Über dieses Buch

Dies ist ein digitales Exemplar eines Buches, das seit Generationen in den Regalen der Bibliotheken aufbewahrt wurde, bevor es von Google im Rahmen eines Projekts, mit dem die Bücher dieser Welt online verfügbar gemacht werden sollen, sorgfältig gescannt wurde.

Das Buch hat das Urheberrecht überdauert und kann nun öffentlich zugänglich gemacht werden. Ein öffentlich zugängliches Buch ist ein Buch, das niemals Urheberrechten unterlag oder bei dem die Schutzfrist des Urheberrechts abgelaufen ist. Ob ein Buch öffentlich zugänglich ist, kann von Land zu Land unterschiedlich sein. Öffentlich zugängliche Bücher sind unser Tor zur Vergangenheit und stellen ein geschichtliches, kulturelles und wissenschaftliches Vermögen dar, das häufig nur schwierig zu entdecken ist.

Gebrauchsspuren, Anmerkungen und andere Randbemerkungen, die im Originalband enthalten sind, finden sich auch in dieser Datei – eine Erinnerung an die lange Reise, die das Buch vom Verleger zu einer Bibliothek und weiter zu Ihnen hinter sich gebracht hat.

Nutzungsrichtlinien

Google ist stolz, mit Bibliotheken in partnerschaftlicher Zusammenarbeit öffentlich zugängliches Material zu digitalisieren und einer breiten Masse zugänglich zu machen. Öffentlich zugängliche Bücher gehören der Öffentlichkeit, und wir sind nur ihre Hüter. Nichtsdestotrotz ist diese Arbeit kostspielig. Um diese Ressource weiterhin zur Verfügung stellen zu können, haben wir Schritte unternommen, um den Missbrauch durch kommerzielle Parteien zu verhindern. Dazu gehören technische Einschränkungen für automatisierte Abfragen.

Wir bitten Sie um Einhaltung folgender Richtlinien:

+ *Nutzung der Dateien zu nichtkommerziellen Zwecken* Wir haben Google Buchsuche für Endanwender konzipiert und möchten, dass Sie diese Dateien nur für persönliche, nichtkommerzielle Zwecke verwenden.

+ *Keine automatisierten Abfragen* Senden Sie keine automatisierten Abfragen irgendwelcher Art an das Google-System. Wenn Sie Recherchen über maschinelle Übersetzung, optische Zeichenerkennung oder andere Bereiche durchführen, in denen der Zugang zu Text in großen Mengen nützlich ist, wenden Sie sich bitte an uns. Wir fördern die Nutzung des öffentlich zugänglichen Materials für diese Zwecke und können Ihnen unter Umständen helfen.

+ *Beibehaltung von Google-Markenelementen* Das "Wasserzeichen" von Google, das Sie in jeder Datei finden, ist wichtig zur Information über dieses Projekt und hilft den Anwendern weiteres Material über Google Buchsuche zu finden. Bitte entfernen Sie das Wasserzeichen nicht.

+ *Bewegen Sie sich innerhalb der Legalität* Unabhängig von Ihrem Verwendungszweck müssen Sie sich Ihrer Verantwortung bewusst sein, sicherzustellen, dass Ihre Nutzung legal ist. Gehen Sie nicht davon aus, dass ein Buch, das nach unserem Dafürhalten für Nutzer in den USA öffentlich zugänglich ist, auch für Nutzer in anderen Ländern öffentlich zugänglich ist. Ob ein Buch noch dem Urheberrecht unterliegt, ist von Land zu Land verschieden. Wir können keine Beratung leisten, ob eine bestimmte Nutzung eines bestimmten Buches gesetzlich zulässig ist. Gehen Sie nicht davon aus, dass das Erscheinen eines Buchs in Google Buchsuche bedeutet, dass es in jeder Form und überall auf der Welt verwendet werden kann. Eine Urheberrechtsverletzung kann schwerwiegende Folgen haben.

Über Google Buchsuche

Das Ziel von Google besteht darin, die weltweiten Informationen zu organisieren und allgemein nutzbar und zugänglich zu machen. Google Buchsuche hilft Lesern dabei, die Bücher dieser Welt zu entdecken, und unterstützt Autoren und Verleger dabei, neue Zielgruppen zu erreichen. Den gesamten Buchtext können Sie im Internet unter `http://books.google.com` durchsuchen.

Digitized by Google

Medicine

v. 1-137 + supplements.
+1 vol. Register.
(145 vols.)

Med.

The University of Chicago
Libraries

Cres Vita
Cat Sci Exco
entia latur

HARD GLEISBERG
HRINDEREI

Digitized by Google

Prof. Tietze.

Digitized by Google

Digitized by Google

THE UNIVERSITY OF CHICAGO LIBRARIES

Bruns'

BEITRÄGE ZUR KLINISCHEN CHIRURGIE

MITTEILUNGEN AUS DEN CHIRURGISCHEN KLINIKEN UND POLIKLINIKEN

Amsterdam Baltimore Basel Berlin Bonn Breslau Budapest Erlangen Freiburg Genua Gießen Göttingen Graz Greifswald Heidelberg Innsbruck Jena Kiel Königsberg Kristiania Leiden Leipzig Lund Marburg Moskau München Prag Rostock Straßburg Tübingen Upsala Würzburg Zürich

UND DEN CHIRURGISCHEN ABTEILUNGEN

des Städtischen Krankenhauses Cöln Darmstadt Dortmund Dresden-Friedrichsstadt Düsseldorf Frankfurt a. M. Gmünd Heilbronn Karlsruhe Konstanz Landsberg a. W. Magdeburg Mannheim Meran Nürnberg Posen Riga Saarbrücken Stuttgart Ulm a. D. Luisen-Hospitals Aachen Augusta-Hospitals Berlin Virchow-Krankenhauses Berlin Johannis-Hospitals Bonn Friedrich-Wilhelm-Stifts Bonn Allgemeinen Krankenhauses Hamburg Allgemeinen Kreiskrankenhauses Homburg v. d. H. Diakonissenhauses Freiburg i. B. Leipzig Karl-Olga- und Ludwig-Krankenhauses Stuttgart Samariterhauses Heidelberg Kantonsspitals Aarau Münsterlingen Allerheiligen-Hospitals Breslau Augusta-Hospitals Breslau Israelitischen Krankenhauses Breslau Hospitals zum H. Geist Frankfurt a. M. Auguste Victoria-Krankenhauses Schöneberg Krankenstifts Zwickau Olgaheilanstalt Stuttgart Augusta-Krankenanstalt Bochum Landkrankenhauses Coburg Mährischen Landkrankenhauses Olmütz Rothschildspitals Wien Kaiser Franz-Josef-Spitals Wien Medizinischen Instituts für Frauen St. Petersburg Obuchowhospitals St. Petersburg Scheremeteff-Hospitals Moskau North Chicago Hospitals Elisabethkrankenhauses Alkmaar

Herausgegeben von

J. Amberger O. v. Angerer W. Anschütz B. v. Beck E. Beck S. Berezowsky H. Bircher K. Blauel Fr. Bode M. Borchardt J. Borelius H. Braun M. v. Brunn C. Brunner P. Bull R. Bunge L. Burkhardt F. Colmers V. Czerny K. Dahlgren J. M. van Dam G. Delkeskamp E. Enderlen A. Fischer P. Frangenheim P. Friedrich C. Garrè C. Goebel G. Gottstein E. Graser J. Grekow H. v. Haberer V. v. Haeker W. S. Halsted H. Heineke A. Henle G. Heuck O. Hildebrand J. Hochenegg M. Hofmann F. Hofmeister W. Kausch F. Klaussner P. Klemm Fr. König J. Korteweg P. Kraske F. Krause H. Kümmell H. Küttner O. Lanz E. Lexer H. Lindner G. Lotheissen O. Madelung G. Mandry G. Marwedel P. Meisel E. Müller W. Müller W. Noetzel G. F. Novaro E. Payr F. Pels-Leusden G. Perthes P. Poppert F. de Quervain L. Rehn C. Ritter F. Sauerbruch H. Schloffer C. Siek P. Siek F. Smoler K. Steinthal R. Stich A. Tietze W. Wendel M. Wilms O. Witzel A. Wörner H. Zeidler O. Zuckerkandl

Unter Mitwirkung von

Prof. Dr. **GARRÈ** in Bonn und Prof. Dr. **KÜTTNER** in Breslau

redigiert von

P. v. BRUNS
in Tübingen.

NEUNZIGSTER BAND

MIT 228 TEILS FARBIGEN ABBILDUNGEN, 2 TABELLEN UND 9 KURVEN IM TEXT UND 5 FARBIGEN TAFELN

TÜBINGEN
VERLAG DER H. LAUPP'SCHEN BUCHHANDLUNG
1914.

Digitized by Google

THE LIBRARY OF CHICAGO

RDI
.385

Alle Rechte vorbehalten.

DRUCK VON H. LAUPP JR IN TÜBINGEN.

Digitized by Google

793247

Inhalt des neunzigsten Bandes.

ERSTES HEFT

ausgegeben Anfang März 1914.

Seite

Aus der chirurgischen Klinik zu Gießen.

I. Ueber experimentelle Erzeugung von Magen- und Duodenalgeschwüren. Zugleich ein Beitrag zur Pathologie der Leberfunktion. Von Dr. Wilhelm Gundermann, Assistent. (Mit 3 Abbildungen) . 1

Aus der chirurgischen Klinik zu Erlangen.

II. Ueber den Nachweis von Tuberkelbacillen im strömenden Blut bei chirurgischen Tuberkulosen. Von Dr. Willy Haas 78

Aus dem Städtischen Katharinenhospital zu Stuttgart.

III. Ueber die Behandlung der zirkumskripten und diffusen eitrigen Peritonitis im Gefolge der Appendicitis. Von Dr. Haeberlin, Stabsarzt. kommandiert zur chirurgischen Abteilung 99

Aus der chirurgischen Klinik der Akademie für Praktische Medizin zu Düsseldorf.

IV. Elephantiasis penis und ihre operative Behandlung durch Drainage mit implantierten Venenstücken. Von Prof. Dr. P. Janssen, Oberarzt der Klinik 111

Aus der chirurgischen Klinik zu Leipzig.

V. Die Ostitis fibrosa (cystica) des Schädels. Von Professor Dr. Paul Frangenheim-Köln, früherem Oberarzt der Klinik. (Mit 4 Abbildungen) 117

Aus der chirurgischen Klinik zu Leipzig.

VI. Familiäre Hyperostosen der Kiefer. Von Prof. Dr. Paul Frangenheim-Köln, früherem Oberarzt der Klinik. (Mit 8 Abbildungen) 139

Digitized by Google

Seite

Aus der chirurgischen Klinik zu Leipzig.

VII. Ein intraossales Hygrom. Von Professor Dr. Paul Frangenheim - Köln, früherem Oberarzt der Klinik. (Mit 1 Abbildung) . 153

Aus der chirurgischen Klinik zu Marburg.

VIII. Ueber die Behandlung der Aktinomykose mit Röntgenstrahlen. Von Emil Sardemann 157

Aus der chirurgischen Klinik und dem Pathologisch-Anatomischen Institut zu Basel.

IX. Ueber Xanthom der Haut und der Sehnen. Von Dr. H. Hoessli, gew. Assistenten des pathologischen Institutes, Assistenten der chirurgischen Klinik. (Mit 3 Abbildungen und Tafel I) 168

Aus dem K. Krankenstift und dem Pathologischen Institut zu Zwickau.

X. Ueber Schädelverletzungen durch elektrischen Starkstrom. Von Günther Langer, Assistenzarzt an der Landesheil- und Pflegeanstalt „Rittergut Alt-Scherbitz". (Mit 15 Abbildungen) 179

ZWEITES HEFT

ausgegeben Ende März 1914.

Aus der chirurgischen Klinik zu Zürich.

XI. Zur chirurgischen Behandlung der Lungentuberkulose mit extrapleuraler Plombierung. Von Prof. Dr. Sauerbruch. (Mit 1 Abbild.) 247

XII. Die Röntgendiagnostik bei der mechanischen Therapie der Lungentuberkulose. Von Dr. Hans Staub. (Mit 26 Abbildungen) . . 257

XIII. Die pathologisch-anatomischen Grundlagen der chirurgischen Behandlung der Lungentuberkulose. Von Dr. Wilhelm Jehn, Assistenzarzt. (Mit 27 Abbildungen) 290

XIV. Die Aenderung der serologischen Reaktion des Blutes nach der extrapleuralen Thorakoplastik. Von Dr. Th. Naegeli. (Mit 9 Kurven) 351

XV. Röntgenologische Untersuchungen über die Wirkung der Phrenikotomie. Von Dr. Hans E. Walther, Leiter des klinischen Röntgeninstituts. (Mit 10 Abbildungen) 358

Digitized by Google

Seite

XVI. Experimente zur intrathorakalen Lungenchirurgie. Von Privatdozent Dr. K. Henschen, Oberarzt. (Mit 1 Abbildung und Taf. II) . 373

XVII. Beitrag zur Trendelenburg'schen Operation bei Lungenembolie. Von Privatdozent Dr. Schumacher, I. Assistenzarzt 388

XVIII. Die traumatische Ruptur des hintern Mittelfells. Von Dr. H. Freysz, II. Assistenzarzt der Klinik. (Mit 3 Abbildungen) 399

XIX. Die quere Resektion des Larynx und Oesophagus. Von Dr. W. Schelbert, Assistent der Klinik. (Mit 3 Abbildungen) 410

XX. Die Häufigkeit der sekundären Magencarcinome bei dem Ulcus ventriculi. Von Dr. A. Billeter, Assistenzarzt 423

XXI. Ueber retroperitoneale Duodenalrupturen. Von Dr. R. Keller, Volontärarzt 451

XXII. Beitrag zur Pathologie des Turmschädels. Von Dr. Th. Herzog, Assistent der Klinik. (Mit 18 Abbildungen) 464

XXIII. Die stenosierende Atrophie der Prostata. Von J. Dubs, Volontärassistent 490

DRITTES HEFT

ausgegeben Mitte April 1914.

Arbeiten aus der chirurgischen Klinik zu Tübingen,
Herrn Geheimerat Prof. Dr. Fr. Trendelenburg
zum 70. Geburtstage gewidmet.

XXIV. Ueber Hirschsprung'sche Krankheit und abdomino-anale Colonresektion mittels der Invaginationsmethode. Von Prof. Dr. Georg Perthes. (Mit 16 Abbildungen) 515

XXV. Ueber chirurgische Erkrankungen durch Askariden. Von Privatdozent Dr. Schloeßmann, Oberarzt der Klinik. (Hierzu Taf. III) 531

XXVI. Zur heutigen Wertung des Röntgenbildes in der Diagnostik chirurgischer Magenerkrankungen. Von Dr. W. Hartert, Assistenzarzt der Klinik. (Mit 57 Abbildungen) 549

Digitized by Google

Seite

XXVII. Ueber Ostitis fibrosa. Von Privatdozent Dr. Hans Kolaczek, Assistenzarzt der Klinik. (Mit 6 Abbildungen und Taf. IV) . . . 588

XXVIII. Branchiogenes Cystencarcinom. Von Privatdozent Dr. Hans Kolaczek, Assistenzarzt der Klinik. (Hierzu Taf. V) 609

XXIX. Ueber echte Kehlsackbildung beim Menschen und ihre operative Behandlung. Von Privatdozent Dr. A. Reich, Oberarzt der Klinik. (Mit 6 Abbildungen) 619

XXX. Die schnellende Schulter. Von Privatdozent Dr. A. Reich, Oberarzt der Klinik. (Mit 1 Abbildung) 631

XXXI. Die Ruptur der Sehne des langen Bicepskopfes. Von Dr. Eduard Borchers, Assistenzarzt der Klinik. (Mit 2 Abbildungen) . 635

XXXII. Ueber Pseudarthrosen im Kindesalter. Von Dr. Otto Jüngling, Assistenzarzt der Klinik. (Mit 2 Tabellen und 17 Abbildungen) . 649

Namenverzeichnis zu Band LXXXI—XC.

Sachverzeichnis zu Band LXXXI—XC.

Digitized by Google

I.

AUS DER

CHIRURGISCHEN KLINIK ZU GIESSEN.

DIREKTOR: **PROF. DR. POPPERT.**

Ueber experimentelle Erzeugung von Magen- und Duodenalgeschwüren.

Zugleich ein Beitrag zur Pathologie der Leberfunktion.

Von

Dr. **Wilhelm Gundermann,**
Assistent der Klinik.

(Mit 3 Abbildungen.)

Bereits seit mehreren Dezennien ist die experimentelle Erzeugung von Magengeschwüren der Gegenstand ebenso zahlreicher wie mannigfacher Untersuchungen. Alle die verschiedenen Versuche hier zu besprechen, würde zu weit führen. Auch würde ich dem, was Riegel in seiner Arbeit über „Die Erkrankungen des Magens" (1908) bezüglich der Aetiologie und Pathogenese des Ulcus ventriculi sagt, Neues nicht hinzufügen. Wie die Berichte der deutschen Gesellschaft für Chirurgie zeigen, ist sowohl das Magen- wie das Duodenalgeschwür in den letzten Jahren Mittelpunkt einer regen und eingehenden Diskussion gewesen, mit dem Resultate, daß die Entstehung beider Geschwürsformen als klargestellt noch nicht betrachtet werden kann. Namentlich gehen die Meinungen auseinander in der Beurteilung der Frage, ob akute Magenblutung und chronisches Magengeschwür als zwei ganz verschiedene Prozesse aufzufassen sind oder ob sie nur verschiedene Phasen desselben Leidens darstellen. Aber auch sonst, bezüglich anderer Fragen der Aetiologie und Pathogenese des Magen- und Duodenalgeschwürs sind wir von einer einheitlichen Auffassung noch weit entfernt.

Bei dem Widerstreit der Meinungen sei es mir gestattet, über eine Reihe eigener Untersuchungen zu berichten, die die Erzeugung von Magen- oder

Digitized by Google

Duodenalgeschwüren zum Zwecke haben, und die vielleicht geeignet sind, zur Klärung der ganzen Ulcusfrage beizutragen.

Arbeitshypothese.

Gelegentlich experimenteller Untersuchungen über die Bedeutung des Netzes, die ich an der Klinik des Herrn Geheimrat Witzel in Düsseldorf ausgeführt habe, mußte ich mich mit der Frage nach der Entstehung der Magen- und Darmblutungen beschäftigen, die im Gefolge von Netzresektionen nicht so selten auftreten. Zum ersten Male lenkte v. Eiselsberg 1899 die Aufmerksamkeit weiterer Kreise auf diese Komplikation, als deren auslösenden Faktor er retrograde, venöse Embolie in die Magengefäße ansah. Narkose und postoperatives Erbrechen glaubte er als ursächliche Momente ausschließen zu können. Friedrich, der bei drei Patienten im Anschluß an Netzresektion Icterus auftreten sah, griff die Frage von der experimentellen Seite an. Durch Resektion des Netzes, aber auch durch einfache Unterbindung von Netzgefäßen konnte er regelmäßig bei Meerschweinchen, häufig auch bei Kaninchen Magengeschwüre erzeugen. Das Ergebnis war positiv, gleichviel ob Narkose angewendet wurde oder nicht. Als Nebenbefund stellte Friedrich Lebernekrosen fest, die durch embolischen Verschluß kleinster Pfortaderäste bedingt waren. Auch Friedrich sah embolische Verstopfung der Gefäßbahnen des Magens als Ursache der Geschwürsbildung in diesem Organe an, sprach sich aber mehr für eine arteriell-embolische Genese der Ulcera aus. Die Arbeit Hoffmann's, in der auch die Protokolle zu den Versuchen Friedrich's enthalten sind, ist mir leider nicht zugänglich gewesen. Dagegen kann ich die Protokolle Engelhardt's und Neck's anführen, die die Versuche Friedrich's nachgeprüft und gleichlautende Resultate erhalten haben. Ich füge diese Protokolle nach den Organen geordnet bei und mache auf die Coincidenz von Leberschädigung und Magenveränderungen aufmerksam. Bezüglich der Ulcusgenese stellten sich Engelhardt und Neck auf den Standpunkt v. Eiselsberg's.

Zu Arbeit Engelhardt-Neck: Meerschweinchenversuche.

1. Ligatur Vene r. Netzrand, 1 cm v. großer Kurv. entfernt. Netz mehrfach mit Pincette gequetscht. Autopsie nach 3 Tagen.	Leber: Makrosk.: Oberfläche kleine Blutungen.	Magen: Vorderwandmitte 3 punktförmige Blutungen. Mikrosk.: Zwischen den Drüsen der Magenschleimhaut nahe an der Oberfläche ganz vereinzelte kleinste Blutaustritte.
2. Rechts und links größere Netzvene und etwas Netzgewebe unterbunden. Autopsie nach 8 Tagen.	Leber: Mikrosk.: Bakterit. Nekrosen, in der Umgebung reakt. Entzündung.	

Digitized by Google

3. Ligatur größerer Venen l. und r. Netzrand in nächster Nähe des Magens. Autopsie nach 12 Tagen	Leber: Mikrosk.: Im Parenchym zerstreut einige kl. Blutungen. Starke Füllung in den Kapillaren der Läppchen.	
4. L. und r. Netzrand mit Arterienklemme gequetscht. Autopsie nach 4 Tagen.	Leber: Makrosk.: An der Oberfläche kl. Blutungen. Mikrosk.: Unter Glissonscher Kapsel zahlreiche kleinste Blutaustritte. In der Nähe entzündlich infiltr. Gewebspartien.	Magen: Mikrosk.: Hyperämie der Magenschleimhaut mit oberflächl. kl. Blutungen.
5. Netz mit 2 Seidenligat. ganz nahe am Magen vollständig abgebunden und abgetragen. Autopsie nach 6 Tagen.	Leber: Mikrosk: Unter der Glissonschen Kapsel kleinste Blutaustritte. Hyperämie.	Magen: Makrosk.: Im Fundusteil eine punktf. Blutung. Netzstumpf: In der Umgebung der Ligatur mikrosk. Thromben in den Venen.
6. Netz vollständig und dicht am Magen abgebunden und abgetragen. Autopsie nach 4 Tagen.	Leber: Makrosk.: Am scharfen Rand des r. Läppchens länglich runde, wenig in die Tiefe gehende, trübgelbe Herde, daneben strichförmige Herde. Einzelne dieser Herde von einem dunkelroten Hof umgeben: einer linsengroß, übrige meist stecknadelkopfgroß. Mikrosk.: Nekrosen des Parenchyms, Hyperämie in der Umgebung. Blutungen in und um die Nekrosen. Embol. Pfröpfe, z. T. reitend, in mittl. und kleinen nicht interlobulären Pfortaderästen.	Magen: Makrosk.: Hyperämie der Schleimhaut. Mikrosk.: Starke Füllung der Kapillaren zwischen den Drüsenschlingen. Netzstumpf: In mehreren Venen Thromben. Wand einer Vene an umschrieb. Stelle nekrot. und entzündl. infiltriert.
7. Netz in nächster Nähe des Magens vollständig unterbunden und abgetragen. Autopsie nach 5 Tagen.	Leber: An Oberfläche, namentlich an Rändern der Lappen, an mehreren Stellen stecknadelkopfgr., gelbliche, trübe Herde, teilweise von dunkelroten Höfen umgeben. Mikrosk.: Nekrosen des Parenchyms. Hyperämie in deren Umgebung, starke Füllung der Zentralvenen. Zerstreut im Lebergewebe Blutungen. Pfröpfe in mittelgroßen und kleineren nicht interlobulären Pfortaderästen.	Magen: Netzstumpf: Verdickt. Mikrosk.: In einer Vene ein Thrombus. Stumpfgewebe teilweise nekrot.
8. Netz vollständig so dicht am Magen abgebunden, daß die vord. Wand leicht gefaltet erscheint. Künstl. Atmung wegen Asphyxie. Autopsie nach 5 Tagen.	Leber: Makrosk.: Keine Nekrosen. Mikrosk.: Kleinere Nekrosen dicht unter der Kapsel. In und um Nekrose kleinere Blutungen. Teilweise entzündl. Infiltr. in Nachbarschaft. In einem zu einer Nekrose führenden kleineren Pfortaderaste ein Pfropf. Interlobuläre Pfortaderäste frei von Verschlüssen.	Magen: Netz: Netzstumpf verdickt, liegt in der Mitte der großen Kurvatur. Mikrosk.: Im nekrot. Netzstumpfgewebe an der Unterbindungsstelle Thromben in mehreren Venen und einer Arterie. Entzündl. Infiltration.

Digitized by Google

9. Vollständige Abbindung des Netzes unmittelbar am Magen. Abtragung. Autopsie nach 5 Tagen.	Leber:	Magen: Netz: Mikrosk.: In den Venen des Netzes an der Unterbindungsstelle Thrombenbildung.
	Kaninchenversuche.	
10. Ganzes Netz in nächster Nähe des Magens abgebunden und abgetragen.	Leber: Mikrosk.: In einem einzigen größeren Pfortaderast ein Pfropf. Keine Nekrosen.	Magen: Dicht am Pylorus mehrere kleinste punktförmige Blutungen. Netz: Makrosk.: Netzstumpf etwas verdickt. Mikrosk.: In der Umgebung der Ligatur in mehreren Venen und in einer Arterie des Netzstumpfes Thromben.
11. Netz vollständig unmittelbar am Magen abgebunden und abgetragen.	Leber: Makrosk.: Einige gelblich weiße, etwa stecknadelkopfgr. rundl. Herde, dicht an der Oberfläche und im Parenchym. Mikrosk.: Blasse Herde in Leber erweisen sich als rundliche, an Tuberkel erinnernde Entzündungsherde älteren Datums. Keine Verstopfung von Pfortaderästen.	Magen: Makrosk.: Im Magen ein kleines Blutgerinnsel. Netzstumpf: Liegt etwas geschwollen in der Mitte der großen Kurvatur.
12. Netz dicht am Magen völlig abgebunden und dann abgetragen. Autopsie nach 4 Tagen.	Leber: An Oberfläche mehrere bis linsengroße gelblichtrübe Herde, gegen umgebendes Lebergewebe scharf abgegrenzt; reichen teilweise 2 mm in die Tiefe. Mikrosk.: Nekrosen des Lebergewebes, z. T. von kl. Blutungen durchsetzt. Leichte, kleine, zellige Infiltr. um die Nekrosen. Pfröpfe in kleineren nicht interlobulären Pfortaderästen.	Magen: An Hinterwand in nächster Nähe der großen Kurvatur stecknadelkopfgr. Blutung. Netz: Mikrosk: In einer Netzvene Thrombus, ganz dicht an die Magenwand heranreichend. Thrombus füllt das ganze Gefäßlumen aus und zeigt denselben Aufbau wie der in der Pfortader.
	Hundeversuche.	
13. Abtragung des in nächster Nähe des Magens vollständig unterbundenen Netzes. Autopsie nach 5 Tagen	Leber:	Magen: Netzstumpf: Liegt verdickt in der Mitte der großen Kurvatur. Mikrosk.: Thrombosen in den Venen und Arterien des Netzstumpfes. Venenthrombose durch die Muskulatur des Magens bis in die Submucosa hinein. Netzstumpf entzündl. infiltriert, mit Blutungen durchsetzt.
14. Abbindung des ganzen Netzes durch 3 Ligat. in nächster Nähe des Magens. Abtragung. Autopsie nach 5 Tagen.	Leber: An Leberoberfläche stecknadelkopfgr. Blutung. Mikrosk.: Kl. Blutungen unter der Kapsel. Keine Nekrosen des Parenchyms. Pfröpfe in mittl. und kl. nicht interlobulären Pfortaderästen.	Magen: Netzstumpf: Liegt zu einem festen Klumpen zusammengeballt etwa in der Mitte der großen Kurvatur. Mikrosk.: In den Venen des Netzstumpfes mehrfach Thromben.

Digitized by Google

15. Vollständige Abbindung des Netzes in unmittelbarer Nähe des Magens. Wegen Asphyxie künstl. Atmung. Autopsie nach 12 Tagen.	Leber: An Oberfläche zerstreut liegende, stecknadelkopfgr., rundl. und streifige Herde von gelbweißer Farbe, teilweise von roten Punkten und Streifen durchsetzt. An einzelnen Stellen nur rote Herde. Mikrosk.: Lebernekrosen z. T. an der Oberfläche, z. T. in der Tiefe mit Blutung in und um die Nekrosen. Verschluß mittlerer und kleinerer nicht interlobulärer Pfortaderäste durch Pfröpfe, teilweise reitend.	Magen: Im Magenschleim eine Spur Blut. An der Hinterwand in der Nähe der großen Kurvatur 2 kleinste punktf. Blutungen. Mikrosk.: Hyperämie der Schleimhaut. Netzstumpf: Etwas geschwollen. Mikrosk.: Stumpf teilweise entzündlich infiltriert. In verschiedenen Netzvenen und in einer Arterie in der Umgebung der Ligat. Thromben.
16. Vollständige Abbindung des Netzes in nächster Nähe des Magens. Abtragung. Wegen Asphyxie künstl. Atmung. Autopsie nach 3 Tagen.	Leber: Mikrosk.: Stellenweise Bilder, die an eine nekrotisierende Hepatitis biliaris erinnern. Herde mehr oder weniger bindegewebig abgekapselt, offenbar mit dem Versuch nicht in Zusammenhang stehend	Magen: An der Hinterwand unweit von der großen Kurvatur 3 kl. punktf. Blutungen der Schleimhaut (Fundusteil). Netzstumpf: Teilweise nekrotisch. Mikrosk.: Im Stumpfgewebe Nekrose und entzündl. Infiltration. Keine Thrombenbildung.
17. Unterbindung des ganzen Netzes unmittelbar am Magen. Abtragung. Autopsie nach 4 Tagen.	Leber: Blutreich, dunkel gerötet mit einigen blasseren anämischen, unregelmäßig verteilten Partien. Am scharfen Rande verschiedener Lappen besonders starke Rötung. Mikrosk. Ausgedehnte herdweise Blutungen. Hyperämie der Läppchenkapillaren und Zentralvenen. Keine Nekrosen. Zahlreiche interlobul. Pfortaderäste embolisch verstopft.	Magen: Mikrosk.: Multiple Pfröpfe in den Venen der Submuc. und der tiefen Drüsenschicht. Thrombose einer submuk. Arterie neben einer thrombosierten Vene. Netzstumpf: Im stark entzündlich infiltrierten, zahlreiche Riesenzellen enthaltenden Stumpf sind einige kleinste sowie mehrere größere Venen thrombosiert. Thromben der letzteren z. T. wandständig, auch wohl polypös in das Lumen vorragend und stellenweise mit den Zeichen beginnender Organisation. Auch einige kleinere Arterien thrombosiert.

1907 berichtete Payr[1]) über zahlreiche Versuche, in denen er durch Injektion verschiedener Substanzen — Paraffinum liquidum, Oleum olivarum, verflüssigte gelbe Vaseline, weiße Vaseline, vor allem aber Tusche und Dermatolemulsion — Magenblutungen und Geschwüre erzeugt hatte. Leberbefunde sind nur bei den ersten 8 angeführten Versuchen angegeben, nach einer Bemerkung auf Seite 826 scheinen sie aber häufiger gefunden worden zu sein. Payr sagt:

„Wenngleich nicht strenge zu unserem Thema gehörig, verlangen doch auch die Leberveränderungen eine kurze Beschreibung."

1) Arch. f. klin. Chir. 84. S. 810—11.

Digitized by Google

„Man sieht an der Oberfläche der Leber weißlich-gelbe, manchmal nur leicht hell gefärbte, scharf abgegrenzte, häufig zackig umränderte Bezirke, nicht selten von blutig imbibiertem Gewebe umgeben, welche das Bild eines Infarktes darstellen Nach längerer Zeit erscheint dieser Infarkt etwas eingesunken. Viel häufiger als typische Infarktbildung finden wir Hämorrhagien oder eigentümliche, ganz blaßgelbe, manchmal ziemlich ausgedehnte Bezirke in der Leber."

„Es sind das ausgedehnte Nekrosen von Lebergewebe embolischen Ursprungs, denen die Versuchstiere öfters schon nach Stunden erliegen."

Auch bei seinen späteren Versuchen, die sich mit der Erzeugung von Magengeschwüren durch Formolinjektionen in die Magengefäße beschäftigten, konstatierte P a y r wieder Leberveränderungen. In seiner Arbeit „Ueber das runde Magengeschwür" (1910) schreibt er:

„Ein kleiner Teil der Versuchstiere geht innerhalb der ersten Tage zugrunde.

Die Sektion ergibt zwei Haupttodesursachen:

Ausgedehnte Lebernekrosen. Ich beobachtete dieselben besonders bei Injektion von Formalin oder Alkohol in Magenvenen und führe dieselben teils auf direkte Gefäß- und Parenchymschädigung der intrahepatischen Pfortaderäste, teils auf Thrombosen und Embolien in diesen zurück.

Aehnliche Beobachtungen hatte ich schon bei einer früheren experimentellen Arbeit über „Magenveränderungen als Folge von Thrombose und Embolie im Pfortadergebiet" gemacht. Ausnahmsweise findet sich in der Leber auch ein typischer Infarkt.

Diese zum Tode führenden Komplikationen ließen sich durch gut ausgeführte temporäre Abklemmung des Magens vor der Injektion vermeiden."

Das Zusammentreffen von Leberläsionen und Magengeschwüren in den angeführten experimentellen Arbeiten erschien mir auffällig. Ich legte mir die Frage vor, ob vielleicht direkte kausale Beziehungen zwischen Leberschädigung und Magenulceration bestehen könnten. Untersuchungen in dieser Richtung hielt ich für wünschenswert, da die These von der Entstehung der Magengeschwüre durch embolischen Verschluß von Magengefäßen etwas Gekünsteltes an sich hatte. War doch der Nachweis geführt, daß man den Hundemagen zu $^2/_3$ seiner Gefäße berauben kann, ohne daß er dadurch geschädigt wird. Wie ausgedehnt hätten da die Gefäße verstopft sein müssen, damit geschwürige Veränderungen der Magenwand zustande kamen. Derartig umfangreiche Embolien waren aber nicht beobachtet. Retrograde Embolie in die Magenvenen war zudem durch die Befunde H o c h s t e t t e r's, der in den Magen- und Netzvenen zahlreiche Klappen nachweisen konnte, recht unwahrscheinlich geworden. Auf der anderen Seite war mir bekannt, daß Magen-Darmblutungen bei allerhand Leberleiden nichts Seltenes sind und daß man der Leber die Fähigkeit zuschreibt, ein die Blutgerinnung hemmendes Ferment zu liefern. Die Mitteilung von S t e e n h u i s, daß bei Kaninchen die partielle Unterbindung der Pfortader Atrophie des ausgeschalteten Leberteiles zur Folge habe, wies mir den Weg, wie ich meine Ueberlegungen auf ihre Richtigkeit experimentell prüfen konnte, und ich beschloß, die Folgen p a r t i e l l e r Pfortaderunterbindung zu studieren, besonders in Rücksicht auf etwaige Veränderungen im Magen-Darmkanal.

Digitized by Google

Versuchstechnik.

Als Versuchstiere wählte ich nach dem Beispiele von Steenhuis Kaninchen. Bei diesen teilt sich die Pfortader vor dem Eintritte in die Leber in zwei Aeste, die leicht zu isolieren und für sich zu unterbinden sind. Die nachstehende Figur 1 gibt die Lagebeziehungen der Gefäße und Gallengänge zueinander und zu den benachbarten Organen wieder. Obenauf liegt der Ductus choledochus; er zieht in situ auf der Pfortader und genau in deren Richtung nach dem Leberhilus. Unter ihm überschneidet die Art. hepatica den noch tiefer liegenden Portastamm. Die Teilungsstelle der Art.

Fig. 1.

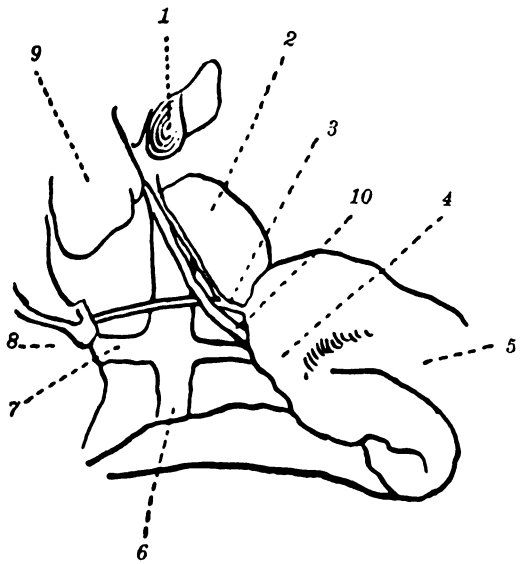

1 Ves. fell. 2 Kleiner Leberlappen an linker Seite. 3 Art. hepatica. 4 Duodenum. 5 Magen. 6 Ven. port. 7 Rechter Portaast. 8 Rechter Leberlappen. 9 Leber. 10 Duct. choledochus. (Gezeichnet nach Krause.)

hepat. in Ramus dexter und Ramus sinister fand ich stets etwas links von der Pfortader. Häufig zieht ein kleines, vom Duodenum kommendes venöses Gefäßstämmchen noch eine ganze Strecke auf der Vena port. hin, ehe es in sie einmündet. Direkt unter der Vena port. kommt die Vena cava zum Vorschein. Bei der Unterbindung des linken Pfortaderastes, der in der geraden Fortsetzung des Stammes der Vena port. verläuft, kommt es darauf an, Ductus choledochus und Art. hepatica von der Pfortader abzupräparieren und das kleine vom Duodenum kommende Gefäß nicht mit in die Ligatur zu fassen. Die Unterbindung muß leberwärts von seiner Einmündung erfolgen. Durch einen kleinen, dicht an der linken Seite der Pfortader weit herabreichenden Leberlappen hat man mitunter ziemliche Schwierigkeiten. Leicht ist stets der rechte Ast zu isolieren und abzubinden.

Digitized by Google

Zur Kontrolle untersuchte ich den Einfluß direkter Absperrung größerer Gefäße am Magen selbst. Zu diesem Zwecke ligierte ich bei Meerschweinchen 2 benachbarte große Magengefäße dicht an den epiploischen Gefäßen. Von der Unterbindung dürfte ich denselben Effekt erwarten wie von einem embolischen Verschluß der betreffenden Gefäße. War die Theorie richtig, daß Magengeschwüre durch embolische Verstopfung von Magengefäßen entstehen, so mußten bei dieser Versuchsanordnung Ulcerationen der Magenschleimhaut sich finden.

Schon hier sei bemerkt, daß die Meerschweinchenversuche, durch Ligatur von Magengefäßen Geschwüre zu erzeugen, samt und sonders negativ ausfielen. Im Gegensatz dazu hatte ich ausnahmslos positive Resultate bei meinen Kaninchenversuchen mit Unterbindung eines der beiden Pfortaderäste. Den negativen Ausfall der einen Versuchsreihe, den positiven der anderen halte ich für um so wichtiger, als es sich beidemale um nahe verwandte Tiere handelt. Beide Tierarten zählen zu den Pflanzenfressern. Die Herbivoren scheinen aber, wie meine Versuche zeigen, besonders günstige Objekte zu sein für die Erzeugung von Magengeschwüren. Bei Carnivoren dagegen scheint die Tendenz zur Geschwürsbildung im Duodenum größer zu sein.

Ich lasse zunächst die Protokolle meiner Kaninchen- und Meerschweinchenversuche folgen.

Protokolle.

Kaninchen 1. 21. I. Unterbindung des r. Pfortaderastes. Leber reißt mehrfach ein. — 22. I. Tier am Nachmittag tot.

Sektion: Rechter einzelner Leberlappen von heller Farbe, nicht ausgeschaltete Leber von normalem Aussehen. Magen: im Fundus und nahe am Pylorus sowohl an großer wie in Nähe der kleinen Kurvatur zahlreiche kleine Geschwürchen, von denen die meisten nur bis auf die Muscularis, einzelne bis auf die Serosa reichen. Geschwürchen nicht so zahlreich und nicht so groß wie bei Tier 2. In den Gefäßen keine Spur von Thrombosen.

Kaninchen 2. 21. I. Unterbindung des l. Astes der Pfortader. Keine Leberverletzung dabei. — 22. I. Tier morgens tot im Stall, noch warm.

Sektion: Herz schlaff, sonst o. B. Lungen o. B.; keine pericardialen oder subpleuralen Blutungen. Leber: unterbundene Lappen von hellerer Farbe als übrige Leber; makroskopisch ausgeschaltete Leber nicht weiter verändert. Magen aufgetrieben; im Fundus sowie in Nähe des Pylorus zahlreiche stecknadelkopf- bis linsengroße Geschwüre, vielfach bis auf die Serosa reichend, die an den betreffenden Stellen weißlich verfärbt ist. An den Gefäßen makroskopisch keine Thrombosen. Darm: im Darm kein Blut.

Kaninchen 3. 23. I. Ligatur des kleinen r. Pfortaderastes. Ziemliche Blutung aus V. port. kurz vor Anlegen der Ligatur. 20 ccm physiologische Kochsalzlösung per aurem intravenös. Am Abend Tier frisch, in gutem Zustande. — 25. I. 48 Stunden post. op. getötet bei gutem Befinden.

Digitized by Google

Sektion: Ligatur dicht, faßt nur r. Pfortaderast. Leber: am r. Leberlappen, dessen portale Blutzufuhr abgeschnitten ist, große, weißlich-gelb verfärbte Stellen. Nicht ausgeschalteter Hauptteil der Leber o. B. Magen: nahe am Pylorus zahlreiche punktförmige Blutungen in Schleimhaut, stecknadelkopfgroß und darunter, an hinterer wie vorderer Kurvatur. An einzelnen Stellen Schleimhautgeschwüre von gleicher Größe. Makroskopisch keine Thromben. Darm: im Dünndarm einzelne braunrote Blutgerinnsel von Stecknadelkopfgröße im Darmschleim, der Schleimhaut nicht anhaftend.

Kaninchen 4. 25. I. Ligatur des l. Hauptastes. 26. I. Tier krank, sehr ruhig, apathisch, atmet auffällig groß. Temp. 34.3. Abends Exitus, sofort Sektion.

Sektion: Herz: r. Ventrikel schlaff, l. gut kontrahiert; beide Vorhöfe strotzend mit Blut gefüllt. Pericard und Epicard glatt, spiegelnd, glänzend, keine Ecchymosen hier. Lungen blutreich, buntscheckig; in beiden Lungen nahe dem Hilus größere dunkelrote Flecken, dabei Lungen gut lufthaltig. Leber: ausgeschaltete Lappen buntscheckig gelbrot, nicht unterbundener Lappen von normaler, gleichmäßig braunroter Farbe. Choledochus frei; in Gallenblase Galle. Magen: zahlreiche, die Schleimhaut durchsetzende Ulcera von verschiedenster Größe, die meisten längs der kleinen Kurvatur, dicht stehend an cardialem Teile derselben, einige größere auch im Fundus. Am Pylorus (Hinterwand) hanfkorngroßes Ulcus, die Schleimhaut durchsetzend, unter ihm die Magenwand fast ringförmig von derberer Konsistenz, geschwollen, die Serosa entzündlich gerötet, ganz anders als benachbarte Magenwand. In den Magengefäßen makroskopisch keine Thromben, Gefäße leicht von Pfortader aus zu injicieren. Darm: einige Blutpartikelchen im Darmschleime des Dünndarms, aber die Schleimhaut makroskopisch intakt. Milz blutreich, anscheinend nicht vergrößert. Nieren blaurot, groß; stark hyperämische Grenzzone. Urin, aus Blase mittels Punktion entnommen, trüb, amphoter; stark eiweißhaltig. Massenhafte Zylinder, gestreckt wie in Schleifenform, hyalin, feinkörnig, grobkörnig, vereinzelte Epithelien.

Kaninchen 5. 25. I. Riesiges Tier; Leberparasiten. Ligatur des l. Hauptastes. 26. I. Tier krank, sehr ruhig, apathisch; große Atmung. Temp. 35. Im Anschluß an Temperaturmessung unter Krämpfen Exitus.

Sektion: Herz: r. Ventrikel schlaff, l. gut kontrahiert, beide Vorhöfe strotzend mit Blut gefüllt. Epicard und Pericard glatt, spiegelnd, glänzend, keine Ecchymosen hier. Lungen blutreich, buntscheckig; größere dunkelrote Flecken wechseln mit hellen, gelblichen Herden. Lungen etwas konsistenter als normal, aber gut lufthaltig. Leber: ausgeschaltete Lappen buntscheckig gelbrot; nicht abgebundener Lappen von normaler, gleichmäßig braunroter Farbe. Choledochus frei; in Gallenblase Galle. Magen: zahlreiche Ulcera an Schleimhaut der kleinen Kurvatur, meist nach Cardia zu; wenige Ulcera im Fundus. Nahe dem Pylorus Hinterwand der kleinen Kurvatur stark geschwollen in 10pfennigstückgroßem Bezirke, infiltriert, entzündlich gerötet, sehr verschieden von umgebender Magenwand. Schleimhaut am Pylorus intakt, unter der Schleimhaut schimmern Blutungen durch. Dünndarm: Schleimhaut sehr blutreich im Duodenum und oberen Teile des Jejunum, weiter abwärts nicht mehr. Vereinzelte Ecchymosen in Duodenalschleimhaut; im Darmschleim bis herab ins Ileum stecknadelkopfgroße Blutcoagula. Milz blutreich; anscheinend normale Größe. Nieren blaurot, groß; stark hyperämische Grenzzone. Urin, durch Punktion der Blase entnommen, trüb, amphoter; stark eiweißhaltig, wimmelt von Zylindern, gestreckt und in Schleifenform. In Magengefäßen makroskopisch keine Thromben, Gefäße von Pfortader aus leicht zu injicieren.

Digitized by Google

Kaninchen 6. 27. I. Unterbindung des l. Astes der V. port. Das Tier ist in den ersten beiden Tagen schwer krank, dann erholt es sich, springt herum, frißt aber wenig und magert stark ab. Es wird dauernd geformter Stuhl entleert bis auf 7. II., wo das Tier an akutem Durchfall im Laufe des Tages rasch eingeht.

Sektion: Lungen hell, lufthaltig; von den Verfärbungen (hämorrhagischen Infiltraten), die man bei den früh verstorbenen Tieren findet, nichts zu sehen. Herz kontrahiert; an Grenze von r. und l. Ventrikel kleine, miliare, subepicardiale Ecchymose. Bauchhöhle: Magen, Netz und Duodenum nach Leber hingezogen und an ihr ziemlich fest adhärent. In Bauchhöhle etwas seröse Flüssigkeit. Nach stumpfer Lösung der Verwachsungen liegt die Leber so groß wie die Faust eines einjährigen Kindes da, hat eine dunkel-blaurote Farbe, läßt einzelne Lappen nicht unterscheiden. Gallenblase ist nicht sichtbar. Am herausgenommenen Organe lassen sich die einzelnen Leberlappen stumpf voneinander lösen; sie sind wie die Blätter eines Kohlkopfs über dem Hilus und dem nicht ausgeschalteten Lappen zusammengeschlagen, zwischen ihnen liegt die gefüllte, gallenhaltige Gallenblase. Die Lappen, deren zuführender Portaast unterbunden ist, sind sehr dünn, schalenförmig und derber als Lebergewebe sonst. Der normal versorgte Lappen hat etwa die 3 fache Größe seines Operationsvolumens, unterscheidet sich in Farbe nicht wesentlich von den atrophischen Leberlappen. Er ist ungefähr so groß wie die atrophischen Lappen zusammen.

Magen gut gefüllt; in der Mitte zwischen großer und kleiner Kurvatur ein altes 1,5 cm langes, 0,5 cm breites Ulcus (am gehärteten Präparat gemessen) mit zackigen Rändern, alten Blutgerinnseln darauf, seine Umgebung etwas infiltriert. Mehrere kleine punktförmige Ulcera mit alten Blutresten an kleiner Kurvatur. Darm: Duodenalschleimhaut stark hyperämisch, keine Blutungen in ihr. Milz vielleicht etwas vergrößert, von normaler Farbe und Konsistenz. Nieren groß, blaurot; sehr blutreich.

Kaninchen 7. 27. I. Unterbindung des l. Astes der V. portae, etwas Leber mitgefaßt. — Tier mit Eingeweidewürmern. 36 h post op. Tier in Narkose getötet.

Sektion: Herz: l. Ventrikel kontrahiert, r. schlaff; beide Vorhöfe prall mit dunklem Blute gefüllt. Epicard und Pericard glatt, spiegelnd, glänzend, keine Ecchymosen. Pleuren glatt, spiegelnd, glänzend. Lungen blaß, lufthaltig, einzelne Stellen etwas dunkler rot, aber nicht entfernt so stark wie bei Tier 4 und 5. Leber: ausgeschaltete Lappen gelbrot gescheckt, Flecken ganz unregelmäßig durcheinander gewürfelt. Nicht abgebundener Lappen braunrot, gleichmäßig gefärbt. Choledochus frei, keinerlei Gallenstauung. Magen in mittlerem Grade mit Fressen gefüllt. An einigen ca. linsengroßen Stellen der Magenvorderwand schimmert der Mageninhalt blauschwarz durch. Am Pylorus, der krampfhaft kontrahiert und fast undurchgängig ist, an Vorderwand nahe kleiner Kurvatur eine 10pfennigstückgroße, derbe Infiltration der Magenwand, Serosa darüber entzündlich gerötet, Mucosa zeigt kleines Geschwür über der infiltrierten Stelle. Mehrere linsengroße, die Schleimhaut durchsetzende Geschwüre an Magenvorderwand im Endverzweigungsgebiet der Gefäße. Im Magenschleim zahlreiche punktförmige Blutcoagula. Darm: keine Hyperämie, keine Geschwüre. Im oberen Teile des Dünndarms in geringem Grade gallig gefärbter Schleim. Milz nicht vergrößert, dunkelrot. Nieren blutreich, blaurot; Grenzzone stark hyperämisch. Blase leer.

Kaninchen 8. 7. II. Sehr großes, weibliches Tier, das vor kurzem geworfen hat. L. Ast der V. port. unterbunden. Operation geht rasch und glatt. 4 und 6 Stunden post op. blutige Ausleerung. — 8. II. morgens Tier tot, unter seinem Korbe eine Lache blutigen Schleims.

Digitized by Google

Sektion: ausgeblutetes Tier mit mächtigem, schlaffen Uterus. Magen: zwei halblinsengroße Geschwüre an kleiner Kurvatur des Magens, dessen Schleimhaut im übrigen sehr anämisch ist. Darm: anämische Schleimhaut, keine Spur von Blutungen oder Ulcerationen. Leber: ausgeschalteter Lappen blaß mit rot gesprenkelten Bezirken dazwischen; nicht ligierter Lappen von normalem Aussehen. Nieren groß.

Kaninchen 9. 16. II. Unterbindung des l. Astes der V. port. Tier den Nachmittag hindurch ganz munter, ebenso abends. 8 h abends fängt es plötzlich an zu schreien und wird unruhig. Aus der Kiste herausgenommen schnellt es schreiend durch den Raum, mit Vorder- und Hinterpfoten ausgleitend, nicht mehr imstande zu springen. Nach wenigen Minuten tritt unter Krämpfen der Tod ein 7 Stunden nach der Operation.

Sektion: Lungen blaß, keine Spur von Blutungen. Herz gut kontrahiert, o. B. Leber: Der ausgeschaltete Leberteil zeigt makroskopisch dasselbe Aussehen wie der normal versorgte Leberrest. Die Ligatur ist dicht. Gallengänge und Gallenblase gut gefüllt, durchgängig. Magen: zwei über linsengroße Ulcera in Nähe der Cardia an Vorderwand des Magens, mehrere stecknadelkopfgroße, submuköse Blutungen in den anderen Teilen des Magens. Dünndarm frei von Blutungen. Nieren groß, blaurot. Milz nicht vergrößert, makroskopisch o. B. Dickdarm o. B. Blase enthält 2—3 ccm trüben, bräunlichen Urins, der Eiweißreaktion gibt. In ihm spärliche Zylinder, viel Epithelien, einige Leukocyten und rote Blutkörperchen. Mit Eßbach's Reagenz gibt Harn in einer Verdünnung von 1 : 4 keinen meßbaren Eiweißniederschlag.

Kaninchen 10. 16. II. Ligatur des l. Pfortaderastes. Am Abend das Tier lichtscheu, mit dem Kopf in dunkelster Ecke, die sofort wieder aufgesucht wird, wenn man das Tier anders in den Kasten setzt. Atmung 32 p. m., groß. Auf jede Berührung antwortet das Tier mit Krämpfen. Es treten auch spontan Krämpfe auf, deren Nahen das Tier durch ein klägliches Geschrei anzeigt. Während der Krämpfe schnaufende, gepreßte Atmung, gefolgt von ca. 10 Sekunden währendem Atemstillstand. — 18. II. morgens: Tier tot.

Sektion spät nachmittags. Faulige Organe. Im Magen wieder zahlreiche bis auf Serosa reichende Geschwüre. Urin, durch Blasenpunktion gewonnen, enthält etwas Blut: Erythrocyten, Leukocyten, Nierenepithelien, Zylinder; hat ikterische Farbe, gibt aber keine Gallenfarbstoffreaktion.

Kaninchen 11. 24. II. Ligatur des l. Pfortaderastes. 19. III. Tier abgemagert, aber munter; in Narkose getötet.

Sektion: Lungen hell, lufthaltig, o. B. Herz gut kontrahiert, o. B. Magen: an kleiner Kurvatur sternförmiges, kleines Ulcus mit Blutschorf. Hinterwand des Pylorus in haselnußgroßem Bezirke fest kontrahiert, derb, in Schleimhaut hier Residuen eines kleinen Ulcus. Duodenum: 6 cm hinter Pylorus hanfkorngroße Schleimhautblutung. Zwei weitere Schleimhautblutungen gleicher Größe im unteren Teile des Colon, nahe dem Rectum. Leber: ausgeschaltete Lappen dunkelbraunrot, zu dünnen Schalen reduziert. Gesamtgewicht der ausgeschalteten Lappen 32 g. Nicht unterbundener r. Lappen übertrifft an Größe bedeutend die Gesamtmasse der ausgeschalteten Lappen, zeigt ein auffällig helles, saftiges, glänzendes Aussehen. Sein Gewicht beträgt 65 g. Nieren von normaler Größe, blaß. Milz derber als gewöhnlich, vielleicht etwas vergrößert.

Kaninchen 12. 28. II. Ligatur des l. Pfortaderastes. 1. III. abends 11 h Tier tot.

Sektion: Lungen blaß, gut lufthaltig. Herz schlaff, sonst o. B. Leber: ausgeschalteter Teil etwas dunkler als normal versorgter Ueberrest. Magen: eine Anzahl Geschwüre und Blu-

Digitized by Google

tungen im Gebiete beider Kurvaturen. Duodenum: 12 cm hinter Pylorus halb linsengroßes Ulcus; übriger Darm o. B. Nieren groß, blaurot. Milz relativ groß. Blase leer. Stammesmuskulatur frei von Blutungen.

Kaninchen 13. 11. III. L. Pfortaderast unterbunden. In den folgenden Tagen wird ungefähr der achte Teil des Urins eines normalen Tieres entleert, immer mit breiigem, schleimigen Kot vermischt. Am After blutiger Schleim. Tier frißt sehr wenig. — 17. III. Tier, das sonst munter ist, in Narkose getötet.

Sektion: Magen: zahlreiche feine Narben in Schleimhaut, vereinzelte kleine Ulcera in Schleimhaut mit Blutschorf darauf. Dünndarm o. B. Dickdarm: starr spastisch kontrahierte Stellen von 2—3 cm Länge wechseln ab mit blasenförmig-spindelig aufgetriebenen Stellen von 3—4 cm Länge und 2 cm Breite und Höhe. Die Spindeln sind mit klarer Flüssigkeit gefüllt und ähneln in ihrem Aussehen einer kleinen Harnblase. In der Flexurgegend findet sich eine Invagination von 3 cm Länge mit beginnender Nekrose des Invaginats. Keine Peritonitis. Leber: ausgeschaltete Lappen etwas kleiner als bei Operation, normal versorgter Rest macht geschwollenen Eindruck.

Kaninchen 14. 1. II. Ganze Pfortader unterbunden. Exitus nach 3 Stunden.

Sektion: Leber: makroskopisch keine Veränderungen. Magen und Darm: Magendarmkanal zeigt in allen Abschnitten intensive Stauungshyperämie. In Bauchhöhle kein hämorrhagisches Exsudat. Magen sehr mürbe, reißt beim Vorziehen ein; seine Schleimhaut stark hyperämisch, mit punktförmigen Ecchymosen übersät. An großer Kurvatur ein kleines Ulcus. Der ganze Darmkanal stark hyperämisch, aber frei von Schleimhautblutungen.

Kaninchen 15. 8. II. Ligatur des l. Pfortaderastes, schwierig, lang dauernd. Am Abend Tier aufgeplustert, aber gut reagierend, ruhig. — 9. II. 10 h morgens Tier schlapp, halb auf Seite liegend, mit auffällig großer, langsamer Atmung (38 p. Min.); 11 h 30 morgens Exitus.

Sektion: Herz und Lungen makroskopisch o. B. Bauchhöhle: reichliches, etwas hämorrhagisches, klares Exsudat. Leber: ausgeschaltete Lappen hell, verwaschen, gelblich mit roten Sprenkeln; nicht ligierter Lappen gleichmäßig bräunlich gefärbt. An Ligaturstelle keine Thrombose. Choledochus frei, Gallenblase gut gefüllt. Magen: ein größeres, hanfkorngroßes Ulcus an kleiner Kurvatur, zahlreiche stecknadelkopfgroße und miliare Blutungen an Schleimhaut der großen Kurvatur. Dünndarm: keine Blutungen, Duodenum hyperämisch. Dickdarm o. B. Milz groß, blaurot, ziemlich derb (bei allen anderen Tieren kleiner, weich). Nieren groß, blaurot, sehr blutreich. Nebennieren vom Umfang eines Kirschkerns, hellgelblich. Blase enthält 3—4 ccm stark hämorrhagischen Urins, in dem es von Zylindern wimmelt, die häufig direkte Ausgüsse der Henle'schen Schleifen bilden. Eiweiß nach Esbach über 6 %.

Kontrollversuche an Meerschweinchen.

Tier 1. 27. I. Ligatur zweier benachbarter Gefäße in Nähe des Pylorus dicht an epiploischen Gefäßen. — 28. I. Tier bei Wohlbefinden getötet, 24 Stunden post. op.

Sektion: Magen: kleines hanfkorngroßes Schleimhautulcus nahe Pylorus. In seinem Grunde sicht- und fühlbar die beiden dicht aneinander liegenden Ligaturschlingen. Magenwand an Ligaturstelle etwas infiltriert, Serosa gerötet. Im Verbreitungsgebiete der beiden unterbundenen Gefäße keine Blutungen, keine Ulcera.

Digitized by Google

Tier 2. 27. I. Ligatur zweier nicht benachbarter Magengefäße im Fundusteil. — 28. I. bei Wohlbefinden getötet nach 24 Stunden.

Sektion: Magen: über jedem Ligaturfaden ein in Fadenrichtung längsgestelltes kleines Ulcus, in dessen Grunde der Seidenfaden sicht- und fühlbar daliegt. Im Verbreitungsgebiet der unterbundenen Gefäße sowie an übriger Magenschleimhaut keine Blutungen, keine Ulcerationen.

Tier 3. 27. I. Ligatur zweier nicht benachbarter Gefäße im Fundusteil. 29. I. bei Wohlbefinden getötet nach 48 Stunden.

Sektion: Magen: Befund wie bei Tier 2.

Tier 4. 28. I. Ligatur zweier benachbarter Gefäße an großer Kurvatur. 31. I. bei Wohlbefinden getötet nach 72 Stunden.

Sektion: Magen: Befund wie bei Tier 2 und 3.

Tier 5. 28. I. Ligatur zweier benachbarter Gefäße an Vorderwand der großen Kurvatur. 31. I. bei Wohlbefinden getötet nach 72 Stunden.

Sektion: Magen: Befund wie bei Tieren 2—4.

Tier 6. 30. I. Ligatur zweier großer Gefäßstämme an Fundusvorderwand nahe epiploischen Gefäßen, Magen mit Pincette mehrfach kräftig gefaßt. 31. I. bei Wohlbefinden getötet nach 24 Stunden.

Sektion: Magen: Befund an Ligaturstellen wie bei Tieren 2—5. An den mit Pincette gequetschten Stellen je ein kleines, frisches Schleimhautulcus, darunter die Magenwand bis auf Serosa blutig infiltriert.

Tier 7. 7. II. Ligatur zweier benachbarter großer Gefäßstämme an Vorderwand des Magens nahe großer Kurvatur. 8. II. bei Wohlbefinden getötet nach 24 Stunden.

Sektion: Magen: Befund wie bei den anderen Tieren.

Sämtliche angeführten Operationen wurden in Aethertropfnarkose vorgenommen. Die Leitung der Narkose lag stets in den Händen derselben Schwester. Zum Zwecke möglichst gründlicher Desinfektion wurden die Tiere am Bauch kurz geschoren, mit Benzin abgerieben und zum Schluß ordentlich mit Jodtinktur angestrichen. Als Unterbindungs- und Nahtmaterial diente feine Seide. Zum Nahtschutz erwies sich ein dünner Mull-Collodiumverband als ausreichend.

Die Temperatur des Raumes, in dem die Tiere einen Tag vor wie dauernd nach der Operation gehalten wurden, betrug zwischen 15 und 20 °. Sie war stets höher als die Temperatur im großen Tierstalle.

Mit Ausnahme der ersten 4 Fälle wurde das Futter, um eine mechanische Schädigung der Magenwand zu vermeiden, in flüssiger oder breiiger Form gereicht.

Der Urin wurde bei den gestorbenen oder getöteten Tieren mittels Spritze der Blase entnommen und sofort untersucht. Konnten die Tiere länger beobachtet werden, so wurden sie in einem Käfig untergebracht, der gesondertes Auffangen des Urins ermöglichte. Stets wurde dann ein gesundes Kontrolltier in gleicher Weise ernährt und beobachtet.

Die Versuchsresultate und ihre epikritische Beurteilung.

Aus der Reihe der wiedergegebenen Protokolle greife ich zunächst die 7 letzten heraus. Wie schon gesagt, sollten sie Antwort geben auf die Frage:

Digitized by Google

Führt die Verlegung größerer Magengefäßbezirke zu Ulcerationen im Ausbreitungsgebiet dieser Gefäße? Auf Grund meiner Versuche möchte ich diese Frage mit „nein" beantworten. An sämtlichen operierten Meerschweinchen war die Magenschleimhaut im Verzweigungsbereich der unterbundenen Gefäßstämme völlig intakt, nur direkt über jeder einzelnen Ligatur fand sich stets ein kleines Ulcus, das in der Richtung der Ligaturschlinge verlief und in dessen Grunde der Unterbindungsfaden frei dalag. Daß diese Geschwürchen durch die mechanische Schädigung der Magenwand bei der Umstechung und Ligierung entstanden sind, kann wohl kaum einem Zweifel unterliegen. Wer die außerordentliche Empfindlichkeit des Meerschweinchenmagens für mechanische Insulte kennt, wird mir hierin beipflichten. Auch, glaube ich, läßt sich nichts dagegen einwenden, wenn ich die dauernde Unterbrechung des Blutstromes als maßgebend für eine etwaige Geschwürsbildung ansehe, es aber für belanglos halte, ob ein Thromboembolus oder eine Ligatur den Abschluß bewirkt.

Dieses negative Resultat überrascht auch nicht, wenn man weiß, wie weit man am Hundemagen die Gefäßausschaltung treiben kann, ohne das Organ sichtbar zu schädigen.

Die Theorie der Entstehung von Magengeschwüren durch retrograde Embolie setzt voraus, daß der Weg, den der Embolus zurückzulegen hat, ein relativ kurzer und geradliniger ist, ferner daß weitere Hindernisse gegen einen rückläufigen Strom nicht bestehen, ferner daß eine wiederholte und starke Drucksteigerung im Bauchraume statt hat, ferner daß es zum Verschluß ausgedehnter Gefäßbezirke kommt. Ich habe bei Hunden, Kaninchen und Meerschweinchen die in Betracht kommenden Gefäße auf die Länge des vom Embolus zurückzulegenden Weges untersucht und war erstaunt, was für weite und mehrfach scharf abgeknickte Strecken ein solcher Embolus durchmessen soll. Nach dem Duodenum ist der Weg viel kürzer und gestreckter, in die Pfortader wurzelwärts injicierte Flüssigkeit breitet sich rascher am Duodenum als am Magen aus. Des weiteren bestehen duodenalwärts keine Klappenvorrichtungen, die Magenvenen aber sind, wie die schönen Untersuchungen Hochstetter's gezeigt haben, bei Mensch und Tier durch das Vorhandensein relativ zahlreicher Klappen ausgezeichnet. Solange diese Klappen sufficient sind, werden sie einmal das Fortschreiten einer Thrombose in der Richtung des Blutstromes verhindern und damit die Verschleppung von Thrombenbröckeln recht unwahrscheinlich machen, sodann werden sie für einen rückläufigen Blutstrom eine Art Damm bilden, der der rückwärts gerichteten Blutwelle ein gut Teil ihrer Kraft nimmt. Es müßten diese Klappen also schon insufficient sein, wenn sie nicht ein recht beachtenswertes Hindernis für eine retrograde Embolie abgeben sollen.

In der Tat scheint eine Insufficienz der Klappen, an den Magenvenen wenigstens, nach den Befunden Hochstetter's ziemlich frühzeitig einzutreten. „Gegen das 20. Lebensjahr hin scheint kein Venenzweig an der

Digitized by Google

großen Magenkurve sufficiente Klappen mehr zu besitzen." Das würde also zugunsten der Möglichkeit einer retrograden Embolie sprechen. Nicht das Gleiche aber läßt sich von den Netzvenenklappen sagen. Ueber sie berichtet Hochstetter, daß er manchmal noch bei sehr alten Individuen vollständig sufficiente Klappen vorfand. In den beigefügten Abbildungen gibt er sufficiente Netzvenenklappen einer 70jährigen Frau wieder. Gerade die Insufficienz der Netzvenenklappen aber scheint mir die erste Bedingung für die Verschleppung thrombotischen Materials zu sein. Mit ihrem späten Insufficientwerden hängt es vielleicht zusammen, daß Magenblutungen nach Netzresektionen — wenigstens nach dem uns bekannten veröffentlichten Material — nur bei älteren Individuen vorkommen. Die Länge des Weges und das Vorhandensein von Klappen in den Magen- bzw. Netzvenen scheinen mir nicht gerade eine geeignete Stütze abzugeben für die These, daß Magengeschwüre durch retrograde Embolie entstehen. Dagegen ist die Möglichkeit wiederholter und starker Drucksteigerung im Portagebiet beim Brechakt und bei Hustenstößen zuzugeben. Ueber das Maß der plötzlichen Druckerhöhung sind wir aber ganz auf subjektive Annahmen angewiesen, objektive Messungen liegen meines Wissens noch nicht vor. Und was schließlich den Verschluß ausgedehnter Magengefäßbezirke anlangt, so ist ein solcher noch in keinem Falle nachgewiesen. Wie die Versuche anderer Autoren und meine eigenen Experimente zeigen, bedingt die Verstopfung ganz erheblicher Gefäßstämme am Magen noch kein Magengeschwür. Konsequenterweise müssen wir also zur Entstehung von Magengeschwüren außerordentlich ausgedehnte Gefäßverschlüsse verlangen — oder wir müssen die Ursache der Geschwürsbildung anderweit suchen.

Wir brauchen da gar nicht lang Umschau zu halten. Bleiben wir bei der Verschleppung thrombotischen Materials aus dem Wurzelgebiet der Pfortader, Netzvenen wie Mesenterialvenen. Viel eher als retrograd wird der Transport von Thromben ja in der Richtung des Blutstromes erfolgen, also in die Leber. Die Pfortader löst sich in der Leber in ein außerordentlich feines Gefäßnetz auf, das auch kleinen Thromben den Durchtritt nicht mehr gestattet. Der Abschluß des Pfortaderblutes, der durch embolisches Festsetzen von Thromben bedingt wird, ist für die Leberzelle aber nicht gleichgültig. Wie Steenhuis gezeigt hat, verfallen beim Kaninchen vom Portablut abgeschnittene Leberteile der Atrophie. Die Zellen bleiben zwar lebensfähig, sind aber, wie die einsetzende Atrophie schließen läßt, nicht mehr voll funktionstüchtig. Ueber die Folgen des funktionellen oder totalen Ausfalls einzelner Leberbezirke wissen wir bislang recht wenig, über die Qualität der Funktion derartiger atrophischer Leberlappen aber so gut wie nichts. Da ist es nun recht interessant, daß die Ausschaltung großer Teile der Leber durch partielle Pfortaderunterbindung beim Kaninchen Atrophie der ausgeschalteten Leberteile und Magengeschwüre zur Folge hat. Die wenigen

Digitized by Google

Fälle, in denen sich ein kleines Duodenalulcus fand, kann ich wohl unberücksichtigt lassen, da sie ja doch die Ausnahme bilden.

Das makroskopische Bild der ausgeschalteten Leberteile weist in den ersten ungefähr 7 Stunden keine Abweichungen von dem Aussehen des in der portalen Zirkulation verbleibenden Leberrestes auf. Später beobachtet man eine ausgesprochene Fleckung der Leberlappen, deren Pfortaderäste unterbunden sind. Diese Leberstücke haben bereits 12 Stunden post operationem ein gelbrot-gescheckes Aussehen angenommen. Diese gescheckte oder gesprenkelte Färbung behalten sie 2—3 Tage bei, dann macht sie allmählich einer intensiv dunklen rotbraunen Farbe Platz, die gleichmäßig die ausgeschalteten Leberbezirke durchdringt und bereits makroskopisch erinnert an das Aussehen menschlicher atrophischer Stauungslebern. Ein derartiges Bild erhält man am 5. bis 6. Tage. Eine deutliche Volumenabnahme der ausgeschalteten Leberlappen konnte ich um diese Zeit noch nicht konstatieren; der normal versorgte Leberrest dagegen machte einen geschwollenen, voluminöseren Eindruck als zur Zeit der Operation. Bereits nach 11 Tagen aber war der Befund ganz eindeutig. Alle Leberlappen, denen kein Pfortaderblut mehr zuströmte, waren in dünne, dunkle Schalen mit scharfem Rande umgewandelt. Ihre nunmehrige Größe reichte bei weitem nicht mehr an ihr bei der Operation beobachtetes Volumen heran. Der in der Portazirkulation verbliebene rechte Leberlappen war jetzt ungefähr 3 mal so groß als zur Zeit des Eingriffs. Seine Farbe war dunkler als die normale Leber, aber deutlich heller als die der schrumpfenden Leberteile.

Bleiben die Tiere länger am Leben, so wird der Unterschied im Verhalten der ausgeschalteten und der normal versorgten Leberbezirke immer handgreiflicher. Während beim normalen Kaninchen der linke Pfortaderast ungefähr drei Vierteln der ganzen Leber das Blut zuführt, findet man nach 22 Tagen die vom linken, unterbundenen Pfortaderzweig zu ernährenden Leberteile so kolossal geschrumpft, daß ihre Gesamtmasse nur noch die Hälfte von der des stark hyperplasierten rechten Leberlappens beträgt. Bei meinem Tiere waren die diesbezüglichen Gewichte 32 g und 65 g. Dabei hatten die des Pfortaderblutes beraubten Lappen eine sehr dunkle Farbe, während der hyperplastische rechte Lappen ein auffällig helles Aussehen bot, wie ich es sonst nur an den Lebern Neugeborener beobachtet habe. Länger als 22 Tage habe ich bisher noch kein Tier am Leben gelassen. Nach den Berichten von Steenhuis soll der rechte Leberlappen schließlich so stark hyperplasieren, daß er die ursprüngliche Lebermasse an Volumen übertrifft. Eine derartige übermäßige Regeneration überrascht nicht. Speziell wir Chirurgen können täglich bei der Wundheilung die Beobachtung machen, daß der Körper quantitativ mehr regeneriert als er verloren hat. Die Qualität des Regenerats bleibt freilich oft hinter der des verloren gegangenen Gewebes zurück. Wie es in diesem Falle mit dem Leberregenerat sich verhält, darüber kann ich bei der relativ kurzen Beobachtungsdauer

Digitized by Google

nichts sagen. Das Tier war nach 22 Tagen jedenfalls noch bedeutend schwächer und magerer als zur Zeit der Operation. Die ausführliche Arbeit von Steenhuis, die sich wohl auch mit dieser Frage beschäftigt, ist mir nicht zugänglich gewesen.

Mikroskopisch sind in den ausgeschalteten Leberabschnitten gröbere Veränderungen nicht nachzuweisen. Lebern aus den ersten Tagen nach der Operation zeigten bei Sudanfärbung ein wie mit feinsten Fetttröpfchen dicht bestäubtes Protoplasma. An normalen Leberzellen von Kaninchen habe ich eine derartige Fettansammlung nie beobachten können. Später ist sie auch in den schrumpfenden Leberlappen nicht mehr wahrzunehmen. Diese Lappen zeigen dann ein ziemlich normales mikroskopisches Aussehen. Ihre Acini sind nur kleiner als die normaler Leber, die Kapillaren zwischen den Leberzellsäulen sind strotzend mit Blut gefüllt, nicht selten findet man ganze Zellsäulen oder auch einzelne Leberzellen durch die stark gefüllten Blutkapillaren isoliert. Auffällig häufig konnte ich mehrkernige Leberzellen beobachten. Die Mehrkernigkeit möchte ich aber nicht als Folgeerscheinung einer Kernteilung ansehen; dazu vermißt man zu sehr an regenerative Prozesse gemahnende Bilder. Viel eher neige ich zu der Ansicht, daß es sich auch hier um eine Rückbildungserscheinung handelt. Zunächst verschmelzen zwei Zellen miteinander. Ihre Kerne bleiben noch eine Zeitlang erhalten. Schließlich dürfte auch die aus der Verschmelzung zweier Zellen hervorgegangene Zelle dem Untergange verfallen. Ungenügende Ernährung scheint bei diesen zur Atrophie der ganzen Lappen führenden Vorgängen eine große Rolle zu spielen.

Was die Veränderungen am Magen-Darmkanal angeht, so möchte ich zunächst hervorheben, daß in jedem Falle Geschwürsbildung eintrat. Nicht einen negativen Versuchsausfall habe ich zu verzeichnen gehabt. Ob ich den linken Pfortaderast, der ¾ der Kaninchenleber versorgt, unterband oder den rechten, der das vom Darm kommende venöse Blut dem kleinen rechten Leberlappen zuleitet, war gleichgültig. In beiden Fällen resultierten Magengeschwüre und Blutungen, nur waren sie bei Unterbindung des linken Pfortaderastes größer und zahlreicher als bei Ligatur des rechten. Bei der Beschreibung der Veränderungen an Magen- und Duodenalwand werde ich mich daher auf die Fälle von Ausschaltung des linken Pfortaderastes beziehen.

Bereits 7 Stunden nach der Operation beobachtete ich mehrere scharfrandige, etwas über linsengroße Geschwüre im Magen, die bis auf die Submucosa reichten. 24—48 Stunden nach dem Eingriff waren die Veränderungen am ausgesprochensten und umfangreichsten. In dieser Zeit fand ich auch mehrfach Duodenalblutungen und Geschwürchen. Diese Ulcerationen waren stecknadelkopf- bis halblinsengroß und saßen 6—12 cm hinter dem Pylorus in hyperämischer Schleimhaut. Der übrige Teil des Dünndarms sowie der Dickdarm waren frei von Blutung oder Geschwürsbildung. Im Magen konnte

Digitized by Google

ich ein bis zwei Tage post operationem zahlreiche Geschwüre und Blutungen konstatieren. Um den etwaigen Einfluß länger dauernder Agone auszuschalten, habe ich mehrere Tiere in Narkose um diese Zeit seciert. Das Ergebnis war das gleiche. Die multiplen Ulcera waren über den ganzen Magen verteilt, Vorderwand und Hinterwand des Organs waren gleichmäßig betroffen. Dabei saßen die Geschwüre in dem einen Falle mehr im Gebiete der kleinen Kurvatur, im anderen Falle hatten sie ihren Sitz mehr im Bereiche der großen Kurvatur. Im allgemeinen hatte ich den Eindruck, daß sie in der Umgebung der großen Kurvatur etwas häufiger waren als an der kleinen Magenkrümmung. Kein Unterschied war dagegen zu konstatieren zwischen Pylorusteil und Fundus. Dabei waren die Geschwüre meist kreisrund, wie mit dem Locheisen ausgeschlagen, hatten Linsengröße und darüber und reichten häufig tief in die Muscularis hinein. Meist sah man sie schon am uneröffneten Magen als dunkle Flecke durchschimmern. In einigen Fällen kam es auch zur Bildung mehr spaltförmiger Ulcera mit seitlichen Ausbuchtungen, doch waren solche Befunde selten. Ein Einfluß der Nahrung auf Menge, Umfang und Tiefe der Geschwüre war nicht zu bemerken. Die Resultate bei fester, breiiger und flüssiger Nahrung zeigten keinen nennenswerten Unterschied. Der Pylorus war bald in toto fest spastisch kontrahiert, so daß es Mühe machte, mit der Schere vom Duodenum aus in den Magen zu gelangen, bald bestanden an ihm nur zirkumskripte lokale Spasmen von ungefähr 10 Pfennigstückgröße, die als derbe tumorartige Stellen am vorderen oder hinteren Umfang des Pylorus imponierten.

Bereits nach 6 Tagen waren viele Geschwüre abgeheilt; zahlreiche blasse Narben aber ließen ihren ehemaligen Platz noch erkennen. Nach 11 Tagen noch konnte ich ein großes Geschwür von 1,5 cm Länge und 0,5 cm Breite in der Mitte zwischen großer und kleiner Kurvatur an der Hinterwand konstatieren. Es war das größte Ulcus überhaupt, das ich beobachtet habe. Neben ihm bestanden noch mehrere kleine Geschwürchen an der kleinen Kurvatur. Nach 22 Tagen fand ich nur noch ein sternförmiges Ulcus von ca. Hanfkorngröße an der kleinen Kurvatur. Außerdem wies die Magenschleimhaut zahlreiche feine blasse Narben auf. Sie war an den betreffenden Stellen etwas eingezogen, aber nicht stärker fixiert. Daß hier größere Ulcera vorhanden waren, darauf lassen die glatten, blassen Narben schließen, deren Aussehen deutlich von dem sammetartigen Aussehen der umgebenden Schleimhaut abstach. Zugleich dienen diese Narben als Anhalt dafür, daß über die Schleimhaut hinaus in die Tiefe reichende Geschwüre dagewesen sein müssen. Denn nur bei derartig tiefen Defekten beobachten wir eine mangelhafte Schleimhautregeneration. Interessant war, daß auch nach 22 Tagen noch der pylorische Ring in haselnußgroßem Bezirke sich starr und derb anfühlte und daß in der Schleimhaut der betreffenden Stelle die Residuen eines Ulcus zu erkennen waren. Aehnliche Veränderungen am Pylorus hatte ich ja schon wenige Tage nach der Operation gefunden und auch Schleimhautalterationen in ihrem

Digitized by Google

Bereich nachweisen können, immerhin schienen mir so kurze Zeit nach der Operation die Befunde nicht eindeutig genug, um mechanische Schädigung bei dem Eingriffe als Ursache des starren, derben Pylorusringes ausschließen zu können. Auf Grund des 22 Tage post operationem erhobenen Befundes halte ich diese Folgerung aber für erlaubt.

Ueber die mikroskopischen Veränderungen ist nicht viel zu sagen. Die Ränder der akuten Geschwüre zeigten nach dem Boden des Ulcus hin zunehmende Schleimhautnekrose. Im Grunde der tiefen Ulcera fehlte die Submucosa, die darunter liegende Muscularis zeigte eine glasig-hyaline homogene Beschaffenheit, während sie in der weiteren Umgebung gut erhalten war. Die Serosa war mikroskopisch intakt. An den chronischen Geschwüren war die Schleimhautnekrose weniger stark. Immerhin war sie auch da noch zu sehen, wo der Grund des Ulcus bereits von neugebildeter Schleimhaut wieder überzogen war. Die regenerierte Submucosa war in die Muscularis hinein verzogen, deren Defekt durch neugebildetes Bindegewebe ausgefüllt war. Narben habe ich leider nicht mikroskopisch untersucht. Die Befunde lehren, daß auch die neugebildete Schleimhaut durch die im Körper noch fortwirkende Schädlichkeit längere Zeit hindurch wieder zerstört wird. Auf diese Weise wird auch die ungewöhnliche Persistenz der Geschwüre erklärlich.

An der Milz habe ich makroskopisch Veränderungen, insbesondere eine Größenzunahme dieses Organes einwandfrei nicht wahrnehmen können. Direkte Messungen bei der Operation habe ich nicht vorgenommen; sie allein könnten eine sichere und brauchbare Grundlage abgeben für die Entscheidung dieser Frage.

Die Nieren waren in den ersten Tagen nach der Operation stets sehr groß und blaurot. Mikroskopisch zeigten sie eine sehr starke Hyperämie, teilweise hatte man den Eindruck, daß es zu Blutungen ins Parenchym gekommen war, so groß waren die Blutansammlungen. Die Glomeruli waren intakt. Im Bereich der gewundenen Harnkanälchen waren Schwellung und körnige Degeneration in weitem Umfange nachweisbar. Fettfärbung zeigte intensive Fettanhäufung in den zugrunde gehenden Epithelien. Die Nierenläsionen scheinen, wie meine Spätbefunde zeigen, völlig zur Ausheilung kommen zu können. Nach 14 Tagen bis 3 Wochen findet man nur gut erhaltene Epithelien mit geringem Fettgehalt, der mit der Länge der Zeit mehr und mehr abnimmt. Dem mikroskopischen Befunde entsprechend besteht anfangs eine starke Zylindrurie mit hohem Eiweißgehalt, dazu ausgesprochene Oligurie. In einzelnen Fällen kommt es direkt zu einer hämorrhagischen Nephritis. Recht langsam nur klingen mit allmählich zunehmender Urinmenge diese Erscheinungen ab. Der ganze Verlauf und der später sozusagen normale mikroskopische Befund der Nieren erinnerten mich auffallend an die Scharlachnephritis unserer Kinder, die ja auch in den meisten Fällen, ohne nachweisbare Schädigungen zu hinterlassen, zur Ausheilung kommt.

Digitized by Google

Im Anschluß an die Erwähnung der Nephritis möchte ich kurz auf das klinische Krankheitsbild eingehen, das sich bei den operierten Tieren entwickelt. Alle Versuchstiere wurden schwer krank, viele von ihnen starben in den ersten 48 Stunden. Diese spontan verendeten Tiere boten im allgemeinen die gleichen Erscheinungen: starken Temperatursturz, auffällig langsame, große Atmung (32—38 Atemzüge in der Minute). Dabei waren sie apathisch bis soporös, der Schnauzhaarreflex fehlte, der soporöse Zustand wurde häufig von ca. ½ Minute dauernden Krämpfen unterbrochen. Anfassen der Tiere hatte oft den Ausbruch der Krämpfe zur Folge. Die Tiere, bei denen Temperaturmessungen vorgenommen wurden, gingen fast alle im Anschluß an das Messen an Krämpfen zugrunde. Vor dem Ausbruch der Krämpfe schrien die Tiere zuweilen kläglich auf. In einigen Fällen traten die Konvulsionen bei Tieren auf, die sich scheinbar ganz wohl fühlten. So sah ich Kaninchen im Laufe von 2—3 Minuten verenden, die eben noch einen ganz munteren Eindruck gemacht hatten. Unter Aufbietung der letzten Kraft sprangen die Tiere kläglich schreiend aus der Kiste, in der sie gehalten wurden. Dann versagten die Beine bald den Dienst. Nach einigen Sprüngen waren die Tiere nicht mehr imstande, sich aufrecht zu erhalten. Auf der Seite liegend schnellten sie noch kurze Zeit durch den Raum, dann trat der Tod ein. Andere Tiere suchten die dunkelste Ecke des Raumes auf und hockten da regungslos, bis sie plötzlich von Krämpfen geschüttelt wurden. Drehte man die Tiere gegen das Licht, so nahmen sie sofort die alte lichtscheue Stellung wieder ein, wenn nicht gerade einsetzende Krämpfe sie daran hinderten. Das eigentümliche Verhalten gegen Licht hat mich veranlaßt, in einigen Fällen die Bulbi herauszunehmen. Ich habe aber makroskopisch keine Veränderungen wahrnehmen können. Von Augenspiegeluntersuchungen habe ich abgesehen, weil mir zunächst alles darauf ankam, durch möglichste Schonung die Tiere längere Zeit am Leben zu erhalten. Die überlebenden Tiere blieben noch längere Zeit deutlich krank; sie fraßen wenig und magerten stark ab. Drei Wochen nach der Operation war das alte Gewicht noch nicht wieder erreicht. Der Krankheitsverlauf machte den Eindruck einer allmählich abklingenden Intoxikation, deren akute Erscheinungen sehr ähnlich waren dem Bilde des urämischen Symptomenkomplexes, besonders des urämischen Comas.

Wie sind nun die bei meinen Versuchstieren beobachteten Magen-Darmblutungen und Geschwüre zu erklären?

Eine Läsion der Magenwand durch das gereichte Futter halte ich für ausgeschlossen, da mit Ausnahme der 4 ersten Kaninchen die Tiere nur flüssige und breiige Nahrung erhielten.

Um eine mechanische Schädigung der Magen-Darmwand bei der Operation selbst kann es sich auch nicht handeln. Die Unterbindung des Ductus choledochus, deren Technik große Aehnlichkeit mit der Ligatur des linken Pfortaderastes hat, war wenigstens nach 24 Stunden noch nicht von Ge-

Digitized by Google

schwürsbildung gefolgt. Auch fanden sich nach der Pfortaderligatur die Magenulcera häufig an Stellen, die bei der Operation gar nicht zu Gesicht gekommen waren und verhältnismäßig weit ab vom Operationsterrain lagen. Schließlich spricht gegen eine mechanisch-operative Aetiologie die lange Persistenz der Geschwüre.

Eher schon wäre an Stauungsblutungen und deren Folgen bei der Entstehung der Ulcera zu denken; doch gibt der autoptische Befund, der ausnahmslos jedes Zeichen von Stauung vermissen ließ, dafür nicht den geringsten Anhalt. Auch bliebe es unverständlich, warum die Stauung sich so besonders am Magen und fast gar nicht am Duodenum geltend macht, den übrigen Darm aber völlig frei läßt. Die Erweiterung des frei bleibenden Pfortaderastes, der im Momente der Unterbindung des anderen Astes ungefähr zum Volumen des Pfortaderstammes anschwillt, macht das Zustandekommen einer Stauung ebenfalls unwahrscheinlich. Ferner sprechen gegen eine derartige Genese die Spätgeschwüre, wenn ich mich so ausdrücken darf. Bei Unterbindung der ganzen Pfortader aber erhält man ein absolut anderes Bild und vermißt im ganzen Wurzelgebiete der Vena portae nirgends Stauungserscheinungen. Schließlich ist das komplizierte klinische Bild keinesfalls durch einfache Pfortaderstauung zu erklären.

Auch retrograde Embolie halte ich als ätiologischen Faktor für ausgeschlossen. Die Emboli hätten recht weite und mehrfach geknickte Wege zurücklegen müssen und hätten ausgerechnet immer in die Magenvenen, nie in die Duodenalvenen geschleudert werden müssen. Dabei hätten sie nur von ganz minimalen Dimensionen sein können; denn bei der Injektion der Magengefäße von der Pfortader aus, die ich bei einigen der in Narkose getöteten Tiere vorgenommen habe, erwiesen sich die makroskopisch sichtbaren Blutbahnen als thrombenfrei. Daß minimale Emboli aber Geschwüre erzeugen könnten, erscheint nach meinen Meerschweinchenversuchen recht unwahrscheinlich. Auch vermißt man völlig die Bedingungen für das Zustandekommen einer retrograden Embolie. An der Ligaturstelle der Pfortader war nichts von Thrombenbildung zu sehen, in den mikroskopisch untersuchten Präparaten habe ich auch keine Thromben an den Ulcerationsstellen nachweisen können. Plötzliche abdominelle Drucksteigerungen aber habe ich abgesehen von den allgemeinen Krämpfen nicht beobachtet. Will man die Konvulsionen aber verantwortlich machen für die Verschleuderung nicht nachgewiesener Thrombenbröckel, so muß man die Erklärung schuldig bleiben für die Entstehung der Geschwüre bei den länger lebenden Tieren; denn keins der Tiere, die in den ersten Tagen Krämpfe bekamen, ist am Leben geblieben, bei den überlebenden Tieren aber fällt dieser Faktor für die Erklärung der Ulcusgenese fort. Und — last not least — bei Verschleppung von Thromben wären solche sicherlich auch in den normal versorgten Leberrest transportiert worden und hätten hier zu sichtbaren Schädigungen ge-

Digitized by Google

führt. In dieser Hinsicht suspekte Stellen habe ich aber weder makro- noch mikroskopisch wahrnehmen können.

Da ferner das Pfortaderblut der Versuchstiere den in der normalen Zirkulation verbleibenden rechten Leberlappen passieren muß, so ist anzunehmen, daß eventuell im Portablut vorhandene toxische Substanzen dabei entgiftet werden. Ich denke hierbei in erster Linie an das karbaminsaure Ammoniak. Nach unserer bisherigen Anschauung werden aber auch noch andere von der Darmwand resorbierte giftige Stoffe mit dem Pfortaderblut weitergeführt und in der Leber umgeprägt oder mit anderen Körpern zu ungiftigen Verbindungen verankert. So behauptet Stadelmann, daß die Resorption giftiger Fäulnisprodukte vom Darm aus mit die Ursache der cholämischen Erscheinungen sei. Mit der Möglichkeit einer Schädigung des Körpers durch nicht oder mangelhaft entgiftetes Pfortaderblut mußte also unbedingt gerechnet werden.

Aus verschiedenen Gründen halte ich einen derartigen Entstehungsmodus der Magengeschwüre aber für unwahrscheinlich; denn

1. Die gleichen Magenveränderungen treten auch auf nach Ligatur des rechten, kleinen Pfortaderastes; es liegt aber kein Grund vor zu der Annahme, daß die in der normalen Zirkulation bleibenden $^3/_4$ der Leber zur Entgiftung des Pfortaderblutes nicht ausreichten.

2. Bei den überlebenden Tieren, denen der linke Hauptast unterbunden wurde, macht sich eine Heilungstendenz der Geschwüre zu einer Zeit schon bemerkbar, wo von einer Hyperplasie des normal versorgten Leberrestes noch nichts zu sehen ist. Daß dieser Rest sich in so kurzer Zeit den veränderten Bedingungen angepaßt habe, läßt sich durch nichts beweisen. Im Gegenteil scheint mir die Herabsetzung des Stoffwechsels, die sich in dem auffällig ruhigen Verhalten der Tiere, in der außerordentlich verminderten Nahrungsaufnahme, in der hochgradigen Verringerung der Harnausscheidung dokumentiert, eher dafür zu sprechen, daß der Körper sich der geringeren Leistungsfähigkeit der Leber anzupassen sucht.

3. Wäre der Gehalt des Pfortaderblutes an toxischen Substanzen ein höherer als im übrigen Kreislaufe, so würde das nur bei einer ganz exzeptionellen Beschaffenheit der Pfortaderendothelien möglich sein.

Man wird mir zugeben müssen, daß diese 3 Punkte nicht gerade zugunsten hypothetischer toxischer Substanzen im Pfortaderblute sprechen. Ich werde auf diese Seite der Angelegenheit noch einmal an späterer Stelle zurückkommen.

Nachdem so die übrigen Faktoren, die als Quelle der Geschwürsbildung im Magen-Darmkanal in Betracht kommen können, mit Wahrscheinlichkeit ausgeschlossen sind, bleibt allein der vom Pfortaderblut abgeschnittene Leberteil als ursächliches Moment übrig. Eine von ihm ausgehende schädliche Wirkung ist nur verständlich unter der Annahme, daß von ihm schädigende Substanzen an das Blut abgegeben werden. Nach dem klinischen Verlauf, der eine allgemeine Intoxikation des Körpers wahrscheinlich macht, handelt es sich um direkt toxisch wirkende Sub-

Digitized by Google

stanzen, die durch Vermittelung des Kreislaufs ihren deletären Einfluß entfalten und die demnach als Hormone anzusprechen wären. Die Alteration, die sie setzen, scheint eine doppelte zu sein:

1. eine Schädigung der Schleimhaut in erster Linie des Magens, in schweren Fällen auch des Duodenums;
2. eine solche der Gefäße des Magens und Duodenums in Mucosa und Submucosa.

Ob nur Magen- und Duodenalschleimhaut von diesen toxischen Stoffen irritiert werden, ist mir recht zweifelhaft. Eine auffällige spastische Kontraktion ist am ganzen Darmkanal zu beobachten; sie spricht meines Erachtens dafür, daß auch die übrigen Darmabschnitte in Mitleidenschaft gezogen werden. Jedoch sind gröbere anatomische Läsionen, wie Geschwürsbildung und Blutung, nur an Magen und Duodenum zu beobachten.

Die Leberzellen selbst zeigen mit Ausnahme der außerordentlich feinen Fettansammlung in den ersten Tagen nach der Operation keine morphologischen Veränderungen. Die Umstimmung, die das Leberparenchym erfährt, ist also eine rein funktionelle und ist füglicherweise am besten als „Dysfunktion" dieses Organs zu bezeichnen.

Wie schon ausgeführt, war die Quelle der vermuteten toxischen Substanzen in dem ausgeschalteten Leberteile zu suchen. Weitere Aufklärung suchte ich nun durch weitere Experimente auf die Weise zu erhalten, daß ich vom Pfortaderblut abgeschnittene Leber dem in Narkose getöteten Tiere aseptisch entnahm, sofort Gallenblase und größere Gallengänge excidierte, die Leber unter Beobachtung aller aseptischer Kautelen zerkleinerte und mit physiologischer Kochsalzlösung bei Zimmertemperatur digerierte. Die Menge der Kochsalzlösung bemaß ich so, daß ich etwas über 100[1]) ccm filtriertes Extrakt erhielt. Zum Filtrieren benutzte ich doppelte sterile Fließpapierfilter, die durch trocken sterilisiertes Talkum gedichtet wurden. Ich erhielt so eine etwas rötlich gefärbte opaleszierende Lösung, ähnlich einer dünnen Seifenlösung. Von diesem Extrakte injicierte ich 75—100 ccm in die Ohrvene gesunder Kaninchen, den Rest gab ich zur bakteriologischen Untersuchung. Nur selten erwies sich der Preßsaft ganz keimfrei, meist ließen sich kulturell spärliche Bakterien nachweisen, die aber eine tierpathogene Wirkung nicht entfalteten.

Erwähnen möchte ich noch, daß ich beim Zerkleinern der Leber stets das Auftreten eines urinösen Geruches konstatieren konnte. Er war nur sehr kurze Zeit wahrzunehmen und fehlte gänzlich dem schließlichen Extrakt. Wahrscheinlich rührt er von entweichendem Ammoniak her. Chemische Untersuchungen hierzu habe ich nicht angestellt.

---

1) Die im Archiv für klinische Chirurgie Bd. 101 H. 2 angegebenen Flüssigkeitsmengen sind auf die Hälfte zu reduzieren. Die Graduierung der zur Injektion verwendeten Spritze ließ mich das doppelte Fassungsvermögen annehmen, als sie tatsächlich hielt.

Digitized by Google

Das Resultat der Injektion war eine allgemeine hämorrhagische Diathese mit prädominierender Schädigung des Magendarmkanals. Im Urin treten Zylinder auf, Eiweißmengen bis zu 2,5‰ wurden festgestellt. Zur näheren Orientierung lasse ich das Protokoll eines Falles folgen, dessen Preßsaft der Leber eines Tieres entstammt, dem die ganze Pfortader unterbunden worden war.

11. II. abends 6 h: Injektion von 200 ccm klaren Preßsaftes in Ohrvene. Abends 8½ h: Tier schlapp, sitzt dauernd vor Wassergefäß. Atmung ruhig. Aus Blase einige ccm klaren Urines ausgepreßt, in ihm keine Zylinder, kein Eiweiß. — 12. II. Tier krank, hat Speichelfluß; trinkt häufig. Atmung 60. Nachmittags 6½ h in Narkose getötet. Diesen Zeitpunkt wählte ich, weil ich nach 24 Stunden bei Ligatur des l. Pfortaderastes stets ausgesprochene Veränderungen am Magen gefunden hatte.

Sektion: Herz: punktförmige Blutungen unter Epicard von r. und l. Ventrikel, meist dicht neben Septum, entsprechend dem Verlauf der Coronargefäße. Vorhöfe frei. Lungen: in allen Lungenlappen punktförmige subpleurale Blutungen. — Pleura parietalis o. B. Kein pleuritisches Exsudat. Bauchhöhle: kein stärkeres Exsudat. Leber zeigt makroskopisch ganz normales Aussehen. Magen: zahlreiche feine, meist miliare Ecchymosen unter Schleimhaut, vereinzelte etwas über stecknadelkopfgroße Schleimhautulcera an beiden Kurvaturen. Darm: im ganzen Dünndarm zahlreiche subseröse Blutungen, sehr wenige Schleimhautblutungen. Dagegen zeigen alle Follikel ohne Ausnahme Schleimhautblutungen. Der Dickdarm ist größtenteils frei von Blutungen, nur die der Flexura sigmoidea und dem Rectum entsprechende Partie ist übersät mit punktförmigen Schleimhautblutungen. Vereinzelte Ecchymosen auch in Mesenterium. Milz etwas größer als normal, blaurot. Nieren hellrot gestichelt infolge zahlreicher kleiner Rindenblutungen. Nebennieren: in jeder kleine Adenome, keine Blutungen. Blase o. B., ist prall gefüllt mit klarem Urin. Esbach 2,5‰. Muskulatur: zahlreiche Blutungen in Muskulatur des Stammes (Bauch und Rücken), keine in die der Extremitäten. Preßsaft (bakt. Institut): keine Bakterien.

Ich modifizierte den Versuch dann derart, daß ich zur Extraktbereitung die Leber von Tieren nahm, denen ich nur den linken Pfortaderast unterbunden hatte. Der rechte, kleine, normal versorgte Leberlappen wurde mit verarbeitet. Das Resultat war in den Hauptzügen dasselbe.

Wie stand es nun mit der Wirkung des Extraktes ganz normaler Leber? Auf den Ausfall dieses Versuchs war ich um so gespannter, als ich vorher mittels theoretischer Ueberlegungen zu keinem Wahrscheinlichkeitsschluß kommen konnte. Die Ueberraschung war groß, als auch die Injektion des Extraktes normaler Leber Magendarmblutungen zur Folge hatte. Doch habe ich in der ausgedehnten Weise, wie in dem oben wiedergegebenen Protokolle, bei keinem Tiere wieder eine hämorrhagische Diathese beobachtet. Vereinzelte Blutungen in das Unterhautzellgewebe oder in die Stammesmuskulatur oder unter das Epicard konnte ich aber stets konstatieren. Allerdings muß ich hinzufügen, daß ich später auch kleinere Extraktmengen injiciert habe. Ueber 75 ccm bin ich nie mehr hinausgegangen, in einigen Fällen habe ich

Digitized by Google

mich mit der Injektion von 50 ccm begnügt. Erwähnen möchte ich noch, daß das Extrakt möglichst körperwarm injiciert wurde.

Alle Injektionstiere bekamen unmittelbar nach der Einspritzung einen collapsartigen Zustand und lagen schlaff auf Bauch und Vorderpfoten. Versuchten sie zu springen, so glitten die Vorderpfoten aus, die Bewegungen machten einen ataktischen Eindruck. Noch einen Tag nach der Injektion machten die gespritzten Tiere einen schlapperen Eindruck als Kaninchen, denen ich ungefähr um die gleiche Zeit eine partielle Pfortaderunterbindung gesetzt hatte. Zwei Tage post injectionem waren außer einem vermehrten Durst keine Folgeerscheinungen mehr äußerlich zu beobachten. Es war außerordentlich auffällig, Kaninchen, die man im allgemeinen nur sehr selten trinken sieht, ständig vor dem Wassergefäß zu treffen, und sobald ihnen frisches Wasser oder Milch gereicht wurde, sich gierig auf die vorgesetzte Flüssigkeit stürzen zu sehen. Auch von dem vermehrten Durst war nach einigen Tagen nichts mehr zu bemerken, dagegen trat mit der Länge der Zeit immer deutlicher hervor, daß die allgemeine Konstitution des Körpers eine Schädigung erfahren haben mußte. Die Tiere magerten sichtlich ab. Dabei war die Nahrungsaufnahme aber eine ganz gute, es mußte aber eine schlechte Ausnutzung der zugeführten Nahrung vorliegen. Zum besseren Verständnis lasse ich ein Versuchsprotokoll folgen:

24. II. 13. Schwarz-weiß gefleckte Kaninchen mit 75 ccm Leberextrakt eines normalen Kaninchens injiciert. Sofort nach Injektion kollapsartiger Zustand; Tier liegt auf Bauch und Vorderpfoten, beim Versuche zu springen, gleiten die Vorderpfoten aus, die Bewegungen sehen ataktisch aus. — 25. II. Tier noch schlapper als gleichzeitig operiertes Tier, hat noch geringe Ataxie in vorderen Extremitäten. Sonst aber munter. — 28. II. Tier munter, springt wie früher, hat auffällig großen Durst, wird immer trinkend angetroffen, stürzt sich sofort gierig auf vorgestelltes Wasser. — Gegen Ende März bei demselben Tiere noch einmal Injektion von 75 ccm abgekochten Leberextraktes, der ohne Störung des Allgemeinbefindens vertragen wird. — 14. IV. Bei Wohlbefinden in Narkose getötet.

Sektion: Haut an Pfotenballen und in Schenkelbeuge wund, das Haarkleid an letzterer Stelle arg defekt; der betreffende Bezirk mit seborrhoisch aussehenden Borken bedeckt; das ganze Tier sehr mager. Magen: in der Umgebung des Pylorus mehrere kraterförmige, ziemlich derbe, etwa erbsengroße Stellen, nach denen die Schleimhaut der Nachbarschaft hingezogen ist, Residuen ehemaliger Geschwüre. Der ganze Dünndarm zeigt die Spuren alter Blutungen in Gestalt einer seltsamen bräunlich-roten Fleckung und Strichelung, die mit dem Verlaufe der gut sichtbaren Gefäße nichts zu tun hat. Nieren blaß, nicht vergrößert.

Wie im Protokoll vermerkt, hat dieses Tier zwei Injektionen erhalten. Zu der zweiten wurde aber abgekochtes Leberextrakt genommen. Sie wurde anstandslos vertragen ohne die geringste Störung des Allgemeinbefindens. Weitere Versuche mit Einspritzung abgekochter Leberextraktmengen bestätigten die erste Beobachtung, daß durch sie eine Schädigung des Tieres nicht erfolgt.

Der schlechte Ernährungszustand, in den die Tiere einige Zeit nach der Injektion nicht abgekochten Leberextraktes gerieten und der mit einer ge-

Digitized by Google

ringeren Nahrungsaufnahme ätiologisch offenbar nichts zu tun hatte, veranlaßte mich, den Ausscheidungen der Spritztiere meine Aufmerksamkeit zuzuwenden. An den Fäzes konnte ich makroskopisch nichts Außergewöhnliches feststellen. Chemische Untersuchungen derselben sind nicht vorgenommen worden. Der ausgeschiedene Urin aber war sehr dunkel und schied an der Oberfläche eine mehrere mm dicke, fettartig glänzende Schicht ab. Brocken von fettartiger Konsistenz schwammen in Erbsen-Kirschkerngröße im Harn. Ich glaubte zunächst, es liege eine mechanische Verunreinigung, herrührend aus dem gereichten Futter vor und ließ deshalb den Futternapf aus dem Käfig entfernen, nur ein kleines Gefäß mit klarem Wasser wurde darin belassen. Der Käfig selbst und das darunter befindliche Auffangeblech wurden durch kräftiges Abspülen mit Wasser gründlich gesäubert. Der nächste Urin zeigte die gleichen eigentümlichen Abscheidungen. Bei der mikroskopischen Untersuchung fand ich zahlreiche große Kugeln, wie ich sie sonst bei zahlreichen Untersuchungen im Harnsediment von Kaninchen nie beobachtet habe, und farblose, garbenförmig angeordnete, sehr feine, zierliche Nadelbündel, die nach ihrem Aussehen und ihrer Anordnung nur als Tyrosinnadeln angesprochen werden konnten. Die beigefügte Abbildung (Fig. 2) gibt bei schwacher Vergrößerung ein Gesichtsfeld aus dem der Oberflächenschicht entnommenen Tropfen wieder. In dieser Schicht finden sich die Tyrosinkristalle sozusagen in Reinkultur. Die Kugeln möchte ich für Leucinkugeln halten, muß aber gestehen, daß ich den chemischen Beweis für meine Ansicht nicht erbringen kann. Eine Stütze für meine Annahme glaube ich aber darin erblicken zu dürfen, daß ich ähnliche kugelige Gebilde im Kaninchenurin sonst nie beobachtet habe und daß diese Kugeln nur 2 Tage im Urin des Spritztieres zu finden waren. Trotz eifrigstem Suchen konnte ich sie in späteren Harnportionen nicht mehr entdecken. Dagegen habe ich die Tyrosinurie 6 Tage lang verfolgen können. Um einem etwaigen Einwand vorweg zu begegnen, möchte ich bemerken, daß auch die feinsten Kristalle des stets in reicher Menge vorhandenen Tripelphosphats doch außerordentlich plump sich ausnahmen gegenüber den feinen Tyrosinnadelbüscheln. — Nach 6 Tagen habe ich das Tier, das übrigens sehr munter war, in Narkose getötet. Wahrscheinlich wäre die Tyrosinurie noch länger wahrzunehmen gewesen. Bei der Autopsie fanden sich im Magen noch verschiedene kleine Blutungen, die Leber hatte ein auffällig saftiges, hellrotes Aussehen. Die mikroskopische Untersuchung der Leber habe ich leider nicht vorgenommen.

Fig. 2.



Digitized by Google

Aus dem Urinbefund glaube ich aber den Schluß ziehen zu dürfen, daß die Leber geschädigt gewesen ist.

Die Frage experimenteller Leberschädigung durch Injektion von Leberextrakt in den Kreislauf habe ich zurzeit noch nicht weiter verfolgen können. Wiederholte Injektionen von Leberextrakt dürften vielleicht greifbare Leberveränderungen ergeben, die weitere Schlüsse auf bisher unbekannte Funktionen der Leber gestatten. Der große Durst, den die gespritzten Tiere zeigen, erinnert an die Polydipsie, die Minkowski an seinen entleberten Gänsen beobachtet hat. Sollte durch die Injektion vielleicht gerade mit die Komponente der Leberfunktion geschädigt werden, die wahrscheinlich Beziehungen hat zur Urinmenge? Große Urinmengen und vermehrten Durst sehen wir regelmäßig beim Diabetes mellitus und Diabetes insipidus des Menschen auftreten. Bezüglich des Diabetes mellitus kann es ja wohl keinem Zweifel mehr unterliegen, daß sein Schwerpunkt in die Leber zu verlegen ist. Was aber den Diabetes insipidus angeht, so sind wir über ätiologische Beziehungen dieses Krankheitsbildes noch völlig im Unklaren. Bei meinen Injektionsversuchen habe ich leider auf Urinmengen und deren etwaigen Zuckergehalt nicht geachtet. Erst bei der späteren Durchsicht der Protokolle ist mir der Gedanke gekommen, daß sich auf diesem Wege vielleicht neue Gesichtspunkte für unsere Auffassung vom Wesen des Diabetes gewinnen lassen. Das Auftreten von Leucin und Tyrosin im Harn würde dazu nicht in Widerspruch stehen; denn „die Durchblutungsversuche Embdens an der überlebenden glykogenfreien Leber gestatten vielleicht den Schluß, daß der Zucker und das Glykogen aus den Aminosäuren des Blutes hervorgehen, wenigstens ist die Fähigkeit der Glykogenbildung in der durchströmten Leber eine begrenzte, was soviel besagen will, als daß die Vorstufen des Glykogens aus dem Blute stammen". (Zitiert nach Oswald, Lehrbuch der chemischen Pathologie.)

In Versuchen früherer Jahre, die seinerzeit von S. Widerøe publiziert worden sind, haben wir Kaninchen bis zu 400 ccm isotonischer Trauben- oder Rohrzuckerlösung oder isotonischer Kochsalzlösung auf einmal injiciert, ohne dadurch Magenblutungen oder klinisch sichtbare Krankheitserscheinungen zu erzeugen. Von gesteigertem Durst haben wir ebenfalls nichts bemerken können. Der Umstand, daß die Injektion abgekochten Leberextraktes keinerlei klinisch oder pathologisch-anatomisch nachweisbare Schädigungen zur Folge hat, beweist, daß nur dem nicht abgekochten Extrakt die deletäre Wirkung zukommt. Augenscheinlich ist das schädigende Agens an die durch Kochen ausfällbaren Substanzen gebunden.

Wie soll man sich aber nun erklären, daß die Injektion des Preßsaftes normaler wie durch Pfortaderunterbindung geschädigter Leber in gleicher Weise die Magendarmgefäße alteriert? Die übereinstimmenden Befunde sind meines Erachtens nur so zu deuten, daß von der toten Leberzelle toxisch wirkende Substanzen abgegeben werden, die in der gesunden lebenden Zelle schon vorhanden sind, von dieser aber größtenteils festgehalten und zu un-

Digitized by Google

schädlichen Verbindungen weiter verarbeitet werden. Es scheint sich um dieselben oder wenigstens ähnliche Stoffe zu handeln, wie sie durch Fernhalten des Pfortaderblutes in größerer Menge aus der ausgeschalteten Leber in den Kreislauf übergehen. Anscheinend sind nicht alle bei Pfortaderunterbindung frei werdenden schädlichen Substanzen mit isotonischer Kochsalzlösung extrahierbar. Im Krankheitsbild der gespritzten Tiere vermißt man völlig die Krämpfe, ebensowenig ist von dem eigentümlichen lichtscheuen Verhalten, das die ligierten Tiere zeigen, etwas zu bemerken. Dagegen geht in das Extrakt offenbar die Noxe über, die die Gefäßwände schädigt und zu Blutungen führt. Ob der geringe Eiweißgehalt des Urines der Spritztiere die Folge einer toxischen Wirkung des Leberextraktes darstellt oder einfach als die Ausscheidung parenteral zugeführten Eiweißes anzusprechen ist, darüber kann ich auf Grund meiner bisherigen Versuche noch zu keinem Wahrscheinlichkeitsschlusse kommen. Der hohe Eiweißgehalt des Harnes der Tiere, bei denen ich durch partielle Pfortaderunterbindung Teile der Leber ausgeschaltet hatte, läßt jedenfalls an die Möglichkeit einer toxischen Wirkung des Leberextraktes denken.

Meine bisherigen Ausführungen möchte ich kurz noch einmal folgendermaßen zusammenfassen:

1. Beim Kaninchen hat die partielle Pfortaderunterbindung das Auftreten multipler Magengeschwüre und -Blutungen zur Folge, die als Ausdruck einer durch das Fernhalten des Pfortaderblutes gesetzten Leberschädigung anzusehen sind. Die Alteration der Leber ist eine funktionelle und ist am besten als Dysfunktion dieses Organes zu bezeichnen. Sie ist mit gröberen morphologischen Veränderungen nicht verbunden, von ihrem Bestehen legt aber Zeugnis ab die nachweisbare Atrophie der ausgeschalteten Leberteile.

2. Wie die schweren Nierenveränderungen der Versuchstiere beweisen, bestehen bisher unbekannte Beziehungen zwischen Leber und Nieren. Es gibt eine hepatogene Nephropathie.

3. Die funktionelle Schädigung eines großen Teiles der Leber führt zu Krämpfen, die große Aehnlichkeit haben mit den bei Urämie und Eklampsie auftretenden Konvulsionen. Diese cerebralen Reizerscheinungen sind mit großer Wahrscheinlichkeit durch toxische Substanzen hervorgerufen, die von der alterierten Leber an den Kreislauf abgegeben werden (Hormone).

Im Anschluß an diese Zusammenfassung sei es mir gestattet, noch einen Sektionsbefund anzuführen, den ich bei einem spontan verendeten Tiere erheben konnte.

Es handelte sich um ein kräftiges großes Kaninchen, das noch nie zu Versuchszwecken gebraucht war, und das plötzlich unter Nahrungsverweigerung, allgemeiner Mattigkeit und Speichelfluß erkrankte und nach 3 Tagen verendete. Die sofort nach dem Tode vorgenommene Obduktion ergab doppelseitige fibrinös-eitrige Pleuritis, fibrinös-eitrige Pericarditis, fibrinös-eitrige Peritonitis. Im Magen fanden sich zahlreiche bis in Muscularis

Digitized by Google

reichende Ulcera, zum Teil noch mit Blutschorf bedeckt, an anderen Stellen des Magens punktförmige Blutungen in und unter die Schleimhaut. Darm o. B.; Leber makroskopisch o. B. Blase leer.

Auf Grund meiner experimentellen Untersuchungen habe ich bereits in meinem Vortrage auf dem diesjährigen Chirurgenkongreß die Ansicht vertreten, daß auch in diesem sozusagen von der Natur angestellten Experimente die Ursache der Magenveränderungen in einer primären Schädigung der Leberfunktion durch die allgemeine Sepsis zu suchen sei. Bei der mittlerweile vorgenommenen mikroskopischen Untersuchung der Leber konnte ich zahlreiche Lebernekrosen in allen Stadien des Zerfalls nachweisen. Bald kennzeichnete nur die Pyknose des Kernes, daß hier eine geschädigte Zelle vorlag, bald dokumentierten mit der Kernpyknose zusammen das eigentümliche homogene Aussehen des Protoplasma und die unscharfen Zellkonturen den beginnenden Zelltod. An anderen Stellen wieder legen nur noch ausgelaugte Kerntrümmer in blasigen Hohlräumen, die die gleiche Anordnung zeigen wie die benachbarten besser resp. gut erhaltenen Leberzellsäulen, davon Zeugnis ab, daß hier eine celluläre Katastrophe stattgefunden hat. Wieder andere Stadien zeigen bereits die ersten Anfänge einer Bindegewebsentwicklung in den nekrotischen Partien. Nicht selten findet man in den veränderten Leberbezirken ein gelbliches Pigment, das keine Eisenreaktion gibt.

Diese mikroskopisch nachweisbaren Leberveränderungen bestärken mich in der Anschauung, daß die in diesem Falle vorhandenen Magengeschwüre und -Blutungen zurückzuführen sind auf die durch die allgemeine Sepsis verursachte Leberschädigung. An späterer Stelle werde ich nochmals auf den Fall zurückkommen bei Besprechung paralleler Beobachtungen am Menschen.

Experimenteller Choledochusverschluß und seine Folgen.

Im vorangehenden Kapitel ist der Nachweis geführt worden, daß eine Schädigung der Leberfunktion Veränderungen in bestimmten anderen Organen zur Folge hat. Besonders werden offenbar in Mitleidenschaft gezogen Magendarmkanal, Nieren und Gehirn. Vorgenommener Eingriff und klinischer postoperativer Verlauf machen es unwahrscheinlich, daß die sekundären Erscheinungen an den genannten Organen durch Vermittelung des Vagus oder des Sympathicus zustande kommen. Toxische Erscheinungen stehen so sehr im Vordergrund des Krankheitsbildes, daß an dem Vorhandensein einer im Blute kreisenden toxischen Substanz nicht gut gezweifelt werden kann.

Bereits in meinem Vortrag auf dem diesjährigen Chirurgenkongreß habe ich die Ansicht ausgesprochen, daß es sich bei der in Betracht kommenden Noxe wahrscheinlich nicht um Gallenbestandteile handle. Gallenblase und Gallengänge der Versuchstiere fanden sich bei der Autopsie immer gut gefüllt mit normaler, nicht eingedickter Galle. Wie ich mich zudem stets überzeugte, war der Choledochus frei und gut durchgängig, der gallig gefärbte Dünndarm-

Digitized by Google

inhalt ließ schließen, daß auch nach der Operation kontinuierlich Galle nach dem Darm abgeflossen war. Für eine kausale Beteiligung der Galle bereitenden Funktion der Leber am Hervorbringen der Krankheitserscheinungen lag also kein Anhalt vor. Immerhin schien mir die Frage experimenteller Gallenstauung und ihrer Folgen interessant genug, sie einer erneuten Prüfung zu unterziehen. Im Stillen hoffe ich, irgendwelche Aufklärung über Icterus oder Cholämie zu erhalten. Die von anderer Seite nachgewiesene funktionelle Insufficienz der ikterischen Leber ließ dann im Verein mit den Resultaten, die ich bei den portaunterbundenen Tieren erhalten hatte, vielleicht weitere Schlüsse zu.

Zunächst seien wieder kurz die Versuche berichtet.

Kaninchen 1. Choledochus unterbunden. Magen des Tieres sehr voll. Großes, kräftiges Tier. Am nächsten Morgen Temp. 35, Atmung 76, oberflächlich, keine Freßlust, kein Sklerenicterus. Mittags liegt das Tier auf der Seite, ist schwer krank, reagiert kaum auf Kneifen. 2 h p. m. tot, 18 Stunden post operationem.

Sektion: Lungen außerordentlich blutreich. Herz: r. Vorhof prall mit Blut gefüllt, größer als der schlaffe r. Ventrikel, der sich mit blauer Linie scharf vom gut kontrahierten l. Ventrikel abgrenzt. L. Ventrikel und Vorhof klein, fest. Leber makroskopisch o. B. Gallenblase und Gallengänge stark gefüllt. Choledochusunterbindung schließt dicht. Nieren blaß, makroskopisch o. B. Milz makroskopisch nicht verändert. Magen: keine Blutungen, keine Geschwüre. Duodenum: einige subseröse, eine submuköse Blutung. Uebriger Dünndarm o. B.; der ganze Dünndarm mit wässerig, schleimigem Inhalt gefüllt. Blase leer. Keine Blutungen in Stammesmuskulatur. Der nach der Operation aufgefangene Urin gibt Gallenfarbstoffreaktion; mikroskopisch finden sich in ihm garbenförmig angeordnete zierliche Nadelbündel von goldig-brauner Farbe (Bilirubin), die anscheinend eine intracelluläre Lage haben, ferner Nierenepithelien, rote Blutkörperchen.

Kaninchen 2. Choledochus unterbunden. Tod nach 30 Stunden.

Sektion: An Skleren kein Icterus. Magen und Darm frei von Blutungen. Gallengänge schieferstiftdick, ebenso wie Gallenblase prall gefüllt und gespannt. Choledochusligatur dicht. Rechter einzelner Leberlappen zur Hälfte dunkelgrün verfärbt, andere Hälfte dunkelrot. Am Hauptteile der Leber keine grüne Verfärbung. In Harnblase dunkelgrüner, gallenfarbstoffhaltiger Urin. Sonstige Organe o. B.

Kaninchen 3. 27. V. Choledochus-Unterbindung. Tier hat Schnupfen; bei der Operation zeigt die Leber ein atrophisch-cirrhotisches Aussehen und fühlt sich auffällig derb an. — 29. V. Im gallenfarbstoffhaltigen Urin, der eben gelassen ist, schleimig-gelatinöse Klümpchen, die sich in Wasser sofort völlig auflösen (Darmschleim?). Vereinzelte Zylinder. An Skleren kein Icterus. Tier frißt wenig, trinkt gut. — 1. VI. Geringer Sklerenicterus. — 2. VI. Tier morgens tot.

Sektion: Leber atrophisch-cirrhotisch, grau-rot, die feineren Gallengänge treten als zierliche grüne Linien in Erscheinung, so daß die Leber wie mit einem feinen patinierten Netzwerk über- und durchzogen aussieht. Gallenblase und Gallengänge ganz prall gefüllt, dunkelgrün. Choledochusligatur dicht. Magen: Pylorus ringförmig kontrahiert. In geschwollener Schleimhaut des Fundus zahlreiche, feine punktförmige Ecchymosen; dicht vor Pylorus und parallel zu Pylorusring ein spaltförmiges, mit braunem Blutschorf bedecktes

Digitized by Google

Ulcus. Im Pylorus und im Anfangsteil des Duodenum zahlreiche frische Blutgerinnsel, die offenbar dem Geschwür dicht vor Pylorus entstammen. Der ganze Dünndarm stark hyperämisch, in Duodenalschleimhaut einzelne kleine, frische Ecchymosen, weitere in den Plaques in den tieferen Dünndarmabschnitten. Dickdarm mit Ausnahme des Coecum in einen fingerdicken, mit Gas und klarer schleimiger Flüssigkeit gefüllten, glashellen Schlauch verwandelt, der die sonst zu beobachtenden Einschnürungen völlig vermissen läßt und durch seine Weite ein ganz ungewöhnliches Aussehen erhält. Nieren groß, blaurot. Blase voll gallenfarbstoffhaltigen, safrangelben Urins. E +; Gallenfarbstoff +; Z —. — Das Unterhautzellgewebe des Tieres ödematös, mit gallenfarbstoffhaltiger Flüssigkeit durchtränkt. Lungen und Herz o. B.

Kaninchen 4. 27. V. Choledochus unterbunden. — 4. VI. tot; kein deutlicher Sklerenicterus.

Sektion: Leber: Gallenblase und Gallengänge prall gefüllt, Leber sonst o. B.; Choledochusligatur dicht. Magen: Pylorus ringförmig mäßig kontrahiert, gut mit Schere zu passieren; in der Schleimhaut multiple punktförmige Ecchymosen, kein Ulcus, keine Exfoliation der Schleimhaut. Dünndarm in toto stark hyperämisch, vereinzelte Ecchymosen in Schleimhaut. Dickdarm mit Ausnahme des Coecum in glashellen, fingerweiten Schlauch verwandelt. Blase voll ikterischen, eiweißhaltigen Urins, in ihm Zylinder. E +; Z —; Gallenfarbstoff +. Nieren groß, blaurot.

Weitere Versuche zur Choledochusunterbindung und ihren Folgen habe ich aus äußeren Gründen vorläufig nicht vorgenommen. Immerhin gestatten auch diese wenigen Experimente einige Schlußfolgerungen.

Auffällige klinische Erscheinungen finden sich nach Ligatur des Choledochus in bedeutend geringerem Maße als nach partieller Pfortaderausschaltung. Sehr rasch kommt es zum Auftreten von Gallenfarbstoff im Urin; an den Skleren ist dabei eine ikterische Verfärbung erst spät zu beobachten, meist vermißte ich sie ganz. In dem nach der Operation gelassenen Urin sind reichlich schleimige, in Wasser vollkommen lösliche Tröpfchen suspendiert, die wahrscheinlich von Darmschleim herrühren, der gleichzeitig mit dem Urin entleert wurde. Celluläre Bestandteile waren in den Schleimpartikeln nicht zu finden. In den ersten beiden Tagen war der Harn frei von Eiweiß und Zylindern, in den späteren Tagen konnte ich beide nachweisen. Dabei hatte ich den Eindruck eines langsamen Steigens des Eiweißgehaltes. Die Tiere waren nach der Operation, wenn diese nicht gerade bei stark gefülltem Magen vorgenommen wurde, recht munter, nur rührten sie breiiges oder festes Futter nicht mehr an, Milch oder Wasser wurde genommen. Krämpfe habe ich nie beobachtet. Einige Stunden vor dem Tode werden die bisher munteren Tiere auffällig schlaff und apathisch, der Schnauzhaarreflex war nicht mehr auslösbar. Bei beiden länger lebenden Kaninchen habe ich diesen im Laufe eines Tages eintretenden apathischen Zustand beobachtet, leider konnte ich die Beobachtung aus äußeren Gründen nicht bis zum Tode der Tiere fortsetzen.

A. Landau, der gleichfalls bei Kaninchen den Choledochus unterbunden hat, sah bei 2 Tieren gegen das Ende hin Coma auftreten. Eine ein-

Digitized by Google

gehende Sektion der gestorbenen Tiere hat L a n d a u anscheinend nicht vorgenommen. Ich fand bei Tier 1 18 Stunden post op. die Magenschleimhaut unverändert, im Duodenum einige subseröse, sowie eine submuköse Blutung. Da ich bei den anderen Versuchen nie subseröse Blutungen konstatieren konnte, möchte ich ihr Auftreten in diesem Falle auf eine mechanische Läsion bei der Operation zurückführen. Aehnliche subseröse Blutungen habe ich öfter an den Darmschlingen nahe dem Becken beobachtet, wenn die Tiere beim Aufbinden ungeschickt angefaßt und gehalten worden waren. Die submuköse Ecchymose verliert natürlich durch diese Einschränkung sehr an Wert, und es liegt nahe, sie auch als mechanisch entstanden aufzufassen, wenn man bei dem zweiten 30 Stunden nach dem Eingriff gestorbenen Tiere keinerlei

Fig. 3.

Hämorrhagien in Magen oder Darmschleimhaut findet. Das Fehlen von Magen-Darmveränderungen bei den beiden früh verendeten Tieren steht in auffälligem Gegensatze zu dem Befunde, den ich bei den 6—8 Tage nach der Operation gestorbenen Kaninchen erheben konnte. In beiden Fällen bestanden zahlreiche punktförmige Hämorrhagien in der Magenschleimhaut, die an den betreffenden Stellen nicht exfoliiert war. Bei Kaninchen 3 war es zur Bildung eines echten Geschwürs nahe dem Pylorus gekommen, aus dem, wie die zahlreichen f r i s c h e n Blutgerinnsel im Pylorus und im Anfangsteile des Duodenum bewiesen, erst kurz zuvor eine Blutung stattgefunden hatte.

Die Abbildung (Fig. 3) illustriert noch recht gut das Aussehen des Pylorusteils von Magen und Duodenum. Die frischen Blutgerinnsel einerseits, das völlige Fehlen von Schleimhautdefekten über den Magenecchymosen

Digitized by Google

andererseits lassen wohl den Schluß zu, daß beide Veränderungen jüngeren Datums sind, also erst relativ spät nach der Operation entstanden sind. Den Eindruck, daß es sich um eine ganz frische Affektion handelt, erhält man auch von der außerordentlichen Hyperämie des Dünndarms. Eine derartig enorme Hyperämie des ganzen Dünndarmes habe ich sonst nie gesehen. Sie fällt in diesen Versuchen um so mehr auf, als mit ihr das direkt weiße Aussehen des weiten Colon aufs lebhafteste kontrastiert. Das Auftreten von Schleimhautblutungen im Duodenum zeigt wieder, daß dieser Darmabschnitt ebenso wie der Magen eine gewisse Sonderstellung gegenüber dem übrigen Darmtractus einnimmt. Da man in den tieferen Darmpartien nur in den Plaques noch Ecchymosen findet, so ist nicht von der Hand zu weisen, daß auch im Duodenum und Magen die Existenz kleiner, dem bloßen Auge nicht erkennbarer Lymphfollikel das Entstehen der Blutungen begünstigt. Bei der portaunterbundenen Tieren habe ich mitunter kleine Lymphfollikel an der Stelle der Ulcerationen im Magen gefunden, doch waren sie nicht regelmäßig vorhanden. Blutungen in die Muscularis des Magens mit Nekrose der Muskelschläuche in der Umgebung konnte ich gleichfalls beobachten. Sie dürften keinesfalls mit der Lokalisation von Lymphfollikeln in Zusammenhang stehen. Die Gefäße an den betreffenden Stellen waren stark gefüllt; Ruptur der Gefäßwand konnte ich nie konstatieren, ich möchte die Blutaustritte daher als per diapedesim zustandegekommen auffassen. Nach Lymphfollikeln im Bereich der Geschwüre habe ich mit besonderer Aufmerksamkeit gefahndet, weil ich in Hundeversuchen, die im Folgenden noch besprochen werden, geschwürige Veränderungen der Duodenalschleimhaut beobachten konnte, die offensichtlich an hier lokalisierte Lymphfollikel gebunden waren. Aber, wie schon gesagt, beim Kaninchen habe ich bisher eindeutig in diesem Sinne aufzufassende Befunde nicht erheben können.

Außerordentlich überrascht war ich von dem mikroskopischen Leberbilde. Makroskopisch war ja in der Leber nichts wahrzunehmen, was auf ausgedehnte degenerative Prozesse in diesem Organ hindeutete. Bereits bei Lupenvergrößerung (Zeiß aa) aber hoben sich zahlreiche helle, zellarme Stellen von dem übrigen gut gefärbten Lebergewebe ab. Außerdem war eine Wucherung des interacinösen Bindegewebes sowie eine Hyperämie des ganzen Organes nicht zu verkennen. Die hellen Stellen waren ausgedehnte Nekrosen des Leberparenchyms. Starke Vergrößerung ließ noch die Konturen der schattenartig gebleichten Leberzellsäulen erkennen. Die Kerne waren zum Teil noch schwach sichtbar, teils waren sie nicht mehr von dem feinkörnigen Zelldetritus zu unterscheiden. Unterzog man das gut gefärbte, also scheinbar gut erhaltene andere Leberparenchym einer genauen Besichtigung, so konnte man auch hier die verschiedensten Stadien des Unterganges cellulärer Elemente feststellen. Isolierung und Absterben einzelner Zellen waren, so hatte ich wenigstens den Eindruck, an die Orte ausgeprägterer Hyperämie gebunden. Zwischen den erweiterten Kapillaren sah man ganze Leberzellschläuche sowie

Digitized by Google

vereinzelte Zellen isoliert. Von der Vacuolisierung der Zelle, besser wohl als tropfige Entmischung bezeichnet, bei gut erhaltenem Zellkern bis zum völligen körnigen Zerfall des Zelleibes und Zellkernes waren hier alle Uebergangsstadien zu beobachten. Die Vermehrung des Bindegewebes betraf sowohl die Septen zwischen den einzelnen Acini, als die bindegewebigen Elemente im Inneren derselben. Des weiteren war die Leber reich an Pigment, von dem zwei Arten unterschieden werden konnten, ein mehr bräunliches, das keine Eisenreaktion gab, und ein goldgelbes scholliges, das als Gallenpigment von mir angesehen wurde. Hinzufügen möchte ich noch, daß meine mikroskopischen Bilder von Präparaten stammen, die in Formalin gehärtet sind, in denen also die Galle nicht mit fixiert ist.

Meine mikroskopischen Befunde stimmen im großen und ganzen überein mit der Beschreibung, die Belousssow von den Lebern seiner choledochusunterbundenen Tiere entwirft. „Nach dem Verschluß des Gallenganges kommt es unter dem Einfluß der hochgradigen Gallenstauung teils infolge der Berstung von Gallengefäßen, teils infolge des durch starke Dehnung der Gallenkapillaren erzeugten Druckes, zur Nekrose zahlreicher kleinerer oder größerer Teile der Leber. Hinterher entsteht in der Umgebung der nekrotischen Herde eine reaktive Entzündung mit Zelleninfiltration, Bindegewebsneubildung und regenerative Neubildung von Gallengängen. Für den Grad der interstitiellen Hepatitis scheint die Zeit bestimmend zu sein, in welcher der Verschluß des Duct. choledochus zustande kommt."

In ähnlicher Weise sprechen sich, wie ich gefunden habe, auch andere Autoren aus über die Veränderungen in der Leber nach experimenteller Choledochusunterbindung. An diesen Resultaten dürfte also ein Zweifel nicht mehr bestehen. Für mich bildeten die nachweisbaren Leberveränderungen nur den morphologischen Ausdruck der experimentell erzeugten funktionellen Leberstörung. Mit einer Dysfunktion dieses Organes mußte ich ja rechnen, da nachgewiesenermaßen die Glykogenspeicherung durch die ikterische Leber eine äußerst mangelhafte, um nicht zu sagen, negative ist.

An den Folgen der Leberdysfunktion hatte ich nach partieller Pfortaderunterbindung besonders drei Organe geschädigt gesehen: 1. den Magen-Darmkanal; 2. die Nieren; 3. das Gehirn.

Die nach Choledochusunterbindung eintretenden Veränderungen am Magendarmkanal habe ich bereits beschrieben. Sie bestehen, um es noch einmal kurz zu wiederholen, in punktförmigen Ecchymosen der Magenschleimhaut; mitunter kommt es zu typischer Geschwürsbildung mit Blutung. Der ganze Dünndarm ist enorm hyperämisch. Im Duodenum beobachtet man Blutungen aus der stark hyperämischen Schleimhaut, in den tieferen Dünndarmabschnitten sind Blutungen in das Darmlumen nicht zu sehen, wohl aber zeigen die lymphatischen Plaques Ecchymosen. Der Dickdarm unterhalb des Coecum ist in einen weiten, glashellen, mit Gas und Schleim gefüllten Schlauch verwandelt. Wie nach partieller Pfortaderligatur

Digitized by Google

treten also Geschwürsbildung im Magen und Blutung in Magen- und Duodenalschleimhaut auch nach Choledochusunterbindung auf. In dem gleichartigen Verhalten von Magen- und Duodenum bei beiden Versuchen glaube ich eine Stütze erblicken zu dürfen für meine Ansicht, daß diese Veränderungen auf die Dysfunktion der Leber zurückzuführen sind.

Diese Anschauung gewinnt an Wahrscheinlichkeit durch die Tatsache, daß nach Choledochusunterbindung auch Krankheitssymptome von seiten der Nieren und des Gehirns auftreten. Wie aus den Protokollen hervorgeht, konnte ich bei den länger lebenden Tieren im Harn Eiweiß und Zylinder feststellen. Die mikroskopische Untersuchung der Nieren ergab eine außerordentliche Hyperämie der Nieren, die sich namentlich im Gebiet der Rinde bemerkbar machte. Die Glomerulusschlingen waren zum platzen mit Blut gefüllt. Häufig war es zur Exsudation zwischen Kapsel und Glomerulusschlingen gekommen, an anderen Stellen waren die Glomerulusschlingen in mehr oder weniger großem Umfang abgestorben, zuweilen verrieten nur noch Kernreste inmitten einer den Glomerulusraum anfüllenden Blutansammlung, daß hier ein Wunderknäuel zugrunde gegangen war. Im Bereich der gewundenen Harnkanälchen waren alle Stadien des Zelluntergangs zu beobachten. Hyaline Zylinder füllten streckenweise das Lumen der Kanälchen aus. Ob die bindegewebigen Elemente der Niere vermehrt waren, wage ich auf Grund der bisherigen Untersuchungen nicht zu entscheiden. Wohl machte es mir den Eindruck, als ob eine Bindegewebshyperplasie bestünde. Doch trat sie gegenüber den anderen Veränderungen so in den Hintergrund, daß ich mir gerade in der diesbezüglichen Beurteilung der Präparate Reserve auferlegen möchte.

Was die Erscheinungen von seiten des Gehirns anlangt, so habe ich selbst nur einen apathischen bis somnolenten Zustand beobachtet. Landau aber gibt an, bei einigen seiner Tiere ausgesprochenes Coma gesehen zu haben mit vertiefter Atmung. Da dieser Zustand nur wenige Stunden vor dem Tode zu bemerken ist, so ist es mehr oder weniger Glückssache, wenn man ihn antrifft. Von Krämpfen berichtet Landau nichts, auch ich habe sie an meinen Tieren nicht wahrgenommen.

Meine bisherigen Ausführungen möchte ich in folgenden Schlüssen zusammenfassen:

Beim Kaninchen führt das Fernhalten des Pfortaderblutes von der Leber sowie die Unterbindung des Ductus choledochus zur Dysfunktion der Leber. Die funktionelle Störung findet ihren morphologischen Ausdruck in Atrophie oder Nekrose; Kombination beider Zustände ist möglich. Klinisch äußert sich die gestörte Leberfunktion in Hämorrhagien und Geschwürsbildung im Magen und Duodenum, in einer echten parenchymatösen Nephritis und in einer cerebralen Schädigung. Das klinische Gesamtbild ist das einer schweren Intoxikation: Intoxicatio hepatica.

Digitized by Google

Zieht man, wie ich das weiter unten in einem besonderen Kapitel tun werde, die menschliche Pathologie zum Vergleich heran, so kommt man zu Ergebnissen, die meiner Ansicht nach geeignet sind, auch in der menschlichen Pathologie der Leber eine über unser bisheriges Wissen weit hinausreichende Wichtigkeit für die Gesundheit und Erhaltung des Organismus zuzusprechen.

Hundeversuche.

Nachdem die Versuche am Kaninchen so interessante Ergebnisse für die Pathologie der Leber gezeitigt hatten, lag es nahe, an anderen Tieren die gleichen Experimente zu wiederholen. Ich wählte zu diesem Zwecke Hunde. Gleich beim ersten Versuche mit partieller Pfortaderausschaltung erhielt ich ein positives Resultat. Der Magen war in einer Weise kontrahiert, daß sein Umfang kaum von dem des Duodenums sich unterschied. Die Schleimhaut war geschwollen und sehr stark gefaltet. Im Gegensatz zum normalen Magen zeigte sie im Pylorusteil eine starke Hyperämie, während die cardiale Hälfte ein blasseres Aussehen bot. Dabei waren zahlreiche punktförmige Ecchymosen in der im übrigen intakten Schleimhaut zu sehen. Zur Exfoliation der Schleimhaut oder gar zur Geschwürsbildung war es nicht gekommen. Das Duodenum und der Anfang des Jejunum waren mit flüssigem Blut gefüllt. Die ganze Duodenalschleimhaut war außerordentlich hyperämisch. Von der dunkelroten Umgebung stachen 4—5 nahezu pfenniggroße, schmutzig-graue bis schmutzig gelbe Schleimhautstellen ab. Beim Abspülen löste sich die verfärbte Schleimhaut an einer dieser Stellen ab und man gewahrte nun ein ziemlich scharfrandiges Ulcus, das die Schleimhaut in ganzer Dicke durchsetzte. An den anderen verfärbten Stellen hafteten die Schleimhautschorfe noch fest auf der Unterlage. Der übrige Dünndarm sowie der Dickdarm waren fast spastisch kontrahiert.

Ueber diesen auffälligen Befund verfügte ich bei meiner Mitteilung auf dem deutschen Chirurgenkongreß 1913. Leider bestätigten weitere, später angestellte Versuche das erste Resultat nicht. Wohl kam es auch scheinbar zur Geschwürsbildung im Duodenum, doch war schon auffällig, daß die starke Hyperämie fehlte, auch war keine Blutung eingetreten. Die mikroskopische Untersuchung zeigte dann, daß im Duodenum eine oberflächliche Schleimhautnekrose bestand, die an den Stellen einiger dort regelmäßig sich findender Lymphfollikel bis auf diese reichte. Die Duodenal- wie weitere Dünndarmschleimhaut war stark geschwollen, sie erreichte ungefähr das Fünffache der normalen Dicke. Dabei bestand auch eine geringe Hyperämie, doch hielt sie nicht entfernt den Vergleich aus mit der im ersten Falle gefundenen Hyperämie. Während am normalen Hundedarm die Duodenalfollikel nur bei aufmerksamer Betrachtung als gut linsengroße Gebilde zu sehen sind, hatten bei den Versuchshunden die Stellen, in deren Grunde die geschwollenen Follikel lagen, Pfenniggröße und darüber. Sie imponierten makroskopisch

Digitized by Google

als scharfrandige Ulcera und unterschieden sich durch ihr Niveau wesentlich von den erhabenen Plaques im Ileum.

Auf Grund des mikroskopischen Befundes wage ich jedoch nicht, sie als typische Ulcera anzusprechen wie die Geschwüre im ersten Falle. Beim Hunde scheinen die Verhältnisse nicht so einfach zu liegen, wie ich das bei meinem Vortrage auf dem Chirurgenkongreß annahm. Ja ich habe sogar durch die weiteren Versuche — ich verfüge zurzeit über 12 autoptische Befunde — den Eindruck erhalten, daß hier recht verwickelte Verhältnisse bestehen. Meine Resultate, namentlich die jüngsten, sind so voller Widersprüche, daß sie eine Uebersicht noch nicht gestatten. Vielleicht gelingt es mir, durch weitere Versuche einige Klarheit zu gewinnen. Zurzeit möchte ich infolge der mangelnden Eindeutigkeit auf eine Besprechung der Hundeexperimente verzichten, jedoch nicht ohne nochmaligen Hinweis auf meinen ersten Hundeversuch, der mir zu beweisen scheint, daß unter vorläufig unbekannten Umständen die Erzeugung von Duodenalgeschwüren auf dem von mir eingeschlagenen Wege möglich ist. Die Multiplizität der Duodenalschleimhautläsionen kann nicht weiter verwundern. Findet sich doch auch beim Menschen nur in 52% der Fälle nur ein Duodenalulcus, sonst immer mehrere. Daß nur im Duodenum geschwürsähnliche Veränderungen von mir gefunden wurden, läßt daran denken, daß beim Fleischfresser die Disposition zur Ulcusbildung am größten im Duodenum ist. Wenn weitere Versuche ein solches Verhalten wahrscheinlich machen sollten, so wäre damit ein Verständnis angebahnt dafür, daß beim Menschen Magengeschwür und Ulcus duodeni annähernd gleich häufig vorkommen. Der Mensch, der bezüglich seiner Ernährung in der Mitte zwischen Fleisch- und Pflanzenfresser steht, nähme dann eben auch, was die Lokalisation des Magenduodenalgeschwürs anlangt, eine Mittelstellung ein. Diese Auffassung hat gewiß etwas Bestechendes an sich. Leider muß ich aber eingestehen, daß ich meine bisherigen Versuche am Hunde für nicht beweiskräftig genug halte, um aus ihnen einen biologisch so weittragenden Schluß zu ziehen.

Was die Beziehungen zwischen Leber und Nieren beim Fleischfresser anlangt, so scheinen auch sie in verwickelteren Bahnen sich zu bewegen als beim Pflanzenfresser.

Die im folgenden Kapitel zum Vergleich herangezogenen Ergebnisse aus der menschlichen und tierischen Pathologie sind daher nur in Parallele zu stellen zu den Resultaten meiner Kaninchenversuche. Alle Wahrscheinlichkeitsschlüsse, die sich aus anscheinend gleichartig zu deutendem Verhalten ergeben, unterliegen dieser Einschränkung.

Versuch einer Erweiterung der Pathologie der menschlichen Leber auf Grund klinischer und experimenteller Erfahrungen.

Die überraschenden Ergebnisse, die die mitgeteilten Versuche für die Pathologie der Kaninchenleber gezeitigt haben, fordern dazu auf, die mensch-

Digitized by Google

liche Pathologie nach ähnlichen Befunden zu durchsuchen, die den gleichen oder wenigstens einen ähnlichen Zusammenhang auch für den Menschen vermuten lassen. Die nahezu universelle Bedeutung, die mit einer derartigen Erweiterung der Leberpathologie diesem Organ beigelegt werden muß, wird vielen für den ersten Augenblick unwahrscheinlich vorkommen. Es dürfte darum zweckmäßig sein, die Ausführungen Albrecht's vorauszuschicken, die uns einen Begriff geben von den komplizierten und umfangreichen physiologischen Prozessen in der Leberzelle. Albrecht sagt:

„Es scheint mir von Nutzen, wenigstens für eine Art der differenzierten Zellen, z. T. im Anschluß an Hofmeister's Ausführungen, ein Bild zu skizzieren, das uns in die Hauptfragen ihres physiologischen inneren Daseins etwas tiefer einführt.

Nehmen wir als Beispiel einer im festen Organverbande eingeschlossenen Zelle die Leberzelle. Es empfiehlt sich, für unseren Fall nach dem Beispiele Hofmeister's von den Forderungen auszugehen, die an eine Leberzelle gestellt werden, um aus ihnen diejenige Struktur abzuleiten, welche sie für diese Funktion notwendig bedarf oder doch erwarten läßt. Abgesehen von den allgemeinen Fähigkeiten der Zelle zur Nahrungsaufnahme, zur Wiederherstellung ihrer verbrauchten Bestandteile, abgesehen von den für besondere Fälle, etwa die Regeneration, in ihr vorgesehenen Einrichtungen ist es ein ganz hübsches Kapitel von Leistungen, welches diese minimale chemische Werkstatt dauernd bzw. vorübergehend bewältigt. Von den dauernd von allen Leberzellen gleichmäßig prästierbaren Funktionen seien hier aufgeführt: 1. Die Polymerisierung zugeführten Zuckers (und zwar der verschiedenen Zuckerarten gleichmäßig) in Form von Glykogen; sowie die umgekehrte Fähigkeit, das Glykogen wieder zu verzuckern. 2. Die Fähigkeit, Fett, sei es durch Synthese aus Seifen sei es aus der von Connstein vermuteten löslichen Modifikation, in sich bis zu hohen Beträgen abzulagern, umgekehrt es auch wieder aufzuspalten und in Zirkulation zu setzen. 3. Die Bildung von Harnstoff aus stickstoffhaltigen Endprodukten des Eiweißzerfalles, vielleicht auch die Fähigkeit Harnstoff zu zerlegen. 4. Die analoge Bildung von Harnsäure bei Vögeln, umgekehrt deren Umwandlung in Harnstoff nach Einbringung ins Blut beim Säugetier. 5. Die Zerlegung des Hämoglobins unter Bildung einerseits des Gallenfarbstoffs, andererseits eines wieder in die Zirkulation gelangenden eisenhaltigen Restes. 6. Die Erzeugung der Cholsäure und ihrer Verbindung mit Glykokoll und Taurin. 7. Die Paarung von Phenolen mit einem Schwefelsäurerest zu Aetherschwefelsäuren. 8. Die Oxydation wohl einer ganzen Anzahl von Spaltungsprodukten, die unter den gewöhnlichen Verhältnissen teils aus dem Darme, teils aus dem übrigen Blute zuströmen.

Für Leistungen, welche unter besonderen Verhältnissen zur Wirksamkeit kommen, seien hier im Anschlusse noch die von Hofmeister aufgeführten Fermente notiert: eine Maltase, eine Glykase, ein proteolytisches, ein Nuclein spaltendes Ferment, eine Aldehydase, eine Lakkase, ein Ferment, das festgebundenen Stickstoff der Amidosäuren in Ammoniak überführt, ein Fibrinferment und wahrscheinlich eine Lipase und ein labähnliches Ferment.

Die entgiftende Wirkung, welche die Leber auf eine anscheinend große Anzahl von Giften ausübt, läßt noch eine ganze Reihe von teilweise nur ganz selten in Aktion tretenden Fähigkeiten der Bindung und weiteren Zerfällung ahnen.

Eines ist bei dieser Aufzählung im vorhinein klar: alle die Stoffe, die für diese Leistungen in Frage kommen, mögen es nun, was unwahrscheinlich, besondere für jede Leistung, oder gemeinsame für ganze Gruppen derartiger Prozesse sein, alle diese Stoffe müssen in irgend-

Digitized by Google

welcher festgelegten und im ganzen bleibenden Ordnung in der Zelle lokalisiert sein. Sobald beim Tode der Zelle diese Ordnung und Trennung wegfällt, tritt ein Durcheinander, eine Anarchie der verschiedenen Prozesse ein, in welcher rasch nur mehr die zerfällenden Fermente, das proteolytische, das lipolytische, das glykolytische usw. die Oberhand behalten. Der regelmäßige Strom der intracellulären Stoffwanderung ergibt gewisse Hauptrichtungen, in welchen wenigstens bestimmte Apparate hintereinander geschaltet sein müssen: so der Prozeß der Hämoglobinzerlegung, welcher auf der Kapillarseite beginnt und mit dem einen Endprodukt an der Wand der Gallenkapillare endet, während der eisenhaltige Rest entweder an der Wurzel der Lymphbahn oder an der Kapillare die Leberzelle verläßt (Liegenbleiben des Pigments in Kernnähe bei Anämien usw.!). Ebenso wird es mit den Gallensäuren stehen. Für den Harnstoff und andere Zersetzungsprodukte, welche in der Blutbahn sowohl zugeführt als an sie abgegeben werden, ist es möglich, daß der ganze Prozeß gar nicht in die Leberzelle eintritt, sondern durch Stoffe bewerkstelligt wird, welche von ihr an das Plasma abgegeben werden. Denn schließlich hat am überlebenden Organ oder am Zellbrei kein Versuch bisher dargetan, daß diese Prozesse notwendig innerhalb der Zelle vor sich gehen müssen. Anders steht es wieder mit Zucker und Fett, welche von der Blutbahn her eingeliefert einen unter Umständen ziemlich großen Rayon der Zelle allmählich in Beschlag nehmen können. Für die hierbei sich abspielenden intracellulären Umsetzungen könnte im allgemeinen eine kapillar*nahe*, für die letzten Prozesse der Galleproduktion im allgemeinen eine kapillar *ferne* Lokalisation angenommen werden, zumal auch bei Gallestauung und schon vor manifester Gallestauung, etwa nach Hämolyse, in letzterem Abschnitte um die Gallenkapillare das Pigment sich anzusammeln pflegt. Der Kern liegt in Leberzellen, welche sozusagen Durchschnittsstruktur zeigen, so regelmäßig in der Nähe der Kapillare, daß auch hierin wohl ein Hinweis auf eine Lokalisation der mit ihm zusammenhängenden Prozesse gesehen werden darf.

Wir haben also jedenfalls bestimmte Abgrenzungen bestimmter Zellbestandteile zu fordern. Für die Fermente wird es genügen, sie sich in Form von Profermenten unwirksam entweder eingeschlossen oder auch nur chemisch gebunden vorzustellen, bis sie, sei es durch besondere Aktivatoren, sei es einfach durch die für sie zugänglichen Stoffe in Freiheit gesetzt werden. Letzteres würde besonders auch für die Verringerung der Zahl anzunehmender Fermente von Belang sein, da so, namentlich wenn man noch an eine Erklärung der einander entgegengesetzten Fermentwirkungen durch reversible Wirksamkeit ein und desselben Ferments nach dem Massenwirkungsgesetze denkt, die *Selbststeuerung der Zelle* verhältnismäßig einfach sich vorstellen ließe. Im übrigen sind wir jedenfalls noch lange nicht soweit, etwa alle spezifischen Vorgänge innerhalb der Zelle als fermentative oder als katalytische aufzufassen.

Sehen wir von diesen Gesichtspunkten aus nach, wie etwa der Bau der Leberzelle für diese Zwecke gedacht werden müßte. *Hofmeister* kommt zu der Forderung, daß im Protoplasma zahlreiche kolloide Scheidewände vorhanden sein müssen, „ was aber wenigstens für den, welcher die außerordentliche Neigung vieler kolloider Körper kennt, bei dem geringsten Anlaß, so namentlich an allen Berührungsflächen Membranen zu bilden, nichts Befremdendes hat". „Bei der Vielseitigkeit der chemischen Vorgänge kommt man damit zur Forderung einer sehr ausgiebigen Vacuolenbildung ev. über die Grenze des Sichtbaren hinaus, und so kann man den Gründen, welche von hervorragender morphologischer Seite für die Existenz einer Schaumstruktur beigebracht worden sind, auch physiologisch-chemische Erwägungen beigesellen."

Man wird diesen Postulaten *Hofmeister*'s jedenfalls im Prinzipe zustimmen müssen. Aber recht viel weiter sind wir damit nicht gekommen. Woher kommt es, daß in

Digitized by Google

diesen kolloidalen Kammern bzw. Wänden gerade bestimmte Stoffe mit besonderer Hartnäckigkeit aufgenommen und festgehalten, gespeichert oder zersetzt werden, im Gegensatze etwa zum Verhalten der Niere oder Lunge gegenüber den gleichen Substanzen? Haben wir Gründe zu der Annahme, daß diese besondere Wahlfähigkeit für bestimmte Stoffe auf irgendwelchen besonderen physikalischen und chemischen Einrichtungen der Leberzelle basiere?

Hier bietet sich zunächst eine für viele derartige Wahlfähigkeiten von Zellen für bestimmte Stoffe herangezogene Hypothese: die Hypothese der „auswählenden Löslichkeit" für einzelne Stoffgruppen, welche vorläufig vor allem für die von Overton sogenannten Lipoide studiert worden ist. Wenn es in der Tat in der Leberzelle in entsprechender Anordnung Stoffe gibt, deren „Teilungskoeffizient" für bestimmte hereindiffundierende Substanzen sehr groß ist, so werden diese gewissermaßen immerzu festgelegt, und es wird das steile Diffusionsgefälle gegenüber dem Blutplasma andauernd oder sehr lange festgehalten werden können. So vermag die Leberzelle unter Umständen dadurch, daß sie den Zucker des Blutplasmas gewissermaßen in Form von Glykogen sofort „verschwinden macht", immer neu zirkulierenden Zucker an sich zu reißen. Der unter normalen Verhältnissen dauernd dem Blute verbleibende Rest von 1 bis 1,5 ‰ würde dann gewissermaßen denjenigen Rest, Grenzwert, darstellen, welcher weder von der Leber noch von den übrigen Organen durch Erniedrigung der in ihnen manifest enthaltenen Zuckermengen mehr geraubt werden könnte. Es fragt sich vor allem, ob wirklich derartige mit der Fähigkeit auswählender Lösung begabte Substanzen in der Leberzelle vorhanden sind. Für die Lipoide, welche Aether, Alkohol, fettlösliche andere Stoffe speichern, muß diese Frage entschieden bejaht werden; denn auch in der Hungerleber sind die Liposomen leicht nachweisbar; und auch für die Oberflächenschichte der Cytostagmen ist das Gleiche nachgewiesen. Hier stehen wir also jedenfalls auf festem Boden. Aber es ist wohl möglich, daß solcherart mit „auswählender Löslichkeit" gegenüber normalen und pathologischen Bestandteilen des Plasmas begabte Stoffklassen auch in den Proteiden und polymerisierten Kohlehydraten vielfach vorliegen und daß ihr dereinstiges genaues Studium auf viele „Spezifitätsfragen" Licht werfen wird, bezüglich deren wir heute im Dämmer tappen.

Endlich darf nicht vergessen werden, daß wie in der lipoiden Oberfläche des Protoplasten die erste, so in der äußeren Kernoberfläche die zweite bedeutsame Cytoplasmaoberfläche gegeben ist, an der sowohl die entogenen Stoffe des letzteren als von außen Hereingelangtes sich mit spezifischen Bestandteilen des im Leben der Zelle dauernd aktiven Kernes auseinanderzusetzen haben.

Bindegewebige und lipoidgetränkte Zellwand, Cytostagmen mit lipoider Oberfläche, Liposomen, myelinogene Kernwand, Nucleolus, flüssiges Cytochym und Karyochym mit verschiedenen Klassen spezifisch speichernder Stoffe: wahrlich wir haben genug „Kräfte" und Kammern in der Leberzelle, um ihre chemische Miniaturfabrik uns in Gedanken nachzubauen!"

Wohl jeder, der diese Auseinandersetzungen Albrecht's zum ersten Male zu Gesicht bekommt, wird staunen über die schwindelerregende vielseitige Tätigkeit der Leberzelle. Eine Orientierung in diesem Labyrinth erscheint zunächst unmöglich. Glücklicherweise hat Albrecht den Schlüssel dazu mitgegeben in dem Hinweis, daß der regelmäßige Strom der intracellulären Stoffwanderung gewisse Hauptrichtungen ergibt, in welchen wenigstens bestimmte Apparate hintereinander geschaltet sein müssen. Um Widerholungen zu vermeiden, sei es mir gestattet, einfach auf die im Original

Digitized by Google

folgenden Zeilen Albrecht's zu verweisen. Es ist nun recht wahrscheinlich, daß durch meine experimentellen Eingriffe, Pfortaderunterbindung und Choledochusligatur, Störungen gerade in diesen Hauptrichtungen der intracellulären Stoffwanderung gesetzt werden. Ob die Alteration die ganze Richtung betrifft oder nur einen Punkt des zurückzulegenden Weges, so daß nur die hinter diesem Punkte liegenden Etappen als dysfunktionierend zu denken sind, ist zunächst nebensächlich. Ebenso kann von dem Versuche einer genaueren Lokalisation der Störung, ob kapillarnahe oder kapillarferne, bei den sozusagen in Bausch und Bogen behandelten Fragen hier abgesehen werden. Es wäre aber wohl möglich, daß detaillierte pathologisch-anatomische Bearbeitung dieser Fragen einige Aufklärung verschaffte über das verschiedene Verhalten von Pflanzen- und Fleischfresser. Die von Albrecht in ihren Grundzügen markierten intracellulären Stoffwechselbahnen lassen ja außerordentlich viele Varianten zu. Mit dieser Mannigfaltigkeit würde andererseits nicht in Widerspruch stehen die theoretische Möglichkeit einer spontanen Erkrankung bzw. Schädigung einer einzelnen bestimmten Richtungskomponente. Eine derartige Einzelläsion halte ich für möglich, obwohl es uns zurzeit noch nicht gegeben ist, sie experimentell zu erzeugen. Gegenüber dem feinen Chemismus des cellulären Leberlaboratoriums verfügen wir eben nur über eine recht plumpe Versuchstechnik. Da ist es kein Wunder, daß als Folge gröbere Störungen auftreten, die sich an verschiedenen Organen bemerkbar machen.

Diese gröberen Störungen sind, wie schon gesagt, dreierlei Art vornehmlich: cerebral, gastro-intestinal, renal.

Die cerebralen Erscheinungen haben auffallende Aehnlichkeit mit dem urämischen Coma einerseits, mit dem cholämischen Coma andererseits. Daß es sich bei meinen Versuchstieren um ein echtes urämisches Coma handelt, kann meiner Ansicht nach einem Zweifel nicht unterliegen. Die Uebereinstimmung mit der akuten Nephritis und Urämie des Menschen ist zu evident. Das Ueberraschende ist nur die hepatogene Genese des ganzen Krankheitsbildes im Experimente. Daß auch die experimentelle Cholämie, anders ist das durch Choledochusunterbindung erzeugte Leiden nicht gut zu bezeichnen, zu Nephritis und Coma führt, bestärkt mich nur in der Ansicht, daß die Nierenfunktion in einem Abhängigkeitsverhältnis zur Leberfunktion steht. Ob auch das Umgekehrte der Fall ist, steht noch dahin. Mehreres spricht dafür. Es ist gewiß kein Zufall, daß Frerichs die Ursache der Urämie in einer Intoxikation durch kohlensaures Ammoniak sieht, während Pawlow und seine Mitarbeiter dem karbaminsauren Ammoniak, also einem dem anderen sehr nahestehenden Körper, die schweren urämischen Erscheinungen nach Anlegen der Eck'schen Fistel zuschreiben. Von verschiedenen Organen ausgehend kommen beide Parteien also zu fast gleichem Resultate.

Digitized by Google

Das Ergebnis der Pawlow'schen Versuche hat für uns ein besonderes Interesse dadurch, daß meine Versuche ja gewissermaßen nur eine Uebertragung der Experimente Pawlow's auf das Kaninchen darstellen. Wesentlich an meinen Versuchen ist aber, daß die Leber nicht vollständig ausgeschaltet wird. Wie hoch man auch die funktionelle Leistung des in der normalen Zirkulation bleibenden Leberrestes anschlagen mag, man wird zugeben müssen, daß die Karbaminsäure die Ursache der schweren Krankheitserscheinungen wie des Todes nicht gut sein kann. Wenn der Leberrest mit der durch das Pfortaderblut zugeführten Ammoniakverbindung (karbaminsaurem Ammoniak) nicht fertig wird, so muß es früher zu einer Ueberladung des Körperblutes mit dieser Substanz kommen, als die kompensatorische Regeneration wirksam sich geltend macht. Für wahrscheinlicher halte ich, daß die ausgeschaltete Leber eine schwere Störung ihres intracellulären Stoffwechsels erfährt. Diese führt zur Abgabe toxischer Stoffe ans Blut. Der Ernährungszustand der Zelle im Augenblicke der Absperrung ist maßgebend für die Menge der frei werdenden toxischen Substanzen, deren Quantität und wahrscheinlich auch Qualität rasch abnimmt. Ueberstehen die Tiere die erste gefährliche Ueberschwemmung mit den Toxinen, so bleiben sie am Leben. Gegen eine noch länger anhaltende mögliche Abgabe geringer Mengen giftiger Stoffe schützt sie die bald einsetzende kompensatorische Hyperplasie des Leberrestes.

Ob man sich für oder gegen die Karbaminsäure-Hypothese Pawlow's erklärt, ist in diesem Zusammenhange von geringerer Bedeutung. Wesentlicher erscheinen mir Pawlow's Schlußworte, die ich deswegen wörtlich anführe:

„Zum Schlusse lenken wir die Aufmerksamkeit auf die schlagende Aehnlichkeit, welche zwischen dem klinischen Bilde, das unsere Tiere darboten, und dem der Urämie beim Menschen besteht. Beinahe alle Erscheinungen der Urämie finden sich bei unseren Tieren wieder. Daher erscheint der Gedanke naheliegend: Sollte die Carbaminsäure nicht auch die Ursache der Urämie beim Menschen sein?"

Diese Schlußsätze möchte ich akzeptieren bis auf die letzte Frage. Ihr möchte ich auf Grund meiner Kaninchenversuche die Fassung geben: „Sollte die Dysfunktion der Leber nicht auch die Ursache der Urämie beim Menschen sein."

Aus dem vorher Gesagten erhellt, daß diese Leberdysfunktion nach meiner Ansicht durch die Abgabe toxisch wirkender Stoffe aus der geschädigten Leber charakterisiert ist. Daß dabei gleichzeitig eine Acidosis besteht, halte ich für möglich, aber nicht für ausschlaggebend. Die Toxizität der bei hochgradigerer Leberdysfunktion frei werdenden Stoffwechselprodukte wird auch von Landau in den Vordergrund gestellt gegenüber der Säurewirkung. Landau schließt seine Arbeit über die Cholämie mit den Worten: „Es ist klar, daß der Icterus von einer Acidose begleitet ist, welche aber an und für sich den Tod hervorzurufen nicht imstande ist. Das Tier stirbt wohl nicht wegen Mangel an fixen Alkalien im Blute, sondern eher wegen einer toxischen

Digitized by Google

Wirkung der Stoffwechselprodukte, welche außer dem sauren noch einen viel stärkeren toxischen Charakter besitzen." Die Zusammensetzung der hypothetischen toxischen Stoffe ist, wie ich erwähnen möchte, noch in völliges Dunkel gehüllt.

Es ist gewiß kein Zufall, daß nach einem Eingriffe, der für die Funktion der Leber nicht gleichgültig sein kann, Pawlow und Hahn an Hunden, ich an Kaninchen Krankheitserscheinungen beobachtet haben, die eine auffällige Uebereinstimmung mit dem Symptomenbilde der menschlichen Urämie zeigen. Auch die Oligurie bzw. Anurie, die nach unserer Vorstellung zum urämischen Symptomenkomplex gehört, fehlt nicht. Wie die Experimente anderer Autoren und die klinische Beobachtung zeigen, wird das Auftreten von Oligurie und Anurie nach schwereren Leberstörungen gar nicht so selten beobachtet. Jedoch soll das an späterer Stelle noch besprochen werden. Hier möchte ich mich erst den Versuchen anderer Autoren zuwenden, deren Ziel war, experimentell von der Niere aus eine Urämie hervorzurufen.

Die Krankheitsbilder, die die betreffenden Autoren erhielten, werden von ihnen als urämische bezeichnet. Auf die reichhaltige Literatur, die über derartige Versuche vorliegt, kann ich hier nicht eingehen. Das für uns Wesentliche findet sich in übersichtlicher Weise in der Arbeit von Sauerbruch und Heyde zusammengestellt: „Weitere Mitteilungen über die Parabiose bei Warmblütern mit Versuchen über Ileus und Urämie." Die beiden Autoren arbeiteten mit Kaninchen, die sie total nephrektomierten. Die Ergebnisse, die sie am Einzeltiere erhielten, zeigen große Aehnlichkeit mit meinen Resultaten. Als auffälligsten Sektionsbefund bezeichnen sie die stets vorhandene, bedeutende Veränderung des Magendarmkanals: Darmkatarrh, Blutungen und Geschwürsbildung im Magen- und Dünndarm. Ferner fanden sie subpleurale und subpericardiale Blutungen. Somnolenz und Coma, Temperatursturz, veränderte Atmung wurden gleichfalls beobachtet. Es fehlen stets Krämpfe. Von ihren Parabiosetieren berichten Sauerbruch und Heyde kurz: „Bei der Sektion fanden sich regelmäßig bei beiden Tieren makroskopische Veränderungen im Magendarmkanal, in der Lunge und am Herzen, die charakteristisch für die experimentelle Urämie des Einzeltieres waren." Aus der Aehnlichkeit des klinischen Krankheitsbildes und des pathologischen Befundes schließen Sauerbruch und Heyde, daß beide Tiere unter der Wirkung derselben Schädlichkeit, wie sie im Anschluß an die Nierenexstirpation sich beim Einzeltier entwickelt, stehen. Ueber Ursprung und Wesen dieser Schädlichkeit stellen sie einige Vermutungen an, kommen aber zu keinem rechten Schlusse. Die Leber ist von ihnen anscheinend nicht untersucht worden. Ueber das Verhalten der Leber erhalten wir aber wenigstens einigermaßen Aufschluß durch die Arbeit von Birkelbach: „Die Wirkung doppelseitiger Nierenexstirpation bei Parabioseratten." Aus ihr geht hervor, daß sowohl die

Digitized by Google

Leber des nephrektomierten Tieres wie die seines parabiotischen Partners makroskopisch verändert sind. Und zwar scheint die Leber der entnierten Ratte stärker afficiert zu sein. Vielleicht wird durch giftige von ihr abgegebene Stoffe das homologe Organ des zweiten Tieres sekundär geschädigt. Mikroskopische Leberbefunde liegen leider nicht vor, ebenso sind Urinuntersuchungen von Birkelbach anscheinend nicht vorgenommen worden. Einmal berichtet er von blutigem (!) Urin. Im übrigen erhielt er an den Ratten die gleichen anatomischen Veränderungen wie Sauerbruch und Heyde an den Kaninchen. Einmal konstatierte er, das sei besonders hervorgehoben, ein perforiertes Magengeschwür.

Für die nervösen Symptome (Mattigkeit, Apathie, Aenderung der Atmung, Temperatursturz) nehmen Sauerbruch und Heyde eine cerebrale Vergiftung als das Wahrscheinlichste an, „für die bis jetzt anatomische Grundlagen allerdings vollständig fehlen". Die Beschreibung, die Birkelbach von den Lebern seiner Versuchstiere gibt, machen es mir wahrscheinlich, daß in den Versuchen der erwähnten Autoren die Quelle der cerebralen Intoxikation in der Leber zu suchen ist, wenn nicht vollständig, so doch wenigstens zum großen Teil. Wenn ich mit diesen Worten eine partielle, anderweite Genese der Hirnsymptome zugebe, so denke ich dabei an die Möglichkeit, daß die einzelnen Organe des entnierten Tieres in ihren eigenen Stoffwechselprodukten sozusagen ersticken. Das kann aber nur für das Einzeltier, dessen Nierenfunktion durch die beiderseitige Nephrektomie völlig aufgehoben ist, gelten. Bei Parabioseratten übernimmt, wie Morpurgo gezeigt hat, der normale Partner vollständig die Harnausscheidung für das nierenlose Tier. Von einer Retention von Harnschlacken kann also hier nicht die Rede sein. Dagegen weist der Umstand, daß es beim normalen Partner regelmäßig zu einer Nephropathie kommt, darauf hin, daß die Unmöglichkeit selbständiger Nierensekretion für die Leber des entnierten Tieres nicht gleichgültig ist. Sie bedingt eine Dysfunktion dieser Leber, die trotz der normalen Leber des normalen Partners bei diesem eine Nephropathie mit Albuminurie auszulösen imstande ist.

In dem Auftreten der Nephropathie beim normalen parabiotischen Partner möchte ich eine Stütze erblicken für meine Ansicht, daß der rein mechanisch bewirkte Wegfall der Nierentätigkeit zur Schädigung der Leber führt, und daß die nach beiderseitiger Nephrektomie beobachteten cerebralen Vergiftungserscheinungen vielleicht in einer gestörten Leberfunktion ihre Ursache haben. Daß im Krankheitsbilde der entnierten Tiere Krämpfe fehlen, spricht nicht gegen eine Leberschädigung. Der Tod kann bei diesen Tieren eintreten, ehe die Leberstörung Konvulsionen herbeizuführen vermag. Ascoli hat vorgeschlagen, für die Fälle von rein mechanischer Harnverhaltung die Bezeichnung Urinämie zu gebrauchen und einen Unterschied zu machen zwischen peripher bedingter Urinämie und zentral bedingter Urämie. Das Fehlen der Krämpfe im einen, ihr Vor-

Digitized by Google

handensein im anderen Falle hält er dabei für wesentlich. Meine Experimente scheinen mir geeignet, Ascoli's Anschauung zu stützen. Bei der augenscheinlichen Verwandtschaft beider Prozesse liegt die Sache vielleicht so, daß bei der Urämie die Leberstörung den Kernpunkt des Leidens darstellt, während sie bei der Urinämie nur als Teilerscheinung anzusehen ist.

Damit steht wohl nicht in Widerspruch, daß man bei der experimentellen Urinämie keine Vermehrung des Reststickstoffes im Blute findet, dagegen bei der Urämie des Menschen stets eine Steigerung desselben konstatieren kann. Ja, man betrachtet die Erhöhung des Reststickstoffes als besonders wichtiges Kriterium für die Richtigkeit der Diagnose Urämie. Da ist es doch recht beachtenswert, daß eine Vermehrung des Reststickstoffes gerade bei Leberleiden die Regel zu bilden scheint. Warum sollte also bei der Urämie des Menschen die Steigerung des Reststickstoffes nicht auch durch eine Leberstörung verursacht sein? Eine ganze Reihe weiterer Punkte weisen ja auf eine solche hin. Bei der Bedeutung des Reststickstoffes für meine Auffassung vom Wesen der Urämie möchte ich eine Arbeit von Brodin[1]) zitieren: Les variations de l'azote résiduel du serum sanguin; leur importance comme signe d'insuffisance hépatique.

Es heißt da: . . . „Au cours des lésions rénales non compliquées de lésions hépatiques, le chiffre (de l'azote résiduel) reste normal ainsi que cela ressort de l'étude de 10 malades faite par M. Brodin. Au contraire, chez les patients porteurs de foie cardiaque (11), d'hépatite tuberculeuse (2), de colique hépatique (2), d'ictère (5), de cancer de foie (2) ou de cirrhoses de causes variables (alcoolique, syphilitique, paludéenne) le taux de l'azote résiduel s'élève proportionellement au degré de la lésion hepatique, pouvant atteindre 0 gr 15 ou 0 gr 18 centigr. par litre de sérum. D'autre part, l'azote résiduel diminue dans le sérum lorsque la lésion hépatique s'améliore. Quand au cours d'un état aigu, l'azote résiduel augmentera dans le sérum, il y aura donc tout lieu de craindre une lésion hépatique et de réserver le pronostic.

L'expérimentation confirme ces constatations cliniques: chez le chien, après ligature des uretères, il y a augmentation de l'azote uréique, mais non de l'azote résiduel, qui s'élève au contraire lors de ligature du cholédoque. L'azote résiduel est donc au foie ce que l'azote uréique est au rein."

Soviel mir bekannt ist, haben auch deutsche Autoren diese Vermehrung des Reststickstoffes bei Leberleiden beobachtet.

Wie dem auch sein mag, enge Beziehungen zwischen Leber und Niere, und zwar engere als bisher vermutet, sind sicher vorhanden. Dabei scheint die Niere von der Leber abhängiger zu sein als umgekehrt. Die Größe des Abhängigkeitsverhältnisses dürfte ein Fall unserer Klinik gut illustrieren.

Bei einer Cholecystektomie wurde ein hinter der Gallenblase ziehender Pfortaderast seitlich angeschnitten und die Blutung aus ihm durch Umstechung gestillt. Am Tage nach der Operation fand ich im nicht zentrifugierten Urin zahlreiche Zylinder bei einem Eiweiß-

1) Ref. Semaine méd. Nr. 41. 1913.

Digitized by Google

gehalt von 1,5 ‰ (E s b a c h). Am 2. Tage waren nur noch zahlreiche, oft in Verbänden zusammenliegende Nierenepithelien nachweisbar, der Eiweißgehalt war auf 0,3 ‰ gesunken. Am 3. Tage zeigten sich nur noch vereinzelte Epithelien, das Albumen war nach E s b a c h nicht mehr meßbar zu bestimmen. Ob es auch zu okkulten minimalen Darmblutungen gekommen ist, kann ich nicht sagen. Der erste Stuhl nach der Operation ist leider versehentlich weggeschüttet worden. In den nächsten 3 Stühlen war mit Benzidin keine Spur von Blut zu finden. Selbstverständlich wurde fleischfreie Diät eingehalten. Die Pat. war mit Aether narkotisiert worden.

In der großen Anzahl von mir beobachteter Gallensteinoperierter ist es der einzige Fall, der postoperativ Albuminurie gezeigt hat. Auf Grund meiner Kaninchenversuche halte ich es für wahrscheinlich, daß die Unterbindung des nahezu bleistiftstarken Pfortaderastes zu umschriebener Leberschädigung mit sekundärer Albuminurie geführt hat.

Beweisender für den Zusammenhang von Leberschädigung und gestörter Nierenfunktion beim Menschen sind 2 Beobachtungen T i e t z e's.

Sie betreffen Männer, die ein schweres Trauma der Oberbauchgegend durchgemacht haben und bei denen durch die Laparotomie eine schwere Leberverletzung festgestellt worden ist. Bei dem einen kommt es zu Oligurie und Zylindrurie; letztere ist am stärksten in dem vor der Operation, die 4 Stunden nach dem Trauma stattfindet, mittels Katheter gewonnenen Urin. Nach 4 Tagen werden keine Zylinder mehr gefunden, Albumen ist vom 12. Tage an nicht mehr nachweisbar. — Beim zweiten Pat. kommt es nur zu gelegentlicher Albuminurie. Beide Männer zeigen eine Netzhautaffektion, die große Aehnlichkeit mit dem Bilde der Retinitis albuminurica hat. Der Netzhautbefund wird bei dem ersten Pat. am 11. Tage nach der Verletzung, beim zweiten bereits am 5. Tage nach dem Trauma erhoben.

Als ätiologischen Faktor hält T i e t z e eine Intoxikation durch Einfuhr stofflicher Elemente in die Blutbahn von der zertrümmerten Leber her für das Wahrscheinlichste, die Retinitis sieht er als ein Analogon zur Retinitis cachecticorum an. Der Zusammenhang mit der Leberstörung liegt so auf der Hand, daß man direkt von einer Retinitis hepatogenes toxica sprechen möchte. Vielleicht ist auch die Retinitis albuminurica hepatogener Genese. Die von F r a n k e festgestellte alimentäre Lävulosurie bei chronischer parenchymatöser Nephritis zeigt, daß bei dieser Krankheit eine Leberschädigung besteht. F r a n k e bemerkt ausdrücklich: „Wir konnten jedoch in keinem Falle Lävulosurie auf die Nieren beziehen, im Gegensatze zu den bekannten Zuständen der Glycosuria renalis, dafür aber sind wir auf Grund der Experimente zur Annahme berechtigt, daß die alimentäre Lävulosurie ihre Quelle in den Funktionsstörungen der Leber habe (Laevulosuria alimentaris hepatogenes)." Die alimentäre Lävulosurie trat dabei in den Fällen auf, in denen große Mengen Eiweiß vorhanden waren. Die nach P a w l o w und H a h n bis zur Amaurose führenden Sehstörungen bei ihren Hunden mit E c k'scher Fistel scheinen mir weiter geeignet, eine hepatogene Genese der sogenannten Retinitis albuminurica wahrscheinlich zu machen. Wie schon bemerkt, ist vielleicht auch das eigentümliche licht-

Digitized by Google

scheue Verhalten meiner Versuchstiere durch retinale Veränderungen bedingt.

Nach dieser Abschweifung kehren wir wieder zum Thema — über die Nephritis bzw. Nephropathie als Folge der Leberstörung — zurück. Franke beobachtete am Menschen die Leberstörung bei chronischer parenchymatöser Nephritis, ich konnte eine akute, parenchymatöse Nephritis durch Leberstörung beim Kaninchen hervorrufen. Daß sich aber auch beim Menschen im Anschluß an ein Lebertrauma eine chronische Nephritis entwickeln kann, dafür scheint mir ein Fall unserer Klinik zu sprechen.

Ein junger Mensch von 28 Jahren erlitt im Dezember 1912 ein schweres Trauma der r. Leber- und Nierengegend. Er war längere Zeit bewußtlos, erbrach dann öfters, hatte aufgetriebenen Leib mit Verhaltung von Stuhl und Winden und zeigte während 14 Tage zum Teil hyperpyretische Temperaturen bis 42°. Im Urin wurde mehrere Tage Blut beobachtet. Ungefähr 6 Wochen nach dem Unfall, während welcher Zeit Pat. dauernd zu Bett gelegen hatte, hier allerdings wohl vorzeitig mit mediko-mechanischen Bewegungsübungen und Massage behandelt worden war, traten fliegende Oedeme an den Fuß- und Handgelenken auf. Pat. wurde daraufhin aus dem elterlichen Hause in ein kleines Krankenhaus transportiert und hier mediko-mechanisch weiter behandelt. Urinuntersuchung fand anscheinend nicht statt. Uns wurde Pat. zu Anfang Juli überwiesen. Er hatte eine chronische Nephritis mit Urinmengen zwischen 3—4000 täglich. Im nicht zentrifugierten, einfach sedimentierten Urin fand man ohne langes Suchen hyaline und fein granulierte Zylinder. Es bestand eine mächtige Herzhypertrophie und ein Blutdruck von 175 mm Hg.

Es ist zuzugeben, daß eine Verletzung der rechten Niere mit stattgefunden haben kann. Sie würde nur noch nicht die Erkrankung auch der linken Niere verständlich machen. Von der Leber ausgehend würde eine gleichmäßige Schädigung beider Nieren erklärlich werden. Von Interesse ist, daß Patient, der von seinem Nierenleiden nichts wußte, die anamnestische Angabe machte, daß er seit einer bestimmten Zeit nach dem Unfalle einen Widerwillen gegen Fleisch habe, während er es früher gern gegessen habe. Weiter sei hervorgehoben, daß in jüngster Zeit bei ihm mehrfach Hämatemesis aufgetreten ist und daß ulcusverdächtige Beschwerden bestehen.

Ich habe bisher die Bezeichnung Nephritis und Nephropathie nebeneinander gebraucht. Streng genommen handelt es sich bei meinen Kaninchen um eine Nephropathie. Ob man die parenchymatöse Nephritis des Menschen als Nephropathie ansprechen oder weiterhin Nephritis nennen soll, darüber scheint eine Einigung noch nicht erfolgt zu sein. Die Begriffe Nephropathie und renale Albuminurie scheinen sich ungefähr zu decken. Ich möchte darum das bisher Gesagte folgendermaßen zusammenfassen: „Mit biologischer Gesetzmäßigkeit kommt es infolge der Dysfunktion der Leber zur Nephropathie und gegebenenfalls zur Urämie. Umgekehrt scheint der Ausfall der Nierenfunktion zur Dysfunktion der

Digitized by Google

Leber zu führen. Bei der dunklen Genese der parenchymatösen Nephritis dürfte es berechtigt sein, die Frage aufzuwerfen: „Ist die gestörte Leberfunktion nicht der ausschlaggebende Faktor für die Entwicklung der parenchymatösen Nephritis?"

Bei den meisten Infektionskrankheiten müssen wir ja auf Grund der stärkeren Urobilinurie eine Schädigung des Leberparenchyms annehmen. Die Möglichkeit einer sekundären Affektion der Niere infolge der Leberstörung verdient ernstlich ins Auge gefaßt zu werden. Desgleichen erscheint eine Nachprüfung der Nephritiden, die wir nach zahlreichen Vergiftungen beobachten, auf einen derartigen Zusammenhang angebracht.

Recht häufig wird einer Erkältung die Schuld für das Entstehen der Nephritis beigemessen. Ueber den Zusammenhang von Kälteeinwirkung und Nephropathie, wie das Nierenleiden wohl besser zu bezeichnen ist, herrscht noch Dunkelheit. Man hat an eine direkte Beeinflussung der Nieren durch die Kälte gedacht. Versuche mit abgekühlten und gefirnißten Tieren haben aber ein Vergiftungsbild ergeben, zu dessen Erklärung die gefundenen Nierenveränderungen nicht ausreichen.

Nach Winternitz stehen im pathologisch-anatomischen Bilde der Firnis- und Kühltiere Hyperämie der Darmserosa und Magenblutungen im Vordergrund. Außerdem finden sich subpleurale Lungenblutungen sowie Veränderungen an den Nieren, letztere im allgemeinen stärker, wenn der Abkühlungstod später eingetreten war. Winternitz berichtet von trüber Beschaffenheit der gewundenen und Schleifenkanälchen, Quellung der Epithelzellen, geringerer Tingierbarkeit der Kerne, vereinzelter Kern- und Epithelnekrose. Das Fehlen entzündlicher Nierenveränderungen dürfte es rechtfertigen, für die Nierenalteration die Bezeichnung Nephropathie zu gebrauchen. Kann diese Kältenephropathie nicht eine sekundäre sein? Auf Beziehungen zur Leber deuten meines Erachtens außer dem pathologisch-anatomischen Befunde auch die klinischen Symptome hin. Winternitz führt an: Vertiefung und Verlangsamung der Atmung, Zittern, fortschreitendes Absinken der Eigenwärme, Auftreten von Eiweiß im Harne, Somnolenz, incoordinierte Bewegungen, Erlöschen der Hautsensibilität und gewisser Reflexe. Klinisches und anatomisches Bild bieten eine überraschende Aehnlichkeit mit den Befunden meiner lebergeschädigten Tiere.

Von Winternitz scheint die Leber der Kältetiere nicht mikroskopisch untersucht worden zu sein. Ihre Berücksichtigung würde vielleicht des Rätsels Lösung geben. Das Vergiftungsbild der Kältenarkose, dessen kausale Beziehungen Winternitz nicht aufzudecken vermag, würde mit der Annahme einer primären universellen Leberschädigung dem Verständnis wesentlich näher gebracht werden.

Wie unter Umständen schon relativ geringfügige Kälteeinwirkungen imstande sind, die Leber nachweisbar zu schädigen, sehen wir ja an der paroxysmalen Hämoglobinurie. Der bei ihr auftretende Ikterus läßt keinen Zweifel an dem Bestehen einer Leberschädigung zu. Daß aber auch die Hämoglobinurie selbst nur der Ausdruck einer Leberstörung ist, werde

Digitized by Google

ich weiter unten zu zeigen versuchen. Trotz ihrer geschützten Lage scheint doch die Leber ein gegen Temperaturschwankungen, namentlich gegen Kälte, recht empfindliches Organ zu sein.

Auch andere, in ihrem Wesen uns noch ganz unbekannte Einflüsse scheinen leicht zu Leberstörungen zu führen. Ich denke hierbei an die orthostatische und lordotische Albuminurie. Es fehlt nicht an Fingerzeigen, die auf einen kausalen Connex dieses Leidens mit der Leber hinweisen. Oder wie will man sonst die dabei vorhandene alimentäre Lävulosurie erklären? An der Theorie der rein mechanischen Entstehung der Albuminuria orthostatica kann man nicht mehr festhalten bei diesem Stande der Dinge. Meine experimentellen Ergebnisse nach partieller Portaunterbindung zeigen einen so innigen Zusammenhang zwischen Leberstörung und Albuminurie, daß jede Albuminurie auf eine derartige hepatogene Genese geprüft zu werden verdient. Findet man nun tatsächlich dabei Zeichen einer gestörten Leberfunktion, so ist es das Naheliegendste, die Leber in den Mittelpunkt des Krankheitsbildes zu stellen, da man auf diese Weise zu einer einheitlichen Auffassung desselben kommen kann.

Dieser Gedanke liegt offenbar auch den Ausführungen Frankes zugrunde, die dieser in der Wiener klinischen Wochenschrift 1913 Nr. 28 über alimentäre Lavulosurie macht. „Besonders beachtenswert war der 9. Fall, in welchem das Verhalten des Eiweißes auf einen Krankheitszustand hindeutete, welcher unter dem Namen Albuminuria orthostatica bekannt ist, in welchem eben die Ausscheidung der Lävulose schnell und in größeren Mengen stattfand. Dieses Verhalten der alimentären Lävulosurie bei dem Falle gewinnt eine größere Bedeutung mit Rücksicht auf die Aetiologie der orthostatischen Albuminurie, denn das Vorhandensein stärkerer Lävulosurie wäre in diesem Falle schwer zu erklären angesichts der Theorie des mechanischen Entstehens der Albuminurie; man müßte vielmehr für beide diese Erscheinungen die Ursache in einer anderen und allgemeineren Funktionsstörung der Organe suchen."

Wie ich schon ausgeführt habe, dürfte diese „allgemeinere Funktionsstörung" in der Leber selbst zu suchen sein, die vielleicht der gesteigerten Inanspruchnahme bei aufrechter Haltung und Bewegung nicht gewachsen ist. Das Aufhören der Albuminurie bei Bettruhe legt diesen Gedanken nahe. Daß eine Erschwerung der portalen Zirkulation dabei eine Rolle spielt, ist möglich, aber keineswegs notwendig; die mit vermehrter Harnsäureausscheidung einhergehende Albuminurie der Neugeborenen und der Säuglinge läßt viel eher an eine angeborene primäre Leberschwäche, wenn ich mich so ausdrücken darf, denken.

Schließlich möchte ich in diesem Zusammenhange noch der von Lommel beschriebenen Pubertätsalbuminurie Erwähnung tun. Bei einem Teil der betreffenden jugendlichen Individuen fanden sich Herzanomalien (42%), die übrigen 58% waren anscheinend ganz gesund. Die Pubertätsalbuminurie hört nach Lommel mit dem 18. Jahre auf. Vielleicht hängt auch sie mit einer Leberstörung zusammen. Man könnte daran

Digitized by Google

denken, daß eine latente Leberschwäche in den Entwicklungsjahren mit ihrem außerordentlich regen Stoffwechselumsatz manifest würde. Vielleicht ist auch die Pubertätsalbuminurie durch eine alimentäre Lävulosurie gekennzeichnet. Von besonderem Interesse wäre dann das weitere Schicksal dieser Patienten. Stellen sie etwa einen besonders großen Prozentsatz unserer späteren Ulcuskranken?

Aus dem bisher Gesagten erhellt, daß die experimentelle Erfahrung am Tier, derzufolge Leberschädigung zur Nephropathie führt, auch für die menschliche Pathologie wahrscheinlich Geltung hat. Diese Vermutung erfährt weitere Bekräftigung, wenn man die durch verhinderten Gallenabfluß gesetzte Leberstörung und ihre Folgeerscheinungen ins Auge faßt. Wie meine choledochusunterbundenen Kaninchen zeigen, bewirkt auch die per vias felleas verursachte Leberschädigung Albuminurie bzw. Nephropathie. Das analoge Verhalten des menschlichen Organismus ist von N o t h n a g e l festgestellt. Er berichtet, daß bei jedem einigermaßen intensiven Icterus, gleichgültig, welches anatomische Moment diesem zugrunde lag, ihm der Nachweis von Zylindern im Harn gelang. So konstatierte er Zylinder bei Icterus catarrhalis, Icterus infolge von Gallensteinkolik, infolge von Kompression des Choledochus durch Neoplasmen, bei gelbsüchtigen Pyämikern, bei biliöser Pneumonie. Trotz der Zylinder fehlte, wie N o t h n a g e l hervorhebt, oft völlig die Eiweißreaktion. Da L e y d e n nach Injektion von Gallensäuren in die Blutbahn im Harne Eiweiß und Zylinder nachweisen konnte, schließt N o t h n a g e l, daß das Erscheinen von Zylindern im Harne bei intensiverem Icterus von den Gallensäuren abhängt. Ueber die Einzelheiten dieses Zusammenhanges wagt er nicht, eine Hypothese aufzustellen. Nach den Resultaten meiner Kaninchenversuche möchte ich die Frage offen lassen, ob es sich um eine direkte Schädigung der Nieren durch die Gallensäuren handelt oder ob die im Blute kreisenden Gallensäuren zunächst die Leber alterieren, so daß erst sekundär die Nierenaffektion zustande käme. Im klinischen Falle wird ja durch den Uebertritt von Gallensäuren ins Blut nur die bereits vorhandene Leberstörung dokumentiert, ist also die gestörte Leberfunktion das Primäre.

Als Ausdruck einer bestehenden funktionellen Leberstörung verdient der Icterus aber weitergehende Berücksichtigung durch seine nahen Beziehungen zur Hämoglobinurie. Ich führe zunächst einige Fälle an.

I m m e r m a n n sah bei einem Typhuskranken nach großen Dosen Chinin Icterus mit Hämoglobinurie auftreten. H e u b n e r, der diesen Fall I m m e r m a n n s zum Vergleich heranzieht gelegentlich einer Beobachtung von Hämoglobinurie bei Scharlach, erinnert daran, daß auch bei Scharlach die Entwicklung eines perniziösen Icterus gesehen worden ist. In H e u b n e r s speziellem Falle bestand kein Icterus. Bei der Autopsie wurde eine parenchymatöse Degeneration der Leber gefunden. Ueber den vermutlichen Zusammenhang äußert sich H e u b n e r folgendermaßen: „Alles zusammengenommen glaube ich daher den merkwürdigen Fall so deuten zu sollen, daß zu einer zweifellos vorhandenen, aber an sich gering-

Digitized by Google

gradigen Scharlachnephritis, und zwar ungefähr zur Zeit ihrer Entwicklung, komplizierend ein seinem Wesen nach dunkeles, aber mit reichlichem Zerfall roter Blutzellen verknüpftes Allgemeinleiden hinzugetreten ist, welches in diesem Falle den Tod verursacht hat."

Faßt man die Scharlachnephritis als Symptom einer bestehenden Leberschädigung auf — die Sektion ergab ja eine parenchymatöse Degeneration der Leber — so ist damit auch der Weg gewiesen zum Verständnis der hinzukommenden Hämoglobinurie. Sie ist dann anzusehen als Ausdruck der Störung einer zweiten Komponente der Leberfunktion, wie sie ähnlich in der hämorrhagischen Diathese meiner Spritztiere in die Erscheinung tritt. Die von Heubner vermißte Einheitlichkeit der Auffassung des Krankheitsbildes wäre damit gewonnen.

In Heubner's Falle beweist der Sektionsbefund die Leberschädigung, in anderen Fällen von Hämoglobinurie gibt uns der gleichzeitig bestehende Icterus die Gewißheit, daß eine Leberstörung vorliegt.

Soviel mir bekannt ist, bilden die Arbeiten von Stadelmann, Minkowski und Naunyn auch heute noch das Fundament, auf dem die jetzt herrschende Theorie von der Genese des Icterus aufgebaut ist. Wir pflegen den Icterus jetzt als „Resorptionsicterus" zu bezeichnen. Auch nach dem Bilde, das Albrecht von der Leberzelle entwirft, ist es recht wahrscheinlich, daß jeder Icterus, ganz gleich welcher Genese, cellulär hepatogenen Ursprungs ist. Die Beziehungen zwischen Icterus und Hämoglobinurie aber erfahren durch Stadelmann's Versuche eine weitere Schlüsse rechtfertigende Beleuchtung.

Stadelmann beobachtete an Hunden, Katzen und Kaninchen die Wirkung des Toluylendiamin. Diese Substanz verursacht nach seinen Angaben bei Katzen und Kaninchen Hämoglobinurie, bei Hunden Icterus. Bei der Wichtigkeit der Angelegenheit möchte ich Stadelmann's Schlußsätze wörtlich zitieren. „Wir haben absolut keinen Anhaltspunkt in der ganzen experimentellen Pathologie, daß dieselbe Substanz bei Hunden hepatogenen, bei Katzen hämatogenen Icterus hervorrufen könne, eine Substanz, von der noch dazu nachgewiesen ist, daß sie wenigstens außerhalb des Organismus die roten Blutkörperchen nicht alteriert. Wohl aber beweist diese Tatsache die so häufige Coincidenz von Icterus und Hämoglobinurie aus allerdings noch unaufgeklärten Ursachen, eine Coincidenz, die in der Pathologie des Menschen so oft schon beobachtet ist."

„In welchem Zusammenhange aber Icterus und Hämoglobinurie zueinander stehen, das bleibt durch meine Experimente vollkommen unaufgeklärt, und ich stehe nicht an, dies offen einzugestehen. Leider bleibt meine Arbeit dadurch außerordentlich lückenhaft, aber mir bietet sich absolut kein Anhaltspunkt mehr, von dem aus ich diese offene Frage zur Entscheidung zu bringen hoffen könnte."

Der Toluylendiaminicterus, für den ein mechanisches Moment sich nicht geltend machen läßt, ist nur verständlich auf der Basis einer Leberschädigung. Die Leberschädigung bei Toluylendiaminvergiftung ist auch morphologisch sichergestellt nach den Ausführungen Ewald's in seiner Monographie über die Leberkrankheiten. Nach Ewald finden sich bis zu echter Nekrose

Digitized by Google

gesteigerte Veränderungen im Leberparenchym der Toluylendiamintiere. Mit dem Nachweis der Leberschädigung aber dürfte unter Berücksichtigung meiner Versuche der von Stadelmann gesuchte Zusammenhang zwischen Icterus und Hämoglobinurie gegeben sein. Beide sind nur Symptome einer tiefgreifenden Störung der intracellulären Stoffwanderung in der Leberzelle. Wahrscheinlich ist dabei mehr als eine der von Albrecht angenommenen intracellulären Hauptrichtungen gestört. Die ohne Icterus durch Leberschädigung ausgelöste hämorrhagische Diathese weist entschieden auf Alteration einer zweiten Komponente hin. Für gewöhnlich dürfte beim Icterus nur die chologene Hauptrichtung irritiert sein. Bei verminderter Widerstandskraft der Leberzelle aber wird von der chologenen Hauptrichtung aus die Störung leicht auf andere Komponenten übergreifen können. Die Zelle ist zunächst nicht mehr imstande, die normale Stromrichtung für die Galle aufrecht zu erhalten. Wie gelähmt läßt sie sich das Produkt von allen sie umspinnenden Kapillaren entreißen. Das gilt für die Toluylendiaminvergiftung wie für die Arsenwasserstoffintoxikation. Auch bei ihr liegt eine celluläre Funktionsstörung vor. Die Leberzelle hat, wenn ich mich so ausdrücken darf, einmal das Wahlvermögen verloren, ihre intracellulären Produkte in der richtigen und zweckmäßigen Richtung auszuscheiden, vielleicht werden von ihr aber auch schädliche Stoffe gebildet und abgegeben, die sie unter normalen Verhältnissen in ganz anderer Weise verarbeitet. Direkt toxisch wirkende Stoffe dürften dabei mit im Spiele sein, wie die Beobachtungen bei der sogenannten Cholämie zeigen. Die Cholämie stellt kein Leiden sui generis vor; sie ist ein Symptomenkomplex, der im Anschluß an verschiedene Krankheiten sich entwickeln kann, der aber stets durch die gleichen Grundzüge charakterisiert ist.

Bei der Wichtigkeit, die die Cholämie angesichts meiner Fragestellung einnimmt, möchte ich die Ausführungen Landau's über sie zitieren.

„Es kommt manchmal vor, daß bei ikterischen Kranken, welche sich in verhältnismäßig gutem Zustande befinden, plötzlich gefahrdrohende Symptome seitens des Nervensystems auftreten und in wenigen Tagen einen letalen Ausgang verursachen. Die erwähnten Symptome — Coma, manchmal auch Zuckungen und Delirium — wurden als cholämisch bezeichnet, indem man sie der toxischen Wirkung der Galle und besonders der Gallensäuren auf das Nervensystem zuschrieb. Dieser Auffassung widerspricht aber die vielfach beobachtete Tatsache, daß der Mensch längere Zeit die Gelbsucht ohne jeglichen Schaden vertragen kann. Um diesen Widerspruch zu beseitigen, nahm v. Leyden an, daß die cholämischen Symptome erst dann auftreten, wenn es zu einer ungenügenden Ausscheidung der Gallenbestandteile aus dem Blute kommt, sei es auf Grund einer Niereninsuffizienz oder einer Herzmuskelschwäche. Die sich infolgedessen im Blute ansammelnden Gallenbestandteile rufen eine akute Intoxikation des Organismus hervor."

Diese Auffassung läßt sich nicht halten. „Den cholämischen ganz identische Symptome können auch bei Leberkrankheiten ohne Icterus eintreten, wie bei der atrophischen Lebercirrhose, oder sie können stark ausgesprochen sein, trotzdem der Icterus ganz geringe Grade erreicht, wie es im ersten Stadium der akuten gelben Leberatrophie zu sehen ist. Auf Grund

Digitized by Google

dieser Tatsachen hat Frerichs schon vor 30 Jahren die Meinung ausgesprochen, daß die sogenannte Cholämie mit der toxischen Wirkung der Galle nichts zu tun hat. Die Symptome einer akuten Intoxikation, welche manchmal während des Icterus auftritt, sind seiner Meinung nach nur durch toxische Wirkung gewisser intermediärer Stoffwechselprodukte hervorgerufen, welche normalerweise dank der Tätigkeit der Leber oxydiert oder in unschädliche Körper übergeführt werden, was eben bei der beeinträchtigten Leberfunktion ausfällt.

Für die Theorie Frerich's sprechen die Versuche Minkowski's mit entleberten Gänsen (Folge Milchsäureintoxikation im Blute und im Harn) und Pawlow's (karbaminsaure Ammoniakvergiftung bei Hunden mit Eck'scher Fistel). „Bei dem jetzigen Stande der Leberpathologie muß man wohl die sogenannte Cholämie als eine Intoxikation kombinierten Ursprungs betrachten: Sie verdankt ihre Entstehung sowohl den giftigen Bestandteilen der Galle wie auch den intermediären Stoffwechselprodukten, welche infolge der Funktionsstörung der Leber nicht weiter umgearbeitet werden. Wir müssen auch die Wirkung der im Darme bei Eiweißfäulnis entstehenden Ptomaine mit in Betracht nehmen: Normalerweise werden sie doch in der Leber zurückgehalten oder daselbst in unschädliche Produkte umgearbeitet; bei der Funktionsstörung der Leber können sie aber als solche in den Kreislauf gelangen und eine entsprechende toxische Wirkung ausüben."

Der Einfluß solcher toxischer Darmstoffwechselprodukte wird besonders von Stadelmann betont. Quincke zieht aus all diesen Tatsachen und Erwägungen die Konsequenz, daß es wünschenswert ist, den Namen Cholämie ganz zu streichen und dafür die Bezeichnung Leberintoxikation (intoxicatio ex hepate) zu setzen. Mit dieser Benennung dürfte das Krankheitsbild in der Tat im Kerne seines Wesens gekennzeichnet sein, hiermit würde der Auffassung Frerich's auch hinsichtlich der Nomenklatur Rechnung getragen. Der Hauptwert wird dadurch auf die Wirkung toxischer Stoffwechselprodukte gelegt, welche eine Folge der höchst mangelhaften Leberfunktion ist. Offen bleibt dabei die Frage, ob die toxischen Stoffe von außen der Leber zugeführt und hier nicht entgiftet werden, oder ob es sich um Verbindungen handelt, die erst in der Leber selbst vermöge des gestörten intracellulären Stoffwechsels entstehen. Auf Grund meiner Kaninchenversuche mit partieller Pfortaderunterbindung möchte ich letzteres für wahrscheinlicher halten. Wie bei dieser scheint es bei der Cholämie zu einer Art Anarchie in der Leberzelle zu kommen, die steuerlose Zelle arbeitet zwar noch weiter, jedoch liefert sie unfertige Arbeit. Wie aber relativ geringe Abweichungen in der chemischen Konstitution eine harmlose organische Verbindung zu einem giftigen Körper machen können, ist eine uns aus der organischen Chemie geläufige Erfahrung.

Wie ich schon im experimentellen Teil auseinandergesetzt habe, sind die Folgen der Portaunterbindung und des Choledochusverschlusses in ihren Grundzügen die gleichen. Der nach beiden Eingriffen resultierende

Digitized by Google

Zustand steht unter dem Zeichen der hepatogenen Intoxikation. Nur kommt es nach Pfortaderunterbindung rasch zu schweren Krankheitserscheinungen und Krämpfen — man könnte von einer explosionsartigen Wirkung sprechen — während die Folgen verhinderten Gallenabflusses nur langsam und in allmählich sich steigernder Weise sich geltend machen, etwa wie eine Feuersbrunst auch erst geraume Zeit braucht, um aus kleinen Anfängen zum katastrophalen Ereignis zu werden. Man könnte sich die Choledochusunterbindung als fernwirkend, die Portaligatur als nahewirkend vorstellen. Oder man könnte im Ausfall des Pfortaderblutes eine direkte Leberschädigung erblicken, im Choledochusverschluß eine indirekte. Als indirekte oder Folgen einer Fernwirkung sind vielleicht auch die schweren Krankheitserscheinungen der urinämischen Tiere anzusehen. Man kann sich des Eindrucks nicht erwehren, daß die Menge der in kurzer Zeit aus der geschädigten Leber frei werdenden toxischen Substanzen maßgebend ist für die Schwere der Erscheinungen und die Geschwindigkeit ihres Eintretens. Welche speziellen Stoffe die in den Hauptzügen ähnlichen Vergiftungsbilder hervorrufen, steht vorläufig noch ganz im Dunkeln. Vielleicht handelt es sich um ähnliche Körper wie das von Heyde als Ursache des Verbrennungstodes angesprochene Methylguanidin. Pfeiffer sieht die Ursache des Verbrennungstodes wie der Urämie in einem vermehrten parenteralen Eiweißzerfall; beide Krankheitsbilder bezeichnet er als Ueberproduktionsurämien. Auch in meinen Versuchen löst möglicherweise gesteigerter parenteraler Eiweißzerfall die schweren Krankheitserscheinungen aus. Wie dem auch sein mag, die intoxicatio ex hepate ist jedenfalls das auslösende Moment. Es wäre in Erwägung zu ziehen, ob man nicht für Cholämie die Bezeichnung intoxicatio hepato-cholica, für Urämie intoxicatio hepato-renalis gebrauchen soll.

Auf einen nahen Zusammenhang beider Symptomenkomplexe weist doch wohl auch die Arbeit von Clairmont und Haberer hin: „Ueber Anurie nach Gallensteinoperationen." Ohne weiter auf sie einzugehen, möchte ich die Schlußsätze anführen:

1. „Es gibt Fälle von schwerer Gallensteinkrankheit mit Choledochusverschluß, bzw. Narbenstenose desselben, bei denen im Anschluß an die Operation bedrohliche Oligurie, bzw. letale Anurie auftritt.

2. Diese schwere Schädigung der Harnsekretion ist auf eine parenchymatöse Degeneration der Nieren zurückzuführen, welche vorbereitet durch die Schädigung des Leberparenchyms, durch ein der Niere zugemutetes Plus (Operation und Narkose) ausgelöst wird.

3. Die vollständige Anurie ist begleitet von einem Versiegen der Gallensekretion, bedingt durch ein gleichzeitiges Sistieren der Leberfunktion.

4. Das Auftreten der Störung der Nierenfunktion läßt sich nicht auf ein einzelnes Moment, wie z. B. lang dauernden Icterus allein zurückführen, sondern ist entschieden durch eine Summe von, aus der Schwere der Krankheit resultierenden Momenten bedingt. Individuelle Disposition scheint dabei eine gewisse Rolle zu spielen.

Digitized by Google

5. Besonders zu betonen ist, daß, wenigstens nach unseren Beobachtungen, in solchen Fällen jedwedes Symptom von seiten der Nieren fehlt; daher ist

6. im einzelnen Fall von seiten des Chirurgen eine bestimmte Prognose nicht zu verlangen.

7. Wir können uns gegen solche Zufälle nur schützen, wenn wir Gallensteinkranke vor Eintritt einer schweren Leberschädigung operieren.

8. Spezifische Schädigungen der parenchymatösen Organe, wie sie größere operative Eingriffe, langdauernde Narkose, Anämie mit sich bringen, sind selbstverständlich nach Tunlichkeit zu vermeiden.

9. Der klinischen Beobachtung ganz ähnliche Verhältnisse können experimentell beim Hunde hervorgerufen werden."

Ich muß mich auf die Wiedergabe der Schlußsätze beschränken und im übrigen auf die Arbeit selbst verweisen, die eine Fülle wertvollen Materials für die von mir angeschnittene Frage beibringt. Von den angeführten Schlußsätzen möchte ich Punkt 2—7 und Punkt 9 herausgreifen. Die schwere Schädigung der Harnsekretion wird auf eine parenchymatöse Degeneration der Nieren zurückgeführt, die nach Ansicht der Autoren durch den langdauernden Icterus allein nicht hervorgerufen sein kann. Das Sistieren der Leberfunktion wird nur als Begleiterscheinung angesehen. Trotzdem stellen Clairmont und Haberer die Forderung auf, Gallensteinkranke vor Eintritt einer schweren Leberschädigung zu operieren. Hier liegt meiner Ansicht nach eine Contradictio in adjecto vor, ein Widerspruch, der noch verstärkt wird durch die Bemerkung, daß beim Hunde sich ähnliche Verhältnisse experimentell hervorrufen lassen. Dieser Satz scheint sich auf die Beobachtung Haberer's zu beziehen, daß Versuchstiere, welche nach Ligatur der Art. hepatica an Nekrose der Leber zugrunde gingen, gleichzeitig anurisch waren. Ein analoges Verhalten wird von Stern für Tauben mitgeteilt; nach Leberausschaltung soll bei diesen die Harnsekretion sofort aufhören. Nimmt man noch meine experimentellen Ergebnisse zu Hilfe, so wird es recht wahrscheinlich, daß in den von Clairmont und Haberer beobachteten Fällen die Anurie bzw. Oligurie nur als Symptom einer umfassenden Leberschädigung anzusehen ist. Für die mangelhafte Nierentätigkeit wie für den unglücklichen Ausgang bzw. den schweren Verlauf ist die tiefgreifende Störung der Leberfunktion verantwortlich zu machen, die durch den lange bestehenden Icterus vorbereitet unter dem Einfluß der Narkose und vielleicht auch der erschwerten postoperativen Zirkulation außerordentlich rasch sich entwickelt.

Für das Zustandekommen der schweren Leberschädigung höchstwahrscheinlich von größter Bedeutung ist die Narkose. Clairmont und Haberer möchten ihr allerdings gerade für die betreffenden Fälle keinen besonderen Einfluß zugestehen, weil als Narcoticum Billroth's Mischung angewandt worden ist. Ob aber die Mischung von Alkohol, Aether und Chloroform als ungefährlich zu betrachten ist, erscheint mir zweifelhaft. Ich selbst

Digitized by Google

habe als Student nach einer Alkoholintoxikation eine 2tägige Hämaturie mit Icterus durchgemacht. Die Möglichkeit einer Leberschädigung allein durch Alkohol ist damit zuzugeben. Für das Chloroform aber ist die giftige Wirkung auf die Leber durch die Arbeiten von Muskens und Hildebrandt wohl einwandfrei klargestellt. Es hat lange gedauert, bis die Lehre vom Chloroformspättod sich durchzuringen vermocht hat. Ehe experimentelle Untersuchungen hierüber vorlagen, scheiterten fast alle Versuche, das gefundene pathologisch-anatomische Bild durch Chloroformwirkung zu erklären, daran, daß sich Sepsis nicht mit absoluter Sicherheit ausschließen ließ.

Mit Gussenbauer sehen wir ja auch heute noch als pathognomonisch für Sepsis an große, geschwollene Milz und Gastroenteritis. Weniger häufig findet man blaßbraune Farbe des Herzmuskels, Imbibition der Intima der Blutgefäße, Schwarzfärbung und geringes Gerinnungsvermögen des Blutes, schnell eintretende Verwesung des Kadavers. Beim Fehlen dieser Anzeichen dürfte aller Wahrscheinlichkeit nach Sepsis ausgeschlossen sein, sollte man meinen. Zudem kann als sicher gestellt gelten, daß Fettdegenerationen an Niere und Leber nur bei chronisch verlaufenden Fällen von Sepsis und Pyämie in dem Ausmaße vorkommen wie bei der Chloroformvergiftung. Wo es sich also wie beim Chloroformspättod um einen rasch verlaufenden Krankheitsprozeß handelt, sollte man für die degenerativen und nekrobiotischen Veränderungen Sepsis als Ursache mit Recht ausschließen dürfen. Jedoch suchte man den Beweis noch sicherer zu führen. Hulst stellte die Forderung auf, nur dann das Chloroform für den Tod verantwortlich zu machen, wenn die Sterilität des Blutes und die Abwesenheit aller Infektionskeime im Operationsgebiet genügend bewiesen sind. Diese Forderung ist nahezu erfüllt in dem Falle Auburtins, der die Aussaaten vom Blute seines Pat. steril bleiben sah. Lückenlos aber ist der Nachweis geführt in den Beobachtungen von Tellford und Falconer. Ihre aus dem Blute der Pat. wie aus dem Operationsgebiet angelegten Kulturen blieben steril. „Einem Skeptizismus, der bei der Sepsis als Todesursache verharrt, trotzdem pathologisch-anatomisch keine Uebereinstimmungsmomente mit dem bei Sepsis gewöhnlichen Befund konstatiert wurden, und trotzdem das Blut sich bei den beiden Versuchen als steril erwies, steht man vollständig machtlos gegenüber" (zitiert nach Muskens).

Mit Muskens möchten auch wir den Fall Auburtin's als klassisch bezeichnen. Muskens eigener Fall ergab eine derartige Uebereinstimmung des makroskopischen und mikroskopischen Sektionsbefundes mit der Beschreibung, die Bastianelli, Gutrie und Auburtin von ihren Fällen machen, daß die Einwirkung desselben schädlichen Agens vorauszusetzen war.

In Tierversuchen, die Muskens daraufhin anstellte, fand er, daß die Nierenepithelien in weit geringerem Maße angegriffen waren als die der Leber. Die Leberveränderungen stehen nach Chloroformintoxikation derartig im Vordergrund, daß einige Autoren direkt von einer postoperativen gelben Leberatrophie geredet haben. Vom klinischen Standpunkte aus soll eine auffällige Analogie zwischen der akuten gelben Leberatrophie und der Phosphorvergiftung einerseits, der Chloroformintoxikation andrerseits bestehen. Muskens hat speziell die Leberveränderungen an der Kaninchenleber zu verschiedenen Zeiten nach der Chloroformnarkose genauer beschrieben. Er konstatiert eine mehr als zufällige Uebereinstimmung des

Digitized by Google

mikroskopischen Bildes der Kaninchenleberpräparate mit den Präparaten von seinem als Chloroformspättod angesprochenen Falle. Hier wie da erreicht die Degeneration ihren Höhepunkt im Zentrum des Leberacinus, die periphere Zone dagegen ist sehr fettreich.

Muskens sieht daher den Chloroformtod als eine akute, durch die chloroformhaltenden Fetteilchen des Fettgewebes verursachte Lebervergiftung an. Daß hierbei eine allgemeine Acidosis, wie sie von amerikanischer und englischer Seite angenommen wird, die Hauptrolle spielt, hält Muskens nicht für wahrscheinlich. Das Bestehen einer Acidosis stellt er nicht in Abrede, nur ihre Bedeutung hält er für untergeordnet. In dieser Beziehung findet er sich in Uebereinstimmung mit Landau, der für die durch Cholämie bedingte Leberschädigung zu gleichem Schlusse kommt. Landau sagt: „Es ist klar, daß der Icterus von einer Acidose begleitet ist, welche aber an und für sich den Tod hervorzurufen nicht imstande ist. Das Tier stirbt wohl nicht wegen Mangel an fixen Alkalien im Blute, sondern eher wegen einer toxischen Wirkung der Stoffwechselprodukte, welche außer dem sauren noch einen viel stärkeren toxischen Charakter besitzen."

Von den gebräuchlichen Narcoticis habe ich bisher nur Alkohol und Chloroform als Leberschädlinge erwähnt. Ueber Giftwirkung des Aethers liegen gleichsinnige Beobachtungen noch nicht vor, doch möchte ich mit Sprengel für möglich halten, daß große Dosen Aether ähnliche Spätwirkungen entfalten können wie die beiden anderen Betäubungsmittel. Am Krankenbett habe ich als Arzt nur die Chloroformgiftwirkung beobachten können und habe da einmal Anurie ohne stärkere Nierenveränderungen, ein andermal Oligurie und Cylindrurie mit geringem Icterus und umfassender Lebernekrose gesehen. In zwei anderen Fällen, wo die Urinmenge nicht gemessen wurde und gegen das Lebensende hin der Harn auch nicht chemisch untersucht wurde, beherrschte ein ausgeprägter, an Intensität relativ rasch zunehmender Icterus das Krankheitsbild.

Im Zusammenhange mit der Narkose beanspruchen die Ausführungen Hildebrandt's zur Urobilinurie besonders chirurgisches Interesse. Wie Hildebrandt hervorhebt, kann eine möglichst genaue Kenntnis vom Zustande des Leberparenchyms den Chirurgen unter Umständen davor bewahren, Patienten an sogenannter „später Chloroformvergiftung" (infolge von schwerer Leberdegeneration) zu verlieren. Brauchbare Aufschlüsse über die Leberfunktion erhalten wir nach seiner Ansicht durch die Beobachtung des Harnurobilins und durch anderweitige funktionelle Prüfung der Leber mittels Lävulose und Galactose. Besonders der Urobilinbestimmung mißt Hildebrandt großen Wert bei.

„Stauungsleber, Gallenstauung, Tumormetastasen in der Leber, Leberabscesse, Lebercirrhose u. a. m. können oft schon durch einmalige Untersuchung des Harns auf Urobilin mit einer großen Wahrscheinlichkeit erkannt werden, vor allem aber setzt uns die Beachtung der Urobilinurie in den Stand, die akute parenchymatöse Hepatitis zu erkennen, welche eine so überaus häufige Begleiterscheinung akuter Infektionskrankheiten ist. Ich nenne die

Digitized by Google

Hepatitis bei Erysipel und Scharlach, bei Perityphlitis und anderen entzündlichen Veränderungen in der Bauchhöhle, auch bei Tuberkulose.

Die Chloroformnekrosen der Leber sind durch Urobilinurie gekennzeichnet.

Bei bestehender Hepatitis Chloroform anzuwenden, ist und bleibt ein Kunstfehler."

Die Wichtigkeit der Mitteilung Hildebrandt's erhellt am besten, wenn man sie neben die Schlußsätze stellt, zu denen Clairmont und Haberer gekommen sind. In der Prüfung der Leberfunktion ist uns das von Clairmont und Haberer so schmerzlich vermißte Mittel gegeben, die Schwere des anteoperativen Krankheitsbildes in prognostisch-operativer Beziehung mit ziemlicher Wahrscheinlichkeit zu beurteilen. Zieht man zu der Prüfung der Leberfunktion auch noch die Gerinnungsbestimmung des Blutes zu Rate, auf deren Wert Schlößmann auf dem letzten Chirurgenkongreß aufmerksam gemacht hat, so dürfen wir hoffen, derartige unvorhergesehene und unwillkommene Ereignisse, wie Clairmont und Haberer sie beobachteten und wie auch wir sie gesehen haben, mit einiger Sicherheit zu vermeiden.

Auf die Versuche von E. Pick, deren Anführung ich vorher vergessen habe, möchte ich nachträglich noch verweisen. Sie lassen sich ohne Schwierigkeit dem Rahmen des von mir entworfenen Bildes einfügen.

Es bleibt mir nun noch übrig, auf die Magendarmveränderungen einzugehen, die ich an meinen Versuchstieren beobachtet habe. Sie decken sich, wie schon erwähnt, mit denen, die Sauerbruch und Heide, sowie Birkelbach an ihren entnierten Tieren gefunden haben. Diese Autoren sprechen ihre Geschwüre als urämische an. Nach den eben gegebenen Ausführungen zu meinen Versuchen muß ich wohl oder übel auch die Ulcera in meinen Experimenten als urämische bzw. cholämische ansprechen. Damit scheint zunächst jeder weitere Ausblick auf die Pathogenese des Ulcus ventriculi unmöglich. Hier halte ich meine Injektionsversuche mit Leberextrakt für geeignet, einen Wegweiser abzugeben, an dem man sich aus dem labyrinthischen Zusammenhange herausfinden kann.

Die Injektionsversuche zeigen, daß in dem Leberpreßsaft eine Substanz enthalten ist, die zur hämorrhagischen Diathese führt. Diese hämorrhagische Diathese macht sich in erster Linie geltend am Magendarmkanal, wo sie zu Ecchymosen, aber auch zu Geschwürsbildung führt. Die Veränderungen an den anderen Organen sind inkonstant und wechselnd. Da das Einspritzen von Leberextrakt gleichzeitig eine länger anhaltende Tyrosinurie hervorruft, ist eine cytotoxische Wirkung auf normales Leberparenchym wahrscheinlich. Nach den Untersuchungen Albrecht's müssen wir verschiedene Hauptrichtungen der intracellulären Stoffwanderung in der Leberzelle annehmen. Nur von wenigen vermögen wir uns ein Bild zu machen. Daß bei der Portaunterbindung ein chaotischer intracellulärer Zustand gesetzt wird, ist wahrscheinlich, ebenso, daß auf diese Weise verschiedene Richtungs-

Digitized by Google

komponenten geschädigt werden. Die Injektion von Leberextrakt scheint demgegenüber eine viel feiner abgestimmte Wirkung zu haben. Dabei muß offen gelassen werden, ob die zur hämorrhagischen Diathese führende Noxe bereits im Leberextrakt enthalten ist oder erst in der Leber des gespritzten Tieres gebildet wird.

Wie dem auch sein mag, in der Wirkung des Leberextraktes offenbart sich anscheinend nur ein Teil der bei der Urämie wirkenden toxischen Lebersubstanzen, vielleicht nur eine Komponente. Unter diesem Gesichtspunkte erscheint es möglich, einen Zusammenhang herzustellen zwischen Leberfunktion und Ulcus ventriculi et duodeni. Ich bin mir wohl bewußt, auf wie schwachen Füßen diese Hypothese steht. Aber Friedrich's Magengeschwüre nach Netzgefäßunterbindungen veranlassen mich, diese Möglichkeit im Auge zu behalten. Wie bereits gesagt, ist dazu die Annahme einer etwas exklusiven Schädigung der Leberfunktion unumgänglich. Die Störung ist gegeben, sobald funktionelle Schwankungen, die innerhalb gewisser Breiten normal sind, eine bestimmte Grenze überschreiten.

Derartige fein abgestimmte Schwankungen im physiologischen Verhalten sind an der Leber von Fröschen mit dem Wechsel der Jahreszeiten normalerweise regelmäßig zu beobachten, wie die Untersuchungen von Grode und Lesser über den „postmortalen Glykogenschwund" lehren. Es ist nicht ausgeschlossen, daß derartige Schwankungen einzelner Komponenten der Leberfunktion auch als krankhafte Erscheinungen vorkommen. Wegen des Interesses, das in dieser Beleuchtung die Resultate Grode's und Lesser's haben, führe ich ihre eigenen Worte an.

„Wir schließen aus diesen Versuchen, daß innerhalb der intakten Zelle der überlebenden Organe (wobei wir unter intakt die Erhaltung der morphologischen Anordnung verstehen) ein Hindernis besteht, welches das Zusammenkommen von Glykogen und Diastase verhindert. Dieses — sagen wir — Diffusionshindernis wird durch die Zerstörung der morphologischen Ordnung weggeräumt. Es ist gering in den Sommermonaten während der glykogenarmen Periode des Frosches, es ist im Winter während der glykogenreichen Periode so groß, daß es das Zusammenkommen von Ferment und Substrat im überlebenden Organ vollständig verhindern kann." . . .

. . . „Sollte es einmal gelingen, die physikalisch-chemische Differenz, welche zwischen den Organen des Frosches im Sommer und im Winter besteht, physikalisch-chemisch zu beschreiben, so erscheint es uns nicht ausgeschlossen, daß hiermit ein vielleicht sehr großer Teil der Pathogenese des Diabetes aufgeklärt wäre."

„Eine Reihe namhafter Kliniker halten nämlich für das Primäre bei der Entstehung des Diabetes eine verminderte Umwandlung von Zucker in Glykogen oder eine vermehrte Umwandlung von Glykogen in Traubenzucker, ohne daß bisher für diesen Vorgang eine physikalisch-chemische Unterlage geboten werden konnte. Um eine vermehrte Fermentproduktion kann es sich dabei kaum handeln. In jeder Leber ist genügend diastatisches Ferment vorhanden, um das Glykogen von vielen hundert anderen Lebern damit in Traubenzucker überzuführen. Es muß sich also um eine vermehrte Wirksamkeit des schon vorher vor-

Digitized by Google

handenen Fermentes handeln, wie wir eine solche z. B. durch Zerstörung der Struktur der Froschzelle experimentell herstellen können."

„Unsere Untersuchungen zeigen ferner, daß die Reaktionskinetik selbst von hydrolysierenden Endofermenten innerhalb der intakten Zelle studiert werden muß, nicht in Extrakten aus Organen. So wichtig die Untersuchung der Reaktionskinetik von Fermenten in vitro ist, die Wirksamkeit der Fermente innerhalb der Zelle kann daraus nicht erschlossen werden. Organextrakte können daher immer nur das Vorhandensein von Fermenten innerhalb der Zelle beweisen, niemals aber ihre Wirksamkeit innerhalb der Zelle."

Die Mitteilungen Grode's und Lesser's beziehen sich nur auf die Froschleber. Soviel mir bekannt ist, sind am Warmblüter und speziell am Säugetiere ähnlich gerichtete Untersuchungen noch nicht vorgenommen worden. Und doch läßt unsere ganze Lebensweise derartige Schwankungen funktioneller Faktoren, speziell auch der Leber vermuten. Kinder und Erwachsene verhalten sich recht verschieden, was die Vorliebe für die einzelnen Nahrungsmittel (Fleisch, Gemüse, Fett, Kohlehydrate) angeht. Der Appetit des Erwachsenen auf die verschiedenen Nahrungsmittel unterliegt mit dem Wechsel der Jahreszeiten recht erheblichen Schwankungen. Ich erinnere nur an den Widerwillen gegen Fleisch und Fett in den heißen Monaten, an die grundverschiedene Nahrungszufuhr, deren wir in der kalten und in der heißen Zone benötigen. Vielleicht liegen den wechselnden Gefühlen von Lust zu gewissen Nahrungsmitteln, von Widerwillen gegen andere auch Aenderungen im funktionellen Verhalten bestimmter Organe zugrunde. Bei der Wichtigkeit, die bereits unserer bisherigen Kenntnis zufolge der Leber für den gesamten Stoffwechsel zukommt, dürfte sie an derartigen zum Teil noch als physiologisch anzusehenden Schwankungen ziemlich erheblich beteiligt sein.

Solche über das physiologische Maß hinausgehende Umstimmung, wenn ich mich so ausdrücken darf, der Leberfunktion möchte ich als Ursache der Entstehung des Ulcus ventriculi annehmen. Die Beziehungen der Leber zur Blutgerinnung und zur hämorrhagischen Diathese, die Schlößmann's und meine Untersuchungen ergeben haben, und die auf Grund klinischer Beobachtung schon lange vermutet wurden, weisen im Verein mit Friedrich's Netzexperimenten darauf hin, daß das Ulcus ventriculi mit der Leberfunktion in ursächlichem Zusammenhange steht. Für das Ulcus duodeni gilt das Gleiche. Ob nur ein im Blute kreisender toxischer Stoff, der die Wand der Magengefäße schädigt, so daß Blutaustritte aus diesen per diapedesin erfolgen können oder ob die chemische Zusammensetzung des Blutes auch sonst verändert ist, muß vorläufig dahingestellt bleiben. Jedenfalls dürften die Blutaustritte geeignet sein, die Vitalität des Gewebes an Ort und Stelle, in diesem Falle der Magen resp. Darmschleimhaut, erheblich herabzusetzen. Damit aber ist die erste Vorbedingung für die Entstehung eines Ulcus gegeben.

Digitized by Google

Nicht unerwähnt darf an dieser Stelle bleiben, daß abundante, ja zum Tode führende Magen-Darmblutungen stattfinden können, ohne daß man bei der folgenden Autopsie auch nur die geringste Schleimhautblutung zu finden imstande wäre. Warum es das eine Mal zur Hämorrhagie in die Schleimhaut, das andere Mal ohne solche zur Blutung in das Magen- bzw. Darmlumen kommt, ist rätselhaft. Eher klarzustellen ist meiner Ansicht nach die Ursache dieser sogenannten „parenchymatösen" Blutungen.

Ewald, der über eine derartige Beobachtung verfügt, berichtet als Sektionsbefund: „Leber klein, blaß, etwas ikterisch; mikroskopisch geringe fettige Infiltration und Anämie, keine cirrhotischen Veränderungen. In Pfortader partielle, obliterierende Endophlebitis, in V. lienalis nahe der Milz ein kanalisierter Thrombus." Ueber den vermutlichen Zusammenhang spricht er sich folgendermaßen aus: „. . . Nun sind schwere Blutungen in die Magenhöhle ohne Läsion der Magenschleimhaut, sogenannte parenchymatöse Blutungen, von mir und anderen beschrieben worden. Wir müssen auch in unserem Falle auf ein derartiges Vorkommen zurückgreifen, obwohl die Annahme einer solchen Blutung immer etwas Unbefriedigendes hat, weil sie die Frage, warum es nun plötzlich zu einer so umfangreichen Durchlässigkeit der Gefäße kommt, unbeantwortet läßt. Die Tatsache selbst findet allerdings ihr Analogon an den völlig sicher gestellten und unbestreitbaren menstruellen Magenblutungen. In dem seinerzeit von mir mitgeteilten Falle trat die plötzliche Blutung ganz unvermittelt bei einem jungen Manne von 24 Jahren auf, der wegen mäßiger dyspeptischer Beschwerden ins Hospital gekommen war. Eine Ursache für die Blutung ließ sich nicht auffinden. Von den 3 Reithardt'schen Fällen wurden 2 wegen Magenblutungen operiert und starben an der Verblutung, beim 3. Falle trat die Blutung am 6. Tage nach der Anlegung einer Gallenblasen-Duodenumfistel auf. Er gehört also wohl in die Gruppe der postoperativen Blutungen, wie sie wiederholt ohne Läsion der Magen-Darmschleimhaut beschrieben sind. Wenn also auch die Tatsache, daß eine sogenannte parenchymatöse Blutung in dem vorliegenden Falle eingetreten war, feststehen dürfte und nicht zu bezweifeln ist, so bleibt es doch unaufgeklärt, warum diese so plötzlich, so massenhaft und ohne jeden voraufgegangenen äußeren Anlaß auftrat. In dieser Hinsicht scheint der Fall ein Unikum zu sein."

Der Leberbefund, kleine, also atrophische, blasse und etwas ikterische Leber, weist unbedingt auf eine gleichzeitige Alteration der Leber hin. Daß schwere funktionelle Leberstörungen aber recht wohl bei sozusagen normalem morphologischen Befunde dieses Organes bestehen können, beweisen meine Kaninchenversuche mit partieller Pfortaderligatur. Es liegt daher nahe, auch den Ewald'schen Fall als schwere funktionelle Leberstörung aufzufassen. Der Einheitlichkeit des Krankheitsbildes geschähe dadurch kein Abbruch, im Gegenteil, sein Verständnis würde wesentlich erleichtert. Hinzukommt, daß eine derartige Auffassung des Falles durch meine Injektionsversuche, sowie durch die bei Cholämie beobachteten Blutungen gestützt wird. Daß mit dieser Auffassung im übrigen bei der Frage nach dem „Warum und Weshalb" das Fragezeichen nur an eine andere Stelle gerückt wird, brauche ich nicht erst besonders zu betonen. Ist es doch das Eigentümliche aller dieser Fragen, daß hinter einem Fragezeichen unzählig viele andere verborgen sind.

Digitized by Google

Wie schon gesagt, halte ich die Schleimhautblutung für eine wesentliche Vorbedingung zum Zustandekommen eines Ulcus. Gegen diese Auffassung dürfte ein Einwand kaum erhoben werden. Dagegen wird meine Ansicht befremden, daß in der Leber der auslösende Faktor zu suchen ist. Die Anführung weiteren kasuistischen Materials ist deshalb zweckmäßig. Solches findet sich in reichem Maße in der Arbeit von v. Winiwarter: „Ueber Magen-Darmblutungen nach Operationen." v. Winiwarter kommt zu folgenden Schlußsätzen:

1. „Die Magen-Darmblutungen kommen nach Operationen am ganzen Körper vor.

2. Die anatomischen Veränderungen bestehen in Hämorrhagien, hämorrhagischen Erosionen und Geschwüren im Magen oder Duodenum. Im übrigen Darme kommen diese Veränderungen höchstwahrscheinlich sehr selten zustande.

3. Derartige Veränderungen im Magen oder Duodenum entstehen durch Schädigung ihrer Gefäße. Die schädigenden Momente sind:

a) Verstopfung der Venen durch retrograde Embolie abgelöster Thrombusmassen aus abgebundenen Netz- oder Mesenterialvenen oder durch von dort fortgeleitete Thrombose.

b) Lähmung der Gefäße durch im Blute kreisende Gifte, in selteneren Fällen durch Verletzung des Zentralnervensystems.

4. Zum Zustandekommen der Magen-Darmblutungen wirkt als weiteres prädisponierendes Moment neben der Operation die Narkose, das dadurch bedingte Erbrechen und eventuell eine allgemeine Disposition mit.

5. Die Magen-Darmblutungen treten am häufigsten in den ersten 3 Tagen nach der Operation auf, die Magenveränderungen kommen, wenn der Prozeß nicht zum Tode führt, rasch zur Ausheilung, können daher nicht als echtes Ulcus ventriculi oder als Vorstadium dieses bezeichnet werden."

Der 6. von Winiwarter's Schlußsätzen betrifft die Prognose und Therapie der postoperativen Magen-Darmblutungen. Er ist für die uns beschäftigende Frage belanglos.

Die Kranken Winiwarter's litten fast alle an Bauchaffektionen, einer hatte eine fistelnde Coxitis, zwei wurden wegen Hirntumors operiert. Außer bei den 3 Letztgenannten ist ein Zusammenhang des Operationsfeldes mit dem Stromgebiete der V. portae wahrscheinlich nicht vorhanden bei Fall 22 (Ovarialtumor) und Fall 23 (Nierentumor). Diese 5 Fälle kommen für die Frage der Verschleppung thrombotischen Materials als Ursache der Hämatemesis nicht in Betracht. Durch Sepsis (Peritonitis) kompliziert sind die Beobachtungen 1, 2, 3, 4, 6, 7, 8, 10, 12, 15, 19, 20, 21, 24, 27. Bei ihnen liegt eine mehrfache Schädigung vor. Die übrig bleibenden Fälle möchte ich als aseptische bezeichnen. Bei ihnen ist die Möglichkeit einer Magen-Darmblutung auf der Basis von Thromboembolien in Magen-Duodenalgefäße zunächst einmal zuzugeben. Bei sämtlichen Pat. ist der, wie die Arbeit Muskens' zeigt, nicht gleichgültige Einfluß der Narkose nicht außer Acht zu lassen.

Ich wende mich nun wieder den Ausführungen v. Winiwarter's zu. Er stellt unter den für die Magen-Darmblutung in Betracht kommenden ursächlichen Momenten die retrograde Embolie in die erste Reihe. Geht man die im Auszug mitgeteilten Krankengeschichten auf positive Befunde hin durch — als positiv sehe ich bereits Hämorrhagien der Magen-Darmschleimhaut an —, so scheiden aus die Fälle 5, 9, 11, 13, 14, 17, 18, 25 und 26.

Digitized by Google

Sie sind geheilt entlassen, eine Kontrolle durch die Sektion hat bei ihnen also nicht stattfinden können. Von den aseptischen Fällen bleibt dann nur übrig Nr. 16. Bei ihm wurde durch die Obduktion festgestellt: Embolie der linken Arteria pulmonalis, follikulärer Katarrh des Dickdarmes mit zum Teil frischen hämorrhagischen Höfen der Follikel; Fettherz. v. Winiwarter selbst bemerkt dazu: „Im letzten Falle (16) endlich bestand ein follikulärer Dickdarmkatarrh mit frischen Hämorrhagien um die Follikel, doch war in diesem Falle nur Hämatemesis aufgetreten und keine blutigen Stühle." Veränderungen am Magen oder Duodenum, die das Blutbrechen erklären könnten, fehlten. Das wird auch von v. Winiwarter hervorgehoben. Er sagt: „Man sieht also, daß sich in vielen Fällen keine Veränderungen finden, welche die zu Lebzeiten oft heftigen Blutungen erklären könnten. In anderen Fällen kann man im Magen oder Duodenum punktförmige Hämorrhagien, Erosionen und schon seltener Geschwüre nachweisen." v. Winiwarter faßt bei dieser Bemerkung die Gesamtheit seiner Fälle ins Auge, also auch die septischen mit. Da er mit der retrograden Embolie zur Erklärung der Blutungen nicht auskommt, nimmt er noch verschiedene andere Entstehungsweisen an. Gefäßlähmung durch im Blute kreisende Gifte, Verletzung des Zentralnervensystems, Einfluß der Narkose, eventuell eine allgemeine Disposition.

Unter einem einheitlichen Gesichtspunkte lassen sich sämtliche von v. Winiwarter angeführten Faktoren zusammenfassen, wenn man die Hämatemesis als durch Leberschädigung bedingt ansieht. Bereits im experimentellen Teile meiner Arbeit habe ich gezeigt, daß es auf Grund der anatomischen und mechanisch-physikalischen Verhältnisse mit viel größerer Wahrscheinlichkeit zur Verschleppung thrombotischen Materials in die Leber kommen muß als zum retrograden Transport von Thrombenbröckeln in die Venen des Magens oder Duodenums. Wie die Versuche von Friedrich und später von Engelhardt zeigen, kommt es durch Thromboembolie intrahepatischer Pfortaderäste zu nachweisbaren Leberschädigungen. Daß die Leberschädigung aber in ursächlichem Zusammenhange mit den Magen-Darmblutungen steht, dafür sprechen meine Versuche. Aus der geschädigten Leber werden anscheinend toxische Substanzen frei, die die Durchlässigkeit der Gefäßwände für das Blut zur Folge haben. Eine septische Infektion ist dazu nicht notwendig. Die Toxämie, die Dieulafoy, Championnière und Fuchsig als Ursache annehmen und an die auch Purves, Rodmann und Halliday Croom glauben, kann eine reine Lebertoxämie sein, die mit septischen Einflüssen nicht das geringste zu tun zu haben braucht. Beim gleichzeitigen Bestehen einer Sepsis oder einer akuten Infektion aber kann eine beträchtliche Störung der Leberfunktion nicht in Abrede gestellt werden. Die Untersuchungen Hildebrand's reden da eine zu deutliche Sprache. Die septische Infektion braucht nicht einmal vom Peritonealraum auszu-

Digitized by Google

gehen. Ist aber eine Peritonitis da, so wird es wahrscheinlich zu einer früheren und stärkeren Leberschädigung kommen als bei extraperitonealem Sitze der Infektion. Die Leberschädigung vermittelt dann das Zustandekommen von Magen-Darmblutungen. Verschleppung von thrombotischem Material braucht bei septischen Prozessen weder in die Leber noch in Magen-Darmvenen stattzufinden, und doch kann es auf Grund der alterierten Leberfunktion zu Magen-Darmblutungen kommen. Für eine derartige Auffassung spricht auch der oben angeführte von mir beobachtete und secierte Fall von Kaninchensepsis.

Eine Kumulation erfährt die Leberschädigung in jedem Falle durch das Narcoticum. Ueber die außerordentlich schädliche Wirkung des Chloroforms speziell auf die Leber kann nach den Untersuchungen Muskens' kein Zweifel mehr bestehen. Aether scheint dagegen so gut wie unschädlich für die Leberzellen zu sein. Ob das auch für große Dosen Aether zutrifft, ist fraglich. Auf jeden Fall erscheint es bei bereits anteoperativ nachweisbarer Leberschädigung (starke Urobilinurie, Insufficienz gegen Lävulose und Galaktose) angebracht, Narcotica nur mit äußerster Vorsicht anzuwenden, den Gebrauch speziell des Chloroforms aber völlig zu vermeiden. In dieser Beziehung schließe ich mich den Ausführungen Hildebrand's rückhaltlos an. Ich kann mich dabei auf 2 Fälle unserer Klinik stützen, die nach dem mikroskopischen Leberbilde und dem klinischen Verlauf an Chloroformintoxikation zugrunde gegangen sind. Wie der eine Fall lehrt, bei dem ein geringer Icterus schon vor der Operation bestand, genügen recht geringe Chloroformmengen, um eine bereits bestehende, aber reparable Leberschädigung zu einer irreparablen zu machen. Um aber wieder zum Thema zu kommen, Magen-Darmblutungen fehlten in beiden Fällen nicht.

Wie man sieht, lassen sich bis hierher alle von v. Winiwarter angeführten Faktoren unter dem einheitlichen Gesichtspunkte einer durch sie ausgelösten Leberschädigung zusammenfassen. Die Aetiologie der postoperativen Magen-Darmblutungen erhält damit eine einheitliche Grundlage. Besteht nun auch ein Zusammenhang zwischen Zentralnervensystem und Leber und haben wir Anhaltspunkte dafür, daß die allgemeine Disposition, die v. Winiwarter mit Vorbehalt annimmt, eine Leberdisposition, etwa eine angeborene Leberschwäche ist?

Was den ersten Punkt anlangt, so weise ich auf den Zuckerstich und den Wärmestich hin. Der Zuckerstich macht ohne weiteres einen Zusammenhang zwischen Zentralnervensystem und Leberfunktion wahrscheinlich. Der Wärmestich betrifft die gleichen Hirnpartien wie der Zuckerstich. Sollten die Hyperthermie und das Fieber etwa in vielleicht recht nahen Beziehungen zur Leber stehen? Soviel ich weiß, ist darüber noch gar nichts bekannt. Die Frage erscheint aber wohl weiterer Prüfung wert. Weiterhin müssen hier die Versuche Schiff's und Ebsteins herangezogen wer-

Digitized by Google

den. Die beiden Autoren konnten durch Verletzung gewisser Hirnteile, so der vorderen Vierhügel, durch Durchschneidung einer Hälfte der Medulla oblongata sowie auch durch Verletzungen anderer Rückenmarksteile Magenblutungen und hämorrhagische Infiltrate mit Geschwüren bei Tieren erzeugen. Analoge Beobachtungen am Menschen lagen bisher nicht vor, die beiden letzten Fälle v. Winiwarter's zeigen, daß ähnliche Beziehungen auch beim Menschen bestehen. Der nähere Zusammenhang ist gänzlich unbekannt. Vielleicht kommen diese Magenblutungen auch auf dem Umwege über die Leber zustande. Leider ist aus den kurzen Mitteilungen v. Winiwarter's nicht zu ersehen, ob es in den beiden Fällen zu einer postoperativen Hyperthermie kam.

Was nun eine allgemeine Disposition anlangt, die nach unserer Auffassung eine Leberdisposition sein müßte, so sei darauf hingewiesen, daß wir gerade die Leber betreffende Funktionsanomalien bei Neugeborenen recht häufig beobachten. Ich erinnere nur an den Icterus neonatorum und den Harnsäureinfarkt. Ferner scheinen mir die Fälle von Albuminurie des Neugeborenen und des Foetus hierher zu gehören. An ihnen ist besonders auffällig die von Hofmeier festgestellte Tatsache, daß höchste Harnsäuremenge und stärkster Eiweißgehalt zeitlich zusammenfallen. Das läßt auf eine gemeinsame Ursache schließen. In den Nieren selbst möchte ich aber die Ursache der Eiweißausscheidung nicht suchen, da sie stärkere Veränderungen vermissen lassen. Von Virchow, Martin-Ruge, Hofmeier und Ribbert wird die hochgradige Hyperämie der Nieren betont. Ich möchte hier an die Hyperämie der Kaninchenniere nach Pfortaderligatur erinnern. Als Ursache der Albuminurie und der vermehrten Harnsäureausscheidung sieht Virchow die plötzlich auftretende, gewaltige Stoffwechselvermehrung nach der Geburt an. Ribbert macht gleichfalls den erhöhten Stoffwechsel für die genannten Erscheinungen verantwortlich. Ich glaube, daß es sich um die Folgen veränderter Zirkulationsbedingungen bzw. veränderter Blutversorgung der Leber bei gleichzeitig erhöhter Inanspruchnahme dieses Organes handelt, mit anderen Worten um eine angeborene Schwäche der Leber. Das Zusammentreffen von Icterus und Harnsäureinfarkt bestärkt mich in dieser Ansicht.

Der Annahme einer kongenital vorhandenen Leberschwäche scheint demnach nichts im Wege zu stehen. Haben wir aber auch direkte Anhaltspunkte, die Beziehungen der Leberschwäche zum Ulcus ventriculi seu duodeni wahrscheinlich machen? Angedeutet finden sich derartige Zusammenhänge meines Erachtens in den von F. Wolff publizierten Fällen von Melaena neonatorum.

Zwei Kinder derselben Mutter, aus zwei Geburten stammend, gingen an Melaena neonatorum zugrunde. Beidemal fand sich ein Duodenalgeschwür. Nur von einem Fall ist ein Sektionsbericht gegeben. Die Leber war sehr blaß, gelblich-bräunlich verfärbt. Mikroskopisch wies sie normale Verhältnisse auf, namentlich keine entzündlichen oder degenerativen

Digitized by Google

Erscheinungen. In den Nieren zeigten alle Pyramidenpapillen Harnsäureinfarkte. Wolff möchte das in diesem Falle vorhandene Duodenalgeschwür auf retrograde Embolie eines Duodenalgefäßes zurückführen. Doch wird er selbst stutzig, als er ein später geborenes Kind derselben Mutter ebenfalls einer Melaena erliegen sieht. Und er legt sich die Frage vor, ob zwischen beiden Todesfällen ein innerer Zusammenhang besteht.

Sollte hier nicht kongenitale Leberschwäche die Ursache der Melaena sein? Die augenscheinlich vorliegende familiäre Disposition halte ich sogar für geeignet, meine Vermutung zu stützen. Ihr begegnen wir auch bei anderen Leberleiden.

Wie man sieht, lassen sich mit alleiniger Ausnahme des Zentralnervensystems alle von v. Winiwarter angeführten Faktoren ohne sonderliche Mühe unter dem einheitlichen Begriffe der Leberschädigung zusammenfassen. Es ist aber zu hoffen, daß wir auch über die Beziehungen von Zentralnervensystem zu Leber und Magen Aufklärung erhalten werden, wenn nur erst einmal die Möglichkeit solchen Zusammenhangs ins Auge gefaßt wird. An der Wahrscheinlichkeit eines kausalen Konnexes zwischen Leberfunktion und Magen-Darmblutung bzw. Geschwür möchte ich festhalten trotz der Mitteilung von C. Amsler, der eigentümliche Lebernekrosen bei einem neugeborenen, nicht ganz ausgetragenen Kinde beobachtete, bei welchem Magen und Duodenum blasse Schleimhaut ohne jede Blutung aufwiesen. Die Nieren dieses Kindes zeigten jedoch keine Harnsäureinfarkte, die auf eine funktionelle Anomalie der Leber hindeuteten. Anatomisches und funktionelles Verhalten gehen eben keineswegs immer Hand in Hand. Das betont auch Hohlweg in seiner Arbeit: Zur funktionellen Leberdiagnostik.

Er sagt S. 463: „Bei Betrachtung dieser Gruppe von Fällen ist auffallend, daß, obwohl die primäre oder sekundäre Tumorentwicklung in der Leber in einzelnen Fällen eine ganz enorme war, eine Herabsetzung der Toleranz für Lävulose überhaupt nicht oder nur in geringem Grade nachzuweisen war. Es fand sich nur in dem kleineren Teil der Fälle — 3 mal unter 8 Fällen — alimentäre Lävulosurie nach Einnahme von 100 g, nie nach Verabreichung von 75 g Lävulose. Diese Befunde decken sich vollkommen mit denen v. Halász, der gleichfalls bei primären und sekundären Lebertumoren nur ausnahmsweise alimentäre Lävulosurie beobachtete."

Nach dem bisher Vorgebrachten besteht nur eine gewisse Wahrscheinlichkeit, daß die Magen-Darmblutungen nach Operationen mit einer Aenderung der Leberfunktion in Zusammenhang stehen. Die beiden Beobachtungen Wolff's lassen es möglich erscheinen, daß nicht nur die Vorbedingung zum Ulcus pepticum, die Schleimhautblutung, sondern auch das Ulcus im ganzen auf eine Leberalteration zurückzuführen ist. Diese Ansicht ist bereits vor mir von Zimnitzki geäußert worden. Seine Originalarbeit ist mir nicht zugänglich gewesen. Ich kann deshalb nur anführen, was Murphy und Neff darüber sagen. Sie berichten:

„Zimnitzki determined, by a series of experiments on animals, that there was an aetiological relation between retention of bile and ulcers of the duodenum. He thinks that the

Digitized by Google

same conditions which are essential to the development of the ulcers are present in biliary retention from any cause; these are supersecretion, local circulatory disturbances, stasis — dependent upon changes in the liver — and anaemia or hydraemia with decrease in the alkalinity of the blood."

In letzter Zeit hat Jenö Pólya in gleicher Richtung liegende Versuche angestellt. Seine Arbeit ist auf ungarisch erschienen. Im Referat derselben heißt es:

Bezüglich der Aetiologie wurden 13 Versuche an Hunden mit Unterbindung oder tiefer Implantation des Pankreashauptausführungsganges und des Choledochus unternommen. Das Resultat in 3 Fällen negativ. In 4 Fällen, welche 13, 5 und 7 Tage p. op. zur Sektion kamen, fanden sich multiple oberflächliche größere Schleimhautnekrosen und Schleimhautdefekte im Duodenum und oberen Jejunum, 2 mal kleinere Schleimhautdefekte und 5 mal (Exitus 21—93 Tage p. op.) Narben in der Schleimhaut des Duodenums und des oberen Jejunums. Sämtliche Veränderungen saßen am contramesenterialen Rand des Darmes. Somit kann man durch Ausschaltung der alkalischen Sekrete der Leber- und Bauchspeicheldrüse zirkumskripte oberflächliche Schleimhautnekrosen des Duodenum und des Jejunum hervorrufen, wirkliche Geschwüre jedoch nicht, auch dann nicht, wenn dieser Eingriff mit mechanischen Passagestörungen, traumatischer Läsion der Duodenalwand, Unterbindung von Gefäßen derselben kombiniert wird.

Die von Pólya erhaltenen Schleimhautnekrosen kann ich bestätigen und hinzufügen, daß sie allem Anschein nach stets an das Vorhandensein kleiner Lymphfollikel örtlich gebunden sind. Wie aber mein bereits am Chirurgenkongreß mitgeteilter Fall zeigt, und wie auch meine weiteren Hundeversuche beweisen, kann für die Erzeugung der Schleimhautnekrosen als wesentlich nicht angesehen werden die Ausschaltung der alkalischen Sekrete von Leber und Bauchspeicheldrüse. Ihr Abfluß nach dem Duodenum war in meinen Versuchen völlig ungehindert. Hierbei möchte ich allerdings nicht unerwähnt lassen, daß nach dem mikroskopischen Bilde der Hundeleber des in Berlin erwähnten Versuches auch von mir ein kleiner Gallengang mit unterbunden war. Die Wirkung dieser Ligatur kann sich aber nur auf das stromaufwärts gelegene Leberparenchym erstrecken, dagegen nicht auf die Wegsamkeit des Ductus choledochus. In dem Berichte Pólya's sehe ich daher eine Bestätigung meiner Ansicht, daß es durch Leberschädigung zu Schleimhautnekrosen im Duodenum kommt. Daß diese Schleimhautnekrosen aber zum Ulcus duodeni in verwandtschaftlicher Beziehung stehen, dafür spricht die abundante Blutung, die in einem Falle Duodenum und halbes Jejunum erfüllte.

Weitere Untersuchungen, denen der Gedanke eines Zusammenhanges zwischen Leberfunktion und Ulcus ventriculi seu duodeni zugrunde liegt, scheinen bislang nicht vorgenommen zu sein. Immerhin lassen sich doch

Digitized by Google

eine ganze Reihe Beobachtungen zusammentragen, die im Sinne eines derartigen Konnexes verwertbar sind.

Dahin möchte ich vor allem die familiäre Disposition rechnen, die von vielen Autoren betont wird. Daß sie schon von Geburt an besteht, darauf weisen die beiden Fälle Wolff's hin.

Muß es nun speziell eine Leberdisposition bzw. Indisposition sein? Wie die Untersuchungen Hohlweg's aus der Gießener medizinischen Klinik zeigen, bestehen zwischen Leber und Magen noch weitere Beziehungen. Hohlweg fand, daß nach Choledochusverschluß durch Stein meist eine Hyperchlorhydrie des Magens auftrat. Der Cysticusverschluß dagegen war von Hypochlorhydrie gefolgt. Ueber Funktionsstörungen der Leber nach Cysticusverschluß wissen wir, soweit ich unterrichtet bin, noch nichts. Nach Choledochusverschluß dagegen kann eine Schädigung der Leberfunktion wohl als sicher gestellt gelten. Die Hyperacidität des Magensaftes, die nach Choledochusverschluß häufig sich findet, muß irgendwie mit der gestörten Leberfunktion zusammenhängen. Diese Hyperacidität beansprucht ein besonderes Interesse dadurch, daß sie für die Mehrzahl der Magenulcusfälle pathognomonisch ist. Sollte sie vielleicht auch beim Ulcus auf einer Leberalteration beruhen? Die Leberstörung bei Choledochusverschluß können wir durch verminderte Toleranz gegen Lävulose und Galaktose nachweisen. Die gleiche Intoleranz beobachten wir auch, ohne daß Choledochusverschluß besteht. Sie kann also für sich vorkommen. Klinische Symptome einer Leberstörung brauchen dabei nicht vorhanden zu sein. So berichtet Franke über alimentäre Lävulosurie bei chronischer Nephritis. Er hebt hervor, daß die Lävulosurie sich nicht auf die Nieren beziehen lasse, daß es sich um eine Laevulosuria alimentaris hepatogenes handle. Ob auch beim Ulcus ventriculi eine Intoleranz gegenüber Lävulose oder Galaktose besteht, ist gänzlich unbekannt.

Ein besonderes Interesse gewinnt im Zusammenhang mit den Untersuchungen Franke's aber die Beobachtung Lieblein's, der bei einem chronischen Nephritiker Herabsetzung des Antipepsingehaltes des Blutes konstatierte. Bei Ulcuskranken fand er den Antipepsingehalt schwankend, im Stadium gesteigerter Beschwerden erniedrigt, im Latenzstadium nahezu normal, nach starken Ulcusblutungen erhöht. Die Untersuchungen Katzenstein's machen es wahrscheinlich, daß der Antipepsingehalt des Blutes eine recht erhebliche Rolle spielt beim Zustandekommen des Ulcus ventriculi. Reichliches Antipepsin scheint einen wirksamen Schutz gegen die Gefahr einer Ulcusbildung zu gewähren, Antipepsinmangel oder gar völliges Fehlen setzt die Widerstandsfähigkeit der Schleimhaut gegen die verdauenden Säfte des Magens erheblich herab. Wo das Antipepsin gebildet wird, wissen wir noch nicht. Katzenstein hält für möglich, daß es in der Leber gebildet wird. Die Beobachtung Liebleins am Nephritiker scheint mir geeignet, diese Vermutung zu stützen. Leider steht sie vorläufig ganz vereinzelt da.

Digitized by Google

Wir hätten dann drei nicht unwesentliche Faktoren, die mit größerer oder geringerer Wahrscheinlichkeit in einem Abhängigkeitsverhältnis zur Leberfunktion stünden: 1. die hämorrhagische Diathese, 2. die Acidität, 3. den Antipepsingehalt. Die genannten 3 Faktoren würden genügen, um auch ohne Zuhilfenahme primärer Gefäßveränderungen das Entstehen eines Ulcus verständlich zu machen.

Was aber die primären Gefäßveränderungen anlangt, so möchte ich auf die Ausführungen Stromeyer's verweisen. Er kommt zu dem Schlusse: „Wir müssen daher die Gefäßtheorie im Gegensatz zu der Mehrzahl der Autoren als die am schlechtesten begründete bezeichnen." Meine bisherigen Erörterungen haben wohl zur Genüge gezeigt, daß ich, wenn auch auf Grund anderer Erwägungen, zu einem ähnlichen Resultate wie Stromeyer gekommen bin. Die Multiplizität der Geschwüre, die nicht so selten beobachtet wird, läßt sich gleichfalls nur unter Schwierigkeiten in Einklang bringen mit der Annahme primärer Gefäßveränderungen. Dagegen wird sie plausibel, wenn man eine aus Leberdysfunktion resultierende Toxämie als Ursache annimmt. Dann muß man sich allerdings wundern, daß die Simplizität des Ulcus so häufig ist. Doch läßt sich auch hierfür eine Erklärung finden. Lieblein hält nach seinen Untersuchungen für möglich, daß bei demselben Menschen Schwankungen des Antipepsingehaltes vorkommen. Im akuten, schmerzhaften Stadium des Ulcus soll der Antipepsingehalt sehr gering, im schmerzfreien Latenzstadium ungefähr normal sein, nach größeren Ulcusblutungen soll er bedeutende Steigerung über das Normale erfahren. Da wäre es wohl möglich, daß von mehreren gleichzeitig entstandenen Schleimhautdefekten die meisten bei einer Besserung des Antipepsingehaltes abheilten, daß nur das größte persistierte.

Vielleicht spielt außerdem noch eine Herabsetzung der Alkalinität des Blutes eine Rolle. Da Antipepsin nur in alkalischen Medien seine Wirksamkeit entfaltet, ist daran zu denken. Andererseits ist die Hyperacidität des Magensaftes so konstant mit einer gesteigerten Alkalescenz des Blutes vergesellschaftet, daß ein Alkalimangel des Magenwandblutes dadurch fraglich erscheint. Die Hyperacidität des Magensaftes erscheint auch genügend, bei Antipepsinmangel ihre verdauende Wirkung auf die Gewebe der Magenwand zu entfalten.

Beim Kaninchen, dessen Antipepsingehalt gleich 0 ist nach Katzenstein's Untersuchungen, sah ich von multiplen Geschwüren die meisten in kurzer Zeit abheilen. Viele hinterließen nicht einmal eine Narbe. Einzelne aber persistierten hartnäckig. Warum die einen Geschwüre rasch ausheilen, die anderen langsam, entzieht sich unserer Kenntnis. Wir müssen uns mit der Tatsache abfinden, daß das eben so ist. Ein gleiches Verhalten beim Menschen dürfen wir zum mindesten für möglich halten.

Die periodischen Schwankungen, die wir im klinischen Bild unserer Ulcuspatienten und besonders in ihren subjektiven Beschwerden so häufig beobachten können, sind wohl kein Zufall, auch sind sie wohl kaum durch

Digitized by Google

psychische Zustände zu erklären. Ihnen dürften mit ziemlicher Wahrscheinlichkeit funktionelle Schwankungen zugrunde liegen. Das von kompetenter Seite mehrfach beobachtete Verschwinden aller Beschwerden nach stärkerer Blutung macht zusammen mit Lieblein's Befunde von vermehrtem Antipepsingehalt kurze Zeit nach größerer Blutung diese Annahme sogar recht wahrscheinlich. Ich möchte diese Schwankungen als periodisch auftretende Erschöpfungszustände auffassen, die in einer von Geburt an bestehenden funktionellen Schwäche der Leber ihre Ursache haben. Für eine Menge Reize scheint die Leber, wenn ich mich so ausdrücken darf, überempfindlich geworden zu sein. Die Beobachtungen v. Bergmann's und seiner Schüler, die zur Aufstellung der Theorie eines neurotischen Ulcus duodeni geführt haben, lassen sich recht gut auch für die Hypothese eines hepatogenen Geschwürs verwerten. Vielleicht ist es das vegetative Nervensystem, das die dunklen Beziehungen zwischen Zentralnervensystem einerseits, Leber und Magen andererseits vermittelt.

Mit der Auffassung des Magen-Duodenalgeschwürs als eines sekundären Leidens finde ich mich in Uebereinstimmung mit Rößle. Er bezeichnet das runde Geschwür des Magens direkt als „zweite Krankheit". Sieht man sich die von Rößle angeführten ersten Krankheiten an, so ist eine Leberstörung bei ihnen meist recht wahrscheinlich.

Für die Appendicitis, die man nach Rößle u. A. besonders oft mit Ulcus vergesellschaftet findet, scheint der Zusammenhang relativ leicht verständlich. Der von Rößle angenommene reflektorische Nervenreiz, der zu Schleimhauterosionen am Magen-Duodenum führen soll, kann ja auch durch Vermittlung der Leber wirken. Beziehungen zwischen Leber und Zentralnervensystem lassen sich, wie der Zuckerstich lehrt, nicht in Abrede stellen. Doch kann es sich ebensogut um resorbierte toxische Substanzen handeln, wie sie von Petersen angenommen werden. Namentlich für die Fälle von akuter eitriger Appendicitis ist das anzunehmen. Diese toxischen Substanzen müssen aber zum großen Teile die Leber passieren. Auf das tatsächliche Vorhandensein einer Leberschädigung weist direkt hin die stets in solchen Fällen zu beobachtende gesteigerte Urobilinurie.

Auf Seite 792 führt Rößle weiter aus: „Gallensteine, chronische Cholecystitis und Verwachsungen der Gallenblase werden so häufig bei Magengeschwür gefunden, daß eine Beziehung zwischen beiden bestehen könnte, aber nicht etwa eine solche mechanischer Natur, denn dann müßte man häufiger Duodenalgeschwüre dabei antreffen, was nicht der Fall ist. Dabei sind natürlich nicht diejenigen Fälle gerechnet, welche nach Choledochotomien oder anderen Eingriffen am Gallensystem gefunden werden, wie sie auch kürzlich Kehr erwähnt hat. Diese sind auf den operativen Eingriff selbst zurückzuführen. Klinisch sind Beziehungen zwischen Erkrankungen der Gallenblase und Magenblutungen schon bekannt: Lichtenbelt erwähnt Hämatemesis bei Gallensteinen; in diesem Zusammenhange sei bei der Wichtigkeit der Magenspasmen für die Genese des Ulcus daran erinnert, daß gerade bei Cholecystitis und Cholelithiasis röntgenologisch totaler Gastrospasmus nachgewiesen wurde (Schlesinger). Eine ebenso innige, wenn nicht innigere Beziehung scheint zwischen Nierenbecken, Ureter und Magen zu bestehen, wenigstens ist das Zusammentreffen von Ulcus ventriculi und Nephrolithiasis in meinem Materiale gar nicht selten. Lebercirrhose

Digitized by Google

und Schrumpfniere werden im Ulcusmateriale auch etwas häufiger gefunden, als sie offenbar zu erwarten wären."

In diesem Zusammenhang möchte ich noch auf einen Punkt hinweisen, den ich selbst aus Mangel an Ulcusfällen bisher nicht habe nachprüfen können, der aber vielleicht größere Beachtung verdient, als ihm bisher zuteil geworden ist. Ich meine die Albumosurie. Sie findet sich nach Sahli während des Puerperiums, bei der akuten, gelben Leberatrophie, bei der Phosphorvergiftung, bei Ulcerationen im Magen und Darm, bei den meisten Fieberzuständen, bei Skorbut und Nephritis. Für uns kommen hier nur die ohne Fieber einhergehenden Affektionen in Betracht. Sieht man vom Puerperium ab, so bleiben lauter Krankheitszustände übrig, bei denen eine Störung der Leberfunktion sicher oder wenigstens wahrscheinlich eine große Rolle spielt. Das Vorkommen der Albumosurie auch bei Magen- und Darmulcerationen läßt an Beziehungen auch dieser Leiden zu Leberstörungen denken. Die Albumosurie nur als parenterale Eiweißzerfallstoxikose aufzufassen, geht nicht wohl an. Es würde damit noch keine Erklärung abgegeben dafür, daß die Körperfermente nicht imstande sind, Eiweiß parenteral zu tieferen Spaltprodukten abzubauen. Auch die Durchgängigkeit der Nieren für Albumosen würde dadurch noch nicht verständlich.

Man wird mir zugeben, daß nach meinen Ausführungen im experimentellen und klinischen Teile eine Mitbeteiligung der Leber bei den in diesen Zeilen zitierten Krankheiten recht wahrscheinlich ist. Für die Affektionen der Gallenwege ist sie a priori anzunehmen, zum Teil ist sie auch direkt nachgewiesen. Das Gleiche gilt für die angeführten Nierenerkrankungen. Für die chirurgischen Fälle kommt, gleichgültig wo der Sitz des Behandlung heischenden Leidens ist, der schädigende Einfluß der Narkose hinzu. Er macht sich, wie die zahlreichen neueren Untersuchungen ergaben, in erster Linie auf die Leber geltend. Störungen ihrer Funktion stehen weitaus im Vordergrunde von allen im Anschluß an die Narkose beobachteten pathologischen Erscheinungen. Die eingehende Prüfung der Leberfunktion vor jedem chirurgischen Eingriffe muß bei dem derzeitigen Stand der Frage aus wissenschaftlichen Gründen gefordert werden. Soll Chloroform als Narcoticum in Anwendung kommen, so wird sie zur gebieterischen Notwendigkeit. Ueber die Entstehung der postoperativen Pneumonien, die Rößle noch anführt, mag man denken wie man will. Ihr Vorhandensein ist jedenfalls ebenso wie die genuine Pneumonie mit einer Schädigung der Leberfunktion verknüpft. Daß reflektorische Nervenreize bei der Entstehung des Ulcus ventriculi et duodeni eine große Rolle spielen, ist recht wohl möglich. Nur möchte ich annehmen, daß sie nicht direkt, sondern durch Vermittlung der Leber wirken.

Wie schon gesagt, halte ich ebenso wie Rößle das Ulcus ventriculi für eine sekundäre Krankheit. Unter den primären Leiden, die gern zur Ulcusentstehung führen, nimmt nach Rößle — und die Beobachtungen

Digitized by Google

von Sonnenburg stimmen hiermit überein — die Appendicitis, besonders die Appendicitis chronica eine führende Stelle ein. Die Möglichkeit bzw. Wahrscheinlichkeit eines derartigen Zusammenhanges habe ich bereits zugegeben. Jedoch kann ich nicht verhehlen, daß ich von der Richtigkeit dieses Konnexes nicht überzeugt bin. Bei der Bedeutung, die nach allem die Leber für den ganzen Magendarmkanal hat, dürfte sich die Prüfung der Frage lohnen, ob nicht auch für die Appendicitis die Leberstörung der auslösende Faktor ist. Appendicitis und Ulcus würden dann aus derselben Quelle herzuleiten sein, ihr häufiges Zusammentreffen würde eine recht einfache Erklärung finden.

Das bisher vorgebrachte Material, welches einen kausalen Zusammenhang zwischen Leberfunktion und Magen-Darmgeschwür wahrscheinlich machen soll, mag genügen. Die Kasuistik ließe sich unschwer noch weiter treiben, würde aber notwendigerweise Wiederholungen mit sich bringen. Im Folgenden soll noch kurz eingegangen werden auf das elektive Vorkommen des Ulcus in Magen und Duodenum.

Magen und Duodenum scheinen eine Sonderstellung gegenüber dem übrigen Darmkanal einzunehmen. Am Magen wird das einmal durch die scharfen anatomischen Grenzen, sodann durch das von den Sekreten der Darmschleimhaut abweichende chemische Verhalten des Magensaftes wahrscheinlich gemacht. Das Duodenum läßt eine deutliche Abgrenzung gegen das Jejunum vermissen; die arterio-mesenteriale Falte, die wir als Grenzscheide ansehen, ist eine willkürlich gewählte Stelle. Makroskopisch-morphologisch dokumentiert sich also das Duodenum nicht als gesonderter Darmabschnitt. Mikroskopisch zeigt die Duodenalschleimhaut nur im Anfangsteile hinter dem Magen einige Besonderheiten. Dagegen nimmt in chemisch-physiologischer Beziehung der Zwölffingerdarm eine Sonderstellung ein. Die Resorption von Fett und Eisen findet, wie experimentelle Untersuchungen zeigen, normalerweise ausschließlich in ihm statt. Auf eine außergewöhnlich starke Beteiligung am Darmstoffwechselumsatz deutet wohl auch der hohe Ammoniakgehalt hin, den nach den Untersuchungen Pawlow's und seiner Mitarbeiter Magen- und Duodenalschleimhaut sowie das aus ihnen abfließende Blut normalerweise zeigen. Er ist beträchtlich höher als am übrigen Darmkanal. Auch an Kaninchen und Hunden ergeben experimentelle Forschungen eine exzeptionelle Irritabilität bzw. Vulnerabilität von Magen und Duodenum. Welcher spezielle Faktor die Genese des Ulcus gerade in diesem obersten Magen-Darmabschnitt begünstigt, das entzieht sich zurzeit noch unserer Kenntnis. Von manchen wird die Gefäßverteilung angeschuldigt, andere legen großen Wert auf den Salzsäuregehalt des meist hyperaciden Magensaftes, Katzenstein hält den Antipepsingehalt der Schleimhaut und des Blutes für sehr wichtig, wieder andere sehen Faktoren von entscheidendem Einfluß in den anatomisch-

Digitized by Google

mechanischen Verhältnissen. Zu einer befriedigenden Einsicht in die verwickelten Einrichtungen dieser Darmabschnitte sind wir jedenfalls noch nicht gekommen.

Zusammenfassung.

Das Tierexperiment zeigt, daß eine Störung der Leberfunktion sich geltend macht in Gestalt von 1. renalen, 2. gastrointestinalen und 3. cerebralen Erscheinungen.

Die Gehirnsymptome scheinen nur in ganz schweren Fällen aufzutreten; sie kommen auch im Experiment nicht allein vor und sind erst geraume Zeit später zu beobachten als die sekundären Affektionen an Niere und Darmkanal.

Auf Grund der experimentellen Ergebnisse habe ich mich umgesehen, ob aus der menschlichen Pathologie gleichsinnig zu deutende Beobachtungen vorliegen. Unter Benutzung des von fremder Hand zusammengetragenen kasuistischen Materials habe ich versucht, in der Richtung des durch den Tierversuch gewiesenen Weges die menschliche Leberpathologie zu erweitern. Unter enger Anlehnung an das Tierexperiment habe ich mich bemüht, für Nephropathie und Urämie einerseits, für das Magen-Duodenalgeschwür andrerseits die Abhängigkeit von einer primären Leberschädigung wahrscheinlich zu machen. Die Neuigkeit der Auffassung hat es mit sich gebracht, daß vieles in meiner Darstellung noch lückenhaft erscheint. Ich hoffe, durch weitere experimentelle Untersuchungen diese Lücken zum Teil noch ausfüllen zu können.

Literatur.

1) Aschoff, de la Camp, v. Beck, Krönig, Beiträge zur Thrombosefrage. Leipzig 1912. — 2) Abderhalden, Lampé, London, Weitere Untersuchungen über das Schicksal der im Darmkanal sich bildenden Eiweißabbaustufen. Hoppe-Seyler's Zeitschrift f. phys. Chemie. 84, 2 und 3. — 3) Afanassiew, Die pathologisch-anatomischen Veränderungen in den Nieren und in der Leber bei einigen mit Hämoglobinurie oder Icterus verbundenen Vergiftungen. Virchow's Arch. 98. — 4) Auerbach, Die Säurewirkung der Fleischnahrung. Ebenda Bd. 98. — 5) Albrecht, Zur Physik des Zelleibs in normalen und pathologischen Zuständen. Ergebn. d. allg. Path. und path. Anat. XI, 2. — 6) Amsler, C., Eigentümliche Nekrosen in der Leber und in der Rinde der Nebennieren eines nicht ganz ausgetragenen, neugeborenen Kindes. Zbl. f. allg. Path. und path. Anat. Bd. 23. 1912. — 7) Albrecht, E., Zellular-Pathologie. — Frankfurter Ztschr. f. Pathol. 1907. Bd. 1. — 8) Buck, A case of postoperative Haematemesis. Lancet 02. Aug. 23. (Ref. Jahresberichte f. Chir. 1902). — 9) Beloussow, Die Folgen der Unterbindung des Choledochus. Arch. f. exper. Path. u. Pharm. 14. 1881. — 10) Biedl und Kraus, Die Ausscheidung der Mikroorganismen durch die Niere. Ebenda 37. — 11) Baron und Barsony, Spastischer Sanduhrmagen bei duodenalen Affektionen. Wien. klin. W. 1912. Nr. 31. S. 1185. — 12) Baehr, Experimentelle Glomerulonephritis. Beitr. z. pathol. Anato-

Digitized by Google

mie und zur allgem. Pathologie. Bd. 25. H. 3. — 13) Boas, Zur Lehre von der paroxysmalen Hämoglobinurie. D. Arch f. klin. Med. 32. — 14) Bostroem, Die Intoxikationen durch die eßbare Lorchel. Ebenda 32. — 15) Baumstark, R., Hervorrufung von Magenfunktionsstörungen vom Darm aus. Hoppe-Seyler's Ztschr. f. phys. Chemie. Bd. 84, 7. — 16) Bostock, G., Zur Kenntnis der Säureintoxikation. — Ebenda Bd. 84, 7. — 17) Bolton, C., The rôle of the gastric juice in the pathologie of gastric ulcer. Brit. m. J. 1912. Nov. 9. — 18) Best, Experimenteller Beitrag zur Aetiologie des Ulcus pepticum. Ref. Zbl. f. allg. Path. u. path. Anat. Bd. 24. H. 9. 1913. — 19) Birkelbach, W., Die Wirkung doppelseitiger Nierenexstirpation bei Parabiose-Ratten. Ztschr. f. experim. Pathologie und Therapie. 1910. — 20) Clarke, Michell, On the pathogenesis, diagnosis and medical treatment of gastric ulcer. Brit. m. J. 12. Oct. 1912. (Ref. Zbl. f. allg. Path. u. pathol. Anat. Bd. 24, 3.) — 21) Crämer, Friedrich, Das runde Magengeschwür. München 1910. — 22) Cohnheim, Otto, Die Wirkung vollständig abgebauter Nahrung auf den Verdauungskanal. Hoppe-Seyler's Ztschr. f. phys. Chem. Bd. 84, 7. — 23) Cushny, Das Ricinusgift. Arch. f. exper. Path. und Pharm. 41. — 24) Clairmont und Haberer, Anurie nach Gallensteinoperationen. Bd. 22. 1910. — 25) Döderlein-Krönig, Operative Gynäkologie. 1912. — 26) Dawson, B., On the pathogenesis, diagnosis and medical treatment of gastric ulcer. Brit. m. J. 12. Oct. 1912. (Ref. Zbl. f. allg. Path. u. path. Anat. Bd. 24. Nr. 3.). — 27) Donati, M., Ueber die Möglichkeit, das Magengeschwür durch Läsionen der Magennerven hervorzurufen. Arch. f. klin. Chir. 73. — 28) Determann, H., Die diätet. Behandlung der Funktionsstörungen des Magendarmkanals auf pathol.-physiolog. Basis. Ztschr. f. physikal. u. diätet. Ther. Bd. 17, 3. — 29) v. Eiselsberg, Magen- und Duodenalblutungen nach Operationen. Arch. f. klin. Chir. Bd. 59. — 30) Engelhardt und Neck, Veränderungen an Leber und Magen nach Netzabbindungen. D. Ztschr. f. Chir. Bd. 58. — 31) Dies., Entstehung von Magengeschwüren und Leberinfarkten nach experim. Netzresektionen. D. Ztschr. f. Chir. Bd. 62. — 32) Enderlen und Justi, Die Heilung von Wunden der Gallenblase und die Deckung von Defekten der Gallenblase durch transplantiertes Netz. Ebenda Bd. 61. — 33) Enderlen, Transplantation des Netzes auf Blasendefekte. Ebenda Bd. 55. — 34) Ders., Deckung von Magendefekten durch transplantiertes Netz. Ebenda Bd. 55. — 35) Enderlen und Hotz, Die Resorption bei Ileus und Peritonitis. Mitt. Grenzgeb. Bd. 23. 1911. — 36) Ewald, Milzvenenthrombose mit tödlicher Magenblutung. D. m. W. 27. II. 1913. Nr. 9. — 37) Ders., Die Leberkrankheiten. Leipzig 1913. — 38) Friedrich, Zur chirurg. Pathologie von Netz und Mesenterium. Arch. f. klin. Chir. Bd. 61. — 39) Flesch, H., Zur Diagnose und Pathogenese des Duodenalgeschwürs im Säuglingsalter. Jb. f. Kinderheilk. Bd. 76. 1912. 4. 5. — 40) Finsterer, H., Zur Diagnose der Leberverletzungen. Arch. f. klin. Chir. Bd. 95. — 41) Ders., Leberverletzungen. D. Ztschr. f. Chir. Bd. 118. — 42) Freund und Grafe, Untersuchungen über den nervösen Mechanismus der Wärmeregulation. Arch. f. exper. Path. u. Pharm. 70. — 43) Franke, Maryan, Ueber alimentäre Lävulosurie bei chronischen Nephritiden und über den Zusammenhang zwischen der Funktionsstörung der Niere und der Leber. Wien. klin. W. 1913. Nr. 28. — 44) Gruber, G., Zur Lehre über das pept. Duodenalgeschwür. Mitt. Grenzgeb. Bd. 25. 1912. — 45) Grafe, E., Stickstoffansatz bei Fütterung kleiner Eiweißgaben und größerer Mengen von Ammoniaksalzen und Harnstoff. Hoppe-Seyler's Ztschr. f. phys. Chemie. 84, 2. — 46) Gundermann, W., Bedeutung des Netzes in physiologischer und pathologischer Beziehung. Bruns' Beitr. 1913. — 47) Ders., Experimentelle Erzeugung von Magen- und Darmgeschwüren. Arch. f. klin. Chir. Bd. 101. — 48) Grode und Lesser, Wirkung des diastatischen Fermentes auf das Glykogen innerhalb der Zelle. Ztschr. f. Biologie. Bd. 60. — 49) Hochstetter, Das normale Vorkommen von

Digitized by Google

Klappen in den Magenverzweigungen der Pfortader beim Menschen und einigen Säugetieren. Arch. f. Anat. u. Entwicklungsgeschichte. 1887. — 50) Heubner, Fall von Hämoglobinurie bei Scharlach. D. Arch. f. klin. Med. 23. — 51) Heyrowski, H., Cardiospasmus und Ulcus ventriculi. Wien. klin. W. 1912. Nr. 38. — 52) Hofmeister, F., Bildung des Harnstoffes durch Oxydation. Arch. f. exp. Pathologie u. Pharmakologie. Bd. 37. — 53) Hochhaus und Quincke, Eisen-Resorption und Ausscheidung im Darmkanal. Ebenda Bd. 37. — 54) Hahn, Massen, Nencki und Pawlow, Die Eck'sche Fistel zwischen der unteren Hohlvene und der Pfortader und ihre Folgen für den Organismus. Ebenda Bd. 32. — 55) Hauch, Spätblutungen bei Appendicitis. Bruns' Beitr. Bd. 83, 2. 1913. — 56) Hausmann, Th., Die ätiol. Rolle der Syphilis in manchen Fällen von Ulcus callosum penetrans und bei einigen Tumoren. Arch. f. klin. Chir. 101. 1913. — 57) Hohlfeld, M., Zur Pathologie der Nieren bei den Magendarmerkrankungen des Säuglings. Arch. f. klin. Med. 79. — 58) Hohlweg, H., Störungen der Salzsäureabscheidung des Magens bei Erkrankungen und nach Exstirpation der Gallenblase. D. Arch. f. klin. Med. 108. — 59) Hirz, O., Einfluß des Phosphors auf den respiratorischen Stoffwechsel. Ztschr. f. Biologie. 60. 1913. — 60) Hildebrandt, W., Chloroformnarkose und Leberkrankheiten. Münch. m. W. 1913. Nr. 10. — 61) Ders., Das klinische Verhalten der Leber bei Erysipel, nebst Mitteilung eines Falles von schwerer Hepatitis parenchymatosa bei Wandererysipel und Sepsis. Mitt. Grenzgeb. Bd. 25. 1912. — 62) Hohlweg, H., Zur funktionellen Leberdiagnostik. D. Arch. f. klin. Med. 97. — 63) Josselin de Jong, Die Folgen der Thrombose im Gebiete des Pfortadersystems. Mitt. Grenzgeb. Bd. 24. — 64) Immermann, Fall von hämatogenem Icetrus. D. Arch. f. klin. Med. — 65) Isenschmidt und Krehl, Einfluß des Gehirns auf die Wärmeregulation. Arch. f. exper. Path. u. Pharm. 70. — 66) Jacobj und Römer, Zur Erklärung der Wärmestichhyperthermie. Ebenda 70. — 67) Kusama, S., Aufbau und Entstehung der toxischen Thrombose und deren Bedeutung. Beitr. z. pathol. Anatomie und z. allgem. Pathologie. 1913. — 68) Katzenstein, M., I. Beitrag zur Entstehung des Magengeschwürs. II. Die experim. Hervorrufung eines Magengeschwürs. Arch. f. klin. Chir. Bd. 101. — 69) Ders., Beitrag zur Entstehung des Magengeschwürs. I. Ueber die Widerstandsfähigkeit lebenden Gewebes gegen die Verdauung. Ebenda Bd. 100. — 70) Kamawura, Zur Frage der Verdauung lebenden Gewebes im Magen, zugleich ein Beitrag zur Pathogenese des runden Magengeschwürs. Mitt. Grenzgeb. — 71) Lieblein, V., Antipepsingehalt des Blutes in Fällen von Ulcus ventriculi. Ebenda Bd. 21. 1912. — — 72) Laqueur, E., Wirkung der Kohlensäure auf den Stoffwechsel. Hoppe-Seyler's Ztschr. f. phys. Chemie 84. — 73) Lübimoff, N., Die pathologisch-anatomischen Veränderungen bei Typhus biliosus. Virchow's Arch. 98 — 74) Landau, A., Exper. Beitrag zur Frage der Cholämie. D. Arch. f. klin. Med. Bd. 79. — 75) Lommel, Pubertätsalbuminurie. Ebenda Bd. 78. — 79) Licini, C., Experim. Erzeugung von Magengeschwüren. Bruns' Beitr. Bd. 79. — 77) Miller, H., On the pathogenesis, diagnosis and treatment of gastric ulcer. Brit. m. J. 12. X. 12. (Ref. Zbl. f. allg. Path. u. pathol. Anat.) — 78) Münzer, E., Die Harnstoff bildende Funktion der Leber. Arch. f. exper. Path. u. Pharm. Bd. 33. — 79) Minkowski, O., Einfluß der Leberexstirpation auf den Stoffwechsel. Ebenda Bd. 21. — 80) Minkowski und Naunyn, Icterus durch Polycholie und die Vorgänge in der Leber bei demselben. Ebenda. Bd. 21. — 81) Meyer, H., Wirkung des Phosphors auf den tierischen Organismus. Ebenda Bd. 14. — 82) Miller, J. W., Ueber Hämoglobinurie. Berl. klin. W. 1912. Nr. 14. — 83) Muskens, M., Klinischer und experim. Beitrag zur Kenntnis des Chloroformspättodes. Mitt. Grenzgebiete Bd. 22. 1911. — 84) Minkowski, Untersuchungen zur Physiologie und Pathologie der Harnsäure bei Säugetieren. Arch. f. exp. Path. u. Pharm. 41. — 85) Miyake, H., Statist., klin. und chem. Studien zur

Digitized by Google

Aetiologie der Gallensteine. Arch. f. klin. Chir. 101. — 86) Murphy and Neff, Perforating ulcers of the Duodenum. New York med. journ. Sept. 20 and 27. 1902. — 87) Mayo, W. J., Pathologic data obtained from ulcers excised from the anterior wall of the duodenum. Ann. of surg. Bd. 57. 1913. (Ref. Zbl. f. d. ges. Chir. Bd. 2. 1913.) — 88) Morpurgo, Parabiose bei weißen Ratten. Verhandl. d. deutsch. pathol. Ges. 1909. — 89) Ders., Studien über die funktionelle Anpassung der Nieren an Parabioseratten. Ebenda 1910. — 90) Neneki, Pawlow und Zaleski, Ueber den Ammoniakgehalt des Blutes und der Organe und die Harnstoffbildung bei den Säugetieren. Arch. f. exper. Pat. u. Pharm. Bd. 37. — 91) Nothnagel, Harnzylinder beim Icterus. D. Arch. f. klin. Med. Bd. 12. — 92) Oswald, Lehrbuch der chem. Pathol. Leipzig 1907. — 93) Ostwald, Grundriß der Colloidchemie. Dresden 1911. — 94) Omi, Weitere experim. Untersuchungen zur Frage der Talma'schen Operation. Bruns' Beitr. 1907. Bd. 53. — 95) Pick, E., Versuche über funktionelle Ausschaltung der Leber bei Säugetieren Arch. f. exp. Path. u. Pharm. Bd. 32. — 96) Pick, F., Die Beziehungen der Leber zum Kohlehydratstoffwechsel. Ebenda Bd. 33. — 97) Pinner, A., Perforation des postoperativen Ulcus jejuni pepticum ins Colon transversum. Berl. klin. W. 1912. Nr. 39.— 98) Pick, F., Das Glycogen spaltende Ferment der Leber. Hofmeister's Beitr. 3. — 99) Petren, K., Das Vorkommen von Harnsäure im Blute bei Menschen und Säugetieren. Arch. f. exp. Path. u. Pharm. 41. — 100) Pólya, Jenö, Duodenalgeschwüre. Orvosi Hetilap Bd. 57. (Ref. Zbl. f. d. ges. Chir. u. ihre Grenzgeb. Bd. II. 12) — 101) Pfeiffer, H., Das Problem des Verbrühungstodes. Wien 1913. — 102) Ribbert, Albuminurie des Neugeborenen und des Foetus. Virchow's Arch. 98. — 103) Reverdin, J. L., Sulfate de soude à faibles doses comme hémostatique. (Ref. Zbl. f. Chir. 1897. Nr. 24.) — 104) Rößle, R., Das runde Geschwür des Magens und des Zwölffingerdarmes als „zweite Krankheit". Mitt. Grenzgeb. Bd. 25. — 105) v. Reusz, Ueber den Einfluß experim. Gallenstauung auf den Glykogengehalt der Leber und der Muskulatur. Arch. f. exp. Path. u. Pharm. Bd. 41. — 106) Rolly und Oppermann, Der Blutzucker bei künstlicher Hyperthermie. Biochemische Ztschr. Bd. 48. 1913. — 107) Sthamer, Entstehung von Magengeschwüren und Leberinfarkten nach experim. Netzresektionen. D. Ztschr. f. Chir. Bd. 61. — 108) Stierlin, R., Proctitis haemorrhagica. Ebenda Bd. 58. — 109) Stadelmann, E., Toluylendiamin und seine Wirkung auf den Tierkörper. Beitrag zur Lehre vom Icterus. Arch. f. exper. Path. u. Pharm. Bd. 14. — 110) Ders., Zur Kenntnis der Gallenfarbstoffbildung. Ebenda Bd. 15. — 111) Ders., Weiterer Beitrag zur Lehre vom Icterus. Ebenda Bd. 16. — 112) Ders., Arsenwasserstoffvergiftung, weiterer Beitrag zur Lehre vom Icterus. Ebenda Bd. 16. — 113) Ders., Chronische Vergiftung mit Toluylendiamin. Ebenda Bd. 23. — 114) Ders., Icterus bei der akuten Phosphorvergiftung. Ebenda Bd. 24. — 115) Ders., Weitere Beiträge zur Lehre vom Icterus. D. Arch. f. klin. Med. Bd. 43. — 116) Ders., Experim. Untersuchungen über die Wirkung von Abführmitteln bei Galleabwesenheit im Darme. Arch. f. exper. Path. u. Pharm. Bd. 37. — 117) Stokvis, B. J., Ursache der giftigen Wirkung der chlorsauren Salze. Ebenda Bd. 21. — 118) Stromeyer, F., Die Pathogenese des Ulcus ventriculi. Ziegler's Beitr. Bd. 54. 1912. — 119) Schönberg, Zur Frage der Bedeutung der regionären Disposition für das Magenulcus. Berl. klin. W. 1912. Nr. 53. — 120) Simon, L., Zur Behandlung der perforierten Magen- und Duodenalulcera. Bruns' Beitr. Bd. 83. — 121) Spiegelberg, Harnsäureinfarkt der Neugeborenen. Arch. f. exp. Path. u. Pharm. 41. — 122) Sauerbruch und Heyde, Weitere Mitteilungen über die Parabiose bei Warmblütern mit Versuchen über Ileus und Urämie. Ztschr. f. exp. Pathologie und Therapie. 1909. — 123) Thomsen, E., Einwirkung des Zuckers auf die Verdauung. Hoppe-Seyler's Ztschr. f. phys. Chemie. Bd. 84, 7. — 124) Tietze, Veränderungen am Augenhintergrund bei Fällen von Leberruptur. Arch. f. klin. Chir. Bd. 95. 1911. —

Digitized by Google

125) Tedesko, Eigenartige Kombination von paroxysmaler Hämoglobinurie mit Nierenschädigung. Wien. klin. W. 1912. Nr. 38. — 126) Thomas, Die Wirkung einiger narkotischer Stoffe auf die Blutgase, die Blutalkaleszenz und die roten Blutkörperchen. Arch. f. exp. Pathologie u. Pharmakologie. Bd. 41. — 127) Winternitz, R., Vergleichende Versuche über Abkühlung und Firnissung. Ebenda Bd. 33. — 128) v. Winiwarter, Magen-Darmblutungen nach Operationen. Arch. f. klin. Chir. Bd. 95. — 129) Wernich, A., Icterus nach Anwendung von Chloralhydrat. D. Arch. f. klin. Med. — 130) Wolff, Fritz, Beitr. zur Entstehung der Melaena neonatorum durch retrograde Embolie. Diss. Gießen 1912. — 131) Wagner, Ueber das akut in die freie Bauchhöhle perforierende Magengeschwür. D. Ztschr. f. Chir. 120. — 132) Wetterstrand, Zur Klinik und Therapie des perforierten Magen- und Duodenalgeschwürs. Ebenda 120. — 133. Westphal und Katsch, Das neurotische Ulcus duodeni. Mitt. Grenzgeb. Bd. 26. 1913. — 134) Zunz, E., Verdauung und Resorption der Eiweißkörper im Magen- und im Anfangsteil des Dünndarmes. Hofmeister's Beiträge 3.

Digitized by Google

II.

AUS DER

CHIRURGISCHEN KLINIK ZU ERLANGEN.

DIREKTOR: PROF. DR. GRASER.

Ueber den Nachweis von Tuberkelbacillen im strömenden Blut bei chirurgischen Tuberkulosen.

Von

Dr. **Willy Haas.**

Die Frage, ob bei tuberkulösen Erkrankungen Bacillen in die Blutbahn übertreten und mehr oder minder lang im Kreislauf vorhanden sind, ist schon vielfach der Gegenstand eingehender Untersuchungen gewesen.

1881 impft Baumgarten das Blut tuberkulöser Tiere in die vordere Augenkammer eines Kaninchens ein und erhält Tuberkulose des Auges mit nachfolgender Allgemeintuberkulose.

1884 entdeckt Weichselbaum im Blut von Leichen mit miliarer Tuberkulose Bacillen; Meissel und Lustig im selben Jahre im Blute Kranker. Auch Rutimeyer und Sticker haben bei gleichartigen Untersuchungen positive Resultate.

1891 finden Liebmann, Berling und Wilson bei einem lokalen Prozeß im Blut Tb. Bacillen.

1891: Schmorl und Geipel finden Tuberkelbacillen im Placentarblut. Courmont stellt unter 30 Fällen schwerer Lungentuberkulose in 5 Fällen Bacillen im Blute fest, Jousset unter 35 ebensolchen Fällen in 11, Bergeron unter 25 Fällen nur in einem.

1906: Lüdke findet in 2 von 3 weit vorgeschrittenen Lungentuberkulosen Bacillen im Blute.

1907 stellt Liebermeister die Anwesenheit von Tuberkelbacillen im Blute tierexperimentell fest.

1908 finden Courmont, Julés und Charia Tuberkelbacillen im fötalen Blut.

Digitized by Google

Die Ergebnisse dieser Arbeiten blieben aber nicht unangefochten. Denn andere Untersucher fanden weder intravital noch postmortal im Blut Tuberkelbacillen, so Prior, Kossel, Guttmann, Ehrlich, Bernstein, Fried, Dailey. Sie führten die positiven Resultate auf Verunreinigung zurück.

Die bisher angeführten Untersucher bedienten sich zur Feststellung der Tuberkelbacillen im Blut wohl fast ausschließlich des Tierexperiments. Versuche, die Bacillen durch Färbung nachzuweisen, waren bis dahin meist ergebnislos.

Da lenkte das Verfahren, das Schnitter im Jahre 1909 angab, von neuem die Aufmerksamkeit speziell auf die mikroskopische Methode des Nachweises, zumal da Schnitter selbst in einem ziemlich großen Prozentsatz seiner Fälle positive Resultate hatte. Die Schnitter'sche Methode ist eine Kombination des von Stäubli 1908 angegebenen Essigsäureverfahrens und der Uhlenhut'schen Antiforminmethode.

Seit Veröffentlichung jener neuen Methode ist die Frage, ob die Tuberkulose als Bacillämie aufzufassen sei, wieder besonders aktuell geworden, und die in den letzten Jahren mitgeteilten Untersuchungen hatten beinahe alle die Schnitter'sche Methode zur Grundlage.

Aber gleichzeitig gab Seemann, etwas später Duchinoff eine eigene Methode an.

Das Jousset'sche Verfahren, bei welchem die Gerinnung des Blutes nicht von vornherein verhindert, sondern erst durch Trypsinverdauung der Coagula in ihrer störenden Wirkung wieder beseitigt wird, tritt gegenüber diesen einfacheren und präziseren Methoden in den Hintergrund.

Die 3 Verfahren nach Seemann, Schnitter und Duchinoff seien der Vollständigkeit und des Vergleiches halber hier nebeneinander kurz dargestellt.

I. Verfahren nach Seemann: Es werden durch Venenpunktion ca. 20 ccm Blut entnommen und zur Vermeidung von Gerinnseln gleich in einem Kolben mit 15%iger Antiforminlösung aufgefangen. Die weitere Behandlung ist die gleiche wie bei der Stäubli-Schnitter'schen Methode.

II. Verfahren nach Schnitter: Entnahme von durchschnittlich 10—15 ccm Blut durch Venenpunktion. Einfließenlassen direkt in die doppelte Menge Essigsäure (3%) oder gleiche Menge Zitronensäure (2—3%). Unter Vermeidung von Schaumbildung wird die Mischung vorsichtig geschüttelt und etwa ½ Stunde sich selbst überlassen. Bei Zitronensäurezusatz tritt keine Hämolyse ein, bei Essigsäurezusatz werden die roten Blutkörperchen ausgelaugt und fast gänzlich, die weißen bis auf die Kerne aufgelöst. Absetzen des Sediments in der Schleudermaschine. Abpipettieren der über dem Niederschlag stehenden Flüssigkeitssäule. Umschütteln des Sediments mit einigen ccm Wasser, bis wieder feinste Verteilung des Niederschlages eingetreten ist. Doppelt bis fünffach soviel zugeschüttete 15%ige Antiforminlösung bringt dann unter lebhafter Kohlensäureentwicklung alle Zellreste zur Auflösung. Der Flüssigkeit wird darnach am besten zur Verdünnung noch etwas

Digitized by Google

Wasser zugesetzt, worauf sie sich klärt. Nach längerem Zentrifugieren bei flottem Umlauf setzt sich dann ein geringes Sediment ab, das nach Abschütten der Antiforminlösung mit Wasser sorgfältig ausgewaschen werden muß und nach nochmaligem Sedimentieren fertig zum Ausstrich und zur Färbung ist. (Dabei ist zu beachten, daß die Präparate möglichst kurz entfärbt und ganz vorsichtig im Wasser abgespült werden, da das Sediment zuweilen nur locker auf dem Objektträger haftet!)

III. Verfahren durch Duchinoff. Das Blut wird mit steriler Spritze direkt aus der Vena mediana entnommen, ohne vorhergehenden Hautschnitt. Sofortiges Abgießen der entnommenen 7—10 ccm in ein steriles Röhrchen und Verdünnung mit einer 4—5 mal größeren Menge Wasser. (Ein kleinerer Rest des entnommenen Blutes wird unter Benutzung derselben Spritze, jedoch einer neuen Nadel, sofort dem Versuchstier eingespritzt.) Anstatt also die Zerstörung der roten Blutkörperchen durch Zusatz von 3%iger Essigsäure zu bewirken, setzt Duchinoff einfach destilliertes Wasser zu, wodurch das Hämoglobin zerstört und das Blut lackfarben wird. Duchinoff erklärt dies für durchaus erwünscht, da Hämoglobin mit Antiformin unlösliche Niederschläge gibt. Die erhaltene Mischung wird in der Zentrifuge sedimentiert, der Niederschlag ausgewaschen und nochmals zentrifugiert. Sodann Abgießen der obenstehenden Flüssigkeit und nun erst Behandlung des erhaltenen Niederschlages mit 15% Antiformin. Die weitere Behandlung ist im wesentlichen die gleiche wie bei der Schnitter'schen Methode.

In vorliegender Arbeit wurde ausschließlich die Schnitter'sche Methode zur Verarbeitung des entnommenen Blutes verwendet.

Da einzelne neuere Autoren auf Grund ihrer Untersuchungen zu dem Standpunkt gelangten, daß das einzig sichere Kriterium für den Nachweis des Tuberkelbacillus im Blut der Tierversuch ist, so wurde er fast in allen der hier bearbeiteten Fälle herangezogen. Es gibt verschiedene Methoden:

I. Tierversuch nach Duchinoff: Die Impfung geschieht intraperitoneal. Die Einstichstelle wird unterhalb des Nabels gewählt, das Fell abrasiert, die Haut mit Jodtinktur abgerieben. Dann Incision in die Haut etwa ½ cm lang. Eindringen in die Peritonealhöhle mit stumpfer Kanüle (um Verletzung des Darms zu vermeiden). Nach erfolgter Injektion Schluß der Einstichstelle mit Collodium. — Da eine große Menge artfremden Blutes für ein Tier tödlich ist, nahm Duchinoff anfangs nur 2—4 ccm reinen Blutes zur Impfung. Da aber die meisten Tiere nachher nicht die geringste Beeinflussung zeigten, nahm Duchinoff später zu den Tierversuchen das auf dem oben erläuterten Wege mit Antiformin vorbehandelte Blut, wobei der Niederschlag in physiologischer Kochsalzlösung aufgeschwemmt wurde. (Ein ganz gleichartiges Verfahren gibt Querner an.) Sektion meist 2 Monate später.

II. Tierversuch nach Bloch: Impfung subkutan in der Inguinalfalte, nachdem die Inguinaldrüsen vorher zerdrückt worden sind. Auf diese Weise soll man schon nach 9—11 Tagen eine Affektion der Drüsen erhalten. Sobald die Drüse eine Schwellung zeigt, wird sie exstirpiert und mikroskopisch auf Tuberkelbacillen untersucht. Hat sich aber nach 6 Wochen noch keine Schwellung eingestellt, so wird das Tier getötet und seciert.

III. Tierversuch nach Oppenheimer: Das infektiöse Material wird in die Leber eingebracht. Unterhalb des Brustbeins werden zwei Einstiche gemacht, einer

Digitized by Google

nach rechts und einer nach links oben. Ein dritter Einstich kann in der r. Mamillarlinie unter dem Rippenbogen gemacht werden. Die Kanüle muß bei den Atembewegungen mitgehen, wenn sie in der Leber sitzt.

IV. Tierversuch nach Esch: Die Einbringung des Infektionsstoffes erfolgt intracardial. (Ev. auch intravenös.)

V. Tierversuch nach Nathan-Larrier: Das Untersuchungsmaterial ist den Tieren während der Laktationsperiode in die Brustdrüse zu injicieren. In der ausgedrückten Milch sollen dann bereits nach wenigen Tagen die Tuberkelbacillen nachgewiesen werden können.

Verfasser wählte für seine Versuche die intraperitoneale Infektionsart, und zwar aus folgenden Gründen: Sie bietet technisch keine Schwierigkeiten und damit eine gewisse Garantie für Einhaltung der Asepsis, die bei ziemlich diffizilen Manipulationen (wie z. B. bei der intravenösen Einverleibung) leicht gefährdet wird. Der einzige Nachteil der intraperitonealen Methode scheint in der relativ langen Dauer bis zum Angehen des tuberkulösen Prozesses zu bestehen.

Gegen die anderen Methoden aber können folgende Einwände erhoben werden:

Was zunächst die Subkutanmethode nach Bloch betrifft, so sind verhältnismäßig große Mengen Tuberkelbacillen nötig, um eine Schwellung der gequetschten regionären Drüsen schon nach 10 Tagen zu erzielen (Joannovicz und Kapsamer). Ferner ist (nach Dieterlen) die auftretende Drüsenschwellung für Tuberkulose nicht spezifisch. So wurde eine Schwellung der zerquetschten Drüsen auch nach Injektion anderer säurefester und nicht säurefester Bacillen beobachtet.

Gegen die intrahepatische Einverleibung nach Oppenheimer kann eingewendet werden, daß sie einen ziemlich schweren Eingriff darstellt. Oppenheimer selbst sah 2 Tiere sofort nach der Injektion zugrunde gehen. Esch beobachtete jedesmal eine so starke Shockwirkung, daß er den Tod der Tiere befürchtete. Auch wird die Angabe Oppenheimer's bestritten, daß beim Meerschweinchen die Leber das für die Tuberkuloseinfektion prädisponierte Organ sei.

Die intracardiale Infektion nach Esch würde zwar die sicher beste Aussicht auf möglichst frühzeitiges Auftreten einer generalisierten Tuberkulose bieten, ist aber an sich ein ebenso wenig harmloser Eingriff wie der intrahepatische Injektionsmodus.

Die intramammäre Methode endlich wurde deshalb ausgeschlossen, weil sie für die klinische Anwendung überhaupt nicht in Betracht kommt. Denn man wird nur sporadisch Meerschweinchen zur Verfügung haben, die sich gerade in der Laktationsperiode befinden.

Die bei den Versuchen vorliegender Arbeit in Anwendung gebrachte intraperitoneale Infektion (nach Duchinoff) wurde in folgender Weise vorgenommen:

Digitized by Google

Das mittels des Schnitter'schen Essigsäure-Antiforminverfahrens aus 12 - 15 ccm Blut erhaltene Sediment wurde in 4 ccm steriler physiologischer Kochsalzlösung aufgeschwemmt. 2 ccm hiervon wurden dem betr. Tier auf die oben angegebene Weise intraperitoneal einverleibt. (Die restierenden 2 ccm wurden nochmals sedimentiert, die Kochsalzlösung zum größeren Teil recht vorsichtig abpipettiert und das Sediment zur Färbung auf einen sterilen Objektträger ausgestrichen.)

Die geimpften Tiere wurden bis zur Tötung in bester Pflege und unter ständiger Kontrolle ihres Gesundheitszustandes gehalten. Die Tötung wurde nach frühestens 45 Tagen vorgenommen, teilweise auch länger hinausgeschoben. Die Sektion wurde stets unmittelbar anschließend ausgeführt, und zwar sehr genau und eingehend. Um versehentliche Unterlassungen, wie sie bei einer größeren Anzahl von Sektionen leicht einmal vorkommen könnten, auszuschließen, ging Verfasser nach folgendem System vor:

1. Wägung des Tieres unmittelbar vor der Tötung und Feststellung seines Ernährungszustandes.

2. Das Tier wird durch Entblutung getötet und dann in Rückenlage aufgespannt, hierauf langer Medianschnitt von Unterlippe bis Anus. Abpräparieren des Felles von Hals, Thorax und Abdomen, sowie von den Extremitäten.

3. Zunächst Eröffnung der Bauchhöhle und Betrachtung derselben in situ. Achtung auf etwa vorhandenes Exsudat und auf Aussehen des Peritoneums.

4. Dann werden der Reihe nach untersucht Netz, Darm, Mesenterium nebst Lymphdrüsen und Gefäßen, Magen, Leber, Milz, Nieren mit Nebennieren, Harnwege und Geschlechtsteile, retroperitoneale Lymphdrüsen.

5. Eröffnung des Thorax, indem man die Rippen nach aufwärts mit einigen gegen die Incisura jugularis sterni konvergierenden Scherenschlägen durchschneidet und die durchgeschnittenen Rippen, mit dem Sternum und den Weichteilen des Halses in Zusammenhang lassend, in die Höhe schlägt. Es folgt Untersuchung von Herz (Pericardialinhalt!); dann von Kehlkopf, Trachea und Lunge, die im Zusammenhang herausgenommen werden. Achtung auf die bronchialen Lymphdrüsen. Dann Untersuchung der retro-jugularen Lymphdrüsen, auf deren diagnostische Bedeutung Királyfi hinweist. Sie sind an dem in die Höhe geschlagenen Thoraxdeckel unmittelbar zu beiden Seiten der Incisura jugularis zu finden.

6. Freilegung und Untersuchung der beiderseitigen Inguinal- und Axillardrüsen.

7. Bei den Tieren, die spontan gestorben waren und bei denen, die irgend eine, wenn auch geringfügige pathologische Veränderung zeigten, wurde noch das Gehirn mit seinen Häuten seciert.

Es erscheint nun notwendig, Hinweise einzelner Autoren auf gewisse spezielle Sektionsbefunde mitzuteilen, da Verfasser bei Vornahme seiner Sektionen diese Hinweise stets berücksichtigt hat:

Esch legt ganz besonderen Wert auf die Untersuchung der Milz, die er in seinen sämtlichen positiven Meerschweinchenversuchen erkrankt fand. Entweder sei ihre Oberfläche granuliert gewesen, oder es waren deutlich einzelne oder konfluierende Tuberkelknötchen zu sehen. (Leider gibt Esch hier nicht an, ob er die Veränderungen der Milz gegebenenfalls auch mikroskopisch untersucht hat!) In erster Linie aber lenkt Esch die Aufmerksamkeit auf die Wägung der Milz. Er gibt an, daß ihr Volumen ausnahmslos vermehrt gewesen sei und ihr Gewicht stets über 0,3 g betragen habe, während das Milzgewicht eines normalen Meerschweinchens stets weniger als 0,3 g betrage. „Jede Gewichtserhöhung über 0,3 g ist geradezu pathognomisch für Tuberkulose, wenn differentialdia-

Digitized by Google

gnostisch eine septische Erkrankung ausgeschlossen werden kann." — Die Leber war unter 24 Fällen Esch's nur 7 mal erkrankt.

Királyfi bemerkte bei jedem zur Sektion gelangenden tuberkulösen Meerschweinchen eine mächtige Anschwellung und Verkäsung der symmetrisch rechts und links an den beiden Seiten der Incisura jugularis sterni gelegenen Lymphdrüsen („Glandulae retrojugulares"). Er erklärt dies für ein Zeichen, das 1. mit der größten Leichtigkeit, 2. mit der größten Sicherheit, und 3. vielleicht auch am frühesten die Erkennung des positiven oder negativen Ausfalls der experimentellen Meerschweinchentuberkulose zulasse. Die Form dieser tuberkulösen Retrojugulardrüsen gibt Királyfi an wie folgt: „linsen-, erbsen-, oft kirschenkerngroße Herde an den beiden Seiten des Jugulums." Wenn auch andere Zeichen der Meerschweintuberkulose fehlten, will Királyfi stets die vergrößerten und ev. verkästen Retrojugulardrüsen gefunden haben. In den meisten Fällen seien in dem von der Schnittfläche abgeschabten Gewebssaft einer käsig veränderten Retrojugulardrüse kleinere oder größere Mengen „Tuberkelbacillen" vorhanden gewesen. In Fällen von Bakterieninfektion anderer Art habe Királyfi eine Vergrößerung der Retrojugulardrüsen nicht beobachtet. — Die tuberkulöse Veränderung der Retrojugulardrüsen findet Királyfi: 14 Tage post infectionem nahezu in jedem einzelnen Fall, 12 Tage p. i. in einigen Fällen, 10 Tage p. i. in einigen weiteren Fällen, in einem Fall sogar schon nach 5 Tagen. Doch seien die Drüsen hier noch nicht gelb, sondern noch rot oder rötlich-grau gewesen, entsprechend jener Veränderung, welche Weichselbaum das „lymphoide Stadium" nennt.

Bei der mikroskopischen Untersuchung in den hier bearbeiteten Fällen wurde folgende Technik geübt.

Wie schon oben erwähnt, wurde die Hälfte des erhaltenen Blutsediments auf einen sterilen Objektträger ausgestrichen, erst an der Luft getrocknet und dann in der Wärme fixiert. Die Färbung geschah in allen Fällen nach Ziehl-Neelsen. Es wurde darauf geachtet, daß die Präparate nicht zu lange entfärbt und ganz vorsichtig im Wasser abgespült wurden, da, wie schon bemerkt, das Sediment zuweilen nur locker auf dem Objektträger haftet.

Die Durchmusterung der Präparate ist sehr mühsam und nimmt wohl ausnahmslos im einzelnen Fall ca. 2 Stunden in Anspruch.

Bei allen Versuchen wurde unter streng aseptischen Kautelen gearbeitet. Alle in Anwendung kommenden Glassachen, Instrumente und Flüssigkeiten wurden vor Gebrauch sterilisiert.

Als Versuchstiere wurden nur gesunde kräftige Meerschweinchen genommen, die vorher noch zu keinerlei Experimenten verwandt worden waren. Auch wurden im allgemeinen junge Tiere gewählt in der Annahme, daß dieselben empfänglicher gegen die Tuberkuloseinfektion sein könnten, als ausgewachsene Exemplare.

Schließlich ist über die Auswahl der Patienten selbst noch einiges vorauszuschicken: Untersucht wurden chirurgische Tuberkulosen aller Stadien, also leichte, mittlere und schwere Fälle. Das Blut wurde bei fast allen Kranken vor Einleitung der operativen Behandlung entnommen, also zu einer Zeit, wo der tuberkulöse Herd sich noch unangetastet im Körper befand.

Digitized by Google

Nur in 2 Fällen (Nr. 8 und 15) wurde das Blut unmittelbar nach der Operation entnommen. Eine Berechtigung hierzu ergab sich daraus, daß von einzelnen Untersuchern der Vermutung Raum gegeben wurde, es könnten durch einen operativen Eingriff Bakterien mobil gemacht werden, also eine förmliche Aussaat erfolgen. Denn es seien sogar Fälle von Miliartuberkulose nach einem bloßen Redressement forcé bekannt geworden.

Ferner: da Rosenberg einen Fall erwähnt, bei dem häufig fieberfreie Perioden mit Perioden stark erhöhter Temperatur abwechselten und bei dem die Untersuchung während des Fiebers eine größere Bacillenzahl ergab, so wurde bei Anstellung der Versuche auch hierauf Rücksicht genommen. Wo während oder unmittelbar nach einer Fiebersteigerung untersucht wurde, ist dies im jeweiligen Versuchsprotokoll angegeben (Fall Nr. 3, 11 und 16).

Im Folgenden seien nun die an Patienten der Erlanger chirurgischen Klinik vorgenommenen Untersuchungen protokollarisch mitgeteilt.

1. Th. H., 23 J. Tuberkulose der Halsdrüsen seit 2½ Monaten. Lunge o. B.

17. III. 13 werden der Pat. 10 ccm Blut entnommen und in der angegebenen Weise verarbeitet.

Die mikroskopische Untersuchung des zur Färbung ausgestrichenen Sediments ergibt: 5 säurefeste, dunkelrot gefärbte Stäbchen, ziemlich kurz und dick, typischen Tuberkelbacillen unähnlich.

Tierversuch: Die Hälfte des Sediments wird in 2 ccm steriler physiol. Kochsalzlösung aufgeschwemmt und einem 305 g schweren Meerschweinchen intraperitoneal injiciert. Das Tier wiegt kurz vor der am 10. VII. 13, also 116 Tage später vorgenommenen Tötung 380 g. Die unmittelbar anschließend vorgenommene Sektion ist ergebnislos.

2. M. B., 18 J. Fungus am r. inneren Malleolus seit 9 Monaten. Lunge o. B.

17. III. 13 werden der Pat. 10 ccm Blut entnommen und in der angegebenen Weise verarbeitet.

Die mikroskopische Untersuchung des zur Färbung ausgestrichenen Sediments ergibt nichts.

Tierversuch: Die Hälfte des Sediments wird in 2 ccm steriler physiologischer Kochsalzlösung aufgeschwemmt und einem 240 g schweren Meerschweinchen intraperitoneal injiciert. Das Tier wiegt kurz vor der am 10. VII. 13, also 116 Tage später vorgenommenen Tötung 370 g. Die unmittelbar anschließend vorgenommene Sektion ist ergebnislos.

3. G. G., 39 J. Tuberkulose der l. Fußwurzel seit 1 Jahr. Lunge l. h. o. leichte Dämpfung. Sonst o. B.

25. III. 13 werden dem Pat. 12 ccm Blut entnommen und in der angegebenen Weise verarbeitet. Zur Zeit der Blutentnahme Temperatursteigerung.

Die mikroskopische Untersuchung des zur Färbung ausgestrichenen Sediments ergibt nichts.

Tierversuch: Die Hälfte des Sediments wird in 2 ccm steriler physiologischer Kochsalzlösung aufgeschwemmt und einem 290 g schweren Meerschweinchen intraperitoneal injiciert. Das Tier wiegt kurz vor der am 10. VII. 13, also 108 Tage später, vorge-

Digitized by Google

nommenen Tötung 400 g. Die unmittelbar anschließend vorgenommene Sektion ist ergebnislos.

4. B. B., 18 J. Intraossaler Tuberkelabsceß am l. äußeren Malleolus (Fungus) seit 7 Monaten. Lunge o. B.

26. III. 13 werden der Pat. 10 ccm Blut entnommen und in der angegebenen Weise verarbeitet.

Die mikroskopische Untersuchung des zur Färbung ausgestrichenen Sediments ergibt 2 säurefeste, dunkelrot gefärbte Stäbchen, plumper als der Typ der Tuberkelbacillen.

Tierversuch: Die Hälfte des Sediments wird in 2 ccm steriler physiologischer Kochsalzlösung aufgeschwemmt und einem 235 g schweren Meerschweinchen intraperitoneal injiciert. Das Tier wiegt kurz vor der am 10. VII. 13, also 107 Tage später, vorgenommenen Tötung 330 gr. Die unmittelbar anschließend vorgenommene Sektion ist ergebnislos.

5. H. L., 16 J. Fungus des l. Fußes seit 8 Monaten. Lunge l. h. o. leicht gedämpft, kein Auswurf.

27. III. 13 werden dem Pat. 12 ccm Blut entnommen und in der angegebenen Weise verarbeitet.

Die mikroskopische Untersuchung des zur Färbung ausgestrichenen Sediments ergibt vereinzelte dunkelrot gefärbte, kurze Stäbchen und ebensolche Splitter.

Tierversuch: Die Hälfte des Sediments wird in 2 ccm steriler physiologischer Kochsalzlösung aufgeschwemmt und einem 270 g schweren Meerschweinchen intraperitoneal injiciert. Das Tier wiegt kurz vor der am 10. VII. 13, also 106 Tage später, vorgenommenen Tötung 430 g. Die unmittelbar anschließend vorgenommene Sektion ist ergebnislos.

6. J. K., 44 J. Tuberkulose der r. Mittelfußknochen seit 6 Monaten. Lunge: krankhafte Atemgeräusche nicht nachweisbar. Keine Dämpfung, kein Auswurf.

28. III. 13 werden dem Pat. 12 ccm Blut entnommen und in der angegebenen Weise verarbeitet.

Die mikroskopische Untersuchung des zur Färbung ausgestrichenen Sediments ergibt nichts.

Tierversuch: Die Hälfte des Sediments wird in 2 ccm steriler physiologischer Kochsalzlösung aufgeschwemmt und einem 250 g schweren Meerschweinchen intraperitoneal injiciert. Das Tier verendet spontan am 11. VII. 13 (nach 106 Tagen). Gewicht 320 g. Sektion (am gleichen Tag) ergibt als Todesursache Pneumonie. Sonst nirgends irgendwelche Veränderungen. (Die makroskopische Diagnose „Pneumonie" wird durch die histologische Untersuchung bestätigt.)

7. M. N., 48 J. Wirbelcaries mit Gibbus seit 5 Jahren. Lunge o. B.

15. IV. 13 werden der Pat. 12 ccm Blut entnommen und in der angegebenen Weise verarbeitet.

Die mikroskopische Untersuchung des zur Färbung ausgestrichenen Sediments ergibt nichts.

Tierversuch: Die Hälfte des Sediments wird in 2 ccm steriler physiologischer Kochsalzlösung aufgeschwemmt und einem 320 g schweren Meerschweinchen intraperitoneal injiciert. Das Tier wiegt kurz vor der am 10. VII. 13, also 87 Tage später vorge-

Digitized by Google

nommenen Tötung 420 g. Die unmittelbar anschließend vorgenommene Sektion ist ergebnislos.

8. L. V., 71 J. Rippencaries seit 5 Monaten. Lunge o. B.

15. IV. 13 werden dem Pat. 12 ccm Blut entnommen und in der angegebenen Weise verarbeitet. Blutentnahme unmittelbar nach der Operation.

Die mikroskopische Untersuchung des zur Färbung ausgestrichenen Sediments ergibt nichts.

Tierversuch: Die Hälfte des Sediments wird in 2 ccm steriler physiologischer Kochsalzlösung aufgeschwemmt und einem 300 g schweren Meerschweinchen intraperitoneal injiciert. Das Tier wiegt kurz vor der am 11. VII. 13, also 88 Tage später, vorgenommenen Tötung 390 g. Die unmittelbar anschließend ausgeführte Sektion ist ergebnislos.

9. K. P., 35 J. Tuberkulose der Halsdrüsen seit 11 Jahren (schon 4 mal operiert). Lunge o. B.

16. IV. 13 werden der Pat. 12 ccm Blut entnommen und in der angegebenen Weise verarbeitet.

Die mikroskopische Untersuchung des zur Färbung ausgestrichenen Sediments ergibt vereinzelte kurze, plumpe, dunkelrot gefärbte Stäbchen.

Tierversuch: Die Hälfte des Sediments wird in 2 ccm steriler physiologischer Kochsalzlösung aufgeschwemmt und einem 305 g schweren Meerschweinchen intraperitoneal injiciert. Das Tier wiegt kurz vor der am 11. VII. 13, also 87 Tage später, vorgenommenen Tötung 435 g. Die unmittelbar anschließend ausgeführte Sektion ist ergebnislos.

10. G. G., 29 J. Fungus des Kniegelenks seit 2 Jahren. Lunge: Auf der r. Spitze verkürzter Klopfschall, sonst o. B.

16. IV. 13 werden dem Pat. 10 ccm Blut entnommen und in der angegebenen Weise verarbeitet.

Die mikroskopische Untersuchung des zur Färbung ausgestrichenen Sediments ergibt nichts.

Tierversuch: Die Hälfte des Sediments wird in 2 ccm steriler physiologischer Kochsalzlösung aufgeschwemmt und einem 305 g schweren Meerschweinchen intraperitoneal injiciert. Das Tier wiegt kurz vor der am 14. VII. 13, also 90 Tage später, vorgenommenen Tötung 500 g. Die unmittelbar anschließend ausgeführte Sektion ist ergebnislos.

11. K. S., 21 J. Wirbelcaries mit Senkungsabsceß seit 10 Monaten. Lunge: r. h. o. Dämpfung. Kein Auswurf.

19. IV. 13 werden der Pat. 10 ccm Blut entnommen und in der angegebenen Weise verarbeitet. Zur Zeit der Blutentnahme Temperatursteigerung.

Die mikroskopische Untersuchung des zur Färbung ausgestrichenen Sediments ergibt nichts.

Tierversuch: Die Hälfte des Sediments wird in 2 ccm steriler physiologischer Kochsalzlösung aufgeschwemmt und einem 295 g schweren Meerschweinchen intraperitoneal injiciert. Das Tier wiegt kurz vor der am 14. VII. 13, also 87 Tage später, vorgenommenen Tötung 380 g. Die unmittelbar anschließend ausgeführte Sektion ist ergebnislos.

12. K. Sp., 23 J. Tuberkulose der Halsdrüsen seit 7 Jahren (bereits vor einem Jahr einmal operiert). Lunge o. B.

Digitized by Google

19. IV. 13 werden der Pat. 12 ccm Blut entnommen und in der angegebenen Weise verarbeitet.

Die mikroskopische Untersuchung des zur Färbung ausgestrichenen Sediments ergibt mehrere blaßrot gefärbte, einzeln liegende Stäbchen, in Form und Größe den Tuberkelbacillen nicht unähnlich.

Tierversuch: Die Hälfte des Sediments wird in 2 ccm steriler physiologischer Kochsalzlösung aufgeschwemmt und einem 300 g schweren Meerschweinchen intraperitoneal injiciert. Das Tier wiegt kurz vor der am 14. VII. 13, also 87 Tage später, vorgenommenen Tötung 298 g. Die unmittelbar anschließend ausgeführte Sektion ist ebenfalls vollkommen ergebnislos.

13. J. K., 33 J. Tuberkulöse Coxitis seit 12 Jahren. Lunge: l. h. o. leichte Dämpfung. Sonst o. B.

24. IV. 13 werden dem Pat. 12 ccm Blut entnommen und in der angegebenen Weise verarbeitet.

Die mikroskopische Untersuchung des zur Färbung ausgestrichenen Sediments ergibt an mehreren Stellen des Präparates einzeln und gruppenweise gelagerte säurefeste Granula bzw. Splitter, dunkelrot gefärbt.

Tierversuch: Die Hälfte des Sediments wird in 2 ccm steriler physiologischer Kochsalzlösung aufgeschwemmt und einem 320 g schweren Meerschweinchen intraperitoneal injiciert. Das Tier wiegt kurz vor der am 15. VII. 13, also 83 Tage später, vorgenommenen Tötung 250 g. Die unmittelbar anschließend ausgeführte Sektion ergibt in der Leber einen fast linsengroßen Abscess, hart an der Oberfläche des r. Lappens. Sonst nirgends Veränderungen, insbesondere Milz und Lunge frei. — Im Abscßeiter waren reichlich Diplokokken vorhanden, Tuberkelbacillen oder überhaupt irgendwelche säurefeste Stäbchen aber nicht nachzuweisen.

14. K. W., 31 J. Tuberkulose der Halsdrüsen seit 1 Jahr. Lunge o. B.

24. IV. 13 werden dem Pat. 12 ccm Blut entnommen und in der angegebenen Weise verarbeitet.

Die mikroskopische Untersuchung des zur Färbung ausgestrichenen Sediments ergibt ein säurefestes leuchtend rot gefärbtes, mittelgroßes schlankes Stäbchen. An anderen Stellen des Präparates dunkelrot gefärbte stäbchenartige Gebilde und Splitter.

Tierversuch: Die Hälfte des Sediments wird in 2 ccm steriler physiologischer Kochsalzlösung aufgeschwemmt und einem 300 g schweren Meerschweinchen intraperitoneal injiciert. Das Tier wiegt kurz vor der am 15. VII. 13, also 83 Tage später, vorgenommenen Tötung 390 g. Die unmittelbar anschließend ausgeführte Sektion ist ergebnislos.

15. J. B., 25 J. Hodentuberkulose seit 3 Monaten. Lunge: Einige Dämpfungsbezirke, in denen die Atemgeräusche nahezu aufgehoben sind. R. h. o. vereinzelte Rasselgeräusche.

29. IV. 13 werden dem Pat. 12 ccm Blut entnommen und in der angegebenen Weise verarbeitet. Blutentnahme unmittelbar nach der Operation.

Die mikroskopische Untersuchung des zur Färbung ausgestrichenen Sediments ergibt nichts.

Tierversuch: Die Hälfte des Sediments wird in 2 ccm steriler physiologischer Kochsalzlösung aufgeschwemmt und einem 300 g schweren Meerschweinchen intraperitoneal injiciert. Das Tier wiegt kurz vor der am 15. VII. 13, also 78 Tage später, vorgenommenen Tötung 450 g. Die unmittelbar anschließend ausgeführte Sektion ist ergebnislos.

Digitized by Google

16. M. T., 21 J. Tuberkulöses Pleuraempyem und tb. Senkungsabsceß seit 5 Monaten. Lunge: Bronchitische Geräusche in weiter Ausdehnung über beiden Oberlappen und dem l. Unterlappen. Die geschrumpfte l. Brusthälfte beteiligt sich nicht an der Atmung. — (Daneben floride Kehlkopftuberkulose.)

6. V. 13 werden dem Pat. 12 ccm Blut entnommen und in der angegebenen Weise verarbeitet. Zur Zeit der Blutentnahme Temperatursteigerung.

Die mikroskopische Untersuchung ergibt an mehreren Stellen des Präparates schlanke ziemlich hellrot gefärbte Stäbchen.

Tierversuch: Die Hälfte des Sediments wird in 2 ccm steriler physiologischer Kochsalzlösung aufgeschwemmt und einem 470 g schweren Meerschweinchen intraperitoneal injiciert. Das Tier verendet spontan am 3. VII. 13 (nach 59 Tagen), 8 Stunden nach einer diagnostischen Tuberkulininjektion, unter allen Erscheinungen des Shocks (Temp. ca. ½ Stunde ante exitum 35,3 C rectal). Gewicht 410 g. Unmittelbar anschließend Sektion mit folgendem Ergebnis:

Meerschweinchen in mäßig gutem Ernährungszustande. Beim Eröffnen der Bauchhöhle entleert sich ziemlich viel blutig-seröse Flüssigkeit. Darm stark injiciert, Peritoneum glatt und spiegelnd. An der inneren Bauchwand auf der Injektionsstelle eine kurze, schmale fibröse Verdickung. Netz stark verdickt mit zahlreichen Infiltraten. Ebenso das Mesenterium, dessen Lymphdrüsen stark vergrößert und teilweise erweicht sind. Leber vergrößert, derb, von zahlreichen stecknadelkopfgroßen absceßartigen Gebilden durchsetzt (Knötchen?). Dasselbe gilt von der Milz (Gewicht 1,4 g). Die Nieren sind makroskopisch unverändert, desgleichen die Nebennieren, Harnwege und Geschlechtsteile. Herz frei von Veränderungen, kein Pericardialinhalt, Kehlkopf und Trachea ebenfalls o. B. Dagegen in den Lungen äußerst zahlreiche Gebilde gleicher Art wie in Leber und Milz. Gehirn mit seinen Häuten o. B. — Die retroperitonealen, portalen, inguinalen, retrojugularen, substernalen, bronchialen und axillaren Lymphdrüsen alle sehr stark vergrößert und teilweise erweicht. (Királyfis „retrojugulare" nicht in höherem Maße als die andern alle.)

Sämtliche Organe und Drüsen wurden einer histologischen Untersuchung unterworfen und nichts für Tuberkulose Spezifisches gefunden. (Keine Knötchen, keine Bacillen.)

17. K. T., 43 J. Tuberkulöse Peritonitis seit 2 Jahren.

21. V. 13 werden der Pat. 12 ccm Blut entnommen und in der angegebenen Weise verarbeitet.

Die mikroskopische Untersuchung des zur Färbung ausgestrichenen Sediments ergibt nichts.

Tierversuch: Die Hälfte des Sediments wird in 2 ccm steriler physiologischer Kochsalzlösung aufgeschwemmt und einem 300 g schweren Meerschweinchen intraperitoneal injiciert. Das Tier wiegt kurz vor der am 2. VIII. 13, also 73 Tage später, vorgenommenen Tötung 350 g. Die unmittelbar anschließend ausgeführte Sektion ist ergebnislos.

18. M. Sch., 44 J. Tuberkulöser Senkungsabsceß seit 4 Monaten. Lunge o. B.

21. V. 13 werden der Pat. 12 ccm Blut entnommen und in der angegebenen Weise verarbeitet.

Die mikroskopische Untersuchung des zur Färbung ausgestrichenen Sediments ergibt nichts.

Tierversuch: Die Hälfte des Sediments wird in 2 ccm steriler physiologischer Kochsalzlösung aufgeschwemmt und einem 240 g schweren Meerschweinchen intraperi-

Digitized by Google

toneal injiciert. Das Tier wiegt kurz vor der am 2. VIII. 13, also 73 Tage später, vorgenommenen Tötung 250 g. Die unmittelbar anschließend ausgeführte Sektion ist ergebnislos.

19. M. R., 30 J. Tuberkulöse Coxitis seit 5 Monaten. Lunge o. B.

9. VII. 13 werden dem Pat. 12 ccm Blut entnommen und in der angegebenen Weise verarbeitet.

Die mikroskopische Untersuchung: 3 dunkelrot gefärbte stäbchenartige Gebilde von ziemlich plumper Gestalt. Außerdem an zwei Stellen des Präparates Häufchen säurefester Splitter.

Tierversuch: Die Hälfte des Sediments wird in 2 ccm steriler physiologischer Kochsalzlösung aufgeschwemmt und einem 240 g schweren Meerschweinchen intraperitoneal injiciert. Das Tier wiegt kurz vor der am 12. IX. 13, also 66 Tage später vorgenommenen Tötung 290 g. Die unmittelbar anschließend ausgeführte Sektion ergibt nichts.

20. J. D., 12 J. Tuberkulöse Coxitis seit 5 Monaten. Lunge o. B.

9. VII. 13 werden dem Pat. 10 ccm Blut entnommen und in der angegebenen Weise verarbeitet.

Die mikroskopische Untersuchung ergibt nichts.

Tierversuch: Die Hälfte des Sediments wird in 2 ccm physiologischer Kochsalzlösung aufgeschwemmt und einem 680 g schweren Meerschweinchen intraperitoneal injiciert. Das Tier wiegt kurz vor der am 12. IX. 13, also 66 Tage später, vorgenommenen Tötung 685 g. Die unmittelbar anschließend ausgeführte Sektion ergibt nichts.

21. A. G., 58 J. Caries sterni (mit Fistelbildung) seit 4 Monaten. Lunge: r. h. o. leichte Dämpfung, Exspirium verlängert und verschärft. Kein Auswurf.

9. VII. 13 werden dem Pat. 12 ccm Blut entnommen und in der angegebenen Weise verarbeitet.

Die mikroskopische Untersuchung ergibt nichts.

Tierversuch: Die Hälfte des Sediments wird in 2 ccm steriler physiologischer Kochsalzlösung aufgeschwemmt und einem 390 g schweren Meerschweinchen intraperitoneal injiciert. Das Tier wiegt kurz vor der am 12. IX. 13, also 66 Tage später, vorgenommenen Tötung 403 g. Die unmittelbar anschließend ausgeführte Sektion ergibt nichts.

22. K. L., 17 J. Tuberkulose der Halsdrüsen seit 1½ Monaten. Lunge l. h. o.: verlängertes Exspirium. Sonst o. B.

30. VII. 13 werden der Pat. 12 ccm Blut entnommen und in der angegebenen Weise verarbeitet.

Die mikroskopische Untersuchung ergibt an verschiedenen Stellen des Präparates säurefeste Stäbchen, dunkler tingiert und etwas plumper als der typische Tuberkelbacillus.

Tierversuch: Die Hälfte des Sediments wird in 2 ccm steriler physiologischer Kochsalzlösung aufgeschwemmt und einem 310 g schweren Meerschweinchen intraperitoneal injiciert. Das Tier wiegt kurz vor der am 12. IX. 13, also 45 Tage später, vorgenommenen Tötung 310 g. Die unmittelbar anschließend ausgeführte Sektion ergibt nichts.

23. J. W., 29 J., Tuberkulöse Coxitis seit 1 Jahr. Lunge: ganz leichte Dämpfung über der r. Spitze. Sonst o. B.

30. VII. 13 werden dem Pat. 12 ccm Blut entnommen und in der angegebenen Weise verarbeitet.

Digitized by Google

Die mikroskopische Untersuchung ergibt an 3 Stellen des Präparates säurefeste Splitterhäufchen, aber nirgends stäbchenartige Gebilde.

Tierversuch: Die Hälfte des Sediments wird in 2 ccm steriler physiologischer Kochsalzlösung aufgeschwemmt und einem 370 g schweren Meerschweinchen intraperitoneal injiciert. Das Tier wiegt kurz vor der am 12. IX. 13. also 45 Tage später, vorgenommenen Tötung 394 g. Die unmittelbar anschließend ausgeführte Sektion ergibt nichts.

24. G. R., 12 J. Wirbelcaries (mit Gibbus und einer noch offenen Fistel) seit 1 Jahr. Lunge o. B.

30. VII. 13 werden dem Pat. 12 ccm Blut entnommen und in der angegebenen Weise verarbeitet.

Die mikroskopische Untersuchung ergibt nichts.

Tierversuch: Die Hälfte des Sediments wird in 2 ccm steriler physiologischer Kochsalzlösung aufgeschwemmt und einem 300 g schweren Meerschweinchen intraperitoneal injiciert. Das Tier wiegt kurz vor der am 12. IX. 13. also 45 Tage später, vorgenommenen Tötung 365 g. Die unmittelbar anschließend ausgeführte Sektion ergibt nichts.

Zusammenfassung.

Die mikroskopische Untersuchung ergab in 11 Fällen das Vorhandensein säurefester Stäbchen, bzw. splitter- oder granulaähnlicher Gebilde, und zwar bei Nr. 1, 4, 5, 9, 12, 13, 14, 16, 19, 22, 23. Von den dazugehörigen Meerschweinchen erkrankte kein einziges an Tuberkulose.

In den Fällen, wo die mikroskopische Untersuchung resultatlos verlaufen war, wurde auch bei keinem der Versuchstiere durch die Sektion irgend eine Veränderung gefunden.

Als positiv kann also kein Fall aufgefaßt werden!

Wenn andere Untersucher zu diametral entgegengesetzten Resultaten gekommen sind, so liegt das unseres Erachtens teils daran, daß die im mikroskopischen Präparate aufgefundenen säurefesten Stäbchen (und Splitter!) unter Verzicht auf den Tierversuch ohne weiteres als Tuberkelbacillen angesprochen wurden. Andernteils daran, daß manche der Untersucher, die durch Sektion bei einem Meerschweinchen festgestellten pathologischen Veränderungen, die vielleicht ganz gut den Eindruck tuberkulöser Prozesse machen konnten, sofort als Tuberkulose registrierten, ohne sich durch die histologische Untersuchung von dem „tuberkulösen Charakter" jener Veränderungen überzeugt zu haben. Und noch auf eine dritte Weise können die zahlreichen positiven Resultate mancher Untersucher erklärt werden. Wie schon vorher erwähnt, kann bei vorgeschrittenen Tuberkulosefällen sehr wohl hie und da ein zeitweiliger Uebertritt der Bacillen ins Blut stattfinden, wie man es insbesondere zu Zeiten lebhafter Temperatursteigerungen beobachtet hat. Solche kurzdauernden Fieberanfälle stellen sich z. B. nach der diagnostischen Tuberkulininjektion ein. Und in der Tat weist Bacmeister nach, daß nach dieser diagnostischen Tuberkulinreaktion, die eine größere Temperatur-

Digitized by Google

steigerung zur Folge hat, ein Aufflackern des tuberkulösen Prozesses, speziell in der Lunge, und damit ein Uebertreten von virulenten Bacillen in die Blutbahn bewirkt werden kann. Nachdem nun viele Statistiken recht ungenau sind und keineswegs angeben, ob während des Fiebers oder in fieberfreier Zeit das Blut entnommen wurde, können jene 100%-Resultate, wie sie insbesondere die japanischen Untersucher besitzen, nicht bedingungslos als richtig anerkannt werden.

Charakteristisch für die weiten Grenzen, die von manchen Autoren dem Begriff „Tuberkelbacillus" gezogen werden, sind die von Duchinoff beschriebenen Formen: typische Stäbchen; kürzere dickere Formen; grellrot oder nur schwach gefärbte, gedunsene, degenerierte Formen mit verschiedenartigen Einschnürungen, ferner gekörnte, gut färbbare und Uebergangsformen, bei welchen die einzelnen Granula verschieden gefärbt erscheinen. Endlich auch einzelne vacuolenhaltige Formen. So erscheint es begreiflich, daß die Duchinoff'schen Blutuntersuchungen mit dem Resultat schließen: 78% positiv. — Pawlowsky kennt sogar eine Kokkenreihenform des Tuberkelbacillus.

Rosenberger, der ebenfalls diesen Polymorphismus des Tuberkelbacillus anerkennt, bringt es in seinen positiven Resultaten sogar auf 100%.

Kurashige ebenfalls 100% positiv.

Duchinoff untersuchte chirurgische Tuberkulosen, Rosenberger und Kurashige aber meist Lungentuberkulosen. Als Anhang sei vorliegender Arbeit eine tabellarische Uebersicht über die Resultate derjenigen Autoren beigefügt, die sich in neuerer Zeit mit der Frage der tuberkulösen Bacillämie beschäftigt haben.

Daß bei sehr progressen, offenen Fällen von Lungentuberkulose Tuberkelbacillen in die Blutbahn gelangen, kann ruhig als sicher angenommen werden. Viele (metastatische) tuberkulöse Veränderungen können zweifellos nur hämatogenen Ursprungs sein. Alltägliche Beweise hierfür liefern uns die pathologischen Anatomen. Und nicht uninteressant ist ein Beweis, der sogar keineswegs alltäglich ist: Harbitz-Christiania beschreibt einen Fall, wo ein Kind an einer tuberkulösen Lungenaffektion 25 Tage nach der Geburt gestorben ist. Die Mutter litt an einer Tuberkulose im Endometrium an der Placentarstelle, so daß die Möglichkeit einer Uebertragung von Tuberkelbacillen direkt in das Blut des Kindes sich annehmen läßt.

Aber daß bei jeder tuberkulösen Erkrankung, interner oder chirurgischer Art, initialen oder vorgeschrittenen Stadiums eine stete Bacillämie bestünde, erscheint geradezu undenkbar. Statistiken welche den Beweis für diese ständige Bacillämie zu erbringen glauben, dürften bei unserer heutigen Auffassung von der Tuberkulose auf recht erheblichen Widerstand stoßen.

Sehr beachtenswert und wichtig erscheinen da Einwände, welche von Bacmeister und Rueben erhoben werden. Unter Anwendung der Schnitter-Stäubli'schen Methode bei einer ganzen Reihe von

Digitized by Google

Blutuntersuchungen kommen sie zu folgenden Ergebnissen, die kurz wörtlich zitiert sein mögen:

1. „Wir fanden in allen Fällen im Blute Gebilde, die typischen säurefesten Bacillen völlig gleichen.
2. Wir fanden sie nicht nur bei vorgeschrittener tuberkulöser Erkrankung, sondern auch bei allen leichteren und ganz initialen Fällen.
3. Wir fanden sie in allen Fällen bei nicht tuberkulös erkrankten Menschen.
4. Wir fanden sie im Blute sicher nicht tuberkulöser Kaninchen."

Nach dem Ausfall dieser Untersuchungen kann die Identität der gefundenen Gebilde mit Tuberkelbacillen natürlich nicht mehr anerkannt werden.

Die Frage nach der Natur dieser Gebilde wurde von Bacmeister und Rueben offen gelassen. Kahn dagegen, der ungefähr zu gleicher Zeit seine Untersuchungen anstellte, trat mit einer Erklärung an die Oeffentlichkeit, die ohne Zweifel sehr viel für sich hat. Er sagt: „Die Säurefestigkeit der Tuberkelbacillen ist vor allem (nicht allein!) durch ihre Wachshülle bedingt. Diese Wachshülle besteht nun zum großen Teil aus Cholestearin und Lezithin, die auch einen großen Teil der Stromata der roten Blutkörperchen ausmachen. Da liegt doch nahe, daß die Blutkörperchenhüllen auch eine gewisse Säurefestigkeit haben können!" Und weiter: „Anclair hat gezeigt, daß die Säurefestigkeit der Tuberkelbacillen eine „komplexe" Erscheinung ist, die nicht nur an die Wachskörper gebunden ist, sondern sicher auch einem Teil der Eiweißkörper der Tuberkelbacillen eigen ist. Das beobachtet man manchmal, wenn man das Sputum einer kruppösen Pneumonie auf Tuberkelbacillen untersucht; es gelingt oft nicht, das Präparat zu entfärben. Das veranlaßte mich auch Eiweißkörper des Blutes auf ihre Säurefestigkeit zu prüfen."

Von diesen Erwägungen ausgehend isolierte Kahn aus mehreren Litern Pferdeblut größere Mengen der Stromata und wies nach, daß die nicht vorbehandelten Hüllen der roten Blutkörperchen in hohem Grade säurefest sind. Aber auch nach Anwendung der Stäubli-Schnitter'schen Methode bleiben noch reichlich säurefeste Elemente vorhanden. — Ferner untersuchte Kahn dann Fibrinflocken aus Hammel- oder Pferdeblut direkt oder nach Vorbehandlung mit Antiformin, und erkannte, daß auch sie eine Säurefestigkeit besitzen, die leicht Tuberkelbacillen vortäuschen kann. Zwar wird ja durch die Vorbehandlung mit Essigsäure eine Gerinnung des Blutes hintangehalten, aber kleinste Fibrinflöckchen dürften doch zuweilen entstehen.

Sehr interessant, weil mit den Angaben von Bacmeister und Rueben sowie von Kahn fast kongruierend, ist der Bericht Rumpf's, daß er in 100% säurefeste Stäbchen im Blut gefunden habe, daß aber von den 35 Fällen nur 3 einen sicher positiven Tierversuch ergeben hätten.

Große Zurückhaltung in der Deutung der positiven Resultate der mikroskopischen Blutuntersuchung rät auch Querner, der bei 37 untersuchten Fällen keinen einzigen positiven Tierversuch hatte. Zugleich weist Querner

Digitized by Google

auf die mikroskopischen Untersuchungen von Holmes hin, der im destillierten, filtrierten und gewöhnlichen Brunnenwasser verschiedener Herkunft nach einige Zeit dauerndem Luftzutritt zahlreiche säurefeste Stäbchen fand.

Brem weist im destillierten Wasser der Laboratorien ebenfalls häufig säurefeste Stäbchen nach.

v. Lehmann macht darauf aufmerksam, daß eine in dem verwendeten destillierten Wasser gefundene Alge aus der Klasse der Cyanophyceae oder Chlorophyceae das gleiche färberische Verhalten und ähnliche Formenbilder wie der Tuberkelbacillus zeigt. Er findet bei einer Reihe sicher Tuberkulöser niemals Tuberkelbacillen im strömenden Blut.

Liebermeister, der von Zeit zu Zeit Leerversuche mit den zur Verwendung kommenden Reagentien anstellte, um sich von der Bacillenfreiheit zu überzeugen, räumt selbst ein, daß durch einfache Sterilisation ev. vorhandene säurefeste Stäbchen morphologisch nicht zum Verschwinden gebracht werden können.

Zur Orientierung über die in letzter Zeit viel bearbeitete Frage ist eine kurze Zusammenstellung der hauptsächlichsten Veröffentlichungen notwendig. (Die Resultate aller in den letzten Jahren angestellten Versuche in Form einer übersichtlichen Statistik unter einen Hut zu bringen, ist nicht möglich, da die in der Literatur sich findenden Angaben zum Teil recht ungenau sind.)

Uebersicht über die Resultate der meisten neueren Untersucher.

Aes-Nagy 2 Lungentb. im II. Stadium ergeben keinmal, 17 Lungentb. im III. Stadium 6 mal positiven Befund.

Baemeister findet bei 8 zweifellos tuberkulosefreien Pat. sämtl. im Blut Gebilde, die von typischen Tuberkelbacillen in nichts zu unterscheiden waren. — Bei 15 Phthisikern weist er 4 mal nach, daß auf der Höhe des Fiebers nach einer diagnostischen Tuberkulininjektion Bacillen ins Blut übertreten.

Bergeron hat bei 36 Lungentb. 2 mal Bacillenbefund.

Courmont unter 30 Lungentb. 5 mal positiver mikroskop. Befund.

Dreesen bei 31 sicher Tuberkulösen 23 mal säurefeste Stäbchen. Bei 9 Tuberkuloseverdächtigen 5 mal. Bei 30 klinisch Tuberkulosefreien 14 mal. (Von den Versuchstieren hatte später nur ein einziges sichere Impftuberkulose.)

Duchinoff von 50 Blutuntersuchungen bei Tuberkulösen 39 mal positiver Befund = 78%. Werden 13 durch schwere Lungentb. komplizierte Fälle ausgeschlossen, von denen nur einer ein negatives Resultat ergab, so bleiben noch 37 rein chirurgische Fälle mit 27 positiven Resultaten = 73%.

Forsith 10 offene Lungentb. ergeben 10 mal Bacillenbefund. Eine geschl. Lungentb. mit negativem Erfolg untersucht.

Fränkel, L. untersucht 25 Tuberkulöse. Von seinen Impftieren waren bei der Sektion nur 2 tuberkulös.

Hilgermann und Lossen erheben bei Lungentb. des I. und beginnenden II. Stadiums 3 mal positiven Bacillenbefund, bei 28 Lungentb. des II. Stadiums 7 mal und bei 24 Lungentb. des III. Stadiums ebenfalls 7 mal.

Digitized by Google

Jessen und Rabinowitsch folgender Bacillenbefund: bei 12 Lungentb. des I. Stadiums 2 mal, bei 12 Lungentb. des II. Stadiums auch 2 mal, und bei 12 Lungentb. des III. Stadiums 6 mal.

Jousset bei 35 Lungentb. des III. Stadiums 11 mal Bacillen im Blut. (Auch Tierversuch.)

Kahn weist nach, daß an sich schon im Blut genügend Substanzen vorhanden sind, die unter gewöhnlichen Verhältnissen säurefest sind.

Kennerknecht hat in 69 verschiedenen Tuberkulosen (besonders bei Knochen, Gelenke und Drüsen) 68 positive Resultate. Bei 20 Tuberkuloseverdächtigen finden sich 18 mal, bei 31 anderweitig Erkrankten 23 mal säurefeste Stäbchen im Blut.

Klemperer fand im Blut von 8 Gesunden niemals säurefeste Stäbchen. Im Blut von 10 anderweitig Kranken 1 mal. Im Blut von 14 Tuberkulösen 12 mal. Im Blut von 7 Tuberkuloseverdächtigen 4 mal.

Koslow findet bei Tuberkulose stets, bei Tuberkuloseverdacht zuweilen und bei Lupus nicht selten säurefeste, grampositive Bacillen im Blut. Bei 20 Gesunden gelangt er stets zu negativen Resultaten und mißt deshalb dem Befund von Tuberkelbacillen im Blut eine große diagnostische Bedeutung bei.

Krabbel findet bei 18 klinisch sicheren Knochentuberkulosen 12 mal Bacillen im Blut. Bei 5 Fällen von Drüsentuberkulose 1 mal. Bei 4 Fällen von Haut-, Schleimhaut-, Sehnenscheidentuberkulose 1 mal.

Krause unter 132 Fällen von Lungentb. des II. und III. Stadiums 33 mal positiver Bacillenbefund.

Kurashige: bei 155 Lungentb. aller Stadien in sämtlichen Fällen Bacillen im Blut. Bei 35 Gesunden 20 mal. (Von diesen „Gesunden" seien später 5 tuberkulös erkrankt.)

Liebermeister: findet bei 9 Fällen des I. Stadiums 1 mal Bacillen im Blut, bei 14 Fällen des II. Stadiums 5 mal, bei 27 Fällen des III. Stadiums 14 mal.

Lippmann untersucht interne und chirurgische Tuberkulosen, und zwar eine des I. Stadiums mit negativem Resultat. Bei 9 Fällen des II. Stadiums findet er 3 mal Bacillen im Blut, bei 15 Fällen des III. Stadiums 8 mal.

Lüdke hat bei der Untersuchung des Blutes 17 Lungentb. 5 mal positiven Bacillenbefund.

Querner verfügt über 8 Fälle des I., 4 Fälle des II. und 25 Fälle des III. Stadiums. In keinem der untersuchten Fälle war durch den Tierversuch das Vorhandensein von Tuberkelbacillen in der Blutbahn nachweisbar. (Auf mikroskop. Untersuchung verzichtet Querner.)

Ranström untersucht das Blut von 36 Tuberkulösen des II. Stadiums (sämtlich fiebernde Kranke!) und findet 9 mal Bacillen.

Rosenberg bei 19 Fällen von Lungentb. 8 mal positiver Bacillenbefund. Bei 10 Fällen chirurg. Tuberkulose 8 mal. (Bestätigung durch Tierversuche fehlt.)

Rosenberger: 50 Fälle von Lungentb. ergeben 50 mal positiven Bacillenbefund. 3 Fälle von Larynxtuberkulose ebenfalls sämtlich positiv.

Rumpf impft 35 Meerschweinchen mit dem Blute Tuberkulöser und erhielt 4 mal positives Resultat. Die mikroskop. Untersuchung ergab: 25 Tuberkulöse und 7 Nichttuberkulöse hatten in ihrem Blut stets nach Much färbbares Tuberkulosevirus.

Schnittler: 8 Lungentb. des I. Stadiums, sämtl. negativ. 9 Lungentb. des II. Stadiums, davon 2 mal Bacillen im Blut. 17 Lungentb. des III. Stadiums, hiervon in 8 Fällen Bacillen im Blut. Dazu noch 4 Tuberkulosen anderer Organe mit 2 positiven Resultaten.

Digitized by Google

Sturm: unter 56 Fällen 21 positive Resultate (Färbung nach Ziehl und Much, übereinstimmend mit Tierversuchen, 5—6 ccm Blut Meerschweinchen intraperitoneal).

Treupel: 38 Fälle von Lungentb. des II. und III. Stadiums haben 10 positive Resultate. Je eine Tb. der Blase, des Hodens und der Drüsen ergeben sämtl. Bacillen im Blut.

Suzuki und Takaki finden bei 478 Fällen verschiedener Tuberkulosen 471 mal Bacillen im Blut.

Es erscheint geboten, auf die Theorie der Bacillämie noch etwas einzugehen.

1. Wie gelangen die Tuberkelbacillen in die Blutbahn?

Wahrscheinlich geschieht die Invasion durch destruktive Prozesse. Liegt doch absolut kein Grund dafür vor, daß die Tuberkelbacillen stets vor der Gefäßwand Halt machen sollten. An Schnittpräparaten hat man gesehen, daß im tuberkulösen Gewebe die Gefäße vielfach noch durchgängig sind. Die Intimatuberkel der Lungengefäße bei Lungentuberkulose sind ja längst keine Neuigkeit mehr. Also ist es verständlich, daß aus Venentuberkeln Bacillen in die Blutbahn ausgestreut werden können. Liebermeister erklärt es sogar für möglich, daß von Ulcerationsflächen des Kehlkopfes und Darmes Bacillen resorbiert oder gar vom Darm aus verschlucktem Sputum aufgenommen werden. Duchinoff schreibt es der „negativen Chemotaxis" zu, die durch die große Menge Toxine bewirkt werden soll.

Die Tatsache, daß Bacillen in die Blutbahn eintreten, kann jedenfalls nicht bestritten werden.

2. Wie wird die unterschiedliche Häufigkeit des Bacillenbefundes in den verschiedenen Stadien der Tuberkuloseerkrankungen erklärt?

Nach der von Duchinoff aufgestellten Hypothese findet bei leichter Tuberkulose nur eine so geringe Lysinbildung statt, daß die produzierten Lysine zur Auslösung der lokalen reaktiven Entzündungserscheinungen vollkommen oder nahezu vollkommen aufgebraucht werden. Die ins Blut übertretenden Bacillen könnten dann ungestört eine Zeitlang darin existieren. Deshalb habe man bei leichter Tuberkulose am öftesten Bacillen im Blute gefunden. Bei Tuberkulose mittleren Grades aber würden bedeutend mehr Lysine gebildet, so daß die Reaktionserscheinungen genügend stark seien und die Tuberkelbacillen entweder schon im lokalen Herd oder dann im Blutstrom zerstört würden. Hier seien sie nur nachzuweisen, wenn sie vorübergehend die Oberhand gewännen. Bei schwerer Tuberkulose endlich könne der Erreger trotz der Reaktionserscheinungen wirksam sein, oder der Organismus sei schon derartig geschwächt, daß eine Reaktion nicht mehr möglich sei.

3. Was geschieht mit den durch den Blutstrom verschleppten Bacillen?

Digitized by Google

In die Organe verschleppte Saprophyten kommen dort um, wie Wyssokowitsch 1886 gezeigt hat. Pathogene Keime dagegen vermehren sich in dem Organ, das sie hämatogen erreicht haben, und können von neuem ins Blut gelangen, bis sie schließlich in der Leber oder Milz eventuell ihren Untergang finden. In anderen Organen aber sollen sich pathogene Keime lange Zeit befinden können, ohne in irgend einer Weise das Allgemeinbefinden des betroffenen Individuums zu stören (sog. „latenter Mikrobismus"). Loovis und Pizzoni stellten fest, daß sich in den Bronchialdrüsen völlig gesunder Individuen öfters virulente Tuberkelbacillen nachweisen lassen. Zwei Faktoren sind für das Schicksal der hämatogen verschleppten Tuberkelbacillen hauptsächlich ausschlaggebend: Zunächst kommt der individuellen Disposition eine nicht zu unterschätzende Rolle zu. Liebermeister präzisiert das sehr genau, indem er die nichtspezifische Komponente Resistenz von der spezifischen Komponente Immunität unterscheidet. — Ferner ist der Virulenzgrad der verschleppten Tuberkelbacillen von großer Bedeutung.

Diese Tatsachen sind zu berücksichtigen bei der Entstehung der miliaren Tuberkulose. Wenn z. B. ein sonst von Tuberkulose freier, wenig resistenter Organismus ziemlich rasch von einem oder mehreren Lokalherden aus mit hochvirulenten Tuberkelbacillen überschwemmt wird, so kommt es wahrscheinlich zu einer Miliartuberkulose. — Wird aber ein vielleicht an und für sich widerstandsfähiger Phthisiker durch häufige kleinere Schübe immunisiert, stehen also die Tuberkelendotoxine, Lysine und Antikörper in einem relativ günstigen Verhältnis, so wird er auch auf stärkere Bacilleninvasionen voraussichtlich nicht mit Miliartuberkulose reagieren. Aber zur Bildung eines lokal abgegrenzten Tochterherdes durch Embolie von Einzelbacillen oder Bacillenkonglomeraten kann es sehr wohl kommen. Manche scheinbar primäre chirurgische Tuberkulose wird diesem Umstand ihr Dasein verdanken und in Wirklichkeit die Filiale eines bisher latent gebliebenen Primärherdes sein. Der betreffende „Bacillämieanfall", welcher den Keim zur Metastase gelegt hat, ist natürlich längst abgelaufen. Ja es können nun unter Umständen sowohl vom Primär- wie vom Sekundärherd bacillämische Anfälle ausgehen, die durchaus nicht jedesmal wieder zur Entstehung eines weiteren Herdes zu führen brauchen.

Ueber die Dauer der Anwesenheit der Tuberkelbacillen im Blut liegen die widersprechendsten Angaben vor.

4. Ist die Anwesenheit von Tuberkelbacillen im Blut von prognostischer Bedeutung?

Weitaus die meisten Autoren sprechen dem Bacillenbefund im Blut diese Bedeutung ab, und das wohl mit Recht. Einmal hat man die Tuberkelbacillen im Blut in verschiedenen Stadien gefunden, wofern es überhaupt Tuberkelbacillen waren. Und dann ist es schlechterdings unmöglich, über die Resistenz bzw. Immunität des einzelnen Individuums und über den

Digitized by Google

Virulenzgrad der Tuberkelbacillen überhaupt oder wenigstens rechtzeitig einen sicheren Anhaltspunkt zu gewinnen.

Schlußfolgerungen.

Auf Grund der angestellten Versuche gelangt Verfasser zu folgenden Feststellungen:

1. Das Bestehen einer ständigen tuberkulösen Bacillämie bei chirurgisch Tuberkulösen kann nicht anerkannt werden. Der erfahrungsgemäß stattfindende zeitweilige Uebertritt von Tuberkelbacillen in die Blutbahn kann natürlich nicht bestritten werden (hämatogene Verbreitung der Tuberkulose).

2. Als diagnostisches Hilfsmittel kann der Nachweis von Tuberkelbacillen im Blut kaum herangezogen werden, da ein ev. positiver Befund rein zufälliger Natur ist. Nicht jeder Untersucher ist so glücklich, gerade z. Zt. einer vorübergehenden Bacillämie Blut entnommen zu haben.

3. Eine prognostische Bedeutung kommt einem durch mikroskopische Untersuchung und Tierversuch sichergestellten Bacillenbefund erst recht nicht zu.

Literatur.

Acs-Nagy, Wien. klin. W. 1910. Nr. 37. — Bacmeister, Münch. m. W. 1913. Nr. 7. — Bacmeister und Rueben, D. m. W. 1912. Nr. 50. — Bandelier und Roepke, Lehrbuch der spezifischen Diagnostik und Therapie der Tuberkulose. 3. Aufl. Würzburg 1909. — Barling and Wilson, Brit. m. J. 1891. Febr. — Baumann und Fränkel, Untersuchungen über die Infektiosität verschiedener Kulturen des Tuberkelbacillus. Ztschr. f. Hygiene. Bd. 54. — Baumgarten, Zbl. f. d. med. Wissensch. 1881. — Bergeron, Thèse (Paris 1904). — Bernstein and Fried, New York. med. Journ. 1909. May. — Bloch, Berl. klin. W. 1907. — Ders., Münch. m. W. 1910. Nr. 48. — Cornet, Deutsche Klinik 1903 Bd. 2. — Courmont et Chalia, Journ. d. physiol. et de pathol. gén. 1908. IX. — Dailey, Bost. med. and surgic. journ. 1909. Sept. — Dieterlen, Tuberkuloscarbeiten a. d. kaiserl. Reichsgesundheitsamt. Heft 9. — Dreesen, Med. Klinik. 1913. Nr. 15. — Duchinoff, Bruns' Beitr. Bd. 79. — Ehrlich und Guttmann, D. m. W. Nr. 6. — Erlandsen, Berlin. klin. W. 1908. Nr. 38. — Esch, Münch. m. W. 1912. Nr. 39. — Ders., Mitt. Grenzgeb. Bd. 25. Heft 4. — Harbitz, Münch. m. W. 1913. Nr. 14. — Hilgermann und Lossen, D. m. W. 1912. Nr. 19. — Jacoby und Meyer, Beiträge z. Klin. d. Tuberk. Bd. XX. — Joannovisz und Kapsammer, Berl. klin. W. 1907. S. 1439. — Jousset, Münch. m. W. 1903. Nr. 10. (Referat). — Kahn, Ebenda. 1913. Nr. 7. — Kennerknecht, Beitr. z. Klin. d. Tuberkulose. Bd. 23. Heft 2. Keßler, Münch. m. W. 1913. Nr. 7. Királyfi, Berl. klin. W. 1910. Nr. 44. — Kirchenstein, Ztschr. f. Tuberkulose. Bd. 19. Heft 1. 1912. — Klemperer, Therapie der Gegenwart. 1912. Nr. 10. — Kossel, Berl. klin. W. 1891. Nr. 12. — Krabbel, D. Ztschr. f. Chir. Bd. 120. — Krehlen, Klin. Jahrbuch. Bd. 26. Heft 4. — Kurashige, Ztschr. f. Tuberkulose. 1911. Bd. 17. Heft 4. — v. Lehmann, D. m. W. 1913. Nr. 32. — Lexer,

Digitized by Google

Lehrb. d. allgemeinen Chirurgie. 1908. Bd. I. — Liebermeister, Verhandl. des 24. Kongr. f. innere Med. — Ders., Münch. m. W. 1908. Nr. 36. — Ders., Virchow's Arch. Bd. 197. H. 3. — Ders., Mitteilung auf d. Naturforscherversammlung. Köln 1908. — Ders., Mitteilung auf d. 29. Kongr. f. innere Med. — Ders., Med. Klinik. 1912. Heft 25. — Liebmann, Berl. klin. W. 1891. Nr. 4. — Lippmann, Münch. m. W. 1909. Nr. 43. — Lüdke, Wien. klin. W. 1906. Nr. 31. — Lustig, Wien. m. W. 1884. Nr. 34. — Meissel, Ebenda. 1884. Nr. 34. — Much, Beiträge z. Klin. d. Tuberk. 1907. Bd. 8, Heft 4. — Ders., Berl. klin. W. 1908. Nr. 14. — Nattan-Larrier et Griffon, Compt. rend. de la Soc. de Biol. T. 55, Nr. 6. — Neumann und Wittgenstein, Beitr. z. Klinik der Tuberkulose. Bd. 13. Heft 2. — Nowak und Ranzel, Wien. klin. W. 1910. Nr. 18. — Prior, Münch. m. W. 1891. Nr. 6. — Querner, Ebenda. 1913. Nr. 8. — Rabinowitsch und Jessen, D. m. W. 1910. Nr. 24. — Rabinowitsch, Berl. klin. W. 1909. Nr. 3. — Römer, Beitr. z. Klinik der Tuberkulose. Bd. 12. H. 1. — Römer und Joseph, Berl. klin. W. 1909. Nr. 28. — Roepke, D. m. W. 1912. Nr. 11. — Ders., Ebenda. 1911. Nr. 42. — Rosenberg, Med. Rekord. 1909. Bd. 76. Nr. 21. — Rosenberg, E., Münch. m. W. 1913. Nr. 8. — Rütimeyer, Zbl. f. klin. Med. 1885. Nr. 6. — Rumpf, Münch. m. W. 1912. Nr. 36. — Seemann, Wien. klin. W. 1909. Nr. 14. — Schnitter, D. m. W. 1909. Nr. 36. — Schröder, Beiträge z. Klinik der Tuberkulose. Bd. 12. Heft 3. — Schroeder und Cotta, Arch. of internat. med. 1909. 15. — Schulz, D. m. W. 1909. Nr. 36. — Stäubli, Münch. m. W. 1908. Nr. 50. — Sturm, Brauer's Beitr. zur Klinik d. Tub. Bd. XXI. Heft 1. — Treupel, Münch. m. W. 1909. S. 2195. — Turban und Baer, Ebenda, 1908. Nr. 38. — Uhlenhut, Ztschr. f. exp. Path. Bd. 6. Heft 3. — Ders., Zbl. f. Bakt. Abt. I, Bd. XLII. — Ders., Münch. m. W. 1908. Nr. 30 (Referat). — Weichselbaum, Wien. m. W. 1884. Nr. 34. — Weihrauch, Ztschr. f. Tuberkulose. Bd. 14. Nr. 5. — Weiß, Berl. klin. W. 1909. Nr. 40. — Wolff, Beitr. z. Klin. d. Tuberkulose. Bd. XXV. Heft 1. 1912.

Digitized by Google

III.

AUS DEM

STÄDT. KATHARINENHOSPITAL ZU STUTTGART.

CHIRURG. ABTEILUNG: PROF. DR. STEINTHAL.

Ueber die Behandlung der zirkumskripten und diffusen eitrigen Peritonitis im Gefolge der Appendicitis.

Von

Dr. **Haeberlin,**
Stabsarzt, kommandiert zur chirurg. Abteilung.

Die Frage, wie die diffuse eitrige Peritonitis bei Appendicitis zu behandeln ist, hat in den letzten Jahren zu vielfachen Diskussionen Veranlassung gegeben. Der Streit dreht sich im wesentlichen darum, ob das vorhandene Exsudat durch Wegtupfen oder durch Ausspülen entfernt werden soll und weiter ob die Bauchhöhle nach Entfernung des Exsudats geschlossen werden darf, oder ob eine Drainage für einige Zeit geboten scheint, wie sie in moderner Form besonders von R e h n eingeführt worden ist.

Speziell die Spülmethode hat warme Anhänger gefunden, zu denen auch wir uns, wie aus den weiteren Ausführungen hervorgehen wird unter gewissen Bedingungen, zählen, ebenso wie wir großen Wert auf den primären Verschluß der Bauchhöhle legen, wenn nötig unter gleichzeitiger Drainage. Wir haben hiermit bei den mannigfaltigsten eitrigen Peritonitiden vortreffliche Resultate erzielt, nicht bloß bei den Peritonitiden im Gefolge der Appendicitis, sondern namentlich auch bei Magenperforation, Darmruptur und dergl. mehr. Den Hauptwert dieses primären Verschlusses der Bauchhöhle unter Offenlassen einer kleinen Lücke für die Drainage sehen wir weniger in der „Wiederherstellung des intraabdominellen Druckes" als vielmehr in der Vermeidung von künftigen Hernien.

Es hat zwar R o t t e r die Möglichkeit einer Drainage der freien Bauchhöhle sehr energisch bestritten und unter Hinweis auf die H ö r m a n n-

Digitized by Google

schen Experimente betont, daß von einem einheitlichen intraabdominellen Druck in der Bauchhöhle nicht die Rede sein könne; hier herrschen nicht die aerostatischen, sondern nur die hydrostatischen Gesetze in dem Sinne, daß, wenn beispielsweise der Douglas den tiefsten Punkt der Bauchhöhle bilde, die Last der darüberliegenden Därme wohl einen gewissen positiven Druck auszuüben vermöge, in der Oberbauchgegend aber dann ein Druck nicht mehr vorhanden sei; in Beckenhochlagerung, wo dagegen der Douglas der höchste Punkt sei, finde sich kein Druck mehr, wohl aber in der Oberbauchgegend, speziell im Kuppelraum des Zwerchfells, weil jetzt hier die Last der Därme zur Wirkung komme.

Man muß diese Ausführungen Rotter's bis zu einem gewissen Grad für richtig anerkennen, indessen stimmen sie mit den klinischen Erscheinungen nicht immer überein. Wir haben es öfters bei Appendicitisoperationen erleben müssen, daß bei Eröffnung des Abdomens z. B. in der rechten Unterbauchgegend auch bei flacher Lagerung des Patienten das Exsudat in starkem Strahl aus dem eröffneten Bauchraum hervorstürzte, ohne daß von seiten des Operateurs oder des Assistenten ein Druck auf den Inhalt der Bauchhöhle ausgeübt wurde, ein Beweis, unter welch hohem Druck das Exsudat an einer dem Gewicht der Därme entzogenen Stelle der Bauchhöhle stand, und erst kürzlich haben wir einen in dieser Beziehung sehr lehrreichen Fall erlebt.

Es handelte sich um einen 21 j. jungen Mann mit Appendicitis destructiva und Douglasabsceß, welcher durch ein langes Gummirohr drainiert wurde. Nach einigen Tagen versiegt die Sekretion aus dem Drain und die Temp. steigt langsam. Herausnahme des Drains, das sich als verstopft erweist; bei seiner Wiedereinführung sprudelt massenhaft Exsudat aus der Tiefe hervor und das Fieber verschwindet wieder.

Nach diesen Beobachtungen sind wir doch der Ueberzeugung, daß es unter pathologischen Verhältnissen einen intraabdominellen Druck gibt, und daß es wohl möglich ist, mit Hilfe einer sorgfältigen Bauchdeckennaht und Einlegen von Drains einen länger dauernden Sekretabfluß aus der freien Bauchhöhle zu erzielen.

Freilich muß man sehr darauf achten, daß das Drain sich nicht verstopft. Wir verfügen auch in dieser Beziehung über einen sehr lehrreichen Fall.

Es handelte sich um einen Fall von schwerer allgemein eitriger Peritonitis bei Hernia gangraenosa. Der Douglas wurde mit einer dicken Hegarröhre versorgt und diese 2—3 mal täglich sorgfältig ausgetupft. Nach anfänglich günstigem Verlauf flackerte die Peritonitis ganz rasch wieder auf, um die Pat. binnen 24 Stunden dahinzuraffen. Bei der Autopsie fand sich im Douglas reichlich Eiter, die Darmschlingen waren unter sich kaum verklebt, aber das Exsudat konnte nicht abfließen, weil die Drainlöcher durch geronnene Massen größtenteils verstopft waren.

Gehen also die Ansichten über den Wert der Drainage sehr auseinander, so ist dies bezüglich der Frage der Trockenbehandlung oder der Spülung

Digitized by Google

bei Peritonitis noch weit mehr der Fall. Es ist in jüngster Zeit namentlich Sasse[1]), der von der Spülmethode wenig hält, und so war es sehr dankenswert, daß auf der 4. Tagung der mittelrheinischen Chirurgen Gelegenheit zu einer persönlichen Aussprache gegeben war. Aber, wie vorauszusehen, ließ sich auch hier eine einheitliche Lösung nicht erzielen, da es bei derartigen Meinungsverschiedenheiten eine alleinseligmachende Methode nicht gibt, sondern für den einzelnen Fall, sich bald das Eine bald das Andere besser schickt, wobei sehr oft bei der Wahl der Methode unbewußt die Mode mitspielt. Man soll aber auch hierbei nie vergessen, daß die ärztliche Kunst im Individualisieren und nicht im Schematisieren besteht. Wir sind also Eklektiker und begründen unsere Anschauung mit einem sehr reichen Beobachtungsmaterial der letzten Jahre, das ich im Auftrage von Herrn Professor Steinthal im Folgenden vorlege, um darzulegen, welche Resultate wir in der Behandlung der umschriebenen und der diffusen eitrigen Peritonitis erzielt haben und mit welchen Grundsätzen dieselben gewonnen wurden.

Wir sehen hierbei von einer weiteren Besprechung der Literatur ab. Unsere Absicht geht nur dahin, unsere Resultate mitzuteilen und auf Grund unserer persönlichen Erfahrung zu einigen wichtigen Fragen Stellung zu nehmen.

Wir geben zunächst das gesamte Material aus den 4 Jahren 1910 bis 1913 in folgender Tabelle:

1. Appendicitis acuta	102	Fälle;	davon	gestorben	0
2. Appendicitis destructiva mit Peritonitis circumscripta	114	„	„	„	4
3. Absceßincisionen	6	„	„	„	0
4. Appendicitis mit schwerer allgemeiner Peritonitis	24	„	„	„	6
5. Appendicitis chronica	66	„	„	„	1
6. Intervalloperationen	34	„	„	„	0
Summe	346	Fälle;	davon	gestorben	11

Bei den in Gruppe 3 erwähnten Abscessen wurde in 4 Fällen später die Appendix noch im Intervall entfernt. Es würde sich also in Gruppe 6 die Ziffer 34 auf 38 erhöhen und die Gesamtziffer der Operationen 350 betragen. Von diesen Fällen ist ebenfalls keiner gestorben. Wir haben aber mit Absicht keine Inkongruenz zwischen Zahl der Fälle und Zahl der Operationen aufkommen lassen wollen.

Bezüglich der Einteilung sind zu unserer Tabelle zunächst noch einige Erläuterungen notwendig. Allgemein gesprochen haben wir, da es sich bei diesen Fällen ja um eine Autopsie in vivo handelt, den rein anatomischen Befund, der bei uns stets durch pathologisch-anatomische Untersuchung erhärtet wird, zum Einteilungsprinzip genommen, weil wir glauben, auf diese Weise am ehesten jegliches subjektive Moment ausschalten zu können.

1) Arch. f. klin. Chir. Bd. 91. 1911.

Digitized by Google

Wir verstehen unter Appendicitis acuta die Entzündung des Wurmfortsatzes, ohne daß eine bis auf die Serosa vorgedrungene Gangrän, geschweige denn eine Perforation vorhanden ist. In diesen Fällen fand sich bei der Eröffnung der Bauchhöhle entweder noch kein Exsudat, oder aber ein mehr weniger seröses, oder makroskopisch betrachtet, serös-eitriges Exsudat, das sich aber bei der bakteriologischen Untersuchung bacillenfrei — oder bazillenarm erwies; d. h. wo Bacillen gefunden wurden, waren dieselben nur spärlich und zeigten jedenfalls kein üppiges Wachstum.

Eine Operation in diesem Stadium bezeichnen wir als Frühoperation, einerlei, ob die Erkrankung klinisch nur einen Tag oder eine ganze Woche gedauert hat. Das Wesentliche dabei, was die günstige Prognose abgibt, ist die strenge Beschränkung der Erkrankung auf den Wurmfortsatz.

Die Operation bei schon perforiertem Wurmfortsatz selbst nach kürzester Erkrankung kann man nicht mehr als Frühoperation im strengsten Sinn bezeichnen.

Unter Appendicitis destructiva verstehen wir diejenige Form, wo alle Schichten der Wandung des Wurmfortsatzes zerstört sind und wo feine siebförmige oder große Löcher in der Wandung den gefährlichen Inhalt hatten austreten lassen, um entweder eine umschriebene nicht abgekapselte, oder abgekapselte Eiterung zu setzen, oder gar die diffuse eitrige Peritonitis zu bedingen. Wir unterscheiden demnach die Appendicitis destructiva mit Peritonitis circumscripta libera, die Appendicitis destructiva mit abgekapseltem Absceß und endlich die Appendicitis destructiva mit diffuser Peritonitis.

Im Gegensatz zu diesen 4 Formen der Appendicitis acuta im engsten und im weitesten Sinn werden unterschieden die Appendicitis chronica und die sogenannten Intervalloperationen.

Wir räumen ein, daß eine solche Scheidung nicht in gleichem Maße genau ist, wie die der ersten Gruppe und auch nicht streng durchführbar sein kann. Dies scheint jedoch belanglos, da wir ja nur bei den Peritonitiden einen Schluß von der bei uns geübten Methode auf ihren Wert ziehen wollen.

Wir haben mit Appendicitis chronica alle diejenigen Fälle bezeichnet, in denen nach Abklingen eines oder mehrerer Anfälle dauernd Beschwerden zurückgeblieben waren, und haben im Gegensatz hiezu diejenigen Fälle als Intervalloperationen bezeichnet, die subjektiv völlig beschwerdefrei waren, in denen aber die Operation von den Patienten oder den Hausärzten gewünscht wurde, um neuen Komplikationen vorzubeugen. Die Zahl der letzteren wird von Jahr zu Jahr kleiner, weil die sogenannte Frühoperation immer mehr und allgemeiner zu Ehren kommt und in ihren Erfolgen mit Recht den Intervalloperationen den Rang streitig macht.

In beiden Gruppen wurden, natürlich anatomisch betrachtet, außer mehr oder weniger starker Verwachsungen und Verklebungen der Appendix mit der Serosa der Nachbargebiete keine nachweisbaren Zeichen einer Entzündung gefunden.

Digitized by Google

Wie ein Blick auf die oben angeführte Tabelle lehrt, haben wir bei unserem Material und unserer Einteilung der akuten Appendicitis unter 246 Fällen akuter Blinddarmentzündung 24 Fälle mit schwerer allgemeiner Peritonitis, d. h. nicht ganz 10%. Vergleichen wir hiermit die Statistik Kümmell's und Sasse's, wie sie im 94. Band des Archivs für klinische Chirurgie niedergelegt ist, so finden wir einen erheblichen Unterschied in der Zahl der eitrigen Peritonitiden. Kümmell hat unter 199 Fällen 48, Sasse unter 202 36 allgemeine Peritonitiden. Sprengel endlich zählt unter 583 akuten Appendicitiden deren 143.

In Prozenten ausgedrückt gäbe dies

bei Sprengel	ca. 24%
bei Kümmell	ca. 24%
bei Sasse	ca. 21%
bei Steinthal	ca. 10%.

Eine Erklärung für dieses auffallende Zurückbleiben unserer Klinik liegt darin, daß wir zur Gruppe der diffusen Peritonitis nur die allerschwersten Formen zählen, bei denen der Prozeß bis in die Oberbauchgegend vorgeschritten ist und die Därme schon im Zustand der Lähmung sind.

Bevor wir weiterschreiten, ein kurzes Wort über unsere operativen Resultate im allgemeinen und vor allem ein Blick auf die Liste der Toten, denn sie sind doch für einschlägige Fragen unsere besten und einwandsfreisten Lehrmeister.

Der erste Todesfall, den wir zu beklagen haben, betrifft ein junges Mädchen von 14 Jahren, welches am folgenden Tag nach der Operation starb und zwar unter dem Bilde des protrahierten Narkosentodes. Die Appendicitisoperation selbst war mittelschwer gewesen, es wurde dabei ein retrocoecaler etwa 3 Eßlöffel Eiter enthaltender Abscеß ohne jede Komplikation entleert. Die Abscеßhöhle wurde drainiert, die Bauchhöhle in Etagennaht geschlossen. Die Kranke war am nächsten Tag nach der Operation scheinbar in guter Verfassung, sie gab an, es seien Winde abgegangen, der Leib war weich, der Urin klar. Vormittags ½12 Uhr plötzlich Bewußtseinsstörung. Lautes Schreien, Atemnot. Puls kaum fühlbar. Herzaktion 160, leicht bläuliches Aussehen. Leib weich, nicht aufgetrieben. Abends 4 Uhr unter Zunahme der genannten Erscheinungen Exitus letalis. Obduktionsbefund zeigt keine Spur von Peritonitis. Därme überall glatt und spiegelnd. Operationswunde reizlos. Lungen und Herz ohne Besonderheiten, dagegen hochgradige Verfettung der Nierenepithelien (Sudanfärbung).

Wir müssen diesen unglücklichen Ausgang wohl, wie schon oben bemerkt, als protrahierten Narkosentod ansehen. Es ist dies nebenbei gesagt, der einzige ungünstige Ausgang, den wir in den letzten Jahren von der kombinierten Chloroform-Aether-Narkose bei entzündlichen Prozessen der Bauchhöhle erlebt haben, und wir haben uns dieses Falles wieder lebhaft erinnert gelegentlich der Diskussion über derartige Todesfälle auf dem diesjährigen Chirurgenkongreß.

Digitized by Google

Der zweite Todesfall betrifft einen 58 j. sehr korpulenten Pat., bei dem schon während der Operation die Blutstillung aus dem morschen Mesenterium sehr schwierig war. Die angesetzten Schieber, die Umstechungsnähte reißen aus, so daß zum Schluß nichts übrig blieb, als sorgfältigst zu tamponieren. Der Kranke ist dann unerwartet einer Nachblutung erlegen, die mit einer schweren Lebercirrhose im Zusammenhang stand.

Die beiden letzten Fälle waren von Anfang an ganz trostlos, da sie mit einer schweren Gangrän des Coecums einhergingen und eine Ausschaltung dieser Quelle der Infektion trotz Umwallung mit Tampons nicht möglich war. Der eine Pat., ein 56 j. Herr, starb nach 16 Tagen an einer fortschreitenden retrocoecalen Phlegmone, die andere, eine 21 j. Pat., zeigte ähnliche Verhältnisse, denen sie am 6. Tag nach der Operation erlag.

Aus dem Gebiet der Appendicitis chronica haben wir einen Fall zu beklagen. Er betraf einen 32 jährigen Patienten, der schon mehrere Attacken von Ileus gehabt hatte. Bei der Operation wurde leider versucht, die ausgedehnten Darmverwachsungen, in welchen die chronisch entzündliche Appendix lag, zu lösen. Dabei rissen die Därme mehrfach ein, und wenn auch das ganze Konvolut nachträglich durch eine Enteroanastomose ausgeschaltet wurde so muß doch bei den mehrfachen Einrissen des Darms eine Infektion erfolgt sein, die dann zur Peritonitis führte. Hätte man die Darmausschaltung statt an das Ende, an den Anfang der Operation gesetzt, so wäre uns vielleicht ein erfreulicheres Resultat beschieden gewesen.

Diese Verluste gehören nicht in die Liste der gewöhnlichen Todesfälle. Sie fordern uns aber auf, auch für ihre Vermeidung Mittel und Wege zu finden, doch erübrigt sich eine weitere Besprechung an dieser Stelle.

Die Analyse der Todesfälle bei der Appendicitis destructiva mit Peritonitis circumscripta, wobei mancher Fall mit unterläuft, der im Rotter-schen Sinn zur Peritonitis diffusa levis zu rechnen wäre, zeigt uns also, daß der unglückliche Ausgang nicht mit der Operation als solcher, sondern mit ungünstigen Nebenumständen in Zusammenhang stand.

Unsere 3. Rubrik zeigt keine Todesfälle. Es hat sich um mehr oder weniger einfache Abscеßincisionen gehandelt, weil der Gesamtzustand der Kranken und der lokale Befund ein anderes Vorgehen verboten; 4 der Fälle sind dann noch später der Radikaloperation unterzogen worden, gleichfalls, wie schon bemerkt, ohne Todesfall.

Bei der unkomplizierten Appendicitis acuta, bei der Appendicitis chronica, den Abscеßincisionen und den Intervalloperationen, d. h. bei 208 Fällen haben wir nur einen Todesfall zu verzeichnen, ein glänzender Beweis, wie wertvoll es ist, die Patienten rechtzeitig zur Operation zu bekommen bevor schwere Komplikationen eingetreten sind.

Wir kommen nun zu derjenigen Gruppe, die uns heute am meisten interessiert, zu den Fällen von allgemeiner diffuser Peritonitis im Rotter'schen Sinne, d. h. das Allgemeinbefinden der Kranken ist schwer gestört, dabei freier Eiter im ganzen Bauchraum, Därme

Digitized by Google

meteoristisch gebläht und paralytisch. Es sind ihrer 24 mit 6 Todesfällen. Was Rotter als leichte Form der diffusen Peritonitis bezeichnet, kommt für diese Gruppe nicht in Betracht.

Auch wir unterscheiden nach Rotter's Einteilungsprinzip hier das Früh- und Spätstadium, wobei wir unter vollem Bewußtsein einer gewissen Inkonsequenz gegenüber unserer obigen Ausführung über Frühoperationen die Krankheitsdauer zum Einteilungsprinzip machen und diejenigen Fälle, welche nach 48 Stunden von Beginn der Erkrankung zur Operation kamen, dem Spätstadium zurechnen. Von diesen „geretteten" 18 Fällen gehören 6 dem Früh-, die übrigen 12 dem Spätstadium an. Von den zu dieser Rubrik gehörigen 6 Todesfällen waren 2 Früh-, 4 Spätoperationen.

Diese Todesfälle sind alle so interessant, daß eine kurze Besprechung wohl geboten erscheint.

Todesfälle bei diffuser Peritonitis.

a) Frühstadium.

1. 24 j. Pat., angeblich am Morgen des Aufnahmetages mit Leibschmerzen erkrankt, doch sind die Angaben entschieden ungenau.

Bei der Aufnahme schwer kranker Eindruck. Temp. im Rectum 39,2, Puls 100, Abdomen aufgetrieben, in den abhängigen Partien Dämpfung, starke Druckempfindlichkeit in der r. Unterbauchgegend; Bauchdeckenspannung.

Bei der Operation überall zwischen den Därmen eitriges Exsudat, das durch Ausspülen entfernt wird. Nachdem der ganz nekrotische Wurmfortsatz exstirpiert ist, bleibt eine nicht mit Peritoneum bekleidete Wundfläche der Fossa iliaca zurück, die abtamponiert wird. Sonst keine Drainage der freien Bauchhöhle. Verlauf bis zum 9. Operationstag zunehmend günstig, plötzlich am Nachmittag des genannten Tages Verschlechterung des Allgemeinbefindens; am anderen Morgen 7 Uhr erfolgt Exitus letalis. Autopsie zeigt überall zwischen den Därmen Eiteransammlung.

2. 17 j. Mädchen. Allgemeinbefinden anscheinend nur leicht gestört, das Abdomen aber deutlich gespannt und aufgetrieben. Temp. im Rectum 38, Puls 114. Operation zeigt überall zwischen den Därmen, die stark injiciert und z. T. mit Fibrin belegt sind, dünnen, stinkenden Eiter, der durch Ausspülen und Austupfen entfernt wird. Drainage des Douglas. Pat. stirbt am 7. Operationstag unter fortschreitendem Kräfteverfall und profusen Diarrhöen. Autopsie ergibt diffuse, eitrige Peritonitis.

b) Spätform.

3. 50 j. Mann, seit über 20 Tagen erkrankt. Bei der Aufnahme eingefallenes Gesicht, ziemliche Auftreibung des Leibes, diffuse Druckempfindlichkeit. Bei der Operation überall zwischen den stark belegten Därmen mißfarbiger Eiter. Appendektomie, gründliche Spülung mit Kochsalz, Drainage des Douglas. Bis zum 7. Operationstag Befinden befriedigend, dann plötzlich Verschlechterung. Unter Erbrechen von kotigen Massen erfolgt der Exitus. Autopsie: Achsendrehung der untersten Dünndarmschlinge. Entlang dem Colon ascendens bis zur Leberunterfläche rahmiger Eiter. Im r. Ventrikel des Herzens ein ganzer Knäuel trockener regenwurmähnlicher Embolien, die sich in die Pulmonalis fortsetzen. Lungenembolie.

Digitized by Google

4. 18 j. junger Mann, seit 3 Tagen erkrankt. Bei der Aufnahme facies Hippokratis Temp. im Rectum 39,7, Puls 130. Abdomen wenig aufgetrieben, bretthart gespannt, überall stark druckempfindlich. Bei der Operation allenthalben zwischen den Därmen große Mengen Eiter. Appendektomie. Spülung; Drainage des Douglas. Bis zum 3. Operationstag Befinden leidlich, dann plötzlich Verschlechterung unter Erbrechen von fäkulenten Massen und zunehmendem Verfall. Am anderen Tag Exitus letalis. Autopsie. Allgemeine Peritonitis.

5. 16 j. junger Mann, seit ca. einer Woche Leibschmerzen, bei der Aufnahme das typische Bild einer schweren, allgemeinen Peritonitis. Operation zeigt überall im Bauch eitrige Beläge. Exsudat wird durch Spülung entfernt, Drainage des Douglas. Stirbt am 3. Operationstag. Die Autopsie ergibt allgemeine Peritonitis.

6. Ganz besonders tragisch ist dieser Fall. Es handelte sich um ein 4 j., kleines Kind, das unter schweren Erscheinungen von diffuser Peritonitis erkrankt war. Bei der Operation fand sich überall auf den Därmen ein leichter eitriger Belag und mäßiges freies eitriges Exsudat. Die Appendix selbst war nicht besonders schwer verändert, so daß die übrigen Unterleibsorgane revidiert wurden, ob etwa die Quelle der Entzündung am Magen oder am Duodenum zu suchen sei. Allein es fand sich nichts. Hierauf wird der Wurmfortsatz abgetragen und der Stumpf versorgt. Der Bauchraum wird gründlich mit Kochsalzlösung ausgespült. Hierauf Schluß der Bauchwunde. Nach anfänglich befriedigendem Verlauf erlag die Kleine am 8. Tag einer ganz foudroyanten Phlegmone der rechtsseitigen Bauchdecken. Die Autopsie zeigt die Operationsstelle am Coecum intakt und nahezu reizlos. Im Bauchraum etwa 200 ccm dünnflüssigen Eiters. Auf den Därmen namentlich in Leber- und Milzgegend fibrinöse Auflagerungen. Die ganze r. Bauchseite ödematös durchtränkt. Ausgedehnte Phlegmone der rechtsseitigen Bauch- und Brustwand, doppelseitige, und zwar rechts fibrinöse, links exsudative Pleuritis.

Im Zusammenhang mit dieser nicht ganz sicher auf eine primäre Entzündung des Wurmfortsatzes zurückzuführende Streptokokken-Peritonitis möge die Krankengeschichte eines Falles folgen, wo sich auch der primäre Herd bei schwerster diffuser Peritonitis nicht auffinden ließ.

Die 14 j. Pat. war 8 Tage vor ihrer Aufnahme mit Erbrechen und heftigen Leibschmerzen erkrankt. Von Anfang an war die Diagnose Appendicitis etwas fraglich, weil die Schmerzen hauptsächlich in der l. Unterbauchgegend lokalisiert wurden. Unter Regulierung der Diät und feuchten Wickeln gingen die Erscheinungen zurück und die Temp. näherte sich der Norm. Noch am Morgen des Aufnahmetags war die Kranke ganz munter, der Leib weich, nirgends druckempfindlich. Im Verlauf des Nachmittags plötzlich Exacerbation der Schmerzen unter Anstieg der Temp. und deutlicher Auftreibung der Unterbauchgegend rechts wie links.

Befund bei der Aufnahme: Zart entwickeltes, schwer krank aussehendes Mädchen. Puls nicht ganz regelmäßig, etwas klein, 120 in der Minute. Temp. 39,2. Abdomen stark aufgetrieben und Nabel verstrichen. Leber reicht in der r. Mamillarlinie nicht ganz bis zum Rippenbogen. In der r. Fossa iliaca findet sich eine nicht scharf umschriebene, handtellergroße Dämpfung, ebenso findet sich in den abhängigen Partien des Leibes gedämpfter Schall. Der Leib ist überall druckempfindlich. Darmgeräusche sind nicht zu hören.

Diagnose: Diffuse Peritonitis ev. ausgehend von einer Appendicitis.

Digitized by Google

Operation (Prof. Steinthal): Morph.-Chlorof.-Aethernarkose. Horizontaler Wechselschnitt in üblicher Weise wie zur Freilegung der Appendix. Nach Eröffnung des Peritoneums spritzt dünner, etwas fäkulent riechender Eiter in starkem Strahl heraus. Nachdem das Exsudat abgelassen ist, wird das Coecum mit Appendix vorgezogen. Letzterer vielleicht etwas verdickt, aber nicht stärker belegt als die Därme in der Gesamtheit und ohne Perforation. Als Quelle der Eiterung kann sie nicht in Frage kommen, da von diesem Schnitt aus eine vollständige Uebersicht des ganzen Abdomens kaum möglich scheint, wird die Wunde wieder vernäht und der Bauch von neuem durch einen Schnitt in der Mittellinie vom Nabel abwärts wieder eröffnet. Dabei quillt überall zwischen den mäßig geblähten Darmschlingen massenhaft dünner Eiter hervor. Da der Magen sich nicht ganz freilegen läßt und aus der Oberbauchgegend immer neuer Eiter nachquillt, so wird an Magenperforation gedacht und der Schnitt nach oben bis nahe an den Schwertfortsatz verlängert. Eine genaue Absuchung des Magens, des Duodenums und der Gallenblase zeigt nirgends eine Perforation. Es wird aus beiden Hypochondrien und speziell aus der Lumbalgegend massenhaft Exsudat ausgetupft. Nun geht man wieder ins kleine Becken. Hier findet sich eine Dünndarmschlinge etwas mit dem Uterus und den Adnexen verlötet. Sie ist sehr stark eitrig belegt und hat vielleicht die Wandung eines Abscesses dargestellt. Die Adnexe sind wohl etwas in dem Zustand chronischer Entzündung, aber die Tuben zeigen nirgends Bildung eines Pyosalpinx. An der Flexura sigmoidea finden sich ähnliche Beläge wie an den oben beschriebenen Dünndarmschlingen. Aber nirgends findet sich eine Perforation. Das kleine Becken wird nun ebenfalls gründlich gesäubert, eine Hegarröhre eingelegt und das Abdomen mit durchgreifenden Seidennähten geschlossen. Während der Anlegung der Naht, wird der Bauch von der Hegarröhre aus beständig mit physiologischer Kochsalzlösung gespült. Leichter Kompressionsverband. Intravenöse Kochsalzinfusionen am r. Arm.

Die Heilung verlief durchaus regelrecht, und nicht ganz 2 Monate nach Vornahme der Operation konnte die Patientin vollkommen geheilt entlassen werden. Eine etwa ein Jahr später vorgenommene Nachuntersuchung zeigte die Patientin in bestem Wohlbefinden.

Wir haben in der Epikrise schließlich angenommen, daß es sich um eine minimale Perforation vielleicht am Colon sigmoideum gehandelt hat, und haben demnach diesen Fall nicht unter unsere Appendicitis-Operationen gerechnet.

Ueberblicken wir nach dieser Abschweifung diese 6 Todesfälle unter 24 Fällen von schwerer diffuser eitriger Peritonitis, so ergibt dies eine Mortalität von 25%. Berechnen wir die Mortalität für die beiden Gruppen der Früh- und der Spätoperation, so bekommen wir in beiden Gruppen gleichfalls etwa 25% Mortalität. Rotter hat für das Frühstadium 10—17%, für das Spätstadium 52—77%. Rehn für das Frühstadium 20—34%, für das Spätstadium 50—54%. Aber Rotter weist mit vollständigem Recht darauf hin, daß derartige prozentualische Ausrechnungen nicht viel Wert haben. Auch spielt der Charakter der Infektion sowie die Allgemeinkonstitution des Kranken eine ganz bedeutende Rolle.

Wir sehen davon ab, den oben ausführlich mitgeteilten Todesfällen die geheilten Fälle ebenso ausführlich gegenüberzustellen. Sie haben bei der

Digitized by Google

Operation sowohl bezüglich ihres Allgemeinbefindens, als auch bezüglich des lokalen Befundes ein ganz ähnliches Bild dargeboten, wie jene unglücklichen Kranken, welche der Genesung nicht entgegengingen.

Der unmittelbare Erfolg bei der Gruppe der Versforbenen war bei Fall 1 und bei Fall 3 zunächst scheinbar günstig, namentlich ist es auffallend, wie bei Fall 1 die ungünstige Wendung ganz plötzlich und rasch am 9. Tage nach Aufregungszuständen eintrat. Bei Fall 3 lagen, wie die Autopsie zeigte, besondere Komplikationen vor: Achsendrehung und Embolie, auch bei dem 2. Fall dürften es die profusen Diarrhöen gewesen sein, die die eitrige Peritonitis nicht überwinden ließen und nur für die 3 übrig bleibenden Fälle müssen wir die Erfolglosigkeit unserer lokalen Therapie unumwunden zugeben. Was besagen aber diese 3 verlorenen Fälle unter 24 so schwer Kranken mit allgemeiner Peritonitis?

Wie sollen wir nun diese eitrigen Peritonitiden behandeln? Sollen wir die Bauchhöhle drainieren, tamponieren oder vollständig zunähen; sollen wir spülen oder nur austupfen?

Unser Vorgehen ist ein streng individualisierendes. Liegt eine nur umschriebene Eiterung vor, so wird das infektiöse Exsudat vorsichtig weggetupft und unter Abstopfung der freien Bauchhöhle der nekrotische Wurmfortsatz, wenn er sich luxieren läßt, v o r der Bauchhöhle, sonst innerhalb der letzteren abgetragen. In allen Fällen, wo die Eiterung sich nur auf die nächste Umgebung des Coecums beschränkt und die Darmschlingen in der weiteren Umgebung entzündungsfrei sind, pflegen wir die Bauchhöhle wieder zu schließen. Nur ab und zu wird ein feines Drain oder ein Gazestreifen als Sicherheitsventil eingelegt. Letzteres namentlich dann, wenn das Gewebe und besonders das Mesenteriolum, wie es bei schwerer Gangrän des Wurmfortsatzes häufig vorkommt, so morsch und brüchig ist, daß die Umstechungs- und Unterbindungsfäden durchzuschneiden drohen. Ein feines Gazestreifchen auf die gefährdete Stelle locker auftamponiert, gewährt dem Operateur Sicherheit vor mißlichen Nachblutungen und zeitigt bei dem von uns regelmäßig angewandten Wechselschnitt keinerlei Nachteile bezüglich der Gefahr einer späteren Hernie.

Wir haben es uns zur strengsten Aufgabe gemacht, nachdem das Operationsfeld gesäubert ist, auch wenn die entfernteren Darmschlingen keine Zeichen von Entzündung zeigen, stets den Douglas zu revidieren. Unter vorsichtigem Abdrängen der Därme nach oben vermittelst einer breiten Platte wird ein langer Stieltupfer in den Douglas eingeführt. Kommt er trocken heraus, so kann von einem weiteren Vorgehen abgesehen werden. Die Fälle sind aber nicht ganz selten, wo der Tupfer Exsudatmassen aus dem Douglas herausbefördert. Dann gilt es zunächst denselben sorgfältig mit langen Gazestreifen auszutupfen und auf diese Weise einmal von dem Gröbsten zu befreien. Sind so die meisten Exsudatmassen ohne starkes Wischen entfernt, so werden 2 lange Gummidrains auf den Boden des Douglas

Digitized by Google

geführt und derselbe mit lauwarmer, steriler Kochsalzlösung so lange ausgespült, bis dieselbe ganz klar abläuft. Hat es sich nun nur um ein streng auf den Douglas beschränktes kleineres Exsudat gehandelt, das vielleicht entlang des über die Linea innominata herabhängenden Wurmfortsatzes abwärts geflossen ist, so darf, selbst wenn sich eine große Perforation an der Basis fand, der Bauch ohne weitere Drainage geschlossen werden.

Wir haben bei dieser Behandlungsmethode unter Abrechnung der beiden nicht der Appendicitis als solcher zur Last zu legenden Todesfällen (1. Tod durch Nachblutung bei Lebercirrhose, 2. protrahierter Narkosetod) bei 320 Operationen eine Mortalitätsstatistik von 0,93%.

Doch nun zur diffusen eitrigen Peritonitis. Hier wo massenhaft eitriges Exsudat zwischen den Darmschlingen hervorquillt, wo nicht bloß das kleine Becken, sondern auch die Lumbalgegenden die infektiöse Materie enthalten, ist nach den Anschauungen und Erfahrungen des Herrn Prof. Steinthal die gründliche, lang dauernde Kochsalzausspülung der ganzen Bauchhöhle, wie sie zuerst Rehn befürwortet hat, das weitaus beste Verfahren. Ein diffuses Austupfen, wenn wir uns dieses Ausdruckes bedienen dürfen, dieser diffus zerstreuten Massen, halten wir direkt für gefährlich, weil eine Verletzung besonders der Serosa parietalis aber auch viscerum sich gar nicht vermeiden läßt. Auch hier wird von der Wunde aus ein langes Gummidrain in den Douglas hinabgeführt, ein zweites Drain kommt gleichfalls und zwar von einem kleinen Schnitt durch die linksseitige Bauchwand in den Douglas hinab, und nun wird unter Aufrichten des Patienten, das den Zweck hat, das Exsudat der oberen Bauchhälfte nach abwärts zu befördern, gründlich ausgespült. Dabei wird das rechtsseitige Drain auch gegen die Leber und gegen die Milz zu vorgeschoben, so daß auch diese beiden Gegenden gründlich durchgespült werden können. Läuft die Spülflüssigkeit endlich ganz klar ab, so wird die Operationswunde geschlossen, wobei aber sowohl das rechtsseitige wie das linksseitige Gummidrain im Douglas liegen bleibt.

Und nun kommt die Frage, wann können wir diese Drains entfernen? Wir lassen sie mindestens 24 Stunden liegen, damit noch weitere durch die Kochsalzlösung verdünnte Exsudatmassen, die das Peritoneum nicht bewältigen kann, durch dieselben abzufließen vermögen. Hierbei leistet uns das sogenannte „Peritonitisbett" sehr gute Dienste. Wir verstehen darunter ein Bett mit einer besonderen Vorrichtung, durch welche mittelst einfacher Kurbeldrehung das Kopfende mit dem Oberkörper des Kranken gehoben und das Fußende gesenkt werden kann, so daß der Kranke ohne Muskelanstrengung in einer dauernd sitzenden Stellung mit dem Douglas als tiefsten Punkt des Leibes gehalten ist. Einmal geht die Sekretion infolge des mehr auf die zu drainierenden tiefsten Partien wirkenden intraabdominellen Drucks leichter von statten, dann aber wird diese Lage auch von den meisten Kranken wegen der Entlastung des Zwerchfells als sehr wohltuend empfunden. Was noch einmal das Ausspülen betrifft, so sind wir der Ansicht, daß es auch

Digitized by Google

weiter den großen Wert hat, einmal durch Aufsaugen vom Peritoneum analeptisch zu wirken, und ferner die Resorption zurückgebliebener Keime — eine absolute Reinigung der Bauchhöhle ist wohl unmöglich — in hohem Maße zu fördern.

Bei jedem dieser schweren Peritonitiden wird dann noch meist gleich in der Narkose eine Armvene freigelegt, eröffnet und mit einer leicht zu lösenden Schleife provisorisch verschlossen, um dann später falls die analeptische Wirkung des in die Bauchhöhle gespülten Kochsalzes nicht genügen sollte, ohne weitere Belästigung für den Kranken, so oft es nötig erscheint, Kochsalz einfließen lassen zu können.

In neuerer Zeit sind wir hiervon mehr und mehr abgekommen und wir bevorzugen die rectale Tröpfcheninfusion mit Martinscher Glaskugel.

So halten wir die Spülmethode bei dieser Gruppe für die einzig richtige Behandlung und wir glauben, ihr unsere guten Resultate, die trotz schwerster Komplikationen (vergleiche oben die Analyse der Todesfälle) nur 25% Mortalität erreichen, verdanken zu müssen.

Dabei möchten wir betonen, daß für uns mit der Operation als solcher die Tätigkeit nicht abgeschlossen ist, wir legen großen Wert auf eine sehr sorgfältige Nachbehandlung: Anregen der Darmtätigkeit durch Tropfklystiere mit physiologischer Kochsalzlösung, Darreichung von Analeptica wie Digalen und Kampfer, vorsichtige Ernährung per os zunächst nur mit Tee, dann mit Schleimsuppen, auch haben wir durch regelmäßige kleine Gaben von Pantopon sehr häufig einen günstigen Einfluß auf den Meteorismus gesehen.

Zum Schlusse heben wir noch einmal hervor, wie wichtig die prinzipielle Revision des Douglas in jedem Fall von Appendicitis ist. Seitdem wir in dieser Weise vorgehen, gehören sekundäre Douglasabscesse zu den Ausnahmen. Wir haben bei unserem gesamten Material, das wir dieser Betrachtung zugrunde legten, deren nur 6 auffinden können.

Noch einige Worte über die Bauchdeckennaht. Eine prima reunio wird bei uns in allen Fällen erstrebt, aber wir kommen dort manchmal in die Lage, die Naht wieder aufmachen zu müssen, weil sich eine Infektion der Bauchdecken durch das nach außen fließende Exsudat mit Sicherheit niemals vermeiden läßt. Aber diese nachträgliche Wiedereröffnung der Wunde und Behandlung mit feuchter Tamponade ist insofern bedeutungslos, als bei unserer Schnittanlegung, die sich im großen und ganzen an die Lennander'schen Vorschriften anlehnt, auch dann meist eine ganz einwandfreie Narbe bildet, wenn die prima reunio nicht erreicht wurde, so daß die Patienten auch in diesem Falle von einem späteren Narbenbruch verschont bleiben. Gerade über diese Frage sind bei uns genaue Nachuntersuchungen bei sämtlichen Operierten der letzten Jahre angestellt worden, doch sollen die Resultate einer späteren Arbeit vorbehalten werden. Jedenfalls haben wir bei den per primam Geheilten niemals eine postoperative Hernie gesehen, ein Umstand, der ein weiterer gewichtiger Grund für die Frühoperation sein dürfte.

Digitized by Google

IV.

AUS DER

CHIRURGISCHEN KLINIK DER AKADEMIE FÜR PRAKTISCHE MEDIZIN ZU DÜSSELDORF.

DIREKTOR: GEH.-RAT PROF. DR. O. WITZEL.

Elephantiasis penis und ihre operative Behandlung durch Drainage mit implantierten Venenstücken.

Von

Prof. Dr. **P. Janssen,**
Oberarzt der Klinik.

Die Elephantiasis der Genitalien ist in unseren Gegenden eine nicht gerade häufige Erkrankung. Sieht man ab von den Fällen tropischer Elephantiasis, die aus südlichen Breiten eingeschleppt wird, bei der die Filaria sanguinis oder ihre Embryonen die Lymphbahnen mehr oder weniger verlegt haben, und bei denen dann sekundär die Proliferation der bindegewebigen Elemente im Bezirk der behinderten Lymphabfuhr eingetreten ist, so sieht man die Erkrankung der Genitalien zumeist sich anschließen an ein Zugrundegehen der Inguinaldrüsen, sei es nun, daß metastatische Tumoren dieselben zerstört haben — ein Fall, der seltener eintritt, weil die Lebensdauer des Kranken gewöhnlich eine zu kurze ist, um die Entwicklung der Elephantiasis zustande kommen zu lassen — oder daß zu radikal vorgenommene Incisionen bzw. „Ausräumungen" entzündlich veränderter (vereiterter) Inguinaldrüsen einen Narbenwall hinterlassen haben, der die Lymphabfuhr stört.

Seltener noch ist die isolierte Elephantiasis des Penis ohne Beteiligung des Scrotums. Zumeist pflegt sonst am Scrotum zunächst die Veränderung sich einzustellen, dann erst am Membrum.

Auf die mikroanatomischen Veränderungen des elephantiastisch erkrankten Gliedes einzugehen erübrigt sich, da sie zu bekannt sind. Der Krankheits-

Digitized by Google

prozeß betrifft weniger die Haut selbst, als das Unterhautzellgewebe. Die zunächst seröse Durchtränkung desselben tritt im weiteren Verlaufe immer mehr zurück gegenüber den sekundären proliferierenden Prozessen des Bindegewebes, die endlich derart prävalieren, daß das Glied seine vordem bei der Palpation teigige Beschaffenheit verliert und eine außerordentlich derbe Konsistenz erhält.

Therapeutisch sind gegen die Elephantiasis viele Wege eingeschlagen worden, namentlich bei Erkrankung der unteren Extremitäten und des Scrotums. Heißluftbehandlung, elastische Einwickelungen, ausgedehnte spindelförmige Hautexcisionen, Fibrolysineinspritzungen im späteren Stadium können nur besten Falls vorübergehende Besserung bringen. Der frühere Zustand stellt sich über kurze oder lange Zeit wieder ein, weil eben die causa morbi nicht behoben wird: die obliterierten Lymphbahnen bleiben verschlossen.

Dazu kommt, daß diese Verfahren bei der Elephantiasis penis aus lokalen Gründen zum großen Teil nicht anwendbar sind.

So steht man der Elephantiasis penis recht machtlos gegenüber, die Prognose wird als schlecht bezeichnet und bei großer Belästigung des Trägers kommt als ultima ratio die Amputation des Organs in Betracht.

Die Vergrößerung des Gliedes ist aber nicht die einzige Beschwerde des Trägers. Mit ihr pflegt er sich abzufinden, falls sie nicht ganz excessiv wird, durch eine geschickte Bandagierung bauchwärts. Sehr viel mehr hinderlich ist der Umstand, daß im Verlaufe des Leidens die Lymphe sich andere Bahnen sucht, daß vor der Barrière der verödeten Lymphbahnen die Haut sich abhebt in Gestalt von Bläschen oder verrukösen Exkrescenzen und daß nun aus diesen Gebilden ein Flüssigkeitsstrom sich dauernd oder vorübergehend ergießt, von dessen Umfang man nur dann sich einen Begriff machen kann, wenn man derartige Fälle beobachtet hat. Der Kranke versucht durch in die Beinkleider eingelegte Tücher usw. sich davor zu schützen, daß die Flüssigkeit durch die Kleidungsstücke hindurch zu Boden tropft, er ist naturgemäß arbeitsunfähig und über dieses Nässen tief deprimiert, das ihn weit mehr belästigt als die unbequeme Vergrößerung des Gliedes.

Ueber einen solchen Fall, dessen Genese nicht nur einiges Interesse bietet, sondern bei dem es auch gelang namentlich jene zuletzt erwähnten Beschwerden zu beheben, bzw. erheblich zu bessern, soll im Folgenden berichtet werden:

Der 20 J. alte, in bestem Allgemeinzustande befindliche junge Mann leidet schon seit längeren Jahren an der Veränderung seines Penis. Die Erhebung der Anamnese macht einige Schwierigkeiten, da offenbar masturbatorische Momente ursächlich mitspielen. Zunächst wird der Tritt eines Mitschülers gegen die Genitalien als Ursache des Leidens angegeben, dann einigen sich Pat. und Untersucher darauf hin, daß vor etwa 8 Jahren eine kleine Katze ihm eine Kratzwunde am Membrum beigebracht habe, an die sich vorübergehend unter hohem Fieber eine starke Rötung und Schwellung des Gliedes angeschlossen habe.

Digitized by Google

Allmählich nahm die Schwellung zu, vorübergehende Rötungen stellten sich noch häufig ein, bis vor etwa 4 Jahren ein offenbar schweres Erysipel auftrat, nach dessen Ablauf — etwa nach 3 Wochen — eine Phimosenoperation (Paraphimose?) notwendig wurde. Der Kranke führt die Verschlimmerung des Leidens auf diesen Eingriff zurück, da sich nun in dem dem Frenulum benachbarten Teile des Praeputium eine besonders starke Anschwellung bemerkbar machte. Offenbar war schon vor dem Eingriff die Elephantiasis stark ausgebildet, denn bereits 4 Wochen nach demselben wurde eine Reihe von Fibrolysininjektionen vorgenommen, die jedoch erfolglos waren.

Bei der Aufnahme in die Klinik zeigte der Kranke eine außerordentliche Vergrößerung des Penis, dessen Haut von nicht ödematöser Beschaffenheit war, sondern von sehr derber Konsistenz; an einzelnen Stellen, wie im Praeputium und am Dorsum, etwa in der Mitte, waren harte knotige Indurationen fühlbar. Die Glans wies keine Veränderungen auf. Da das Praeputium früher dorsal gespalten war, wurde die Harnentleerung nicht beeinträchtigt. Das Scrotum war in keiner Weise an den subkutanen Veränderungen beteiligt, es war von ganz normaler Größe, die Haut gefältelt, ohne Besonderheiten.

Am Mons veneris, in der Nachbarschaft der Peniswurzel zeigen sich, wenn auch in weniger ausgesprochener Weise und mehr fühlbar als sichtbar, die gleichen Veränderungen des Unterhautzellgewebes. Außerdem befanden sich namentlich nach rechts hin, an der Stelle des Ansatzes des Membrum an den Rumpf, eine große Anzahl (etwa 20—30) derber verrukösen Exkrescenzen.

In diesen Gebieten traten nun alle 2—3 Wochen Veränderungen auf und diese wurden auch während der Beobachtungsdauer in der Klinik festgestellt. Unter leichter Störung des allgemeinen Wohlbefindens und geringen Temperatursteigerungen auf 38.8 rectal rötet sich die Haut des Penis und des Mons veneris, schwillt noch etwas stärker an, jedoch nicht übermäßig, und wird ödematös. Dann ergießt sich aus jenen Exkrescenzen, die dabei sich jedoch kaum verändern, nicht erheblich anschwellen, nicht blasig werden, eine ganz kolossale Absonderung von Gewebsflüssigkeit. Die Flüssigkeit rieselt tropfenweise ununterbrochen heraus, durchnäßt alles und zwingt den Kranken zur Bettruhe. Nach 1—2 Tagen ist der Prozeß behoben, die Haut blaßt ab und die Sekretion hört vollkommen auf.

Vergegenwärtigt man sich das Krankheitsbild, so handelt es sich um eine starke Elephantiasis des Gliedes, die auf den Mons veneris übergreift und ohne Zweifel in Zusammenhang steht mit einem, wenn auch nicht besonders intensiv auftretenden Erysipel. Die hiermit verbundene Entzündung der Lymphbahnen hat zu deren Verödung geführt, die Gewebslymphe hat keinen oder einen nur ganz ungenügenden Abfluß aus dem Penis. Wahrscheinlich ist es nun, daß unter dem recidivierenden Erysipel, für dessen Auftreten in ziemlich regelmäßigen Intervallen im vorliegenden Falle ebensowenig eine Ursache aufzufinden ist, wie häufig bei dem habituellen Erysipel des Gesichts und anderer Körpergegenden, auch die letzten noch offenen Lymphspalten durch die Entzündung verlegt werden, so daß der Lymphstrom durch die Haut hindurch auf dem Wege der fibrösen warzigen Hautveränderungen sich einen Abfluß sucht. Das unter den veränderten Ernährungsverhältnissen der Saftstauung stehende Unterhautzellgewebe des Penis ist dann in die gewohnten Proliferationsveränderungen eingetreten, welche zu einer derben diffusen Induration geführt haben, während die Haut nur zur

Digitized by Google

Zeit der erysipelatösen Entzündung leichte ödematöse Erscheinungen aufweist.

Es erhob sich nun die Frage, wie dem jungen Menschen zu helfen sei, nachdem alle möglichen Heilmethoden vergeblich eingeschlagen waren mit Ausnahme der partiellen Hautexcisionen, von denen nach Lage der Dinge eine Besserung nicht zu erwarten war. Die Antwort lag auf der Hand: Die Abflußbedingungen mußten verbessert werden und dies konnte nur geschehen durch eine Dauerdrainage der erkrankten Teile.

Zwei Wege kamen in Betracht. Der eine, günstigere, die Drainage in einen serösen Hohlraum, die Bauchhöhle, hinein war zu gefahrvoll, weil die Kokken des eventuell weiter zu erwartenden Erysipels in die Peritonealhöhle verschleppt und dort recht verhängnisvoll hätten werden können. So blieb nur der Weg übrig, den Lymphstrom durch das obliterierte Gebiet hindurch in das gesunde Unterhautzellgewebe der Bauchdekken zu leiten.

Zunächst war der Effekt einer solchen Drainage im Vorversuch festzustellen. Zu diesem Zwecke ließ ich 2 leicht gebogene, 12 und 16 cm lange Metallrohre von ovalem Querschnitt anfertigen, deren Wandungen mehrfach durchlocht waren. Von der gesunden Haut aus, die stichförmig incidiert wurde, stieß ich diese Röhrchen mit Hilfe eines in einen Trokarstachel auslaufenden Mandrins in das subkutane Gewebe ein, in welchem sie leicht in die Phimosenschürze bzw. unter die Haut des Penisrückens fortgeführt werden konnten. Die Einstichstelle wurde über dem versenkten Ende des Röhrchens vernäht. Die Metalldrains blieben reaktionslos 14 Tage lang liegen und in dieser Zeit schwoll der elephantiastische Penis ab, die Indurationen des Unterhautzellgewebes wurden deutlicher fühlbar und eine Lymphorrhoe trat nicht ein. Offenbar hatte die Drainage gewirkt, die Drains wurden entfernt, damit ihr Kanal ausheilen konnte.

Es lag nahe, bei der Ersetzung der Drains durch implantationsfähiges Gewebe sich der Venen zu bedienen, die bei anderen Transplantationsversuchen so gut einzuheilen pflegen. Die Gefäße des jungen Mannes kamen nicht in Frage, da sie ein zu geringes Kaliber hatten. Die Venen wurden einem kräftigen noch jüngeren Manne entnommen, der wegen hochgradiger Varicen beider Unter- und Oberschenkel Aufnahme zur Operation gefunden hatte. Nachdem die Gesundheit des Mannes im übrigen festgestellt war, die Wassermann'sche Reaktion und eine ansteigende Injektion mit Alttuberkulin reaktionslos verlaufen waren, wurden die Venenstücke in Ausdehnung von 14 und 12 cm den beiderseitigen hochgradig erweiterten Venae saphenae magnae entnommen.

Um ein Zusammenfallen des Lumens an den Enden zu vermeiden, wurden die Gefäßrohre an beiden Enden in einer Breite von etwa 0,5 cm manschettenförmig umgekrempelt und der Umschlag durch je 2 Catgutfäden fixiert.

Digitized by Google

Die subkutane Einführung wurde in der Weise vorgenommen, daß von einer je 1 cm langen Hautincision am Praeputium (neben dem Frenulum) bzw. an der Dorsalhaut des Penis aus ein Kanal subkutan mit der Kornzange stumpf bis zum Mons veneris und hier durch die incidierte Haut hindurch gebohrt wurde. Hierbei wurde es vorsichtshalber vermieden, den Kanal der früheren Drainage mitzubenutzen oder zu kreuzen, also ein ganz neues Bett für die Venendrainage geschaffen. Die beiden Venenstücke wurden dann mit Hilfe lang gelassener Catgutfäden von der Bauchhaut her durchgezogen und versenkt. Die Hautwunden wurden durch Drahtnähte geschlossen.

Der Wundverlauf war ein guter, die Venenstücke heilten reaktionslos ein.

Seit der Operation sind nunmehr $5^1/_2$ Monate verflossen. Nachdem kurz nach Entlassung aus der Klinik vorübergehend eine sehr geringe nicht mit dem früheren Zustande zu vergleichende Lymphorrhoe eingetreten war, ist dieselbe seither ausgeblieben. Die erysipelatösen, entzündlichen Zustände der Haut haben sich nicht wieder eingestellt. Die Venendrainage leistet offenbar das, was von ihr verlangt wurde: Sie leitet die Gewebsflüssigkeit unter Durchbrechung der Barrière der obliterierten Lymphbahnen hinweg in ein normal gestaltetes subkutanes Gewebe hinein, wo sie aufgesaugt werden kann.

Dadurch werden weitere Lymphstörungen in der Penishaut und ein Fortschreiten der elephantiastischen Bindegewebsveränderungen vermieden. Der Umfang und die Form des Gliedes haben sich verringert. Es konnte naturgemäß nicht erwartet werden, daß die derben, knotigen bindegewebigen Indurationen des Unterhautzellgewebes resorbiert werden würden, vor allem nicht nach einer so relativ kurzen Zeit. In wie weit sie sich verkleinern werden, muß weitere Beobachtung ergeben. Die verrukösen Exkrescenzen sind gleichfalls erheblich an Ausdehnung zurückgegangen, wenn auch noch vorhanden.

Immerhin ist dem jungen Manne erheblich geholfen worden dadurch, daß er von seinen quälenden Lymphorrhoen und den Erysipelen befreit ist und daß Form und Größe seines Penis sich mehr normalen Abmessungen nähern, vielleicht wird sich dies in der Folge noch bessern. Es unterliegt wohl kaum einem Zweifel, daß, was die Möglichkeit der Formänderung des Gliedes angeht, diese in viel günstigerer Weise hätte beeinflußt werden können, wenn der Kranke nicht Jahre nach der Manifestierung seines Leidens operiert worden wäre, d. h. zu einer Zeit, wo ausgedehnte Sklerosierungen des Unterhautbindegewebes noch nicht stattgefunden hatten.

Dieser Folgezustand einer durch Verödung der Lymphwege veranlaßten Elephantiasis der äußeren Genitalien läßt sich durch frühzeitiges Operieren vermeiden. Es sollte nicht unnötig Zeit verloren werden durch Massage, elastische Einwickelungen, spindelförmige Excisionen der Haut in Fällen, wo ein Erfolg infolge der pathologisch-anatomischen lokalen und regionären Veränderungen nicht erwartet werden k a n n.

Digitized by Google

Dem resignierenden Abwarten und den palliativen Maßnahmen gegenüber empfehlen wir dringend die V e n e n d r a i n a g e in der oben geschilderten Weise, für die — bei multipler Anwendung — auch bei der durch Verödung der Lymphbahnen bedingten Elephantiasis der unteren Extremitäten sich wahrscheinlich eine weitgehende Indikation ergibt.

Digitized by Google

V.

AUS DER

CHIRURGISCHEN KLINIK ZU LEIPZIG.

DIREKTOR: **GEH.-RAT PROF. DR. E. PAYR.**

Die Ostitis fibrosa (cystica) des Schädels.

Von

Prof. Dr. **Paul Frangenheim** - Cöln,
früherem Oberarzt der Klinik.

(Mit 4 Abbildungen.)

Mannigfache Erkrankungen der Schädelknochen sind unter dem Begriff der Leontiasis ossea zusammengefaßt worden, den Virchow für eine allgemeine Knochenerkrankung, die Folge eines jahrelang recidivierenden Kopferysipels gewesen (Beobachtung Ilg - Gruber), gewählt hatte. Mit Recht wird neuerdings der Name bemängelt (Bockenheimer), weil er über die Art der Erkrankung keinen Aufschluß gibt, weil der Prozeß an den Schädelknochen nicht mit der Elephantiasis der Weichteile, einer häufigen Folgeerscheinung recidivierender Erysipele, verglichen werden kann, weil bei keiner der dem Ilg - Gruber'schen Falle ähnlichen Beobachtung ein Erysipel ursächlich in Betracht kommt, weil endlich umschriebene Erkrankungen der Schädel- und Gesichtsknochen vorkommen, die nicht zu so hochgradigen Entstellungen führen wie bei der Beobachtung von Ilg-Gruber. Bockenheimer möchte auf die Virchow'sche Bezeichnung der Leontiasis ossea ganz verzichten und von diffusen Hyperostosen der Schädel- und Gesichtsknochen sprechen, die pathologisch-anatomisch als Ostitis deformans näher charakterisiert wären. So lobenswert es auch immer sein mag, nichtssagende Begriffe auszumerzen, so ist es auf der anderen Seite doch fehlerhaft, Krankheiten, die pathologisch-anatomisch nicht oder nicht genau untersucht sind, bestimmt zu bezeichnen und unter einem neuen Namen zusammenzufassen. Bockenheimer hat diesen Fehler begangen.

Digitized by Google

Sowohl die Ostitis deformans (P a g e t), wie die Ostitis fibrosa (v. R e c k l i n g h a u s e n) sind am Schädel beobachtet und genau untersucht worden. Mit der vielfach behaupteten Identität beider Krankheitsbilder verhält es sich etwa wie mit der von der Rachitis und der Osteomalacie. In pathologisch-anatomischer Hinsicht besteht eine weitgehende Aehnlichkeit, klinisch sind beide verschieden. Die Ostitis fibrosa, die seit M i k u l i c z' Mitteilung auf der Breslauer Naturforscherversammlung (1904) Chirurgen und pathologische Anatomen in gleicher Weise so häufig beschäftigt hat, ist eine Erkrankung des jugendlichen Alters (Osteodystrophia cystica juvenilis M i k u l i c z), P a g e t's Osteomalacia chronica deformans befällt fast ausschließlich Erwachsene.

Zunächst soll hier das Krankheitsbild der Ostitis fibrosa des Schädels an der Hand eigener und fremder Beobachtungen gezeichnet werden; nach einer kurzen Beschreibung der für die Ostitis deformans (P a g e t) charakteristischen Schädelveränderungen werden wir dann feststellen müssen, was im Sack der Leontiasis ossea sonst noch verborgen ist.

Wir beginnen mit der Mitteilung einer neuen Beobachtung aus der Leipziger chirurgischen Klinik.

G. R., 22 j. Arbeiter, stammt aus gesunder Familie. Er selbst weiß nichts von Kinderkrankheiten, leidet nur öfter an Halsentzündung. Als er 16 Jahre alt war, stieß ihn eine Luftschaukel an die l. Schläfe. Schläfe und Auge schwollen alsbald an. Der herzugerufene Arzt verordnete Einreibungen mit Salbe, worauf die Schwellung zurückging. In der Folgezeit schwoll das Auge öfters zu, weswegen er auch vom Militär zurückgestellt wurde. Sonst hat Pat. von dem Stoß keine Beschwerden. Im November 1912 zeigte sich über dem l. Auge (nach Angabe des Pat.) eine taubeneigroße Geschwulst, die nach ungefähr 14 Tagen zurückging. Es blieb nur noch eine ca. 3 cm große, ½ cm breite und hohe harte Stelle zurück, die sich auch im Laufe der Zeit nicht veränderte. Ende März 1913 schwoll plötzlich das l. Auge sehr stark an, im l. Augenlid trat ein eigentümliches Zucken auf, Doppeltsehen, Schmerzen waren nicht vorhanden. Pat. wurde am 3. IV. dem Krankenhause St. Jakob überwiesen.

Befund: Mittelgroßer, sonst gesunder Mann in mittlerem Ernährungszustande. Das l. obere Augenlid des Pat. ist gerötet und stark geschwollen, die Lidspalte ist geschwunden. Das Auge kann kaum geöffnet werden. Im oberen Augenlid ist eine den Bulbus nach unten und außen verdrängende fluktuierende Anschwellung von über Walnußgröße nachzuweisen, die nicht druckschmerzhaft ist. Die ganze Schläfengegend ist bei dem Pat. sichtbar vorgewölbt. Die Vorwölbung, die fast bis zur Augenbraue, nach unten bis zum Jochbogen herabreicht, zeigt knochenharte Konsistenz und eine unregelmäßige, höckerige Oberfläche, sie ist nirgends druckschmerzhaft. Das l. Tuber parietale springt abnorm stark vor (Fig. 1.)

R ö n t g e n a u f n a h m e : Auf einer Seitenaufnahme des Schädels sieht man im Bereich des Schläfenbeins (links) einen unregelmäßig begrenzten länglichen Schatten, $4\frac{1}{2} : 2\frac{1}{2}$ cm, der hinten bis an die Kranznaht reicht. Ein zweiter kleinerer Schatten findet sich oberhalb des Margo supraorbitalis. In der Umgebung beider Herde ist der Schädelknochen dichter gefügt (sklerotisch). In der Gegend des Tuber parietale sind kleinere, unregelmäßig begrenzte Herde zu sehen. An einer Aufnahme von vorne springt die Gegend der l. Schläfe etwas vor. Die beschriebenen Veränderungen sind hier nicht mit derselben Deutlichkeit zu erkennen.

Digitized by Google

Augenbefund 5. IV. 13 (Privatdozent Dr. Wolfrum): Es besteht eine starke Verdrängung des l. Bulbus nach unten und infolgedessen (infolge der Kompression) ein starker Hornhautastigmatismus, so daß auch mit Korrektion die Sehschärfe nur auf $^{6}/_{30}$ zu bringen ist. Der Augenhintergrund ist, soweit sich dies bei dem starken Astigmatismus erkennen läßt, normal. Außerdem ist eine Beweglichkeitsbeschränkung des Augapfels wohl rein mechanischer Art nach oben vorhanden. Es besteht ferner eine leichte Verwaschenheit des Sehnerveneintrittes, jedoch kann diese zunächst nicht als pathologisches Symptom gedeutet werden. Das r. Auge ist nach Form und Funktion normal. Vermutungsdiagnose: Osteom der Stirnhöhle mit sekundärer Cystenbildung.

Operation 7. IV. 13 (Oberarzt Dr. Frangenheim): In Allgemeinnarkose Schnitt am lateralen Orbitalrande der l. Seite; von dort ausgehend wird ein zungenförmiger Lappen mit unterer Basis umschnitten, der, etwa kleinhandtellergroß, die ganze l. Schläfengegend einnimmt. Haut, Muskel und Periost werden nach unten abgelöst. Am oberen Augenhöhlenrande erscheint eine cystische Vorwölbung, deren Inhalt bläulich durchschimmert. Nachdem das Periost vom Schädel abgelöst ist, sieht man, etwa entsprechend der Mitte der Schläfe, einen linsengroßen Defekt im Knochen, der in eine kleine Knochenhöhle führt, die, wie nach Entfernung eines Teiles des Randes sofort festgestellt wird, durch eine cystische Veränderung des Knochens hervorgerufen ist. Neben den Hohlräumen finden sich auch derbe weiße fibröse Massen an verschiedenen Stellen. Bei dem Versuche der Auslösung des cystischen Orbitaltumors platzt dessen Wandung, die Cyste entleert einen bräunlichen Inhalt. Der Schädel wird nun an einer Stelle angebohrt in der Absicht, die ganze erkrankte Schädelpartie radikal zu entfernen. Hierbei ergibt sich, daß der Schädel im Bereiche der Schläfe $1^{1}/_{2}$—2 cm dick ist. Es wird deshalb zunächst mit einem flachen Meißel der größte Teil des erkrankten Knochens abgetragen; hierbei finden sich an verschiedenen Stellen größere und kleinere Höhlen, die mit klarer Flüssigkeit erfüllt sind, außerdem derbe, fibröse Massen, die sich stumpf ausschälen lassen. Der Knochen ist in ganzer Dicke in der beschriebenen Weise verändert, an einer Stelle reichen die fibrösen Massen bis an die Dura. Von einem Bohrloch aus, das die Dicke des Schädels durchsetzt, wird nun zum Teil mit einem Messer, zum Teil mit der Luer'schen Hohlmeißelzange der erkrankte Knochen entfernt. Hierbei wird festgestellt, daß die Diploe überall fehlt und daß auch eine Tabula externa und interna nicht vorhanden ist. Der Prozeß reicht in der Mittellinie bis in die Stirnhöhle, die offenbar auch bereits zum Teil verlagert war. An einer Stelle wird die Schleimhaut der Stirnhöhle eröffnet. Das obere Orbitaldach sowie der obere Augenhöhlenrand sind vollkommen erkrankt; sie werden in großer Ausdehnung bis zum Jochbein entfernt. Nach hinten reicht der Prozeß bis in die Gegend des Scheitelbeines. Im übrigen ist das ganze Schläfenbein in der beschriebenen Weise verändert. Von einer Deckung des Defektes wird zunächst abgesehen, da eine Fortsetzung der Operation nicht geboten erscheint, zumal auch abgewartet werden muß, ob von der eröffneten Stirnhöhle keine Infektion eintritt. In die Stirnhöhle wird ein Jodoformgazetampon gelegt, der in der Gegend des äußeren Orbitalrandes herausgeleitet wird. Verband.

Pat. hat am Tage der Operation und am folgenden Tage immerfort Erbrechen von Blut, das vermutlich aus der eröffneten Stirnhöhle in den Rachen gelangte und verschluckt worden ist. Nach der ersten Lockerung der Tampons leichter Temperaturanstieg. Nach einigen Tagen Entfernung des Tampons. Reaktionsloser Verlauf. Nach der Operation ist das obere Augenlid stark geschwollen, die Bindehaut chemotisch, einige Tage später erscheinen subkonjunktivale Blutungen. Allmählich erfolgt Abschwellung des Oberlides. Sehvermögen gut. Doppelbilder bestehen nicht mehr.

Digitized by Google

Augenbefund 25. IV. 13 (Prof. Birch-Hirschfeld): Papille leicht geschwellt, unscharf und hyperämisch. Visus = $^6/_9$. Gesichtsfeld frei, auch für Farben. Für gewöhnlich besteht kein Doppeltsehen. Mit rotem Glas sind Doppelbilder von geringer Höhendistanz (Schwäche eines Hebers am l. Auge) festzustellen.

Visus rechts = $^6/_6$.

Zweite Operation: Im Bereiche des l. Tuber parietale wird ein Lappenschnitt mit unterer Basis gemacht. Nach Ablösung von Haut und Periost sieht man, daß das Schädeldach an einer ganz umschriebenen, etwa fünfmarkstückgroßen Stelle hochrot verfärbt ist und intensiv blutet, während an den übrigen Teilen des Schädeldaches der Knochen weißlich erscheint, ohne zu bluten. Die blutende Stelle wird mit 4 Bohrlöchern umgeben und, da wegen der Dicke des Schädeldaches mit Zangen die Entfernung der erkrankten Partie nicht gelingt, ausgemeißelt. Hierbei wird festgestellt, daß das Schädeldach stellenweise auf das 3—4 fache des normalen verdickt ist. Die Konsistenz des Schädels ist eine gleichmäßige, außen und innen. Cysten werden im Bereiche der erkrankten Partie im Knochen nicht gefunden, dagegen sind bindegewebige Herde schon makroskopisch zu erkennen. Ueber der ausgemeißelten Schädelpartie werden Haut und Periost exakt vernäht. Tamponade im hinteren Wundwinkel.

Reaktionsloser Verlauf. Wunde heilt gut.

31. VII. 13 Es stellen sich vorübergehende Krämpfe in der r. oberen Extremität, sowie eine teilweise Lähmung in dem Gebiete des r. N. ulnaris ein; beide Erscheinungen gehen nach einigen Tagen allmählich zurück. Nach 2—3 Wochen steht Pat. auf. Gipsplatte zum Schutz des Schädeldefektes. Pat. fühlt sich bis auf leichte, allmählich vorübergehende Kopfschmerzen wohl. Die Schwäche in der r. Extremität ist allmählich ganz verschwunden.

(Fig. 2 zeigt die Defekte im Bereich des Schläfen- und Scheitelbeines.)

4. VIII. 13 Schädelplastik. 1. Von einem Schnitte entsprechend dem inneren Rande der Scapula, der im Winkel abzweigend der Spina scapulae folgt, wird die Scapula freigelegt, die in ganzer Breite vom M. trapezius gedeckt ist. Durch Einkerbung des Muskels in der Gegend des unteren Scapularwinkels gelingt es, den M. trapezius nach oben zu halten, so daß die Fossa infraspinata der Scapula einigermaßen bequem zugängig wird. Mit schmalem Meißel wird nun aus der Fossa infraspinata der Scapula ein Knochenstück herausgemeißelt, das fast die Breite der Scapula hat, nur die Ränder der Scapula bleiben in einer Breite von $^1/_2$—1 cm erhalten. Nach Ablösung des M. subscapularis von der Vorderseite der Scapula kann das Knochenstück in einer Ausdehnung von ca. 12 : 9 cm entnommen werden.

2. Freilegung des Defektes entsprechend dem Stirnbein durch einen Bogenschnitt, der größtenteils im Bereiche der behaarten Teile des Kopfes gelegen ist. Von diesem Schnitte aus wird die Haut bis zum Margo supraorbitalis abgelöst. Nach Anfrischung der Defektränder wird die Knochenplatte, die eine vordere Wölbung besitzt, eingelegt. Sie liegt fest und füllt den Defekt gut aus, eine Fixation ist nicht notwendig. Hautnaht.

3. Freilegung des zweiten Defektes, der dem Tuber parietale angehört. Lappenschnitt mit hinterer Basis. Zwei Knochenstücke, die ebenfalls der Scapula entnommen sind, decken ihn genügend. Keine Fixation, keine Anfrischung der Defektränder. Naht.

Ende Oktober 1913 wird der Pat. auf dem sächsischen Chirurgentag geheilt demonstriert, kosmetisches Resultat gut (Fig. 3).

Histologische Untersuchung.

Von der Tabula externa und interna ist nur ein schmaler Streifen erhalten. Die Tabula externa ist von wechselnder Breite. An manchen Stellen ist sie durch das gegen den Kno-

Digitized by Google

1.

2.

3.

Digitized by Google

chen andrängende fibröse Mark der subkortikalen Markräume auf ein Minimum reduziert, lakunär angenagt. Zahlreiche vielkernige Riesenzellen liegen in diesen Lakunen. An anderen Stellen ist der alte Knochen durch einen schmalen Bindegewebsstreifen bereits durchbrochen, aber auch breite Breschen sind bereits in die Tabula externa geschlagen, die von einem gefäßreichen Bindegewebe erfüllt sind, das in der Nähe des alten lamellären Knochens durch seinen Reichtum an Riesenzellen auffällt. In den noch erhaltenen Teilen der Tabula externa sind die Havers'schen Kanäle erweitert, mit fibrösem Mark erfüllt. Auch an dieser Stelle ist der Abbau des Knochens durch das fibröse Gewebe deutlich zu sehen. Der Tabula externa liegt entsprechend der Keimschicht des Periosts ein straffaseriges Bindegewebe an, dessen derbe Fasern senkrecht zum Knochen angeordnet sind. Das Periost fehlt in den Präparaten.

In allen Schnitten ist die ehemalige Diploe durch ein geflechtartiges Knochengewebe von auffallend gleichmäßigem Gefüge ersetzt, das in der Nähe der Tabula externa lamellär gebaut ist, in weiterer Entfernung von der Knochenoberfläche aber aus zellreichen Knochenbälkchen besteht, deren metaplastische Bildung aus dem Bindegewebe allenthalben zu verfolgen ist. Daß ein osteoides Gewebe vorliegt, ist leicht nachzuweisen. Die netzartig angeordneten Knochenbälkchen liegen in einem sehr zellreichen Bindegewebe, das in der Nähe der Corticalis durch seinen Gefäßreichtum auffällt, weiterhin nach der Mitte zu im allgemeinen aber gefäßärmer wird. Auf Schnitten, die nach van Gieson gefärbt sind, bemerkt man, daß die Bindegewebsfasern der Markräume in der Regel um ein zentrales Gefäß konzentrisch angeordnet sind; auf diesen Bindegewebsring folgt eine Zone eines etwas lockeren (ödematösen?) Bindegewebes, das nur schwach tingiert ist. Den einzelnen Knochenbälkchen sitzen, einem Flimmerbesatz vergleichbar, ganz regelmäßig Bindegewebsfasern auf, die senkrecht zum Knochen verlaufen.

In einigen Markräumen sind cystenartige Räume, an der Stelle der sonst meist zentral gelegenen Gefäße, nachzuweisen. In diesen Hohlräumen, sowie in ihrer Umgebung sind Erythrocyten deutlich zu erkennen; Pigment ist in keinem der zahlreichen Schnitte, die den verschiedensten Stellen des resecierten Knochenstückes entstammen, nachzuweisen. Riesenzellen sind dort, wo das gleichmäßige Gefüge der netzartig angeordneten Knochenbälkchen mit ihren fibrösen Markräumen besteht, kaum zu sehen. Wo sie (vereinzelt) vorhanden sind, liegen sie in Lakunen der Knochenspangen.

Ein ganz anderes Gefüge besitzen die rein fibrösen Partien der Präparate. Hier sind Riesenzellen so massenhaft vorhanden, daß alle anderen zelligen Elemente verschwinden. Alle Knochenbälkchen, die an diese fibrösen Herde stoßen, sind an der Oberfläche wie angenagt, kontinuierlich von auffallend großen Riesenzellen besetzt und umlagert. In einigen rundlichen Markräumen liegt ein Kranz von Riesenzellen dem Knochen an. Selbst schmale Spangen osteoiden Gewebes werden sofort von den Riesenzellen zerstört. Bemerkenswert sind die ausgedehnten Hämorrhagien in diesen rein fibrösen Herden, sowie in ihrer nächsten Umgebung. Pigment fehlt aber auch hier.

Alle vorhandenen Cysten sind von diesem an Riesenzellen reichen Gewebe umgeben, in dem außerdem die Bildung neuer Cysten zu verfolgen ist. Selbst die kleinsten Cysten sind mit gut färbbaren roten Blutzellen erfüllt. In der Cystenwand zeigen die sonst ganz unregelmäßig gelagerten Zellen des Bindegewebes eine etwas regelmäßigere Anordnung derart, daß sie konzentrisch zum Lumen gelagert sind. In der Nähe eines großen Bindegewebsblockes liegt ein Herd von Knochenbälkchen, deren Kerne sich nicht oder nur zum Teil noch färben; einem Trümmerfeld ist der kleine Bezirk zu vergleichen. Es wäre möglich, daß es sich um ein Kunstprodukt handelt (Sägespäne, der Knochen ist vor der Entkalkung mit der Laubsäge zersägt worden.)

Digitized by Google

Aus dem histologischen Befund geht hervor, daß der Abbau des Knochens enge Beziehungen zur Markfibrose hat, die wohl als das Primäre des Leidens anzusehen ist. Das fibröse Mark hat aber auch, wie das normale Knochenmark, osteogene Eigenschaften, das beweist das reichliche Vorhandensein von osteoidem Gewebe. Ueberall wo der Knochenabbau besonders lebhaft ist, finden wir enorme Mengen von Riesenzellen. Die Cystenbildung ist etwas sekundäres, die größten Cysten finden wir dort, wo auch die größte Zerstörung des Knochens Platz gegriffen, wo also größere Bindegewebsherde sich finden. Welche Rolle den Gefäßen, den Blutungen bei der Cystenbildung zukommt, ob eine Verflüssigung des vielleicht nicht mehr genügend ernährten Bindegewebes Platz greift, das alles ist noch unentschieden.

In der Literatur sind einige Fälle von Ostitis fibrosa des Schädels bekannt gegeben worden, die in ihrer Entstehungsursache, ihrer Symptomatologie, der Lokalisation, dem Verlauf und der Behandlung, kurz in allen Punkten unserer Beobachtung gleichen; sie sollen in Kürze angeführt werden.

Therstappen.

21 j. Mann, bemerkte im Alter von 7 Jahren eine kaum sichtbare Anschwellung an der Stirn, die gleichmäßig langsam wuchs. Entstehungsursache unbekannt. Zwei Jahre vor der Krankenhausaufnahme bemerkte Pat. zum ersten Male ziehende Schmerzen in der Geschwulst, die allmählich häufiger und intensiver auftraten. Im ganzen aber waren die Schmerzen so gering, daß Pat. erst kurz vor der Aufnahme einen Arzt zu Rate zog.

Am rechten oberen Orbitalrand beginnend sieht man eine zunächst flache, unbegrenzte, später jedoch mehr umschriebene bis daumenbreit über das übrige Schädeldach sich erhebende Geschwulst nach schräg oben zum Scheitelbein hinziehen, wo sie ungefähr in Höhe der Ohrmuschel mit ziemlich scharfer Grenze abschneidet. Die vollständig schmerzlose Geschwulst hat knochenharte Konsistenz und gehört anscheinend dem knöchernen Schädeldache an, die unveränderte Kopfhaut ist über der Anschwellung gut verschieblich. Der obere Orbitalrand ist leicht verdickt, ein Uebergreifen der Geschwulst auf die r. Augenhöhle läßt sich nicht nachweisen. Der r. Augapfel steht nicht vor, normaler Augenbefund.

Röntgenbild: Seitenaufnahme des Schädels. In der Schläfengegend sieht man einen scharf begrenzten unten in das Dach der Augenhöhle übergehenden Schatten, der von zahlreichen helleren Partien durchsetzt ist. Wassermann negativ.

Operation: Ausmeißelung eines ovalen, 9 cm langen, 5½ cm breiten Stückes des Schädeldaches. Die Geschwulst hat die Wand des r. Sinus frontalis ergriffen. Dura unverändert. Deutliche Hirnpulsation, keine Abflachung des Gehirns. Die hintere und ein Teil der oberen Stirnhöhlenwand wurden weggenommen. 3 Wochen später wurde der Knochendefekt durch 2 der Vorderfläche der Tibia entnommene periostgedeckte dünne Knochenspäne gedeckt. Das Periost lag durawärts.

Wrede.

1. 28 j. kräftiger Mann, hat seit dem 6. Lebensjahre eine flache Anschwellung der r. Stirn- und Schläfengegend, verbunden mit einer Verlagerung des Augapfels. Plötzlich stellten sich Kopfschmerzen und zunehmende Sehstörungen ein. — Operation: Ostitis fibrosa cystica des Stirn- und Keilbeins. Ausgedehnte Resektion der erkrankten Knochenabschnitte. Deckung des Defektes durch freie Knochenplastik (amputierter Unterschenkel). Heilung unter Wiederherstellung der normalen Sehschärfe.

Digitized by Google

2. 6 j. blasses, schwächliches Mädchen fiel ein Jahr vor der Aufnahme auf den Kopf. 4 Wochen später entstand unter frühzeitig einsetzender Facialislähmung oberhalb und vor dem l. Ohr eine langsam wachsende Anschwellung. Das Röntgenbild zeigt einen nach außen und nach der Schädelhöhle vorspringenden kugeligen apfelgroßen Schatten in der Schläfengegend.

Boit.

18 j. junger Mann, fiel im 6. Lebensjahre mit der l. Stirn gegen die Kante eines Schreibtisches. Es entstand an der Stelle eine Blutbeule, die über Taubeneigröße erreichte. Sie bildete sich nur teilweise zurück, verhärtete sich allmählich und begann langsam größer zu werden. Es entstand aus der Beule eine rundliche, nicht schmerzhafte Geschwulst, die angeblich häufige, meist linksseitige Kopfschmerzen verursachte. Etwa ein Jahr nach der Verletzung wurde an der l. Stirnseite nahe der Schläfengegend eine etwa dreimarkstückgroße rundliche, nicht druckempfindliche Anschwellung mit leicht höckeriger Oberfläche festgestellt, die vom Knochen ausgeht. Augenhintergrund ohne pathologischen Befund. Operation: Nach Abhebelung des Periosts wird die ziemlich harte Knochengeschwulst abgemeißelt. Der Knochen der äußeren Partien erscheint normal. In der Tiefe stößt man auf gelblichweiß aussehende weichere Stellen von gummaähnlichem Aussehen. Histologisch: Periostale Knochenwucherung. Das Granulationsgewebe, das sich in der Tiefe findet, ähnelt syphilitischen Granulationen.

10 Jahre später erneute Aufnahme in die Klinik wegen einer ausgedehnten Schädelverdickung an der alten Stelle, die Pat. seit etwa 5 Jahren oberhalb der Operationsnarbe bemerkt. Seit einigen Monaten drückende Kopfschmerzen, die meist nur kurze Zeit anhielten und in verschieden langen Zwischenräumen wiederkehrten. Zeitweise spürte er ein Klopfen und Hämmern in der l. Schläfe, fast regelmäßig bei Aufenthalt im warmen Zimmer. Bei geistigen Arbeiten ermüdete er leichter als früher. Befund: Die ganze l. vordere Schädelseite wölbte sich in der Ausdehnung von 15 : 8 cm vor. Die nicht scharfe Grenze verläuft von der Nasenwurzel in der Mittellinie aufwärts bogenförmig auf die Kreuznaht, in dieser herab bis zum Jochbein. Der Jochbogen tritt stärker vor als rechts. Das l. Auge steht etwas tiefer und nach vorn gedrängt, dadurch daß die Augenhöhle oben und außen durch Knochenverdickung eingeengt ist. Dicht oberhalb der Operationsnarbe tritt ein flacher rundlicher Knochenwulst von 4 cm Durchmesser aus der breiten flachen Geschwulst hervor. Die Wucherung, über der die Haut unverändert und verschieblich ist, fühlt sich knochenhart an und ist an der Oberfläche leicht uneben. Die l. Lidspalte ist etwas enger als die rechte. Der Augenlidschluß und die Augenbewegungen sind unbehindert. Am Bulbus, insbesondere am Augenhintergrund, findet sich nichts Abnormes. Wassermann negativ. Röntgenaufnahme: Unscharf begrenzter Schatten entsprechend der sichtbaren Knochenverdickung. Nur entlang der oberen Augenhöhlenwand ist die Grenze scharf markiert. Der Schatten ist nicht gleichmäßig, sondern enthält kleine dunkle Fleckchen, die im zentralen und vorderen Abschnitt etwas größer werden und vielfach konfluieren. Stirn- und Kieferhöhlenschatten sind deutlich.

Operation: Das verdickte Periost löst sich auffallend leicht vom Knochen. Umsägen der Geschwulst mit elektrischer Kreissäge, vollständige Durchtrennung der sehr dicken und harten Knochenmassen mit Meißel und Hammer. Aufklappen des Knochenstückes nach unten. Das Gehirn ist in der ganzen Ausdehnung stark abgeplattet und leicht eingedellt. Hier Abtragung bis in die Siebbeinzellen hinein. Eröffnung der Nasenhöhle. Wegnahme des l. Sinus frontalis, teilweise des rechten, dann des l. Margo supraorbitalis, des

Digitized by Google

linken oberen Augenhöhlendaches und des Proc. frontalis des Jochbeins. Es zeigt sich immer deutlicher, daß sich die Knochengeschwulstbildung auf die Schädelbasis fortsetzt und eine allseitige radikale Entfernung des erkrankten Knochens nicht mehr ganz ausführbar ist. Die Kopfschmerzen sind seit der Operation verschwunden. Nachuntersuchung nach 2 Jahren: Pat. fühlt sich gesund und leistungsfähig. Geistige Arbeiten strengen ihn nicht an. Die Durchleuchtung des Skeletts ergibt regelrechte Knochenbildung. Die durch die Operation entfernten Knochenmassen sind auffallend dick, bis zu 3 cm Durchmesser. Eine äußere und innere Tafel mit dazwischen liegender Diploe ist nicht erkennbar. Die Oberfläche ist außen und innen leicht uneben. Der Knochen ist auffallend hart, stellenweise, besonders zentral, ist die Konsistenz etwas weicher, der Knochen herdförmig gelblich bis bräunlich. Fast überall, besonders in der Gegend des Tuber frontale, finden sich verschieden große ungleichmäßige, vielfach zusammenhängende Räume bis zu Haselnußgröße, in denen eine grauweiße gallertartige oder mehr faserige, über die Sägefläche des Knochens prominierende Masse liegt. Mit der Lupe sind für das bloße Auge nicht mehr erkennbare, gallertartige Herdchen sichtbar, die mehr oder weniger dicht die Knochensubstanz durchsetzen, im ganzen aber nicht zahlreich sind.

Mit unserer neuesten Beobachtung sind das im ganzen nur 5 Fälle von Ostitis fibrosa des Schädels, die in der Hauptsache die Schläfengegend betrafen und von dort auf die Orbita, das Stirn-, Joch- und Scheitelbein übergriffen. Das Alter der Erkrankten schwankte zwischen 6 und 28 Jahren, der Beginn des Leidens reicht aber bis ins erste Dezennium zurück, ein Trauma wird mit Ausnahme eines Falles als Entstehungsursache des Leidens angegeben. Auch bei der Lokalisation der Ostitis fibrosa an anderen Skelettabschnitten spielt, worauf v. Mikulicz zuerst hingewiesen, ein initiales Trauma eine große Rolle, das zuweilen nur Wochen oder Monate, häufiger aber schon viele Jahre zurückliegt. Neben Kopfschmerzen, die einseitig oder allgemein sind, die als ziehend beschrieben werden und allmählich mit fortschreitendem Leiden an Heftigkeit zunehmen, sind es Sehstörungen, Doppelbilder, wofern überhaupt okulare Symptome vorhanden sind, über die die Erkrankten klagen. Der lokale röntgenologische Befund bietet so weitgehende Uebereinstimmungen, daß ein Fall dem anderen gleicht.

Bei der Seltenheit des Leidens nimmt es nicht wunder, wenn eine genaue Diagnose des Leidens bisher nicht gestellt wurde; bei unserem Falle sprachen wir die Vermutung aus, daß eine Ostitis fibrosa vorliegen müsse. Verwechslungen mit Schädelsarkomen sind sicherlich schon vorgekommen, und bei der großen Ausdehnung, die das Leiden dann meist erreicht hat, als inoperabel abgewiesen worden.

Zur radikalen Beseitigung des Leidens waren ausgedehnte Resektionen erforderlich, die außer dem Schläfenbein bald Teile der Orbita und des Stirnbeins, bald das Jochbein und Scheitelbein betrafen, selbst auf die Schädelbasis übergriffen. Die Operation ist in allen Fällen gut vertragen worden, der Operationsshock war bald überstanden. Nur in einem Falle ist eine primäre Defektdeckung gemacht worden, 2 mal wurde sekundär gedeckt (autoplastisch, Tibiaspäne, Scapula), 2 mal wurde von einer Defektdeckung

Digitized by Google

abgesehen. Der Schädel selbst ist in keinem Falle zur Deckung des Defektes benutzt worden, bei der Ausdehnung, die die Erkrankung genommen, würde die Verwendung von Schädelknochen auch nicht empfehlenswert sein, zumal andere Teile des Schädels Krankheitsherde oder -keime beherbergen können. Wir sahen von einer primären Defektdeckung ab, weil bei der Operation die Stirnhöhle eröffnet und zum Teil entfernt werden mußte. Zu einer Infektion kam es nicht. Die Scapula (R ö p k e) hat sich uns als ausgezeichnetes Transplantationsmaterial erwiesen; vermöge der leicht konvexen Gestalt der Fossa infraspinata gelang es, im afficierten Gebiet die konvexe Form des Stirnhöckers wieder herzustellen.

B o i t ist der einzige gewesen, der bisher ein Recidiv (Uebergreifen von der Stirn auf das Jochbein) 10 Jahre nach der ersten Operation gesehen hat. Sonst ist über Recidive nichts bekannt, allerdings ist seit der Operation der anderen Fälle eine erst kurze Zeit verflossen.

An den gewonnenen P r ä p a r a t e n ist der Schädel um ein mehrfaches verdickt, Tabula ext. und int. sind kaum zu erkennen, wenn sie vorhanden, zeigen sie normale Breite; der Raum der Diploe ist mit einem dichtgefügten spongiösen Knochen, der stellenweise eburneiert ist, erfüllt, daneben finden sich bindegewebige Herde von wechselnder Ausdehnung, dazu kommen bei einigen Fällen Cysten von verschiedener Größe, die mit einem klaren oder hämorrhagischen Inhalt erfüllt sind. Die Bindegewebsmassen ließen sich an einigen Stellen stumpf aus glattwandigen Höhlen ausschälen. Der Knochen ist im erkrankten Bezirk leicht zu schneiden und zu meißeln, selten derb, sklerosiert. B o i t beschreibt eine starke Abplattung und Eindellung des Gehirns im Bereich des erkrankten Schädelabschnittes; die Schädelauftreibung erfolgt aber in der Hauptsache nach außen, Drucksymptome von seiten des Gehirns fehlen. Den 5 Fällen von Ostitis fibrosa des Schädels ist es endlich eigentümlich, daß bei ihnen die Erkrankung auf einen bestimmten Teil des Schädels lokalisiert ist, daß genaue röntgenologische Untersuchungen im übrigen Skelettsystem keine Krankheitsherde aufdeckten, und daß auch bei Nachuntersuchungen das Skelett frei befunden wurde (z. B. bei B o i t nach 10 Jahren).

Soweit die bisherigen wenigen Beobachtungen überhaupt schon eine Aeußerung über die Prognose des Leidens erlauben, möchten wir sie dahin stellen, daß eine radikale Beseitigung des örtlichen Leidens vielleicht die allgemeine Skelettaffektion verhüten kann. Daß die Ostitis fibrosa aber auch als örtliches Leiden auftritt, dafür bietet uns die Literatur über die Ostitis fibrosa der langen Röhrenknochen zahlreiche Belege.

Unsere Ansichten über die Behandlung der Ostitis fibrosa des Schädels möchten wir in folgenden Forderungen wiedergeben:

1. Die Operation der Ostitis fibrosa des Schädels soll in jedem Falle, auch bei ausgedehnter Erkrankung, bei multiplen Herden versucht werden;

Digitized by Google

denn es gelingt vielleicht, durch Entfernung eines umschriebenen Herdes, der Allgemeinerkrankung des Skeletts vorzubeugen.

2. Auch bei nicht radikaler Operation kann der Prozeß zum Stillstand kommen. (Bei der Ostitis fibrosa der langen Röhrenknochen, den Knochencysten, führte ein unvollkommener Eingriff häufig zur Heilung.)

3. Wenn am Schädel Drucksymptome, Gehör- und Sehstörungen bestehen, soll auch bei allgemeiner Erkrankung des Skeletts operiert werden; hier hat die Operation palliativen Wert.

4. Auch lokale Recidive sollen bei der klinischen Gutartigkeit des Leidens operativ entfernt werden.

5. Da Verwechslungen mit anderen Schädeltumoren, besonders Sarkomen, möglich sind, muß in zweifelhaften Fällen eine Probeincision gemacht werden.

Mit den vorstehend beschriebenen 5 Beobachtungen von Ostitis fibrosa des Schädels hat ein Fall von Bockenheimer, dessen Operation als aussichtslos betrachtet wurde, in mancher Hinsicht große Aehnlichkeit.

26 j. Mann. Im Alter von 12 Jahren wurde an dem Pat. bereits von seinen Angehörigen eine leichte Verdickung der l. Vorderhauptseite bemerkt. Die Verdickung nahm bis zum 19. Jahre allmählich zu. In den letzten Jahren hatte Pat. leichte Kopfschmerzen auf dieser Seite. Im Alter von 16 Jahren fiel dem Pat. ein Ziegelstein aus ziemlicher Höhe auf den Kopf und soll in der l. Schläfengegend eine Wunde verursacht haben, die jedoch rasch heilte. 3 Jahre nach der Verletzung entstand ziemlich rasch, ohne andere Ursache, eine Anschwellung an der früheren Verletzungsstelle. Ein Arzt machte 3 kleine Incisionen; es entleerte sich nur Blut.

Befund: Die l. Gesichtshälfte ist im Verhältnis zur rechten etwas zurückgewichen. Die linke knöcherne Nasenseite ist etwas mehr eingesunken. Der l. Bulbus liegt tiefer, die l. Pupille ist weiter als die rechte und reagiert langsamer. Die Augenbewegungen sind frei, Sehschärfe, Gesichtsfeld normal. Der Gaumen ist sehr hoch. Der Kopfschädel der l. Seite ist im Verhältnis zur rechten deutlich prominent, besonders in der Stirn- und vorderen Scheitelbeingegend. Auf dem Röntgenbild ist auch am hinteren Teil des l. Scheitelbeins und am l. Schläfenbein eine Verdickung des Knochens zu sehen. Die Differenz des halben Umfangs zwischen links und rechts beträgt 4 cm. Am deutlichsten ist die Knochenauftreibung entsprechend dem l. Tuber frontale und der medialen vorderen Partie des l. Scheitelbeins. Am l. Schläfenbein befindet sich 1 cm unterhalb der Linea semicircularis eine etwa fünfpfennigstückgroße, von kleinen Knochenhöckern umgebene Delle im Knochen (entsprechend der früheren Verletzung durch Ziegelstein). Die Knochenauftreibung greift in der Mittellinie auf das r. Scheitelbein über. 2 Jahre später derselbe Befund. Diagnose: Diffuse Hyperostosen der Schädelknochen.

Vermutlich ist auch ein Fall von Fischer, der von Bardenheuer und Lossen der Leontiasis ossea zugezählt wurde, hierher zu rechnen.

18 j. Mann. Seit 6 Jahren langsam wachsend, entstand ein Tumor am r. Tuber frontale, kinderfaustgroß, uneben, ganz hart. Haut darüber verschieblich. Keine Zeichen von Hirndruck. Pat. gibt einen heftigen Stoß gegen diesen Knochen als Ursache des Leidens an. Keine Heredität, keine Syphilis, keine Tuberkulose, keine habituelle Rose.

Digitized by Google

Mit Wahrscheinlichkeit glauben wir auch einen Fall von v. Haberer dem Krankheitsbild der Ostitis fibrosa zuzählen zu müssen. Neben den Veränderungen am Schädel war hier ein Femur erkrankt.

10 j. Knabe. Im 3. Lebensjahre bemerkte die Mutter eine langsam sich vergrößernde Anschwellung der r. Gesichtshälfte im Bereiche des Unterkiefers, der sie aber, da der Allgemeinzustand des Kindes in keiner Weise beeinträchtigt war, keinerlei Gewicht beimaß. Bald darauf soll sich auch eine Anschwellung im Bereiche der r. Schädelhälfte gezeigt haben, die ebenfalls das Befinden des Kindes nicht störte. Im 5. Lebensjahre brach sich der Knabe beim Gehen durch Ausrutschen den r. Oberschenkel. Die Fraktur soll mit leichter Verkrümmung des Beines an der Bruchstelle ausgeheilt sein. 3 Jahre später brach der Knabe den Oberschenkel an der gleichen Stelle, auch diesmal war das Trauma ein relativ geringgradiges. Unter Extensionsbehandlung heilte auch diesmal die Fraktur, jedoch soll die Verkrümmung des Beines seither eine wesentlich stärkere sein. Die Anschwellungen im Bereiche des Gesichtes und Kopfes sollen langsam gewachsen sein. Ueber Schmerzen hatte Pat. nie zu klagen.

Befund: Im Bereich des r. Scheitelbeins eine halbkugelige, knochenharte Geschwulst von glatter Oberfläche, absoluter Unempfindlichkeit, über der die weichen Schädeldecken in normalen Grenzen verschieblich sind. Unmittelbar vor dieser Geschwulst, noch im Bereiche des vorderen Anteils des Scheitelbeins gelegen, eine flachere und kleinere Vorwölbung, die auf das deutlichste Fluktuation zeigt und von einem zackigen Knochenwall umgeben ist. Die r. Orbita in ihrem oberen Anteile stark aufgetrieben, das r. Auge tiefer stehend als das linke, dabei bestehen keine Doppelbilder, die Augenbewegungen sind nach allen Seiten frei. Der horizontale Unterkieferast der r. Seite mächtig aufgetrieben, druckempfindlich. — Der r. Oberschenkel in seiner oberen Hälfte in einem stumpfen, mit der Spitze nach außen und vorne stehenden Winkel abgeknickt. Der Knochen an der Knickungsstelle tumorartig aufgetrieben, unempfindlich gegen Druck. Im Bereich des Trochanter major der l. Seite besteht ebenfalls eine beträchtliche Auftreibung des Knochens. An den übrigen Skelettabschnitten finden sich keine nachweisbaren Veränderungen. Die rechte untere Extremität ist 1 cm länger als die linke.

Röntgenaufnahme des Schädels: An Stelle des Scheitelbeintumors findet sich im Knochen eine unregelmäßige, allem Anschein nach cystische Geschwulst, über der die innere Corticalis hochgradig verdünnt erscheint. Nicht eindrückbar. Am Kinnteile des Unterkiefers handelt es sich gleichfalls um Cystenbildung, die aber in dem Röntgenogramm sich nicht so deutlich ausprägt wie die Cyste im Scheitelbein. R. Oberschenkel in seiner ganzen oberen Hälfte von einer dem Bilde nach wahrscheinlich multiloculären Cyste eingenommen, die entsprechend der früher besagten Knickungsstelle des Femur die größte Ausdehnung besitzt. Die Corticalis an vielen Stellen hochgradig rareficiert, zeigt an anderen Stellen periostale Auflagerungen.

Probeincision: Nach Spaltung der Weichteile und des dicken Periostmantels gelangt man auf höckerigen, aber glatten Knochen. Die äußerst dünne Knochendecke gab dem Meißel sofort nach, und nun lagen Höhlen im Knochen vor, aus denen es in abundanter Weise venös blutete. Höhle im Scheitelbein multiloculär.

Auf dem Chirurgenkongreß 1913 hat Wrede in der Diskussion zu einer Demonstration von Franke (Endotheliom der Dura, das ursprünglich als Ostitis fibrosa gedeutet worden war), über eine Patientin Lexer's

Digitized by Google

berichtet, die im Alter von 30 Jahren wegen einer Epulis am Unterkiefer operiert wurde, mit 40 Jahren ein ossifizierendes Riesenzellensarkom des Oberkiefers, aber außerdem am Schädel und den übrigen Knochen des Skeletts die charakteristischen Veränderungen der Ostitis fibrosa aufwies. Ob in diesem Falle die Epulis des Unterkiefers bereits eine Aeußerung der später als Skeletterkrankung festgestellten Ostitis fibrosa ist, ist schwer zu entscheiden. Bisher war es nicht bekannt, daß die Ostitis fibrosa der Gesichtsknochen zu epulisähnlichen Wucherungen des Kiefers führt. Im übrigen ist es einer jener wenigen Fälle, der neben einer allgemeinen Erkrankung des Schädels eine solche des Skeletts aufweist. —

In der Anamnese der an Ostitis deformans (Paget) leidenden Patienten finden wir, wenn wir nur die Schädelveränderungen berücksichtigen, ganz gleichmäßig die Angabe, daß infolge zunehmender Verdickung des Schädels die Hüte zu eng wurden und von Zeit zu Zeit immer weiter gemacht werden müssen. Kopfschmerzen bestehen nicht, die Intelligenz bleibt unverändert. Die Schädelknochen waren bei einigen Patienten druckschmerzhaft. Paget, der im ganzen über 13 Fälle berichten konnte, sah die Erkrankung mit einer Ausnahme nur bei Personen über 40 Jahren auftreten.

Von dem Schädel wird folgendes, in fast allen Krankenberichten wiederkehrendes Bild entworfen:

Die Schläfe ist vorgewölbt, Ober- und Unterkieferknochen sind nur ausnahmsweise hypertrophisch, der Krümmungsradius des Unterkiefers ist häufig verändert, der horizontale Ast ist verdickt. Am meisten in die Augen springend ist die Veränderung des Schädeldachs. Die Stirn ist verbreitert, etwas gewölbt, sie erscheint enorm wegen der gewöhnlich vorhandenen Kahlköpfigkeit. Die Schläfengruben fehlen, allenfalls sind sie halbflach, häufiger vorgewölbt. Die Scheitelbeine sind verbreitert und enorm aufgetrieben. Das Hinterhaupt ist normal gestaltet, zuweilen findet sich eine leichte Ausweitung der Wand, die glatt bleibt, zuweilen mit kleinen Höckern besät ist. Zu einem bestimmten Zeitpunkt der Erkrankung erscheint die eine Hälfte des Schädels weiter als die andere. Der ganze Krankheitsprozeß betrifft in der Hauptsache das Schädeldach, seltener die Schädelbasis.

v. Kutscha fand bei röntgenologischer Untersuchung des Schädels am Schädeldach ungleichmäßige Schatten, indem kalkärmere Inseln zwischen kalkhaltigen Knochen eingestreut sind, außerdem eine gleichmäßige Zunahme des Schädeldachs.

P. Marie und Léri fanden die Schädelbasis an 7 Schädeln mit Ostitis deformans stets verändert. Nach Léri und Chatelain ist die Basis zugleich hypertrophisch und deformiert. Stilling fand die Apophyse schlaff, weich, eingesunken, eine erbsengroße Cyste enthaltend. Der hintere Teil des Sattels und der Clivus waren beträchtlich emporgehoben; der Winkel, den Clivus und vorderer Teil der Schädelbasis und Sattellehne miteinander bilden, war etwas stumpfer als normal.

Digitized by Google

Nach P. Marie und Léri sind die verschiedenen Knochen der Schädelbasis dick, porös und bröckelig: Schuppe und Körper des Hinterhauptbeins, Felsenbein und Augenhöhlenwandungen. Wenn man an Schädeldurchschnitten die einzelnen Knochenabschnitte zwischen die Finger nimmt, erkennt man am besten diese Konsistenzänderung. Durch die Verbreiterung der einzelnen Knochenabschnitte werden die verschiedenen Foramina, vor allem das Hinterhauptsloch, verlegt bis zu fast vollständigem Verschluß. Durch das Gewicht des Gehirns wird die ganze Schädelbasis mit Ausnahme der Umgebung des Hinterhauptloches, die durch die Wirbelsäule gestützt wird, ausgebuchtet. Wie die Umgebung des Hinterhauptlochs, so leisten auch das Keil- und Felsenbein dem Hirngewicht Widerstand. Die Ausweitung der vorderen und mittleren Schädelgrube wird noch dadurch vermehrt, daß der Schädel, der durch die Erhebung des Hinterhauptsloches und seiner Umgebung an Höhe verliert, also absolut zu klein wird, in anteroposteriorer und transversaler Richtung verbreitert wird. Die Volumenzunahme des Schädels ist also eine Folge der Verdickung der Knochen des Schädeldachs, sie ist vor allem aber auch durch die Ausweitung des Schädels bedingt. Die Mißbildung der Basis, die nach P. Marie und Léri bis zur Convexobasie gesteigert sein kann, bedingt die charakteristische Verbildung des Schädeldachs, die Prominenz der Stirn- und Scheitelhöcker. Beide Veränderungen kommen auch unabhängig voneinander vor. So sahen P. Marie und Léri ein starkes Vorspringen der Knochen an der Basis, während das Schädeldach kaum an Dicke zugenommen hatte.

Regnault charakterisiert die Veränderungen der Schädelbasis als Platybasie; er vergleicht sie mit jenen, die man bei der Rachitis und anderen knochenerweichenden Krankheiten findet. Die das Foramen magnum kreisförmig umgebenden Knochen sollen in das genannte Loch eingestülpt sein. Daneben besteht eine Erhebung der Proc. condyloidei über eine durch die Proc. mastoidei gelegte Ebene. Die Platybasie kann mit Erhebung der Ossa sphenoidalia und ethmoidalia verbunden sein. Die beschriebene Einstülpung kommt entweder durch Druck der Wirbelsäule von unten oder den des Gehirns von oben zustande. Nach Regnault wirken wahrscheinlich beide Kräfte zusammen.

Bei Maier's Fall war am Schädel entsprechend der hinteren Hälfte der Coronarnaht eine 8 mm breite, 3 mm tiefe und 3 cm lange Rinne im Knochen fühlbar, die früher auch schmerzhaft gewesen war. An den Außenseiten der Tubera parietalia verliefen bogenförmig von vorne nach hinten, und zwar parallel zur Mittellinie, 2 etwa 9 cm lange, 1 cm breite und 3 mm hohe Buckel, die später als die Rinne entstanden sind. Die ganze vordere und obere Stirnhäflte, besonders aber die Gegend unmittelbar hinter dem rechten Tuber frontale ist stärker vorspringend. Die Gesichtsknochen waren normal.

Digitized by Google

Die Schädelbasis soll nach André Léri eine besondere radiographische Form infolge ihrer Verbildung und Hypertrophie besitzen. Die Knochen der Basis, die verdickt und porös sind, erscheinen als dicke grauliche Streifen mit weichen Konturen statt der normalen schwarzen Linien. Auf einer anteroposterioren Aufnahme zeigt die Basis eine horizontale Nivellierung ihrer verschiedenen Etagen und oben oft eine Konvexität, die von der Erhöhung des Keilbeins und Hinterhauptkörpers, wie der Senkung des Siebbeins und der Augenhöhlen herrührt. Noch häufiger findet man eine Vergrößerung des stumpfen Winkels, dessen Schenkel durch die Augenhöhlenwandungen und den oberen Rand des Felsenbeins gebildet werden und dessen Spitze sich ungefähr in Höhe des Türkensattels befindet. Dieser zwischen Orbita und Felsenbein liegende Winkel, der in der Norm durchschnittlich 138—140° beträgt, mißt bei der Paget'schen Krankheit ungefähr 170°. Die Vergrößerung dieses Winkels ist zugleich durch die übermäßige Erhöhung des inneren Teiles des Felsenbeins und durch die Senkung ihres äußeren Abschnittes bedingt (nach P. Marie).

Die histologische Untersuchung der Schädelknochen rechtfertigt ebenfalls unsere Ansicht, daß der Ostitis deformans (Paget) eine Sonderstellung zukommt.

Am Schädel sind die Unterschiede zwischen äußerer und innerer Tafel und Diploe vollkommen verwischt. Man trifft auf ein annähernd gleichmäßiges Netzwerk dünner Knochenbälkchen, eine kompakte Schicht mit lamellärem Gefüge fehlt, nach außen und innen werden die netzförmig angeordneten Knochenbälkchen durch einen dünnen Streifen abgeschlossen, in dem die Längsachse der Knochenkörperchen der Oberfläche des Schädels parallel verläuft. Im übrigen zeigen die Knochenkörperchen ganz unregelmäßige Anordnung. Die einzelnen Knochenbälkchen sind unregelmäßig begrenzt, und sind angenagt von Howship'schen Lakunen, von perforierenden Kanälen unterbrochen, von Resorptionsräumen durchlöchert. Perforierende Kanäle ziehen auch gegen das Periost und gegen die Dura hin, zahlreiche Havers'sche Räume durchbrechen die Kontinuität der dünnen Decke. In den Lakunen sowie den Buchten der Resorptionsräume liegen vielkernige Riesenzellen. Neben den Resorptionsvorgängen findet sich ein weit verbreiteter Appositionsprozeß.

Unter der Dura wie unter dem Periost sieht man eine dünne Lage junger Knochensubstanz. Die Mehrzahl der Knochenbälkchen ist dort, wo keine Resorption statthat, mit mehr oder weniger breiten Schichten kalklosen Knochengewebes überzogen, das sich mit Carmin lebhaft färbt. Vielfach sind verkalkte Bälkchen durch kalklose Brücken miteinander verbunden, an verschiedenen Stellen finden sich Netze aus osteoider Substanz. Das kalklose Knochengewebe füllt Resorptionsräume teilweise aus oder verschließt perforierende Kanäle. Die Grenze zwischen kalkhaltiger und kalkloser Substanz ist überall scharf, ein allmählicher Uebergang des verkalkten in das kalklose Gewebe findet nicht statt, nirgends besteht ein Anhaltspunkt für die Annahme, daß die unverkalkten Zonen einem Entkalkungsprozeß ihren Ursprung verdanken. Die Zonen sind als junges Knochengewebe anzusprechen, sie besitzen meistens noch einen Ueberzug wohl ausgebildeter Osteoblasten, die Knochenzellen sind spärlich, unregelmäßig angeordnet. Die Knochenhöhlen haben keine oder nur kurze Ausläufer.

Digitized by Google

Das Mark besteht in den stärker veränderten Teilen des Schädeldaches aus einem streifigen, blutgefäßreichen Bindegewebe. Es ist bald mehr bald weniger zellenreich. Die zelligen Elemente sind spindelförmige Bindegewebskörperchen oder polygonal gestaltet mit granuliertem Protoplasma. Daneben findet man Riesenzellen mit Leukocyten. Fettzellen sind nur spärlich vorhanden.

An den weniger veränderten Teilen des Schädeldaches sind die Markräume der Diploe mit normalem fettreichem Mark angefüllt. Aeußere und innere Tafel zeigen aber dieselben Veränderungen wie in den erkrankten Teilen, hier ist auch das Markgewebe bereits umgewandelt.

In einem anderen Falle, den Stilling untersuchte, fand sich sklerotische Knochensubstanz, entsprechend den mikroskopisch erkennbaren dichten elfenbeinartigen Lagen.

Als differentialdiagnostisches Merkmal zwischen der Ostitis deformans (Paget) und der Leontiasis ossea Virchow's wird angegeben, daß beim Morbus Paget die Schädelknochen glatt, auch für harte Röntgenstrahlen nicht durchlässig, bei der Leontiasis ossea aber unregelmäßig höckerig sind. Virchow würde für den Schädel bei der Ostitis deformans (Paget) nie die Bezeichnung Leontiasis ossea gewählt haben, die für einige der dem Krankheitsbild der Leontiasis zugezählten Schädelpräparate doch sehr bezeichnend ist. Bardenheuer und Lossen haben die in der Literatur als Leontiasis ossea geltenden Fälle zusammengestellt und eine eigene Beobachtung angefügt, die aber vielleicht nicht zur Leontiasis gehört.

Fig. 4.

Eine Durchsicht dieser Fälle zeigt, ein wie verschiedenes Material hier unter einem Namen zusammengetragen ist. Eine Sichtung ist deshalb erschwert, weil genaue histologische Untersuchungen, selbst genaue Krankenberichte sowie makroskopische Beschreibungen des Skeletts fehlen. Eine Anzahl der Schädel sind Museumspräparate. Nur einige Fälle zeigen diffuse Hyperostosen der Schädel- und Gesichtsknochen, also jenen Befund, der mit der Benennung Leontiasis ossea gut charakterisiert ist. Wir bilden das wenig bekannte Präparat des Musée Dupuytren (Fig. 4) ab, zu dem

Digitized by Google

die Krankengeschichte fehlt, das die gewaltige Verunstaltung des Schädels zeigt und geben im Auszug den Sektionsbefund eines ähnlichen Falles wieder.

Bickersteth (Transact. of. the path. soc. 1866):

Die Erkrankung des Schädels bestand in einer Verdichtung und beträchtlichen Verhärtung. Auf der Außenfläche des Knochens zahlreiche, dicht aneinander stehende Auswüchse von Hanfkorn- bzw. Kirschengröße, von stumpfer Form und dichtem Gewebe. Der Knochen ähnelte einer Malachitmasse. Die Erkrankung hatte alle Knochen des Schädeldachs ergriffen mit Ausnahme des Occiput. Die Jochbeine waren am meisten gewuchert, sie bildeten jedes eine unregelmäßige Masse von der Größe einer Orange.

Die Orbita war beiderseits verengt, rechts dreieckig, links viereckig. Die Fortsätze des Oberkiefers sind so verengt, daß die Nasenlöcher nur eine kleine Spalte bilden. Die Fortsätze des Gaumens bilden zwei abgerundete Massen, welche die Gaumenwölbung ausfüllen, die sich im Niveau des Alveolarrandes befindet. Beide Tumoren sind durch eine tiefe mediane Furche getrennt. Nasenbein, Vomer, Gaumenbeine stark verdickt. Die Zähne des Oberkiefers sind vollständig, bis auf den dritten Molarzahn beiderseits, von dem man nicht einmal die Alveole sieht. Der Unterkiefer ist enorm deformiert und in all seinen Dimensionen, besonders rechts, stark verdickt. Die Kondylen, der Proc. coronoideus, der Kieferwinkel bilden auf jeder Seite eine geballte Masse. Außerdem zeigte das Zungenbein die gleichen Veränderungen, am Wadenbein fand sich ein Tumor von der Größe eines Straußeneies.

In allen diesen Stellen hat das Knochengewebe eine sehr kompakte, dichte Struktur. Es wird durchzogen von zahlreichen, sehr weiten Gefäßkanälchen. Die mikroskopische Untersuchung zeigt, daß dieses ganze kompakte Gewebe von zahlreichen Gefäßkanälen durchzogen ist, welche stellenweise richtige Netze bilden. Zwischen diesen Kanälen ist Knochengewebe, in dem wahre Havers'sche Kanäle sehr selten sind.

Bemerkenswert ist noch, daß ein Bruder des Pat. eine ähnliche Hypertrophie am Oberkiefer der einen Seite hatte. Diese war im Pubertätsalter entstanden, blieb lange Zeit stationär und gab mehrere Jahre nach ihrem Beginn dem Pat. das Aussehen, als ob er eine dicke Backe hätte.

Nur wenige Fälle bieten denselben oder einen ähnlichen Befund. Wir rechnen dazu die Fälle Forcade, Ilg-Gruber (?), Wrany, Scheier (?), Brown (nur Gesichtsknochen beteiligt), v. Bergmann, Buhl und Bassoë (gleichzeitig Riesenwuchs), Malpighi, Otto (?), Vrolik, Jadelot und Bojanus (auffallende Verengung sämtlicher Foramina an der Schädelbasis, die bei den übrigen Fällen fehlt), Huschke, Albers, Fischer (1. Fall).

Vom klinischen Gesichtspunkte aus betrachtet haben diese Fälle, soweit uns klinische Daten bekannt sind, eines gemeinsam, das ist der Beginn der Erkrankung im jugendlichen Alter, zur Zeit der Pubertät, vor dem 20. Lebensjahre; in der Anamnese einiger Fälle finden wir ein initiales Trauma. Die Mehrzahl der Patienten starb früh, im 3. oder 4. Dezennium, aus unbekannter Ursache oder an den Folgen des Schädelleidens. Wenn der Fall Scheier der Leontiasis ossea zugehört, ist er der einzige, bei dem ein Stillstand, ja vielleicht ein Rückgang der Krankheit zu verzeichnen ist (15 Jahre nach der

Digitized by Google

ersten Untersuchung von Bockenheimer nachuntersucht). Ob die Annahme, daß die zunehmenden Kopfschmerzen auf fortschreitende Knochenverdickungen an der Schädelbasis zu beziehen sind, gerechtfertigt ist, erscheint uns fraglich.

Das Skelett wurde im allgemeinen normal befunden, bei Forcade war es namentlich in den letzten Krankheitsjahren von ungewöhnlicher Zartheit und Weichheit, im Falle Ilg-Gruber entstanden im letzten Lebensjahre eine Krümmung der Unterschenkel und eine Skoliose des Brustteils der Wirbelsäule, im Falle Bickersteth erschien 13 Jahre nach dem Beginn der Erkrankung ein Tumor an der linken Fibula. Buhl nimmt an, daß sein Patient, der im Alter von 14 Jahren den linken Schenkelhals und die linke Fibula brach, dessen 6. Brustwirbel bei der Sektion stark angenagt und eingesunken war, an abnormer Knochenbrüchigkeit gelitten hat. Die Schädel- und Gesichtsknochen werden bei den echten Fällen von Leontiasis ossea als verdickt, elfenbeinhart, sklerosiert, mit kleinen flachen Auswüchsen besetzt geschildert. Malpighi spricht von einer Craniosklerosis. Die Gefäß- und Nervenlöcher an der Schädelbasis, im Gesichtsskelett waren nicht verengt, bei der Ostitis deformans (Paget) sind sie häufig stenosiert, ja fast verödet gefunden worden.

Ein im Virchow-Museum befindlicher, von Bockenheimer abgebildeter Fall kann der Leontiasis ossea nicht zugezählt werden. Der Beschreibung nach handelt es sich wahrscheinlich um den Schädel einer Ostitis deformans Paget. Der Knochen ist an diesem Präparat nicht sklerotisch, er hat ein poröses Aussehen und ist durch das Vorhandensein von zahlreichen Rissen und Poren am ehesten mit Bimstein zu vergleichen. Man kann auf dem Durchschnitt Tabula externa und interna von der Diploe nicht unterscheiden. Die Diploe scheint zum größten Teil verloren gegangen zu sein, und da, wo sie früher bestanden hat, finden wir eine Anzahl größerer Spalten und Hohlräume. (Bei der Maceration werden hier das osteoide Gewebe und Fasermark ausgefallen sein.) Der Knochen ist nicht hart, sondern nur durch die zahlreichen in ihm gelegenen Hohlräume von derartiger Beschaffenheit, daß man ihn ohne viele Mühe abbröckeln kann. Dabei ist das ganze Schädeldach enorm vergrößert.

Die von uns als echte Leontiasis ossea (diffuse Hyperostosen der Schädel- und Gesichtsknochen) betrachteten Fälle sind so ungenügend untersucht, daß vom pathologisch-anatomischen Gesichtspunkte aus eine exakte Benennung nicht möglich ist, jedenfalls finden sich in den kurzen Krankengeschichten keinerlei Anhaltspunkte, die eine Identifizierung dieser Fälle mit der Ostitis fibrosa (Recklinghausen) oder der Ostitis deformans (Paget) rechtfertigte. Die in allen Berichten wiederkehrende Sklerosierung des Knochens ist in keinem Stadium beider Krankheiten in dieser Ausdehnung gesehen worden.

In den Zusammenstellungen von Bardenheuer, Lossen und Bockenheimer finden wir Fälle der Leontiasis ossea angereiht, die von

Digitized by Google

den Autoren, die sie mitteilten, anders gedeutet wurden. Le Dentu spricht von einem Sarkom, Paquet von Hyperostosen des Oberkiefers mit sarkomatöser Entartung, Fischer's zweiter Fall scheint ein Tumor von Kiefer und Orbita gewesen zu sein, Stanley's Fall ein Osteom der Kieferhöhle, Poulet Laherre's vielleicht eine Ostitis deformans. Ob die Fälle von Poixon, Forgue Guigan, Howship's symmetrische Hyperostosen des Kiefers, der Leontiasis ossea zugezählt werden dürfen, damit wollen wir uns in einer besonderen Abhandlung befassen.

Es sind also, von den echten Tumorbildungen abgesehen, 4 Affektionen, die dem Krankheitsbilde der Leontiasis ossea zugezählt werden, die aber schon so weit untersucht sind, daß sie ein selbständiges Leiden darstellen.

1. Die Ostitis fibrosa (v. Recklinghausen),
2. die Ostitis deformans (Paget),
3. die diffusen Hyperostosen der Schädel- und Gesichtsknochen (Leontiasis ossea Virchow),
4. die symmetrischen (familiären) Hyperostosen der Kiefer (vgl. Frangenheim, Familiäre Hyperostosen der Kiefer, Bruns' Beiträge).

Wir empfehlen nur die ad 3 genannte Affektion als echte Leontiasis ossea zu bezeichnen, also die gesamte Erkrankung der Schädel- und Gesichtsknochen, die dem Gesicht die gewaltige Verunstaltung, das Löwenartige verleiht.

Im Tierreich, besonders bei unseren Haustieren, sind Affektionen der Schädelknochen bekannt, die, was die Benennung anbelangt, ein ähnliches Schicksal erfahren haben, wie die Schädelerkrankungen des Menschen. Exakte Untersuchungen haben in den letzten Jahren hier manche unklaren Vorstellungen, manche wenig prägnante Bezeichnung beseitigt. Die Schnüffelkrankheit des Schweins ist durch sorgfältige Untersuchungen von E. Rehn, Busolt, Hintze mit der Ostitis fibrosa des Menschen identificiert worden. Ingier hat neuerdings nachgewiesen, daß bei diesem Leiden auch im Rumpf- und Extremitätenskelett die gleichen wenn auch weniger hochgradigen Veränderungen wie am Schädel vorkommen. Eine ähnliche Erkrankung, die am Schädel von Affen, Pferden, Ziegen beobachtet wird, ist bald der Ostitis fibrosa (v. Hansemann, Roßwog), bald der Ostitis deformans (Koch, Schmorl) zugezählt worden. In früheren Jahren wurden diese Affektionen als Osteomalacie gedeutet. Goebel erwähnt eine Tumorbildung eines Schimpansenschädels, die sich als lokale besonders starke Knochenauftreibung, eine die ganzen Schädelknochen einnehmende exzentrische Hypertrophie erwies, die an die Leontiasis ossea erinnert. Es bedarf auf diesem Gebiete auch in der Tierpathologie noch weiterer, vor allem pathologisch-anatomischer Untersuchungen.

Literatur.

Abbe, Paget's Disease of the Bones of the Face. Ref. Med. Rec. 1912. p. 825. — Adams, Large and multiple exostoses of the skull with hyperostoses. Path. soc. transact. Vol. 22. p. 204. 1871. — Allen, Osteosclerosis cranii cum hypertrophia. Jenaische Annalen. Bd. 2. p. 1. 1851. — Bardenheuer-Lossen, Leontiasis

Digitized by Google

ossea. Festschr. z. Eröffnung der Akad. für prakt. Med. in Cöln. 1904. — Bardenheuer, Leontiasis ossea. D. m. W. 1906. S. 525 und 1519. — Barthélémy, Maladie osseuse de Paget. Thèse Lyon. 1901. — Bassi, Un caso di Leontiasis della ossa della testa in una simia. Virchow-Hirsch Jahresber. IX. I. S. 726. — Bassoë, Leontiasis ossea. Transact. of the Chicago pathol. soc. 1901—3. Vol. CXI. p. 231—232 and The journal of nervous and mental diseases. Vol. XXX. Sept. 1903. p. 513. (Ref. Zbl. f. Path. 1904. Nr. 5.) — Baumgarten. Leontiasis ossea. Thèse Paris. 1892. — Beck. Leontiasis ossea with halisteresis. Surgery Vol. IV. Nr. 6. — v. Bergmann, Leontiasis faciei ossea. Zbl. f. Chir. 1904. S. 23. — Bickersteth. Transact. of the Path. Soc. of London. Vol. XVII. 1866. — Bockenheimer, Die diffusen Hyperostosen der Schädel- und Gesichtsknochen s. Ostitis deformans fibrosa. Arch. f. klin. Chir. Bd. 85. — Ders., Die Cysten der langen Röhrenknochen und die Ostitis fibrosa. Ebenda. Bd. 81. — Boit, Leontiasis ossea und Ostitis fibrosa. Ebenda. Bd. 97. — Bojanus, Ueber den ungewöhnlich verdickten Menschenschädel der Darmstädter Sammlung. Froriep's Notizen Bd. 15. 1826. S. 128. — Breschet, Hyperostose du crâne chez un enfant de dix-huit mois. Acad. de méd. 28 janvier 1834. — Brown, Leontiasis ossea. Med. chron. 1892. — Buhl, Ein Riese mit Hyperostosen der Gesichts- und Schädelknochen. Mitt. a. d. pathol. Institut zu München. Stuttgart 1878. — Busolt, Schnüffelkrankheit der Schweine. Diss. Gießen 1913. — Caylay, Hyperostosis of the lower jaw right parietal bone, left clavicle and tibiae, cancer of the lung. Transact. of the pathol. Soc. London. 1878. XXIX. — Cohn, Fall von starker Vergrößerung des Schädels. Berl. med. Ges. 5. Juni 1907. Berl. klin. W. 1907. Nr. 24. S. 755. — Cuvier, Neue Beobachtungen über eine merkwürdige Veränderung einiger menschlicher Köpfe. Froriep's Notizen. 1825. Nr. 198. — Daniels, Leontiasis ossea. Natuurk. Verh. v. d. Holland. Matsch. d. Wetenschappen. Haarlem 1883. — Le Dentu, Periostose diffuse non syphilitique des os de la face et du crâne. Revue de méd. p. 871. 1879. — Ders., Ostéome diffus des os de la face. Bull. de la soc. de chir. 1888. p. 166. — Dietz, Zur Frage der sekundären konzentrischen Hyperostose am Schädel. Diss. Würzburg. 1908. — Dor, De l'existence chez le cheval d'une maladie osseuse analogue à la maladie de Paget. Revue de chir. 1902. 10. avril. — Edes, Hyperostosis of the cranium. Americ. journ. of the med. sc. Vol. 112. p. 21. 1896. — Fischer, Hyperostose der Schädel- und Gesichtsknochen. D. Ztschr. f. Chir., Bd. XII. — Forcade, 1734 (Ribbelt, Diss. Paris 1823). (Nach Virchow.) — Frangenheim, Ostitis fibrosa im Kindesalter. Bruns' Beitr. Bd. 76. — Ders., Die Krankheiten des Knochensystems im Kindesalter. Neue D. Chir. Bd. X. — Ders., Familiäre Hyperostosen der Kiefer. Bruns' Beitr. Bd. 90. — Fränkel, B., Leontiasis ossium. Berl. klin. W. 1888. Nr. 44. — Frank, Leontiasis ossea. Tijdschr. voor Geneesk. Nr. 22. Ref. Berl. klin. W. 1909. S. 32. (Kind von 2½ Jahren.) — Gaddi, Iperostosi scrofulosa cefalo-vertebrale e cefale sclerosi rachitica. Modena 1864. — Gervais, De l'hyperostose chez l'homme et chez les animaux. Journ. de Zoologie. T. IV. p. 273. 1875. — Goodhart, Hyperostosis and tumour of the bones. Pathol. Soc. transact. Vol. 29. p. 175. 1878. IV. 1879. — Goris, Osteosclerose progressive des os craniens Sem. méd. 1908. p. 372. (Zbl. f. Chir. 1909. S. 1804). — Gruber, Monographie eines merkwürdigen osteosklerotischen Kopfes. Abh. d. K. böhm. Ges. d. Wiss. V. Prag. 1848 und Beitr. z. Anat., Physiol. und Chir. II. Prag. 1847. — v. Haberer, Zur Kasuistik der Knochencysten. Arch. f. klin. Chir. Bd. 76. — Ders., Zur Frage der Knochencysten und der Ostitis fibrosa. Ebenda. Bd. 82. — Ders., Demonstration auf der Naturforscherversammlg. Breslau 1904. — Hann, Ostitis deformans terminating with cerebral symptoms. (Ref. Ztschr. f. Orth. Bd. 28.) — Heineke, Die chirurg. Krankheiten des Kopfes. D. Chir. Lfg. 31. — Hintze, Das Wesen der Schnüffelkrankheit der Tiere. Arch. f. wiss. u. prakt. Tierheilk. Bd. 35. 1910. — Huppert, Diffuse

Digitized by Google

und spongiöse blutreiche Hyperostose auf der äußeren Oberfläche beider Stirn- und Scheitelbeine bei einem epileptischen Idioten. Arch. d. Heilk. 1871. T. XII. S. 160. — Huschke, Ueber Craniosclerosis totalis rachitica und verdickte Schädel überhaupt. Programm, Jena 1858. — Jadelot, Description anatom. d'une tête humaine extraordinaire. Paris 1799. (Ueber denselben Schädel Cuvier, Mémoires du Musée naturel. T. XI.) — Ilg, Anatom. Beschreibung eines durch außerordentliche Knochenwucherung sehr merkwürdigen Schädels. Prag 1821. — Ingier, Ueber die bei der Schnüffelkrankheit am Rumpf- und Extremitätenskelett auftretenden Veränderungen. Frankf. Ztschr. f. Path. Bd. 12. H. 2. — Kanavel, Surg. intervention in Leontiasis ossea. Surg. Vol. IV. Nr. 6. — Kilian, Untersuchungen über das 9. Hirnnervenpaar. Pest 1822. S. 133. (Nach Huschke). — Koch, Schädel mit Ostitis deformans Paget. Pathol. Tag. 1909. Zbl. f. Path. 1909. S. 489. Diskussion. — Law, Early case of Leontiasis ossea. Zbl. f. Pathol. S. 887. 1907. — Léri, André et Legros, Etude radiograph. comparative de quelques affections dystroph. des os. Revue neurol. 1908. Iconogr. de la Salp. 1909. — Dies., Ostéopathie traumatique anormale simulant la maladie de Paget. Revue neurol. 30. avril 1910. — Dies., Traumatisme et Syndrome de Paget. Nouv. Iconogr. de la Salp. 1912. — Maier, Ostitis deformans Paget. Charité-Ann. Bd. 33. — Malpighi, Opera postuma. London 1697. p. 49. — Marie, Hyperostose cranienne du type de la maladie de Paget. r. Congr. Centralbl. 1913. p. 500. Bd. 1. — Ders., Ostéite déformante de Paget. Soc. méd. des Hôp. 10. juin 1892. Bull. et mém. de la soc. méd. des hôp. Tome IX. p. 216. — Ders., Un cas d'ostéite déformante de Paget. Bull. de la soc. anat. 1885. Soc. méd. des Hôp. fevrier 1898. — P. Marie et A. Léri, Die Paget'sche Knochenkrankheit. Handb. d. Neurologie. Bd. IV. — Marie, Léri et Châtelain, Déformation de la base du crâne dans la maladie de Paget. Soc. méd. des Hôp. 1912. — Meyer, Zur Frage der sekundären konzentr. Hyperostose der Schädelknochen bei Volumabnahme des Hirns. Diss. Würzburg. 1908. — Millat, Hyperostose diffuse des maxillaires sup. et du crâne. Thèse de Paris. 1892. Gaz. des hôp. Paris 1892. T. XV. p. 921—928. — Murchison, Peculiar disease of the cranial bones, of the hyoid bone and of the fibula. Pathol. soc. Transact. Vol. XVI. I. 1866. p. 213. — Nager, Diffuse Hyperostose des Gesichtsschädels. Korrespondenzbl. d. Schweizer Aerzte. 1910. (Ref. Jahresber. f. Chir. 1911. Bd. 1.) — Nauwerck, Leontiasis ossea und Syphilis. Dermatol. Studien. Bd. 21. Unna-Festschr. Bd. 2. — Nevermann, Osteomalacia bei Ziegen. Jahr. Vet. Bericht der beamteten Tierärzte Preußens. I. Teil. 1903. — Noble Clarke, Leontiasis ossea. Brit. m. J. Nr. 5. 1896. — Otto, Neue seltene Beobachtungen aus der Anatomie, Physiologie und Pathologie. Berlin 1821. S. 1. — Paquet, Hyperostose aller Kopfknochen. Resektion des Oberkiefers. Stillstand der Hyperostose der anderen Knochen. Soc. de chir. 1881. p. 329. Ref. Zbl. f. Chir. 1884. — Patel, Hypertrophie diffuse des os de la face. Lyon méd. 1905. p. 449. — Pizzomo, Osteite ipertropica delle ossa del cranio. R. clinico statistico degli osped. di Genova. — Poulet-Laherre, Thèse Montpellier. 1887. — Prince, Ostitis deform. and hyperostosis cranii. Journ. of Neerv. and Mental Diseases. 1895. Vol. XX. p. 504. (Ref. Zbl. f. Chir. 1903. S. 2501). — Putnam, Hyperostosis cranii. Americ. journ. of the med. sc. Vol. 112. p. 1. 1896. — Ders., Hyperostosis cranii. (cephalomegaly). Journ. of the Neerv. and Ment. Diseases. London 1895. — v. Recklinghausen, Die fibröse oder deformierende Ostitis, die Osteomalacie und die osteoplast. Carcinose in ihren gegenseitigen Beziehungen. Festschr. f. Virchow. Berlin 1891. — Ders., Demonstration von Knochen mit tumorbildender Ostitis deformans. Naturforscherversammlg. 1889. — Ders., Rachitis und Osteomalacie. Jena, Fischer. 1911. — Regnault, Des déformations de la base du crâne dans la maladie de Paget. Soc. anatom. de Paris. 1912. p. 385. (Ref. Zbl. f. Orth. 31. S. 605). — Rehn, L., Multiple Knochen-

Digitized by Google

sarkome mit Ostitis deformans. Verhandl. d. Chir.-Kongr. 1904. — Rehn, E., Die Schnüffelkrankheit des Schweines. Ziegler's Beitr. Bd. 44. — Richter, Osteomalacie bei Ziegen. Sächs. Vet. Bericht. 1909. — Roßkopf, Multiple Kiefercysten bei einem Hunde. Diss. Gießen. 1910. — Roßwog, Ostitis fibrosa bei Ziegen. Diss. Gießen. 1912. — Sänger, Diffuse Hyperostose des Schädels. D. m. W. 1910. S. 1059. — Schartau, Hypertrophie der Schädelknochen. Casp. Wochenschr. 1844. Nr. 6. — Scheier, Leontiasis ossea. Diss. Berlin. 1889. — Schiller, Fall von tumorartiger Hyperostose des Schädels. Zbl. f. Chir. 1901. S. 1182. — Schützenberger, Ostéosclérose généralisée du crâne. Gaz. méd. de Strassbourg. p. 137. 1856. — Sommer, Hyperostose bei Irrenschädeln. Allg. Zeitschr. f. Psych. Bd. 54. — Stanley, Treatise of the diseases of the bones. London 1849. — Sternberg, Allg. Hyperostose und Hyperostose des Schädels in Nothnagel's Spec. Pathol. u. Ther. Bd. 7. — Staw, Megalocephalie or leontiasis ossium. Amer. journ. of the med. sci. Vol. 108. p. 676. 1894. — Stilling, Ostitis deformans. Arch. f. path. Anat. Bd. 119. 2. Taf. — Stock, Diffuse Leontiasis ossea. Zbl. f. Chir. 1901. S. 236. — Stumpf, Ueber Wesen und Behandlung der Ostitis fibrosa circumscripta. Frankf. Ztschr. f. Pathol. Bd. XI. — Ders., Die isoliert auftretende cystische und cystisch-fibröse Umwandlung einzelner Knochenabschnitte. D. Ztschr. f. Chir. Bd. 114. — Süsse, Konzentr. Hyperostose der Schädeldachknochen. Diss. Würzburg. 1908. — Bland Sutton, Leontiasis ossea. Illustr. med. News. 23. Febr. 1889. — Textor, Hyperostosis des Schuppenteils des linken Schläfenbeins. Würzb. med. Ztschr. VI. 1865. — Therstappen, Krankheitsbild der Ostitis fibrosa. Münch. m. W. 1913. 24. Juni. Nr. 25. — Virchow, Kolossale Hyperostose des Schädels, Hyperostose und Verkrümmung des Femur. Naturforscherversammlg. 1886. — Ders., Geschwulstlehre Bd. II. — Vischer, Ueber Osteome der Orbita und des Oberkiefers. D. Ztschr. f. Chir. Bd. 77. S. 274. — Vrolik, De hyperostosi cranii. Diss. Amsterdam. 1848. — Waggett and Davis, Hyperostosis cranii. Med. Record. 1912. II. p. 157. — Wherry, Osteoporosis in the cranial vault. Brit. m. J. 1894. I. p. 1188. — Ders., Sequelae to a case of osteoporosis of the cranial vault. Ibid. 1896. II. p. 743. — White Hale, Leontiasis ossea. Ibid. 1896. June 6. p. 1377. — Wrede, Ostitis fibrosa cystica am Schädel. 80. Naturforscherversammlung. 1908. (Zbl. f. Chir. 1908. S. 1400). — Ders., Chirurgenkongreß. 1912. S. 73. — Young, James, Leontiasis ossea. Brit. m. J. 1896. — Zobel, Rachit. Siechtum der Ziege. Berl. tierärztl. Woch. 1903. Nr. 36.

Digitized by Google

VI.

AUS DER

CHIRURGISCHEN KLINIK ZU LEIPZIG.

DIREKTOR: GEH.-RAT PROF. DR. E. PAYR.

Familiäre Hyperostosen der Kiefer.

Von

Prof. Dr. **Paul Frangenheim** - Cöln,
früherem Oberarzt der Klinik.

(Mit 8 Abbildungen.)

Die von uns beobachteten Kiefererkrankungen, über die nachstehend berichtet werden soll, betreffen je drei Mitglieder zweier Familien, die im Königreiche Sachsen leben. In der einen Familie hat sich das Leiden vom Vater auf sämtliche Kinder vererbt.

Der Vater der Patienten der ersten Familie, der vor 20 Jahren an Typhus gestorben ist, soll harte Auswüchse an Unterkiefer und Oberkiefer gehabt haben. Er wurde wegen dieses Leidens 4 mal operiert. Die Geschwülste sollen aber regelmäßig wiedergekehrt sein. Seine drei Kinder haben ein ähnliches Leiden.

1. E. M., 26 J. Das Leiden des Pat. besteht angeblich seit Geburt und soll sich auch seitdem nicht verändert haben. Pat. hat keinerlei Beschwerden.

Befund: Am rechten horizontalen Unterkieferast befindet sich, am zweiten Prämolaren beginnend und von dort bis zum Unterkieferwinkel reichend, eine knochenharte Geschwulst mit unregelmäßiger, höckeriger Oberfläche. Die einzelnen Höcker sind aber vollkommen glatt. Die Geschwulst ist hauptsächlich auf der Außenseite des Unterkieferastes entwickelt, ein kleiner Teil umgreift den Unterkiefer und setzt sich nach dem Mundboden zu fort. Oberhalb des Unterkieferwinkels befindet sich ein über erbsengroßer Knochenauswuchs. Im übrigen ist der aufsteigende Kieferast unverändert. Pat. hat ein tadelloses Gebiß. Die Wassermann'sche Reaktion ist negativ.

An der linken Unterkieferhälfte ist, entsprechend dem Unterkieferwinkel, eine etwa walnußgroße Vorwölbung mit unregelmäßiger Oberfläche nachzuweisen, die hauptsächlich der Innenseite des Unterkiefers aufsitzt (Fig 1).

Digitized by Google

1.

2.

3.

Digitized by Google

4.

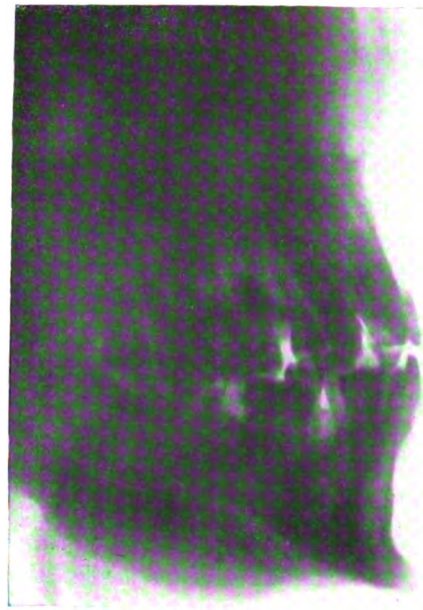

5.

Digitized by Google

2. Bruder des Vorigen, 28 J. Das Leiden des Pat. soll erst nach der Schulzeit aufgetreten sein. Die verschiedenen Geschwülste sind langsam gewachsen und haben nie Beschwerden gemacht.

Befund: In der Kopfhaut, sowie an einigen Stellen der Gesichtshaut finden sich verschieden große Atherome. An verschiedenen Stellen des Schädeldaches sind deutlich zu palpierende flache, knochenharte Vorwölbungen nachzuweisen, die im Bereiche des Stirn- und Schläfenbeins am stärksten und zahlreichsten, hier auch mit bloßem Auge schon zu sehen sind.

Am linken horizontalen Unterkieferast befindet sich ein über faustgroßer Auswuchs, der nach hinten den Unterkieferwinkel überragt. Dieser Auswuchs besteht aus kleineren und größeren Höckern, die eine glatte Oberfläche besitzen. Nach vorn reicht die Vorwölbung bis zum ersten Prämolaren. Sie umgreift in ganzer Größe den horizontalen Unterkieferast und reicht am aufsteigenden Kieferast nur etwa 1—2 cm weit nach oben.

Am rechten horizontalen Unterkieferast befindet sich eine kaum walnußgroße Vorwölbung von knochenharter Konsistenz mit höckeriger Oberfläche, die nach hinten bis zum Unterkieferwinkel, nach vorn bis zum zweiten Prämolaren reicht (Fig. 2). Sie umgreift den horizontalen Unterkieferast und setzt sich noch 1—2 cm nach dem Mundboden fort. Die Anschwellungen sind nicht druckschmerzhaft. Der Mund kann normal weit geöffnet werden. Pat. kann gut schlucken, die Zähne sind gut gebildet.

3. Schwester der Vorigen, 24 J., bemerkt schon seit Kindheit eine Anschwellung der l. Unterkieferhälfte. Sie hat nie Beschwerden von ihrem Leiden gehabt. Die im übrigen vollkommen gesunde Pat. hat 2 mal geboren. Eines der Kinder lebt. Bei ihm sind zurzeit keine Veränderungen am Kiefer nachweisbar.

Befund: Die Pat. kann den Mund normal weit öffnen. Eine Anzahl Zähne sind bei ihr cariös, die noch erhaltenen aber wohl gebildet. In der l. Unterkieferhälfte findet sich ein cariöser Zahn.

Am linken horizontalen Unterkieferast ist eine knochenharte Anschwellung nachzuweisen, die, vom ersten Prämolaren bis zum Unterkieferwinkel reichend, gleichmäßig stark, sowohl nach der Außenseite, wie nach dem Mundboden, sich vorwölbt. Die Haut über dieser Anschwellung, die nicht druckschmerzhaft ist, ist unverändert. Die Konsistenz der Anschwellung ist eine knochenharte (Fig. 3).

Die Anschwellung reicht nicht bis an den Proc. alveolaris, infolgedessen ist bei der Untersuchung vom Munde aus die Vorwölbung nicht zu sehen, sondern nur deutlich zu palpieren. Der Schädel und die übrigen Teile des Unterkiefers sind unverändert.

Die röntgenologische Untersuchung der 3 Pat. zeigte, daß die Kiefergeschwülste einen auffallend dichten Schatten gaben, Knochenstruktur ist an keiner Stelle zu sehen. Entsprechend dem fühlbaren Höcker erscheinen einige der Geschwülste im Röntgenbilde an der Oberfläche gelappt (Fig. 4 und 5).

Da keiner dieser Patienten irgendwelche Beschwerden hatte, lag kein Grund zu einem operativen Eingriff vor, keiner von ihnen gab die Einwilligung zu einer Probeexcision.

Auf Grund des gleichmäßigen Schattens, den die Kiefergeschwülste im Röntgenbilde gaben, müssen wir annehmen, daß sie ein kompaktes Gefüge besitzen, eburneiert sind. Wenn sie ein spongiöses Gefüge hätten, würden sie bei der röntgenologischen Untersuchung Knochenstruktur erkennen lassen.

Digitized by Google

Bei dem ältesten der drei Patienten sind an verschiedenen Stellen des Schädeldaches kleine flache Auswüchse zu fühlen, von deren Vorhandensein der Kranke nichts wußte. Die Auswüchse sind ganz unregelmäßig über das Schädeldach verteilt. Sie haben vor allem keine Beziehungen zu den Nähten des Schädels. Eine längere Beobachtung müßte ergeben, ob diese Auswüchse noch an Größe zunehmen, ob also ein progredientes Leiden bei dem Patienten vorhanden ist. Interessant wäre es auch, zu erfahren, ob bei den etwas jüngeren Geschwistern des Patienten ähnliche Veränderungen am Schädeldach auftreten.

Die Kiefergeschwülste haben anscheinend ihr Wachstum eingestellt, vielleicht mit Beendigung des Wachstumsalters. Ueber Rückbildungsvorgänge war nichts von den Kranken zu erfahren. Ueberhaupt hat keiner der 3 Patienten seinem Zustand eine größere Aufmerksamkeit geschenkt. Die Angaben über die Zeit des ersten Auftretens der Geschwülste, über ihre Größenzunahme sind offenbar wenig genau, somit ist es auch nicht verwunderlich, daß wir über Rückbildungsvorgänge nichts erfahren.

Die Geschwülste haben keine Beziehungen zum Zahnsystem und zur Entwicklung der Zähne. Zwei der Patienten haben ein tadelloses Gebiß, die Schwester, von einigen cariösen Zähnen abgesehen, normal gestellte, gute Zähne.

In der zweiten Familie haben drei Kinder symmetrische Hyperostosen der Oberkiefer. Die Eltern sollen gesund sein.

1. A. M., 28 J., bemerkte vor 9 Jahren an der l. Seite der Nase eine etwa erbsengroße Verdickung, die sich hart anfühlte. Die Geschwulst wurde im Laufe der Jahre allmählich größer. Fast zu derselben Zeit trat auf der r. Seite der Nase eine ähnliche Anschwellung auf, die sich seitdem ebenfalls langsam vergrößerte. Die Nasenatmung ist seit einem Jahr stark behindert. Pat. hat sich sonst immer wohl gefühlt.

Befund: Zu beiden Seiten der Nase sieht man, und zwar rechts eine ca. pflaumengroße, links walnußgroße, rundliche Vorwölbung, die zum Teil auf den Nasenrücken und die Nasenwurzel übergeht. (Fig. 6.) Die Geschwülste fühlen sich knochenhart an, die Augen können nicht mehr vollständig geöffnet werden, da das innere Drittel der Augenhöhle vollkommen von den Tumoren verdeckt wird. Die Geschwülste, über denen die Haut verschieblich ist, sind mit der Unterlage fest verwachsen. Die Nasenhöhle ist fast vollständig verlegt, die Nasenatmung infolgedessen nahezu aufgehoben.

Röntgenbild: Auf einer Seitenaufnahme des Gesichtsschädels geben die Geschwülste einen weniger intensiven Schatten wie die benachbarten Knochen. Eine regelmäßige Knochenstruktur ist aber nicht vorhanden. Hellere und dunklere Stellen wechseln ab. Entsprechend der Basis der Geschwülste wird der Schatten intensiver, dem der Schädelknochen gleichend. Eine Kapsel besitzen die Geschwülste nicht (Fig. 7).

Operation in Chloroformnarkose (Geh.-Rat Payr): Zuerst Schnitt parallel dem unteren Rande der r. Augenhöhle, dann quer über die Geschwulst und parallel dem Nasenrücken. Die Weichteile werden abpräpariert, die Knochengeschwulst so abgemeißelt, daß

Digitized by Google

auch der Nasenrücken verschmälert wird. Auf der l. Seite verläuft die Operation ganz ähnlich.

Beide Operationswunden sind per primam geheilt. Links ist die Form der Nase sehr gut, während rechts, hauptsächlich in der Gegend des rechten inneren Augenwinkels noch eine Verdickung des Nasenbeins besteht. Es wird deshalb in einer zweiten Operation noch ein Stück vom Nasenrücken abgemeißelt. Auch diese Wunde heilt primär.

Die abgemeißelten Knochenauswüchse haben an der Oberfläche ein fein poröses Aussehen, auf einer Sägefläche besitzen sie ein sehr dichtes spongiöses Gefüge und sind rotgelblich gefärbt. Nach Entkalkung, die lange Zeit erfordert, werden die Präparate in Paraffin eingebettet. Die Aufbewahrung der Tumoren in Formalin macht gewisse Färbemethoden unmöglich. Wir verfügen leider nur über wenige Schnitte, da das Material verloren ging.

Die Tumoren sind von einem straffaserigen, zum Teil auch lockeren, gefäßreichen Bindegewebe, in dem sich Rundzellenanhäufungen finden, überzogen. Eine knöcherne Kapsel besitzen die Tumoren an keiner Stelle. Die einzelnen Knochenbälkchen grenzen mit ihren Markräumen unmittelbar an diesen Bindegewebsüberzug. Nirgends ist ein Zusammenhang der einzelnen Bälkchen miteinander nachzuweisen. Die Knochenbälkchen, die die Hauptmasse der Auswüchse ausmachen, sind von wechselnder Breite. Sie bestehen aus altem lamellären Knochen, sind arm an Havers'schen Kanälen und besitzen keinen kontinuierlichen Osteoblastensaum; an der Peripherie zahlreicher Knochenspangen fehlen Osteoblasten gänzlich. Im Zentrum der Geschwulst sind die Knochenspangen so zahlreich, daß die Tumoren hier ein sehr dichtes Gefüge aufweisen. Eine regelmäßige Anordnung (netzförmig) zeigen die Knochenspangen an keiner Stelle. Die Knochenzellen der im ganzen zellreichen Knochenbälkchen sind gut gefärbt. Das Knochenmark läßt nur an einigen Stellen Fettzellen erkennen, in der Hauptsache besteht es aus einem feinfaserigen Bindegewebe, gleicht aber nicht dem Fasermark, das wir bei manchen Knochenerkrankungen, bei der Ostitis fibrosa finden; in dem retikulierten Gerüstmark kein Pigment, keine Riesenzellen, nur vereinzelt osteoides Gewebe, neben Fettzellen, Markzellen vor allem sternförmige, verästelte Zellen, keine Plasmazellen. Das Gerüst des Knochenmarks wird in nach van Gieson gefärbten Schnitten nur schwach rötlich tingiert.

Bei einer Nachuntersuchung des Pat. (1½ Jahre nach der Operation) kein Recidiv. Die Nase ist gut geformt. Pat. ist mit dem Resultat sehr zufrieden. Die Untersuchung der Nase (Privatdozent Dr. Knick) ergibt, daß die laterale Nasenwand stark median verlagert, stark knöchern verdickt ist, und fast das Septum berührt. Die Muscheln sind infolgedessen nicht zu übersehen. Links ist die laterale Nasenwand ebenfalls etwas medianwärts verlagert, die Konfiguration der Muscheln ergibt nichts Besonderes. Die Postrhinoskopie ergibt ein normales Choanalbild mit wohlgebildetem Aussehen beiderseits.

2. und **3.** Die jüngeren Geschwister des Pat., 16 und 19 J., haben zu beiden Seiten der Nase leichte Verdickungen, die dem Oberkiefer angehören. Bei beiden Patienten fanden sich bei der rhinoskopischen Untersuchung außer großen Vegetationen im Nasenrachenraum nur eine Hypertrophie der hinteren Enden der unteren Muscheln.

Die weitere Beobachtung müßte ergeben, ob sich bei diesen Pat. ähnliche Veränderungen ausbilden, wie bei dem älteren Bruder, der im Alter von 19 Jahren die ersten Anfänge der Oberkiefergeschwülste bemerkt hat.

Ueber familiäre Erkrankungen der Kiefer findet sich in der Literatur nur eine kurze Notiz von Nasse, der in der Berliner medizinischen Gesell-

Digitized by Google

6.

7.

Digitized by Google

schaft Mitglieder einer Familie demonstrierte, in der sich bereits durch drei Generationen eine eigentümliche Mißbildung des Zahnfleisches und Alveolarfortsatzes der Kiefer vererbt hat. Wegen der starken Wulstung des Zahnfleisches konnte nicht mit Sicherheit entschieden werden, ob auch der Knochen verändert war. Indessen glaubte Nasse wenigstens bei dem Vater der demonstrierten Patienten eine unregelmäßige Verdickung des Alveolarfortsatzes zu fühlen.

In der Diskussion bemerkte Virchow, daß er an Schädeln von Vancouver Island und an der benachbarten Nordwestküste ungewöhnlich starke Hyperostosen der Alveolarfortsätze gesehen habe.

Diese Befunde sind von den unsrigen verschieden, da bei den drei Patienten der ersten Familie der Proc. alveolaris unverändert war, wenigstens war bei der Untersuchung vom Munde aus die Kieferaffektion kaum zu sehen, erst in einiger Entfernung von den Zahnhälsen zu palpieren.

Symmetrische Hyperostosen der Oberkiefer beschreiben Howship (1816) und Forque-Guignes.

Howship: Die Krankheit entstand im 40. Jahre plötzlich nach einer Erkältung (anscheinend mit Erysipel) an beiden Oberkiefern. Von da ging sie über auf die anderen Partien dieser Knochen und auf die Augenhöhlen. Heftige Schmerzen im Gesicht, in den Augenhöhlen und im Kopf begleiteten die Veränderungen, zu denen allmählich Exophthalmus, Blindheit, Sehstörung sich gesellten. Der Pat. starb Ende des 51. Lebensjahres an einer Meningealblutung. An dem skelettierten Schädel sieht man zwei symmetrische Massen, die sich fast in der Mittellinie vereinigen. Sie gehen vom Oberkiefer und der Orbita aus und zeigen Elfenbeinhärte und ein sehr enges spongiöses Gewebe.

Forque-Guignes: 16 j. Matrose bemerkt mit 12 Jahren auf beiden Seiten der Nase eine Geschwulst, die links von Bohnengröße, rechts etwas größer war. Seit 2 Jahren sind die Tumoren gewachsen. Pat. kann nicht mehr durch die Nase atmen und hat eine näselnde Stimme. Die beiden Tumoren erscheinen auf jeder Seite wie talergroße Halbkugeln. Bei der Operation erwiesen sich die beiden Tumoren als Osteome mit außerordentlich widerstandsfähigem Gewebe.

Ein von Poisson beobachteter, dem meinigen sehr ähnlicher Fall soll ebenfalls im Auszug angeführt werden.

42 j. Fräulein aus gesunder Familie. Lues. Infolge Frühgeburt als Kind schwächlich, mit 3 Jahren erst gehen gelernt, trotzdem keine Verkrümmungen oder Epiphysenwucherungen. Zähne kamen spät, unregelmäßig, waren in schlechter Stellung und etwas atrophisch. Mit 16 Jahren, ohne bekannte Ursache, entstand unterhalb des r. inneren Augenwinkels ein kleiner harter Tumor, der sehr langsam wuchs, ohne sich anders als durch geringe Schmerzen bemerkbar zu machen. Mit 17 Jahren Verengerung des r. Nasenganges, zugleich wurde der äußere Tumor haselnußgroß. Mit 30 Jahren Auftreten eines ebensolchen kleinen harten Tumors, genau symmetrisch auf der r. Seite des Oberkiefers. Es entstand dann beiderseits fast völliger Verschluß der Nase. Mit 42 Jahren zwei Geschwülste zu beiden Seiten der Nase, die rechte größere ist hühnereigroß, die linke etwas kleiner. Die Geschwülste sind absolut hart und mit dem Knochen vereinigt. Es ließ sich leicht erkennen, daß es sich nicht um eine

Digitized by Google

einfache Exostose handelte, sondern nur um die am weitesten vorspringenden Partien einer diffusen Hyperostose, welche sich erstreckte auf beide Oberkiefer, wobei die Alveolarwand nicht überschritten, dagegen Sinus und Nasenhöhlen völlig ausgefüllt wurden. Die beiden Tumoren zeigen nirgends deutliche Stielung, obwohl die Nase zwischen ihnen verschwindet, sondern gehen gleichmäßig in den Rest der Hyperostose über. Auch Jochbein, Stirnbein sind zweifellos rechts etwas mehr entwickelt als links. (Aus Bardenheuer und Lossen.)

Einseitige Hyperostosen der Kiefer sind einige Male beobachtet worden. Sie wurden zum Teil der Leontiasis ossea zugezählt. Bockenheimer, Bardenheuer und Lossen; Silberberg stellt auf Grund der histologischen Untersuchung die Diagnose auf Ostitis fibrosa. Wir möchten annehmen, daß das Leiden der Leontiasis ossea näher steht, wie der Ostitis fibrosa und deformans (Paget). Bei allen isolierten Kiefererkrankungen fehlt aber die für die Leontiasis ossea charakteristische Ausbreitung des Leidens auf die Schädel- und fast sämtliche Gesichtsknochen. Ob die zum Teil frühzeitig gemachten operativen Eingriffe die Propagierung des Leidens verhütet haben, das ist schwer zu sagen. Die Mehrzahl der Fälle ist zur Beantwortung dieser Frage nicht genügend lange beobachtet. Manches spricht für die entzündliche Genese dieser Knochenauswüchse, eine gewisse Aehnlichkeit mit den als Osteome oder Exostosen beschriebenen Geschwülsten der Kiefer ist unverkennbar, sicherlich sind Fälle von Kieferhyperostosen auch schon mit Osteomen verwechselt worden. Uyono und O. Hildebrand sprechen von zentralen Osteofibromen, also echten Geschwülsten.

Einige Krankenberichte von einseitigen Hyperostosen geben wir im Auszug wieder.

Bockenheimer: 25 j. junger Mann, dessen Mutter von Kindheit an eine Verdickung der Alveolarteile des Oberkiefers gehabt hat, die aber nicht zunahm und keine Beschwerden verursachte. Seit früher Jugend hat der Pat. einen im Bereich der Schneidezähne stark prominenten Oberkiefer. Seit dem 15. Jahre sind die Schneidezähne des Oberkiefers immer weiter vorgetreten, so daß Pat. seit einiger Zeit nicht mehr imstande ist, den Mund zu schließen. Im letzten Jahre soll der Oberkiefer und der Unterkiefer an den Teilen, die die Zähne tragen, so stark gewachsen sein, daß Pat. auch beim Essen und Sprechen Beschwerden hatte. Bei der Inspektion fällt der weit geöffnete Mund auf, den Pat. mit der Oberlippe nicht vollständig schließen kann, weil der die Schneidezähne tragende Teil des Oberkiefers tumorartig verdickt ist. Die Geschwulst ist sowohl nach innen wie nach außen gewuchert, so daß der Alveolarteil 1 cm dicker wie normal ist. Aber auch nach oben und unten hat die Knochenwucherung stattgefunden. So sind durch diese Knochenwucherung die Zähne fast sämtlich in Tumormassen eingebettet und ragen nur mit ihren Spitzen ein wenig aus der Geschwulst hervor.

Der Proc. alveolaris ist nach hinten und vorn, nach oben und unten, nach außen und innen verdickt. Dadurch ist der harte Gaumen fast ganz verdeckt, da die oberen Molarteile mit ihren medialen Rändern nur etwa 2 cm voneinander entfernt sind, an der engsten Stelle, in der Gegend des Weisheitszahnes, nur 1,2 cm. Die Alveolarteile liegen so dicht an

Digitized by Google

der Wange, daß man kaum mit dem Finger zwischen Alveolarteil und Wangenschleimhaut gelangen kann. Die Auftreibung des Alveolarteils ist knochenhart. Auch das Zahnfleisch ist etwas verdickt und an den Stellen, wo die Knochenverdickung am stärksten ist, entsprechend dem 2. und 3. Molar, nach Art eines lappenförmigen weichen Fibroms, gewuchert. Am Unterkiefer beginnt die Auftreibung der Alveolarteile am l. Prämolar, nimmt allmählich nach hinten zu und beträgt am Weisheitszahn 2,6 cm. Der Raum zwischen Wange und Molarteil ist ebenfalls sehr beschränkt, ebenso der unterste Teil der Mundhöhle, die Zunge ist infolgedessen gefaltet. Die Supraorbitalränder sind dicker als normal.

Stirn- und Kieferhöhlen sind dunkel, die Schädelknochen (Supraorbitalränder) zeigen auf dem Röntgenbild eine abnorme Dicke. Geruchsinn nicht gestört, Geschmack und Gehör intakt. Keine Kopfschmerzen. Partielle Resektion des Oberkiefers in zwei Sitzungen. Entfernung der verdickten Alveolarteile.

Histologische Untersuchung: Die äußeren Teile des Knochens sind sklerosiert, im Inneren findet sich an verschiedenen Stellen Fasermark, das sich allmählich in sklerotischen Knochen umbilden soll. Pathologisch-anatomisch soll es sich um die Ostitis deformans Paget handeln.

Bardenheuer-Lossen: 17 j. junger Mann, bei dem im Alter von 11 Jahren zuerst bemerkt wurde, daß die l. Gesichtshälfte stärker entwickelt war als die rechte; die stärkere Entwicklung betraf aber nur den Oberkiefer. Seit mehreren Jahren Verstopfung der l. Nasenhöhle. Seit einigen Monaten rascheres Wachstum des l. Oberkiefers und mehrmals wöchentlich plötzliche Sehstörungen ohne Schwindel und Ohnmacht.

Befund: Der l. Oberkiefer ist mäßig stark nach außen vorgetrieben. Die äußere Alveolarwand ist halbfingerdick aufgetrieben. Die Auftreibung ist von harter Konsistenz, nicht druckempfindlich. Starke Vergrößerung des knöchernen Gerüstes der Nasenmuscheln. L. Jochbein verdickt.

Operation: Resektion der l. Oberkieferhälfte, wobei die benachbarten noch stark sklerosierten und verdickten Partien des Jochbeins, der Flügelfortsatz des Keilbeins ins Gesunde abgemeißelt wurden. Der Knochen ist von großer Härte, fast völlig sklerosiert. Die Zähne erscheinen im Proc. alveolaris wie eingemauert, die Gaumenplatte ist stark verdickt, die Highmorshöhle völlig obliteriert. Einige Monate später hatte die Geschwulst auch den l. Unterkiefer ergriffen, der andauernd an Größe zunahm, deshalb halbseitige Exstirpation.

Präparate: Der exstirpierte Oberkiefer ist wesentlich dicker als normal. Die Highmorshöhle ist völlig mit eng spongiösem Knochen ausgefüllt. Gewicht des Oberkiefers 122 g. Die Knochenhaut zeigt leichte Verdickung. Die Knochenoberfläche ist glatt, jedoch etwas matter als der normal skelettierte Knochen. Auf der Sägefläche zeigt der Knochen eine durchweg fein poröse Beschaffenheit, bimsteinähnliches, stellenweise fast elfenbeinartiges Aussehen. Er ist stellenweise äußerst hart, stellenweise läßt er sich, wenn auch nur schwer, etwas schneiden. Oberfläche und Durchschnitt sind sehr blutreich. Die entfernte Unterkieferhälfte ist am Kinn und am Kieferwinkel 2—2½ cm dick. Der aufsteigende Kieferast und der Proc. coronoideus sind weniger verdickt. Das Kieferköpfchen ist nicht verändert. Auf der Außenfläche des Unterkiefers ein 1 cm breiter, ½ cm hoher runder Buckel, außerdem noch eine flache Knochenerhebung. Auf dem Durchschnitt zeigt der Unterkiefer eine 1 mm dicke homogene Cortikalschicht und eine gleichmäßige, äußerst fein poröse, dichte, ca. 2 cm dicke, rötlich gefärbte Spongiosa. Gewicht der Unterkieferhälfte 90 g.

Mikroskopischer Befund: Die Knochenwucherung besteht aus einem engmaschigen Netz ziemlich schmaler, unregelmäßig liegender Knochenbälkchen. Die Knochenbälkchen

Digitized by Google

bestehen aus gut verkalktem Knochengewebe und enthalten teils verästelte, teils spindelig aussehende Knochenkörperchen. Um die Knochenbälkchen herum liegt vielfach eine Reihe spindeliger Zellen (Osteoblasten). Sehr spärlich finden sich Osteoblasten und Howship'sche Lakunen. Die Zwischenräume zwischen den Knochenbälkchen sind mit teils zellarmen, teils ziemlich zellreichem Bindegewebe ausgefüllt, das jugendlichen Bindegewebe ähnelt und sich gut färbt. Es enthält ziemlich zahlreiche Gefäße. Lymphoide Zellen oder Leukocyten sind nur spärlich zu finden.

Silberberg demonstrierte in der Breslauer medizinischen Gesellschaft eine Hyperostose der linken Oberkieferhälfte. In der Diskussion zu dieser Demonstration wurden ganz verschiedene Ansichten über die Entstehung dieser und ähnlicher Fälle geäußert (Küttner, Partsch, Coenen, Tietze, Goebel).

Silberberg's Pat. war 22 J. alt. Er hatte seit dem 15. Lebensjahre häufig Zahnschmerzen am l. Oberkiefer. 14 Tage vor der Aufnahme wurde er von einer Kurbel getroffen, danach heftige Schmerzen, zunehmende Schwellung. Der l. Oberkiefer war erheblich vergrößert, die außerordentlich resistente Geschwulst nimmt die ganze l. Oberkieferhälfte ein. Im Röntgenbild gibt diese Oberkieferhälfte einen starken Schatten. Die Kieferhöhle ist nicht zu sehen. Die Verdickung des Kiefers reicht bis über den Proc. alveolaris herunter. Resektion der l. Oberkieferhälfte. Präparat: Die ganze Oberkieferhöhle erscheint von einer einzigen dichten Masse erfüllt, die die Strukturverhältnisse des Organs vollkommen verdeckt.

Bei der Demonstration von Abbildungen unseres Patienten mit den symmetrischen Geschwülsten des Oberkiefers machte mich Herr Geheimer Rat Marchand auf die Uebereinstimmung der Erkrankung mit der als Gundu (Goundou, tropische Nasengeschwulst) bezeichneten Affektion der Kiefer aufmerksam, die am häufigsten an der Westküste Afrikas (Sierra Leone, Elfenbein- und Goldküste) vorkommt. In den Urwäldern des Comoëflusses (Elfenbeinküste) sollen 1—1,5, nach Cannac allerdings nur 0,05 vom Hundert der Bevölkerung mit Gundu behaftet sein. Aber auch in Ostafrika (Ugawa, Viktoria-See, auf Sansibar und am Nyassa), in Westafrika und in Südkamerun wurden Gundufälle beobachtet. Ueber Gundu in Amerika wird berichtet aus Westindien und zwar aus Jamaika, von den Antillen und von St. Vinzent, ferner aus Puerto Cortes in Honduras und aus Brasilien. In Asien sind Gundukranke gesehen worden auf Sumatra und in Changpoo in Südchina. Die meisten Fälle betreffen Neger (Fig. 8), aber auch bei Malaien, einer Chinesin, einem Mulatten, 2 mal bei Weißen, darunter 1 mal bei einem Europäer, der 12 Jahre an der Westküste Afrikas gelebt hatte, wurde Gundu beobachtet. Bei Menschen und Halbaffen ist neuerdings mehrfach Gundu beschrieben worden (zit. nach Eckert). (Eckert, Ueber Gundu. Inaug.-Dissert. Leipzig, 1913).

Der Beginn der meisten Fälle fällt in das 1.—7. Lebensjahr, das männliche Geschlecht scheint bevorzugt zu sein. Sehr häufig beginnt die Erkrankung ohne jede Vorerscheinung; aus der Gegend des inneren Augenwinkels wachsen rundliche Knochengeschwülste hervor: der Gundu. Als Vorboten

Digitized by Google

des Leidens werden bei einigen Fällen erwähnt: plötzliche heftige Kopfschmerzen mit blutigem und eitrigem Nasenausfluß und Schmerzen in der Nase.

Als Ausgangspunkt der Geschwülste wird im allgemeinen der Stirnfortsatz des Oberkieferbeines angesehen. In vorgeschrittenen Fällen ergreifen sie den Oberkieferknochen, das Tränen- und Nasenbein. Die Tumoren wachsen langsam aber stetig, in der Regel mit dem Körperwachstum Schritt haltend, um nach Beendigung des Wachstums auch ihrerseits das Wachstum einzustellen. Zuweilen wurde vorübergehend schnelleres Wachstum gesehen. Von anderen Autoren wird eine unabhängig vom Körperwachstum bleibende Größenzunahme und eine Weiterentwicklung in unbegrenztem Maße angenommen (P l e h n). Die Größe der Tumoren schwankt zwischen der einer Erbse und eines Straußeneies. Das Gewicht eines von L e t u l l e s beobachteten Inkas-Schädels soll 3,550 kg betragen haben.

Fig. 8.

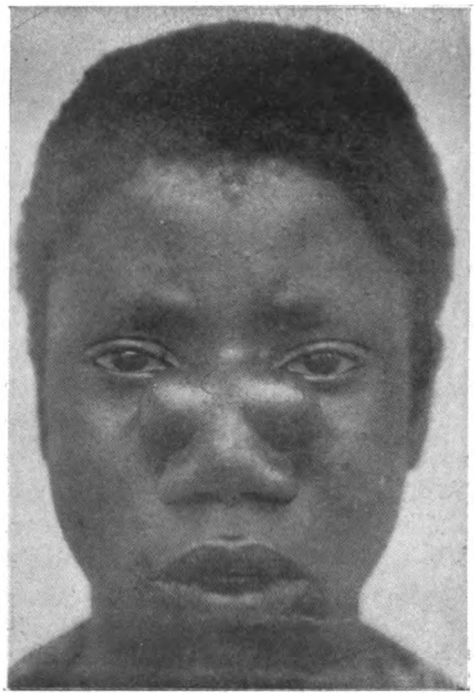

Die knochenharten Geschwülste sind symmetrisch angeordnet (Fig. 8); nicht gleichzeitige Entstehung, ungleichmäßiges Wachstum bedingen eine verschiedene Größe der Tumoren. Verengerung der Naseneingänge, bis zu völligem Verschluß, behinderte Nasenatmung, Entzündungserscheinungen auf der Schleimhaut sind die wichtigsten Symptome des Leidens, das in der Regel schmerzlos verläuft. Störung des Geruchsinnes wurde einige Male festgestellt. Gesichtsfeldbeschränkungen, Schielen, Tränenträufeln Verdrängung, selbst Zerstörung des Bulbus kommen nur bei großen Geschwülsten vor.

Ueber die Aetiologie des Gundu wissen wir nichts; als Vor- und Nebenerkrankungen werden verzeichnet Frambösie, Pocken, Lues und Lepra. Von einigen Autoren wird das Leiden für eine Rasseneigentümlichkeit gehalten, andere vermuten eine angeborene Disposition zu der Erkrankung, die durch einen Frambösieanfall ausgelöst wird. Neuerdings hat man die Vermutung geäußert, daß die Knochengeschwülste durch Fliegen verursacht sein könnten, die ihre Eier in die Nasengänge legen. Pathologisch-anatomische Untersuchungen, die vereinzelt gemacht wurden, deuten den Gundu als periostale Knochenumbildung auf entzündlicher Grundlage. Einmal wurde

Digitized by Google

Gundu für einen echten Tumor, einmal für eine mit Knochenneubildung einhergehende Ostitis fibrosa erklärt; nachdem beim Affen eine allgemeine Skeletterkrankung neben echtem Gundu gefunden wurde. Durch die Operation werden die Knochengeschwülste radikal beseitigt. Recidive wurden nicht gesehen.

Eckert fand bei der histologischen Untersuchung eines von ihm operierten Falles das Periost verdickt, kleinzellig infiltriert; die Geschwulst, die keine kompakte Knochenschale besaß, bestand aus einem Netz von Knochenbälkchen, in dessen Maschen sich ein zellreiches Gewebe fand, das stellenweise unmittelbar ans Periost grenzte. Ostitis fibrosa lag nicht vor. Die in den Knochenmaschen liegenden Zellen glichen den beim Myelom beschriebenen Zellformen. Eine Identifizierung mit diesen Knochengeschwülsten soll aber nach Eckert nicht angängig sein. Eckert deutet seinen Befund, wie die Mehrzahl der Autoren, die Gundu untersucht haben, als Knochenhyperplasie auf entzündlicher Grundlage. Eine Untersuchung des gesamten Skeletts ist beim Menschen noch nicht möglich gewesen. Marchand, der einige Schnitte des Eckertschen Falles untersuchen konnte, fand, daß die Wucherung aus spongiösem Knochen besteht, dessen Markräume zum großen Teil mit Plasmazellen gefüllt sind, nach Art eines Plasmacytoms oder Myeloms.

Literatur.

Baumgarten, La leontiasis ossea. Thèse Paris 1892. — Bruhn, Osteome der Oberkiefer. Diss. Berlin. 1895. — Colignon, Des tumeurs osseuses du sinus maxillaire. Gaz. méd. de Paris. 1874. p. 101. — Davaine, Tumeur indéterminée des os maxillaires du boeuf. Compt. rend. et mém. de la Soc. de Biol. 1850. — Le Dentu, Hypertrophie diffuse des maxillaires. Gaz. des hôp. 1879. — Eckert, Ueber Gundu. Diss. Leipzig. 1913. — Ders., Die Osteome des Unterkiefers. Bruns' Beitr. Bd. 23. — Forque-Guigues, La léontiasis ossea. Thèse Montpellier. 1904. — Frangenheim, Ostitis fibrosa (cystica) des Schädels. Bruns' Beitr. Bd. 90. — Haas, Osteome der Nasenhöhle. Zbl. f. Chir. 1901. S. 1034. — Heath, Injuries and diseases of the jaws. London 1884. p. 278. — Ders., Cranium peruvianum. (Nach Baumgarten S. 22.) — Ders., Traité des maladies des mâchoires. Hyperostose unilaterale de la face. (Nach Baumgarten S. 44.) — Howship, Pract. observations of surgery. 1816. — Jacques, Du traitement opératoire des tumeurs solides du maxillaire sup. Ref. Zbl. f. Chir. 1905. S. 448. — Jacques, Hyperostose massive diffuse du squelette nasal. r. Congr. Zbl. Bd. 1. S. 569. — Jedlicka, Osteoma cysticum. Zbl. f. Chir. 1902. S. 911. — Kankelwitz, 2 Fälle von Osteofibrom des Oberkiefers. Diss. Berlin 1913. — Koehler, Osteome der Orbita. Zbl. f. Chir. 1902. S. 534. — Mielk, Ueber die Osteome der Kieferhöhle. Ebenda. 1900. S. 235. S. 1151. — Nasse, Fälle von erblicher Deformität an den Kiefern. Berl. klin. W. 1895. Nr. 26. — Ombrédanne, Maladies des mâchoires. Nouveau Traité de chir. Bd. 16. — Perthes, Die Bedeutung der Röntgenstrahlen für die Diagnose und Operation der Stirnhöhlentumoren. Zbl. f. Chir. 1904. S. 747. — Ders., Die Verletzungen und Krankheiten der Kiefer. D. Chir. Lfg. 33 a. — Poisson, Hyperostose diffuse des maxillaires sup.

Digitized by Google

Sem. méd. 1890. p. 2. — Rinne, Partielle Hyperostose des Schädels. Zbl. f. Chir. 1906. S. 679. — Ritchie, Ungewöhnlicher Fall eines Osteoms des Oberkiefers. Ref. Chir. Zbl. 1913. S. 113. Bd. II. — Seyferth, Osteome des Unterkiefers. Diss. Leipzig. 1913. — Silberberg, Ein Fall von sog. Hyperostose des Oberkiefers. Berl. klin. W. 1911. S. 407. — Spencer Watson, Specimen of exostosis occupying the left orbit and upper part of the cheek, with dup. attachments to the body of the sphenoid and ethmoid bones. Transact. of the path. Soc. of London. 1868. — Sonnenkalb, Osteom der Nasenhöhle. Ztschr. f. Ohrenheilk. Bd. 65. — Sturm, Nasal obstruction due to Osteomata of the posterior naves. Brit. m. J. 16. März 1912. — Wallisczek, Hyperostose der Oberkiefer. Berl. klin. W. 1907. Nr. 28. Zbl. f. Chir. 1907. S. 1500. — Wrany, Hyperostosis maxillarum. Prager Vierteljahrsschr. 1867. I. S. 79.

Digitized by Google

VII.

AUS DER

CHIRURGISCHEN KLINIK ZU LEIPZIG.

DIREKTOR: **GEH.-RAT PROF. DR. E. PAYR.**

Ein intraossales Hygrom.

Von

Prof. Dr. **Paul Frangenheim** - Cöln,
früherem Oberarzt der Klinik.

(Mit 1 Abbildung.)

Die nachfolgende seltene Beobachtung eines intraossalen Hygroms dürfte der Mitteilung wert sein.

F. A., 55 J., bemerkte vor 15 Jahren zum erstenmal zeitweilig Beschwerden am r. inneren Knöchel, hauptsächlich beim Gehen. Seit 8 Jahren will er eine allmählich zunehmende Verdickung des inneren Knöchels beobachtet haben, über dem sich dann später nach Angabe des Pat. ein Schleimbeutel bildete. In der letzten Zeit soll der innere Knöchel sehr schnell an Größe zugenommen haben. Pat. konnte aber bis kurz vor seiner Aufnahme noch dauernd hohe Stiefel tragen.

Befund: Am r. inneren Knöchel befindet sich eine kleinapfelgroße Geschwulst von harter Konsistenz, die offenbar vom Knochen selbst auszugehen scheint. Die Anschwellung ist auf der Unterlage nicht verschieblich. Ueber dem verdickten Knöchel ist noch eine fluktuierende, etwa walnußgroße Vorwölbung nachzuweisen, die nach allen Richtungen etwas verschieblich ist.

Im Röntgenbilde sieht man im inneren Knöchel einen walnußgroßen Hohlraum, der von einzelnen Septen durchsetzt ist. Die Außenwand des Hohlraumes ist verdünnt, an einer Stelle anscheinend bereits durchbrochen. Ueber dem vergrößerten Malleolus ist noch ein dichter Weichteilschatten nachzuweisen (Fig.).

Operation: Längsschnitt über der beschriebenen Vorwölbung im Bereiche des inneren Knöchels. Exstirpation eines Schleimbeutels, der sich leicht stumpf ausschälen läßt; er ist an einigen Stellen in den Knochen eingedrungen. Im Malleolus selbst befindet sich ein walnußgroßer Hohlraum, der mit schleimiger Flüssigkeit ausgefüllt ist und dessen Wände bei makroskopischer Betrachtung dieselbe Beschaffenheit aufweisen, wie die Wände des

Digitized by Google

exstirpierten Schleimbeutels. Die Knochencyste wird abgemeißelt, die Haut darüber vernäht. Reaktionslose Heilung.

Nachuntersuchung nach 1 Jahre. Pat. hat zuweilen noch leichte Schmerzen in der Gegend des inneren Knöchels. Medialer Malleolus normal konfiguriert, im Röntgenbild leicht abgeflacht. Kein Recidiv.

Histologische Untersuchung: Die Wand des Schleimbeutels besteht aus einem derben straffaserigen, im ganzen kern- und gefäßarmen Bindegewebe, dessen Kerne Spindelform zeigen, das nirgends einen Endothelbelag besitzt. Die inneren Wandschichten sind im ganzen etwas zellreicher. Die äußere Wand der Knochencyste wird von der Corticalis der Tibia (Malleolus medialis) gebildet. Die Corticalis besteht aus altem lamellärem Knochen, dessen H a v e r s'sche Kanäle in atrophisches Fettmark eingebettete Gefäße zeigen. Die Knochenzellen sind überall gut gefärbt. Die Corticalis ist allenthalben im Bereich der Cyste verschmälert, indessen nicht an allen Stellen gleichmäßig. Der periostale Ueberzug verhält

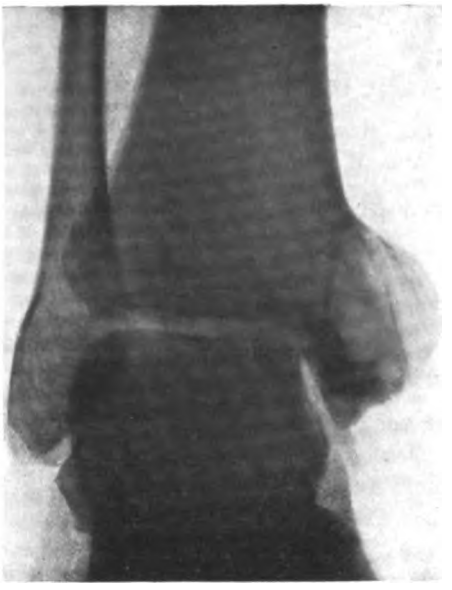

sich normal. Auf die verdünnte Compacta des Knochens folgt die Wand der Cyste, die wie der dem Knochen aufsitzende Schleimbeutel aus einem straffen kern- und gefäßarmen Bindegewebe besteht, das sich auch im histologischen Bild in nichts von der Wand des Schleimbeutels unterscheidet. Dem Knochen benachbart ist die Cystenwand zellreicher. Die zell- und gefäßreichen Partien dringen knospenartig in die Compacta des Knochens vor und füllen die zahlreichen Lakunen des Knochens aus. Der Knochen zeigt nämlich überall dort, wo er an die Cystenwand grenzt, mehr weniger tiefe Lakunen. Vielkernige Osteoklasten werden der Wand der Lakunen anliegend nur vereinzelt gefunden. Das Knochenmark zeigt an keiner Stelle, auch nicht in der in den Schnitten getroffenen Spongiosa, Abweichungen von der Norm. Ueberall findet sich ein zell- und gefäßarmes Fettmark, nirgends Fasermark, Pigment oder Riesenzellen. Von den Lakunen in der Nähe der Cystenwand abgesehen sind im alten Knochen nirgends Resorptionsvorgänge (H a v e r s'sche Räume usw.) zu sehen. Die Innenwand der Cyste besitzt keinen Endothel- oder Epithelbelag.

Digitized by Google

Der histologische Befund der Knochencyste rechtfertigt die Benennung: intraossales Hygrom. Ueber die Genese der Cystenbildung können in diesem Falle nur Vermutungen ausgesprochen werden. Ob der Schleimbeutel oder die Knochenveränderungen das primäre sind, ist schwer zu entscheiden. Wir möchten annehmen, daß der Schleimbeutel zunächst entstand, daß er den Knochen usurierte, in die Knochensubstanz eindrang und einen Teil der Tibiaspongiosa zerstörte. Vielleicht hat der dauernde Druck des Schuhwerks auf den Schleimbeutel Knochenusur, Einbruch der Bursa in den Knochen und ihr Vordringen in den Malleolus hervorgerufen. Der erhobene Befund kann mit keiner der uns bekannten Formen der Knochencysten verglichen werden. Cystische Erkrankungen des unteren Tibiaendes sind überhaupt eine große Seltenheit. Reich sah an dieser Stelle einen Echinococcus, Konjetzny Cystenbildung infolge von Ostitis fibrosa.

Unter der Bezeichnung intraossäres Hygrom hat Beitzke[1]) eine eigenartige Erkrankung des Os occipitale bekannt gegeben; sie soll hier kurz mitgeteilt werden, um zu zeigen, daß zwei ganz verschiedene Prozesse mit fast gleichlautendem Namen belegt worden sind. Beitzke wählte den Namen intraossäres Hygrom, um eine dem Hygroma durae matris analoge Entstehung anzudeuten. Borchardt, der den Fall klinisch beobachtete, sprach von einer Knochencyste des Hinterhauptbeins.

Anamnestisch war von dem 19 j. Pat., der mit der Diagnose Tumor cerebri zur Sektion kam, bekannt, daß er im Alter von 1 Jahre einen Fall auf den Hinterkopf erlitt, worauf Erbrechen eintrat; seitdem ist nach Angabe der Mutter der Hinterkopf allmählich angeschwollen und hat sich polsterartig angefühlt. Pat. hatte häufig Anfälle von Kopfschmerz, Erbrechen und Schwindel, die sich in immer kürzeren Zwischenräumen wiederholten. 1 Monat vor der Aufnahme in die Klinik traten Krampfanfälle auf. Bei dem Pat., der im soporösen Zustande zur Aufnahme kam, wurden durch Punktion aus der Gegend der linken hinteren Schädelgrube etwa 50 ccm einer Flüssigkeit entleert, die alle Eigenschaften des Liquor cerebrospinalis hatte. 2 Tage später kam Pat. unter zunehmenden Krampfanfällen, Atemnot und Herzschwäche ad exitum.

Die Hinterhauptschuppe war gleichsam verdoppelt, sie bestand nur aus zwei dünnen, mit ihren Rändern rings verschmolzenen Knochenlamellen, die einen breiten, spaltförmigen Raum zwischen sich lassen. Die hintere äußere Lamelle war stellenweise papierdünn und knitterte schon bei mäßigem Druck; nach Abstreifen der Weichteile konnte man durch sie die in dem Spaltraum befindliche Flüssigkeit hindurchschimmern sehen. Die Innenfläche der Höhle war rauh, beide Wände mit zotten- und rippenartigen Vorsprüngen besetzt. Der zwischen den beiden Knochenlamellen gelegene Raum kommunicierte mit dem Hinterhorn des l. Seitenventrikels. In der vorderen Wand fand sich etwas links von der Mittellinie eine fast pfennigstückgroße Oeffnung, mit deren Zirkumferenz die harte und weiche Hirnhaut an der Spitze des l. Occipitallappens fest verwachsen waren. Durch diese Oeffnung gelangte man unmittelbar in den stark erweiterten Seitenventrikel.

1) Beitzke, Demonstration eines intraossären Hygroms des Os occipitale (cf. Borchardt, Demonstration einer Cyste des Hinterhauptbeins). Berl. klin. W. 1909. S. 464.

Digitized by Google

In der Umgebung dieser Kommunikation war die Hirnsubstanz etwa in der Ausdehnung eines Zwanzigmarkstückes geschwunden, die Wand des l. Hinterhorns wurde hier nur von der Pia gebildet. Die Hirnwindungen waren abgeplattet, links mehr wie rechts. Alle Ventrikel erweitert, besonders der l. Seitenventrikel.

Die Anamnese weist auf die traumatische Entstehung der Affektion hin, eine Entwicklungsstörung kommt nach Beitzke kaum in Frage. Durch den Fall auf den Hinterkopf könnte ein extraduraler Bluterguß entstanden sein, bei dessen Organisation die vordere, der Dura anliegende Knochenlamelle gebildet wurde; das rauhe Aussehen der Innenflächen des Hohlraums steht mit dieser Annahme in Einklang. Die Kommunikation mit dem Seitenventrikel könnte ebenfalls traumatisch entstanden sein. Ein sofortiger Einbruch ist nicht wahrscheinlich. Vermutlich kam es in und an der Spitze des linken Hinterhauptlappens zu einer Blutung mit Zerreißung von Hirnhäuten und Hirnsubstanz, mit nachfolgender Verwachsung, während die Kommunikation mit dem Ventrikel erst allmählich bei der Resorption der Gewebstrümmer eingetreten ist. Die Größenzunahme der mit dem Ventrikel kommunizierenden Knochencyste ist durch den vorhandenen Hydrocephalus bedingt, dessen Entstehung ebenfalls Folge des Traumas sein könnte.

Digitized by Google

VIII.

AUS DER

CHIRURGISCHEN KLINIK ZU MARBURG.

DIREKTOR: **PROF. DR. FR. KÖNIG.**

Ueber die Behandlung der Aktinomykose mit Röntgenstrahlen.

Von

Emil Sardemann.

Durch die Anwendung der Röntgenstrahlen haben sich der Medizin in den letzten 20 Jahren neue Bahnen geöffnet. Nachdem man zuerst die Röntgenstrahlen als Diagnostikum zur Verwendung gebracht hatte, versuchte man sich auf dem Gebiete der Bestrahlung, um Krankheiten in ihrem Fortschritt zu hemmen oder sie zur Heilung zu bringen. Manche Nackenschläge hat man bei dieser Behandlung erlitten, da man infolge zu hoher Dosierung oft unerwartet Röntgenverbrennung verursachte, deren Heilung unendliche Mühe machte oder unmöglich wurde. Erst, nachdem sich die Apparate vervollkommnet haben, und man gelernt hat ohne Schädigung der Patienten sich ihrer zu bedienen, hat die Verwendung der Röntgenstrahlen in den letzten Jahren als Heilmittel einen mächtigen Aufschwung genommen.

Im Folgenden möchte ich die Behandlung der Aktinomykose mit Röntgenstrahlen besprechen, wie sie sich praktisch bewährt hat.

Aufmerksam auf die Röntgenbestrahlung der Aktinomykose hat in diesem Jahre Levy gemacht. Ihm selbst ist eine Literaturangabe über diese Therapie nicht bekannt geworden. G. Voth hat dem Verfasser erst einen Hinweis gegeben, daß bereits früher die Aktinomykose einer Röntgenbestrahlung unterzogen worden ist. Er erwähnt diese nur ganz kurz und zitiert Bevan nach den Annals of Surgery May 1905.

Auf dem Chicagoer chirurgischen Kongreß am 5. XII. 04 hielt Bevan einen Vortrag über Aktinomykose, in dem er besonders auf die Bestrahlung

Digitized by Google

der Aktinomykose hinwies. Er unterscheidet 4 verschiedene Formen, die durch 4 verschiedene Infektionswege bedingt sind.

I. Kopf- und Nackenaktinomykose, die ihren Eingang vom Munde und Pharynx her haben.

II. Lungenaktinomykose, die von dem Atemtractus ausgeht.

III. Abdominalaktinomykose, die wahrscheinlich immer vom Darmkanal, möglicherweise auch vom Genitalapparat der Frau, ausgeht.

IV. Hautaktinomykose.

Außer diesen Formen erwähnt er noch die pyämische Form. Als Ursache vermutet er den Durchbruch einer erkrankten Stelle in eine Vene, wodurch die Sporen Eingang in das Pfortadergebiet und die Blutzirkulation erhalten und das Bild einer Aktinomykose-Pyämie mit vielen Herden in der Lunge, der Leber, der Milz usw. verursachen.

Bevan hat ausgerechnet, daß in Amerika auf 100 Aktinomykosefälle 50 zur Kopf- und Nacken-, 15—20 zur Lungen-, 20—25 zur Abdominal- und nur 2 zur Hautaktinomykose zur rechnen sind.

Bei einer nur geringen Anzahl dieser Fälle hat man den Infektionsweg finden können. Bevan ist überzeugt, daß die Krankheit ganz allgemein ist und sehr oft nicht erkannt wird. Er hält die Prognose, die früher als äußerst schlecht angesehen wurde, im allgemeinen für günstiger. Viele Fälle heilen, wie es Abscesse gewöhnlich tun, spontan. Wenn die Erkrankung so gelegen ist, daß der vollständige Herd der ärztlichen Behandlung gut zugänglich ist, wie in Fällen am Kopf, Nacken und Haut, ist die Prognose gut. Hingegen ist bei Lungen — und besonders bei ausgedehnten Abdominal-Aktinomykosen die Prognose äußerst ernst, aber nicht hoffnungslos.

Die Behandlung, welche zuerst empfohlen wurde, die weite Exstirpation des befallenen Gewebes wie bei Carcinom, wird nicht länger mehr als notwendig erachtet. Das Offenlegen des Herdes oder der Herde, das Wegkratzen des Granulationsgewebes mit dem scharfen Löffel, das Touchieren mit Höllensteinstift, das Ausstopfen mit Jodoformgaze, der Gebrauch von Jodkalium innerlich in gut abgemessenen aber nicht notwendig hohen Dosen und eventuell der Gebrauch der Röntgenstrahlen hält Bevan für einen erfolgreichen Behandlungsplan, wenn der Herd durchaus zugängig ist. In Lungenfällen schlägt er vor, sich mit Auskratzen der erreichbaren Teile des Herdes in Fällen zu begnügen, wo der Prozeß sich bis auf das Brustfell ausgedehnt hat; gleichzeitig unter Benutzung von Jodkalium und Röntgenstrahlen. Die Prognose ist schlecht, nur ein kleiner Teil, wahrscheinlich weniger als 10%, wird gerettet.

In abdominalen Fällen, wo der Herd begrenzt ist und sicher entfernt werden kann, z. B. wenn der Herd auf den Wurmfortsatz beschränkt ist, bietet die Entfernung eine gute Prognose. Einige Fälle von Wurmfortsatzabscessen heilten mit Drainage ohne weitere Behandlung. Gewöhnlich ist

Digitized by Google

der Fall nicht so glücklich, und es wird eine zweite, dritte und mehrere Operationen notwendig, welche in Oeffnen der Abscesse und Auskratzen der Höhlen bestehen. Lösungen von 20% Höllenstein müssen sorgfältig in die Fisteln und Taschen gebracht werden, und die Jod- und Röntgenstrahlenbehandlung muß angewendet werden. Die Prognose ist in abdominalen Fällen in 70% verhängnisvoll; ungefähr 30% werden geheilt.

Die Hautfälle geben, wenn richtig erkannt und behandelt, eine ganz günstige Prognose.

Die pyämischen Fälle sind hoffnungslos. Die Prognose ist zweifellos mehr beeinflußt von den Widerstandskräften des Individuums als von sonst einem Faktor. Dies ist wohl von den Fällen zu sagen, welche nach der Entleerung eines Abscesses ohne irgendwelche weitere Behandlung spontan heilen.

Die Behandlung ist indessen von absolut erwiesenem Wert, und es ist von größter Wichtigkeit, daß die korrekte Diagnose gestellt wird.

1. Die Eröffnung des Herdes und die Drainage ist, wie bei irgend einem anderen Absceß von Wichtigkeit.

2. Die Entfernung des Granulationsgewebes, welches durch den Herd hervorgerufen wird, mit dem scharfen Löffel.

3. Die Zerstörung der Pilze, welche in dem Gewebe geblieben sind, erfordert die Behandlung mit Höllensteinlösung oder Jod.

4. Fortlaufende Drainage und Jodoformpackung.

5. Der Gebrauch von Jodkalium innerlich oder 1%-Injektionen in das Gewebe, welches den Herd umgibt, oder durch Kataphorese.

Jodkalium wird am besten in unterbrochenen Dosen gegeben. Gebrauch von Jodkalium 1 Woche, dann 3—5 Tage unterbrechen. Es wird theoretisch angenommen, daß auf diese Weise bessere Resultate erzielt werden und daß die Sporen widerstandsfähiger sind als die ausgewachsenen Fadenformen, und daß in den Tagen, an welchen Jodkalium nicht gebraucht wird, die Sporen Gelegenheit finden, in die ausgewachsenen Formen überzugehen, die leichter durch Jodkaliumbehandlung zerstört werden.

6. Die Röntgenstrahlen scheinen von außerordentlichem Wert für die Aktinomykosebehandlung zu sein. In der Behandlung von Blastomykose hat die kombinierte Behandlung mit Jodkalium und Röntgenstrahlen den größten Wert bewiesen. Die klinische Tatsache führte Bevan zu einigen Experimenten, welche ergaben, daß die Röntgenstrahlen Jod aus Jodkalium in reichem Maße frei machten; daraus wurde geschlossen, daß, wenn man Jodkalium in gesättigter Lösung gibt und dann den Herd den Röntgenstrahlen aussetzt, reichlicher freies Jod in statu nascendi gebildet wird, als ohne eine solche Bestrahlung des Herdes und seiner Umgebung, und daß die scheinbar überraschenden klinischen Resultate durch solch eine kombinierte Behandlung, welche Bevan radio-chemische Behandlung nennt, wenigstens eine mögliche Erklärung fanden.

Digitized by Google

Im Anschluß hieran möchte ich noch von einer neueren Behandlungsmethode berichten, auf die Bevan so freundlich war, mich schriftlich hinzuweisen.

Auf Grund von Versuchen hat man gefunden, daß sehr schwache Kupfersulfatlösungen in kurzer Zeit die verschiedenen Getreidepilze abtöten. Daraufhin wurde Kupfersulfat als ein möglicherweise heilendes Agens in die Aktinomykosetherapie aufgenommen. Es wurden ¼—½ Gran (1 Gran = 6 Zentigramm) 3 mal täglich innerlich gereicht, Eingießungen mit 1%-Kupfersulfatlösungen vorgenommen und feuchte Umschläge mit 1%-Kupfersulfatlösungen gemacht. Es zeigte sich, daß Kupfer schnell vom Magendarmkanal resorbiert wurde und bei dem Gebrauch von 2—8 Grans täglich keine Schädigung auftrat. In einem Falle von Abdominalaktinomykose, bei welcher durch Darreichung von Jodkalium ein äußerst geringer Fortschritt in der Besserung zu verzeichnen war, trat auf den Gebrauch von Kupfer hin eine sehr auffallende Besserung ein.

Bevan gibt im Anschluß an seine Abhandlung einen Bericht über 6 Aktinomykosefälle in seiner Praxis.

Im 1. Falle berichtet er über eine Abdominalaktinomykose bei einem 11 j. Knaben, der, außer seiner Lungenentzündung im Alter von 2 Jahren, nie krank gewesen ist. 4 Tage vor der Aufnahme in das Krankenhaus erhielt er einen Schlag in die Bauchgegend. Es wurde ein Abscеß in der unteren r. Bauchgegend diagnostiziert und am 5. Tage der Erkrankung eine Operation vorgenommen. Es wurde Eiter entleert und Drainage angelegt. Daraufhin trat eine augenscheinliche Besserung ein, aber nach einigen Tagen trat wieder höheres Fieber auf. 13 Tage nach der Operation bemerkte man unterhalb des r. Rippenbogens eine Schwellung von fester Konsistenz, die in den nächsten Tagen zunahm. 3 Tage später wurde eine Incision vorgenommen. Es entleerte sich Eiter, der gelbliche Körner enthielt, die als Strahlenpilzkolonien erkannt wurden. — Drainage. — Daraufhin wurde täglich Jodkalium gereicht, und zwar mit 10 Grans beginnend, täglich um 1 Gran steigend bis 20 Grans täglich. An jedem 2. Tag wurde eine Röntgenbestrahlung vorgenommen. 10 Tage nach der zweiten Operation wurde Pat. geheilt aus dem Krankenhaus entlassen. 4 Monate später stellte sich Pat. vor und war frei von Beschwerden.

Im 2. Falle berichtet er über 1 Fall von Lungenaktinomykose bei einem 40 j. Schweizer, der mit 20 Jahren Malaria hatte. Sein Leiden hatte vor 3 Jahren begonnen. Er hatte Schmerzen in der rechten unteren, vorderen Brustseite, die nach einiger Zeit nachließen. Nach 1 Jahr bemerkte er einen Rückfall. Es wurde in der Nähe der 6. Rippe in der r. Mamillarlinie eine geschwürige Stelle bemerkt. Pat. fühlte sich nach einiger Zeit wieder wohl, bemerkte dann 1 Jahr später wieder einen Rückfall. Es zeigte sich an Stelle des Geschwürs ein Knoten, der 7 Wochen vor Aufnahme ins Krankenhaus eröffnet wurde und kontinuierlich Eiter entleerte. 3 Jahre nach Beginn der Krankheit wurde eine Resektion der 6. Rippe vorgenommen und ca. 50 ccm Eiter entleert. Pat. hatte braungelben Auswurf, der typische Strahlenpilzkolonien enthielt. Vom 13. Tage an wurde Jodkalium 3 mal täglich 10 Grans, täglich um 2 Grans steigend bis 20 Grans, gereicht. Ob Pat. jeden 2. Tag der Bestrahlung ausgesetzt wurde, ist nicht verzeichnet. Es trat eine wesentliche Besserung ein, so daß Pat. 4 Wochen nach der Operation gebessert entlassen werden konnte. Die Prognose ist natürlich sehr ernst zu nehmen.

Digitized by Google

Im 3. Falle handelt es sich um eine Nackenaktinomykose bei einem 31 j. Farmer, der mit 8 Jahren Lungenentzündung gehabt hat. Beginn vor 2 Monaten. Pat. bemerkte einen Knoten auf der l. Nackenseite, 1 Zoll unter dem Unterkiefer und ½ Zoll von der Medianlinie entfernt, der allmählich zunahm. Schmerzen waren gering. Die Schwellung hatte harte Konsistenz und zeigte im Krankenhause im Zentrum eine Fluktuation. Nach der Incision zeigten sich Aktinomycesfäden im Eiter. Es wurden täglich heiße Aufschläge gemacht, jeden 2. Tag Röntgenbestrahlung ausgeführt und vom 6. Tage an nach der Incision Jodkalium gereicht. Nach 4 Wochen völlig geheilt entlassen und nach 1 Jahr kein Recidiv.

Im 4. Falle wurde eine Rectalaktinomykose bei einem 50 j. Farmer angenommen. Juni 1903 hatte Pat. Schmerzen im Rectum. Er wurde August wegen Geschwüre am Rectum operiert. Es bildete sich bald nachher ein Abscеß am Rectumausgang, der September incidiert wurde. Derselbe kam nicht zur Heilung, sondern entleerte dauernd Eiter. Pat. klagte über Schwierigkeit beim Wasserlassen. November wurden 2 Fisteln festgestellt, die längs des Rectums ihre Fortsetzung hatten. Urin war einwandfrei. Die Fisteln wurden gespalten, die Granulationsgewebe ausgekratzt, die Wunde mit Jodoformgaze tamponiert. Ende Dezember 1903 gebessert entlassen. Mai 1904 wurde Pat. B e v a n zugeführt. Es wurden 2 Fisteln festgestellt und Tuberkulose angenommen. Curettage. Tamponade. Keine Besserung. Nach einigen Wochen Inguinalbubo in der r. Leistenbeuge. Bei der Incision wurden im Eiter Aktinomyceskörner festgestellt. Behandlung mit Jodkalium und Röntgenbestrahlung. Keine Besserung. Es wurden im weiteren Verlauf beide Hüftgelenke, die Wirbelsäule nebst Rückenmark ergriffen. Tod durch Pneumonie.

Im 5. Falle handelt es sich um Douglasaktinomykose bei einem 19 j. Mädchen. Schmerzattacken im Leib. Diagnose ungewiß. Später Durchbruch eines Abscesses in die Vagina. Eiter soll grau ausgesehen haben und nach verfaulter Erde gerochen haben. Pat. fühlte sich bald wieder gesund. Einige Zeit später wieder Schmerzattacke mit hohem Fieber. Es wurde Appendicitis diagnostiziert und B e v a n zur Operation zugezogen. B e v a n stellte eine Masse im Douglasraum fest. Derselbe wurde per vaginam eröffnet. Es wurde ein eigentümlicher blutiger Eiter entleert, der Strahlenpilzkörner enthielt. Es wurde angenommen, daß es sich um eine Wurmfortsatz- oder Coecumaktinomykose gehandelt hat, deren Durchbruch in den Douglas erfolgte. Die Pat. erholte sich zusehends und steht noch in Behandlung.

Im 6. Falle handelt es sich um eine Wurmfortsatzaktinomykose bei einem 35 j. Schiffskapitän. Beginn vor 2 Jahren mit einem Wurmfortsatzabscеß. Derselbe wurde eröffnet. Es trat Besserung aber keine volle Heilung ein. Da die Leibbeschwerden nicht nachließen, wurde eine Laparotomie vorgenommen und Verwachsungen gefunden. Es wurde Peritonealtuberkulose angenommen. Später traten in der Lumbalgegend 2 fluktuierende Schwellungen auf, die durchbrachen. Als B e v a n den Pat. sah, fand er im Eiter Aktinomyceskörner. Es wurde Jodkalium gereicht und Röntgenbestrahlungen ausgeführt. Das Befinden bessert sich dauernd; im übrigen ist die Prognose äußerst ernst.

Im Anschluß an den Vortrag von B e v a n folgte eine Diskussion, bei der H a r r i e s 3 Fälle von Aktinomykose zur Sprache brachte, die wahrscheinlich hämatogener Infektion waren und die er mit Röntgenbestrahlung behandelt hat.

Digitized by Google

Im 1. Falle handelte es sich um einen Bauernjungen, der eine harte Schwellung im vorderen Blasenraum hatte. Die Abimpfung des Eiters ergab Staphylococcus pyogenes albus in Reinkultur. Einige Tage später wurden Aktinomyceskörner gefunden. Der Prozeß breitete sich aus, und es bildeten sich an der Bauchhaut Fisteln. Trotz mehrerer Operationen verschlimmerte sich der Fall. Als Ursprungsort wurde der Darmtractus angenommen; bei der Operation zeigte sich kein Anhaltspunkt dafür; man mußte also eine hämatogene Infektion annehmen. Trotz unterbrochener Jodkaliumbehandlung und gründlicher Röntgenbestrahlung verschlimmerte sich der Zustand. Der Pat. starb nach einigen Monaten. Auffallend war, daß der Hämoglobingehalt bis auf ein Minimum herunterging ohne Veränderung der Erythrocytenzahl.

Im 2. Falle handelt es sich um eine langsame Erkrankung einer Frau unter geringen Fiebererscheinungen. Nach einigen Wochen zeigte sich unterhalb des r. Rippenbogens eine kleine Schwellung. Harries glaubte an einen Leberabsceß und eröffnete die Bauchhöhle. Im l. Leberlappen wurde eine Masse von 6—8 cm Länge und 4—5 cm Breite im Durchmesser gefunden, die eine Menge degenerierter Leberepithelzellen, die eine Caryorhexie durchmachten mit Einbuße von Färbeeigenschaften, und Rundzelleninfiltrate enthielt. Aus der Kultur wurde eine Spore, die Bacillen bildete, gezüchtet, wurde aber nicht identificiert. Der Zustand der Pat. verschlimmerte sich; nach einiger Zeit zeigte sich ein Empyem, dessen Eiter Aktinomyceskörner enthielt. Bei der Kulturanlegung wurde dieselbe Spore gezüchtet, wie bei der vorhergehenden Kultur eine solche zum Vorschein gekommen war. Pat. wurde mit Jodkalium und Röntgenstrahlen behandelt. Es trat Verschlimmerung ein und Pat. starb nach einigen Monaten.

Im 3. Falle stand die Pat. noch in Behandlung von Harries. Sie hatte 3—4 Monate eine undefinierbare Sache durchgemacht, ehe Harries sie sah. Er bemerkte eine deutliche Verbreiterung der Leber nach abwärts und eine Verlegung der r. Niere nach vorne. Nach Resektion der 9. Rippe eröffnete er einen Absceß in dem r. Leberlappen. Aus dem Eiter wurde kein Wachstum von Aktinomycessporen erzielt. Einige Tage später wurden beim Verbandwechsel Aktinomyceskörner entdeckt. Pat. wurde mit Jodkalium und Röntgenstrahlen behandelt. Es trat aber Verschlimmerung ein. Augenblicklich ist eine Fleckpneumonie mit Collaps einer Lungenpartie aufgetreten.

Harries sieht diese Fälle als pyämisch an, pflichtet Bevan bei, daß der Verlauf von dem Widerstand des Individuums abhängig zu machen ist. Trotz Röntgenstrahlenbehandlung in Verbindung mit Jodkalium, verfielen 2 Patienten dem Tode, die 3. Patientin wird bald folgen.

Aus der amerikanischen Literatur ist mir nur noch 1 Fall von Harsha bekannt geworden.

1903 teilt Harsha einen Fall von Kieferaktinomykose bei einem 50 j. Manne mit. Es wurde zuerst die Diagnose Sarkom draußen gestellt. Im r. Kieferwinkel befand sich eine hühnereigroße Schwellung, die 5 Wochen vorher nach Ausziehen zweier Zähne aufgetreten war. Bei der Operation wurde Aktinomykose, die wegen der Härte der Schwellung bereits vermutet wurde, festgestellt. Eine Verbindung mit dem Knochen und Periost bestand nicht. Es trat keine Heilung ein, so daß eine zweite Operation vorgenommen werden mußte. Unter Behandlung mit Jodkalium und Röntgenstrahlen prompte Heilung. Harsha erwähnte ausdrücklich den Wert der operativen Behandlung mit Röntgenstrahlenbehandlung, insofern diese das Wachstum beseitige oder wenigstens mit zur Beseitigung beitrage.

Digitized by Google

Aus der deutschen Literatur sind bis jetzt nur wenige Fälle bekannt.

Iselin erwähnte im Jahre 1910 in seiner Abhandlung über „die Behandlung der Knochen- und Gelenktuberkulose mit Röntgenlicht" nebenbei, daß aktinomykotische Anschwellungen und Infiltrationen unter der Bestrahlung zurückgingen. Er hat einen Aktinomykoseabsceß des Gesichts und eine aktinomykotische Infiltration vom Kehlkopf bis hinter das Ohr so in 2 Wochen ohne jede andere Behandlung verschwinden sehen.

Erwähnen möchte ich, daß auf meine Anfrage hin Iselin so freundlich war, mir mitzuteilen, daß er 1909 angefangen habe, Aktinomykose zu bestrahlen. Es seien bereits über 1 Dutzend Fälle. Die Erfolge seien, bei nicht zu ausgedehnten Erkrankungen (Thorax, Becken), sehr erfreuliche.

1913 machte Levy 2 Fälle bekannt.

Im 1. Falle war nach einer eingreifenden Recidivoperation wegen Ausbreitung eines Aktinomykoseprozesses nach dem Unterkiefer und der Zunge bei einem 41 j. Manne wegen unmöglicher Radikalentfernung Jod in hohen Dosen gereicht worden. Der Prozeß wurde nicht beeinflußt. Erst durch Röntgenbestrahlung setzte eine unerwartete plötzliche Heilung ein.

Im 2. Falle wurde bei einem 35 j. Arbeiter, der bereits wiederholt erfolglos wegen Wangen- und Oberkieferaktinomykose in der energischsten Weise operiert worden war, sofort mit Röntgenstrahlenbehandlung begonnen. Es stellte sich bald völlige Heilung ein.

Beide Fälle sind bis zur Zeit der Veröffentlichung recidivfrei geblieben.

Angeregt durch die Veröffentlichung von Levy wurden in der Marburger chirurgischen Universitätsklinik von Prof. König Aktinomykosefälle mit Röntgenbestrahlung behandelt, deren Verlauf ich in folgenden Zeilen zur Kenntnis bringen will [1]).

1. Im 1. Falle handelt es sich um eine Wangenaktinomykose bei einem sonst stets gesunden Manne von 17 Jahren. 3 Wochen vor der Aufnahme in die Klinik bemerkte er eine Anschwellung an der r. Wange von Haselnußgröße, die allmählich zunahm. In der Klinik hatte sie Pflaumengröße, befand sich oberhalb des Unterkieferastes vor dem Masseter, war ziemlich kugelig, gegen die Umgebung gut abgrenzbar, von mäßig derber Konsistenz und schmerzlos. Operation im Aetherrausch: Schnitt in Höhe der Geschwulst, Auskratzung der Wundhöhle. Aseptischer Verband. Mikroskopisch wird im Eiter Aktinomyces wahrgenommen. 3 Tage später wird mit Röntgenbestrahlung begonnen. Nach 3 Bestrahlungen trat prompte Heilung ein. 7 Monate später sah ich den Pat. wieder. Es hatte sich kein Recidiv gebildet. Die Narbe war weich und gut auf der Unterfläche verschieblich.

2. Im 2. Falle handelt es sich um eine Wangenaktinomykose bei einem 18 j. sonst stets gesund gewesenen Landwirtssohn. 8 Monate vor der Aufnahme bemerkte er eine kleine Vorwölbung an der r. Wange, die ohne jede Veranlassung aufgetreten sei und keine Schmerzen gemacht habe. Der behandelnde Arzt versuchte zuerst Einreibungen und dann 3 Monate später incidierte er. Der Schnitt heilte bald aus, die Schwellung ging jedoch immer weiter, so daß Pat. der Klinik überwiesen wurde.

1) Zwei Fälle wurden Anfang 1913 im ärztlichen Verein Marburg vorgestellt.

Digitized by Google

Bei dem schlankgebauten mittelmäßig ernährten Burschen befand sich am Halse eine gleichmäßige sich nach rechts und links von der Mittellinie verbreitende Vorwölbung von glatter Oberfläche. Der Tumor stieg beim Schlucken aufwärts. An der l. Wange, zwischen dem vorderen Masseter und dem Mundwinkel, fanden sich mehrere Vorwölbungen der Haut, zwischen denen die Haut eingezogen war. Die am stärksten hervorragende Vorwölbung zeigte deutliche Fluktuation, dagegen waren die übrigen von harter Konsistenz. Die Haut, die schwach gerötet war, zeigte keine Verschieblichkeit über der Geschwulst. Druckschmerz bestand nicht. An der Wangenschleimhaut ragten an den entsprechenden Stellen ähnlich geformte Erhebungen hervor, die ebenfalls von harter Konsistenz waren. Die Schleimhaut war im übrigen glatt und zeigte nirgends einen Defekt. Auf den Vorwölbungen der Schleimhaut zeigten sich mehrere hirsekorngroße, weiß-gelbliche Flecken, die sich abstreifen ließen. Mikroskopisch ergaben sie Aktinomycesdrusen. Am Ober- und Unterkiefer waren mehrere cariöse Zähne sichtbar. Die Glandulae submentales und submaxillares waren als haselnußgroße harte Körper, besonders links, fühlbar.

Ueber den Geschwülsten wurde eine Incision ausgeführt, die Wundhöhlen ausgekratzt und mit Jodtinktur gepinselt. Alsdann wurden Wasserstoffsuperoxydverbände angelegt und täglich Jodkalium gegeben. 8 Tage später wurde eine Ausbreitung der Infiltration nach oben zu wahrgenommen. Es trat wiederum eine bohnengroße Geschwulst auf, die fluktuierte. Wiederum Incision. Der Eiter enthielt Aktinomycespilze. 10 Tage später trat Vernarbung auf, die Infiltration war derartig zurückgegangen, daß Pat. entlassen wurde mit der Anweisung sich nach 1 Monat wieder vorzustellen. Nach 5 Wochen erschien er, da er wiederum eine Auftreibung wahrgenommen hatte. Die Infiltration hatte sich jetzt nach unten ausgedehnt. Die Haut war bläulich verfärbt, z. T. eingezogen; dazwischen das knollige, derbe, an einzelnen Stellen gering fluktuierende Infiltrat.

Es wurde jetzt 4 Tage hintereinander Röntgenbestrahlung angewandt. Schon nach der ersten Bestrahlung war bereits eine Abnahme der Infiltration wahrzunehmen. Nach der vierten Bestrahlung war keine Infiltration mehr nachweisbar. Narbe war weich und gut verschieblich. Zur Vorsicht wurde noch 2 mal bestrahlt und dann Pat. völlig geheilt entlassen. 5 Monate später sah ich Pat. wieder. Es war kein Recidiv mehr aufgetreten. Narbe war weich und gut verschieblich.

3. Im 3. Falle handelte es sich um Zungenaktinomykose bei einer sonst gesunden 56 j. Frau. 8 Tage vor der Aufnahme bemerkte Pat. einen Knoten in der Zunge, deren Ursache ihr unbekannt war. In der Mitte der Zunge befand sich, 1 cm hinter der Spitze, ein kleiner haselnußgroßer harter Knoten, der die ganze Zunge durchsetzte. Drüsen waren nicht fühlbar. Bei der Incision entleerte sich dicker gelbgrüner Eiter mit zahlreichen Aktinomycesdrusen. Auskratzung. Tamponade, Fixierung des Tampons mit Catgutnaht. Es wurde 3 mal mit Röntgenbestrahlung behandelt, worauf völlige Heilung eintrat. 5 Monate später konnte man nur noch eine ganz kleine weiche Narbe an der Zunge feststellen. Ein Recidiv war nicht aufgetreten.

4. Im 4. Falle handelte es sich um eine Unterkieferaktinomykose bei einem rüstigen 60 j. Manne. Der behandelnde Arzt stellte an der l. Seite des Unterkiefers eine flache Infiltration fest und weiter oben eine kleine Drüse, die schon früher bestanden haben soll. Da unter Jodkalisalbe die Schwellung nicht zurückging, überwies der Arzt den Pat. der Krankenhausbehandlung.

Daselbst wurde bei dem sonst gesunden Manne eine Drüsenentwicklung in der Mitte des Kinnes wahrgenommen. Die obere Halspartie unterhalb des Kinnes war derb infiltriert

Digitized by Google

und besonders an der l. Seite gerötet. Es zeigte sich Schwellung mit Einziehung. Das Infiltrat reichte links bis über den Kieferrand hinaus, nach rechts bis ungefähr an den Kieferrand abwärts etwas über dem Zungenbein. Nach Incision entleerte sich blutiger Eiter, der ebenfalls wie die Granulationsmassen zahlreiche gelbe Aktinomycesdrusen enthielt. Auskratzung. Tamponade. Nach zweimaliger Röntgenbestrahlung völliger Schwund der Infiltration. Nach 12 Tagen prompte Heilung. Die Narbe ist weich und auf der Unterlage verschieblich. Bis heute war kein Recidiv aufgetreten.

Bei der Einteilung nach Formen habe ich mich der Einteilung B e v a n's bedient.

Unter den 18 aufgeführten Fällen gehören 10 der I. Form, Kopf- und Nackenaktinomykose, die ihren Eingang vom Munde und Pharynx her haben, an.

1 Fall gehört zur II. Form: Lungenaktinomykose, die von dem Atemtraktus ausgeht.

4 Fälle gehören entweder III. oder der pyämischen Form an. Fall B e v a n 1 und 5 möchte ich wohl zur III. Form rechnen, denn es ist nicht unwahrscheinlich, daß im Falle 1 der Prozeß vom Wurmfortsatz ausgegangen ist; im Falle 5 kann die Eintrittspforte durch die Vagina erfolgt sein; anderseits kann man auch an die pyämische Form denken, da im Falle 1 ein Abscеß unterhalb des rechten Rippenbogens auftrat; im Falle 5 ist die Frage der Eintrittspforte offen gelassen worden; man nahm an, daß der Ausgang vom Wurmfortsatz oder Coecum erfolgt sein könnte.

Die übrigen 4 Fälle rechne ich zur pyämischen Form; bei B e v a n Fall 6 könnte ja auch die III. Form in Frage kommen, da anamnestisch ein Wurmfortsatzabsceß operiert sein soll.

Von keinem der Fälle ist festgestellt, daß der behandelnde Arzt Aktinomykose diagnostiziert hat, bei 10 Fällen wurde sie ganz bestimmt nicht gestellt. Die Ursache ist wohl darin zu suchen, daß bei Aktinomykose I. Form man an diese Art Erkrankung selten denkt, da dieselbe in der Praxis äußerst selten auftritt. Die übrigen Formen werden selbst von den Erfahrensten kaum gestellt werden können, höchstens kann Aktinomykose vermutet werden. In einigen Fällen haben die behandelnden Aerzte eine Incision ausgeführt, die Diagnose aber nicht stellen können, da sie den Eiter nicht mikroskopisch untersucht haben.

Im Falle B e v a n 4 und 6 wurde vor Aufnahme in dessen Krankenhaus in beiden Fällen Tuberkulose angenommen und 2 mal deshalb operiert.

Bei Aufnahme der Fälle bei den Autoren wurden von der I. Form 4 Fälle (I s e l i n 1 und 2, L e v y 1 und 2) richtig diagnostiziert, 4 Fälle (K ö n i g 1—4) richtig vermutet. Bei B e v a n Fall 2 und 5 ist die Diagnose wahrscheinlich von ihm sofort gestellt worden.

Bei der II., III. und pyämischen Form ist die Diagnose vor der ersten Operation sicher nicht gestellt worden. Bei B e v a n Fall 1 und 4, H a r r i e s 2 wurde die Diagnose erst richtig nach der zweiten Operation gestellt;

Digitized by Google

in Bevan Fall 6 ist die Diagnose nach Durchbruch des Abscesses gestellt worden.

In den Fällen I. Form, bei denen die Diagnose vermutet wurde, wurde sie bald nachher durch makro- und mikroskopische Untersuchung des Eiters einwandsfrei bestätigt.

Der Erfolg der Operationen war in allen Fällen äußerst gering, wohl trat in den leichten Fällen (I. Form) eine augenblickliche Besserung ein, die aber nicht anhielt. Bei den schweren Formen (II., III. und pyämische Form) wurde keine Besserung erzielt.

In den Fällen Bevan 1—6, Harries 1—3, Harscha 1, Levy 1, und König 2 wurde Jodkalium täglich oder unterbrochen gereicht. Gleichzeitig wurde in den obigen Fällen von Bevan, Harries und Harscha Röntgenbestrahlungen, in Fall Bevan 2 und 5 und Harries 3 sehr wahrscheinlich Röntgenbestrahlung vorgenommen. Im Falle Levy 1 und König 2 ist trotz der leichten Form der Fälle mit Jodkalium kein Erfolg erzielt worden. In den beiden letzten Fällen hat die Röntgenbestrahlung erst später eingesetzt und zwar mit frappantem Erfolge.

In den Fällen pyämischer Form ist trotz Jodkalium und vor allem Röntgenbestrahlung der Heileffekt fast durchweg ein negativer gewesen. Heilung ist bloß in Bevan Fall 1 erzielt worden. In den Fällen Bevan 5 und 6 ist eine Besserung aufgetreten; es ist anzunehmen, daß doch nachher der Tod erfolgt ist. Der Fall Bevan 2 ist wohl gebessert worden; auch hier ist zu bezweifeln, daß eine Heilung erzielt worden ist.

In den 2 Fällen I. Form (Levy 1, König 2), in denen, wie oben angegeben, außer mit Röntgenstrahlen auch mit Jodkalium behandelt worden ist, ist der Erfolg erst nach der Röntgenbestrahlung und ausschließlich nur durch diese gekrönt gewesen. Bevan hat in Fall 3 Röntgenstrahlen und Jodkalium angewandt und guten Erfolg erzielt, den er aber der kombinierten Behandlung zuschreibt.

In den übrigen Fällen — Iselin 1 und 2, Levy 2, König 1, 3 und 4 — wurde durch Röntgenstrahlen ein eklatanter Erfolg erzielt, in den Fällen Iselin sogar ohne vorherige Operation.

Meiner Ansicht nach wären die Fälle I. Form, die einer Operation und der Jodkaliumbehandlung unterworfen worden sind, ebenso wie die Fälle bei Iselin allein durch Röntgenbestrahlung geheilt worden. Der Meinung Bevan's, daß durch Röntgenstrahlen das Jod in statu nascendi versetzt, wahrscheinlich die Strahlenpilze abtöte, kann ich mich nicht anschließen. Durch Jodtinktur, die nach einwandsfreien Versuchen in den Geweben Jod abspaltet, müßte im Prinzip dasselbe erreicht werden.

Ich lege den Hauptwert auf die Röntgenbestrahlung, da ich glaube, daß die sich bildenden Sporen luft- und lichtempfindlich sind und durch die Bestrahlung in ihrer Entwicklung gestört werden. Hinzu kommt noch die durch

Digitized by Google

die Bestrahlung erzeugte Hyperämie, wodurch der Körper imstande ist, sich der weiteren Einwanderung und Vermehrung zu erwehren.

Daß die Fälle II, III. und pyämischer Form zum größten Teil auch durch Röntgenbestrahlung gering beeinflußt werden können, liegt daran, daß man nicht imstande ist, ohne Gefahr für den Körper genügend starke Bestrahlungen auszuführen. Die Röntgenstrahlen sind bekanntlich nur für oberflächliche Bestrahlung erfolgreich, je tiefer sie dringen müssen, desto mehr nimmt ihre Wirkung ab.

Was die Prognose anbetrifft, so sind die Fälle II, III. und pyämischer Form stets ernst zu nehmen; hierin stimmen alle Autoren überein. Die Fälle I. Form sind aber sicherlich durchweg prognostisch günstig, erforderlich ist nur, daß man die Erkrankung bald erkennt, ehe sie größeren Schaden angerichtet oder so weit um sich gegriffen hat, daß die Tiefenwirkung der Röntgenstrahlen hinfällig wird.

Es sind bis jetzt rund 30 Fälle von Aktinomykose mit Röntgenbestrahlung mir bekannt geworden, von denen die I. Form durchweg einen Dauererfolg gezeitigt hat. Hierdurch wird man ermutigt, weiterhin bei dieser Erkrankung die Röntgenbestrahlung in die Reihe der Behandlungsmethoden aufzunehmen. Weitere Veröffentlichungen über diesen Gegenstand bleiben vorbehalten.

Literatur.

1) G. Voth, Die Therapie der Aktinomykose. Diss. Berlin 1912. — 2) R. Levy, Röntgenbestrahlung der Aktinomykose. Zbl. f. Chir. Nr. 4. 1913. — 3) E. Bevan, Actinomycosis. Ann. of Surg. May 1905. p. 641. — 4) Transact. of the Chicago Surg. Society. 5. XII. 1904. Ebenda April 1905. p. 625. — 5) Harsha, Eben la Vol. I. 1904. p. 459. — 6) Eben la Vol. I. 1905. p. 792. — 7) Iselin, Behandlung der Knochen- und Gelenktuberkulose mit Röntgenlicht. D. Ztschr. f. Chir. Bd. 103. S. 188.

Digitized by Google

IX.

AUS DER

CHIRURGISCHEN KLINIK

(DIREKTOR: PROF. DR. F. de QUERVAIN)

UND DEM

PATHOLOGISCH-ANATOMISCHEN INSTITUT

(DIREKTOR: PROF. DR. E. HEDINGER)

ZU BASEL.

Ueber Xanthom der Haut und der Sehnen.

Von

Dr. **H. Hoessli,**

gew. Assistenten des pathologischen Institutes,
Assistenten der chirurgischen Klinik.

(Mit 3 Abbildungen und Taf. I.)

Die hier folgende Mitteilung betrifft einen Fall von großen tuberösen Xanthomknoten an beiden Ellenbogen und beiderseitigen xanthomatösen Veränderungen der Strecksehnen der Fingerextensoren II und III. Ich lasse hier ganz kurz zuerst die klinischen Daten und die anatomische Beschreibung folgen.

Fräulein E. K., 27 J., Schneiderin, Eintritt 4. III. 13. Mutter ist an Tuberkulose gestorben. Die übrigen Familienglieder sind nie wesentlich krank gewesen. Mit 9 Jahren Diphtherie. Mit 16 Jahren Gelenkrheumatismus, der später noch 6 mal recidivierte. Zu dieser Zeit sollen kleine Knötchen aufgetreten sein an den Sehnen der Fingerstrecker. Schon als Kind hatte Pat. kleine, etwa linsengroße Geschwülstchen an beiden Ellenbeugen, die um das 16. Jahr immer größer geworden sind. Pat. im übrigen gesund. Von seiten der Leber speziell hat sie nie Erscheinungen gehabt.

Befund: Kräftige, gut genährte Person. Allgemeinzustand ohne Besonderheit. Lunge und Herz o. B. Leberrand am Rippenbogen. Kein Husten, nie Auswurf. Urin: o. E., o Z.

An beiden Ellenbogen sieht man über dem Olecranon je einen handtellergroßen, sich über die Oberfläche erhebenden, weich anzufühlenden, verschieblichen und nicht schmerzhaften Tumor (Fig. 1), mit dünner, etwas schuppender Epidermis bedeckt. Die Tumoren haben im ganzen blau-rötliche Farbe. An einigen Stellen schimmert gelbliches Gewebe durch,

Digitized by Google

1.

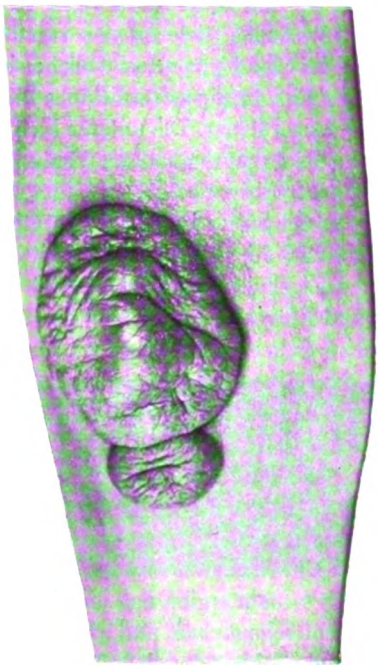

2.

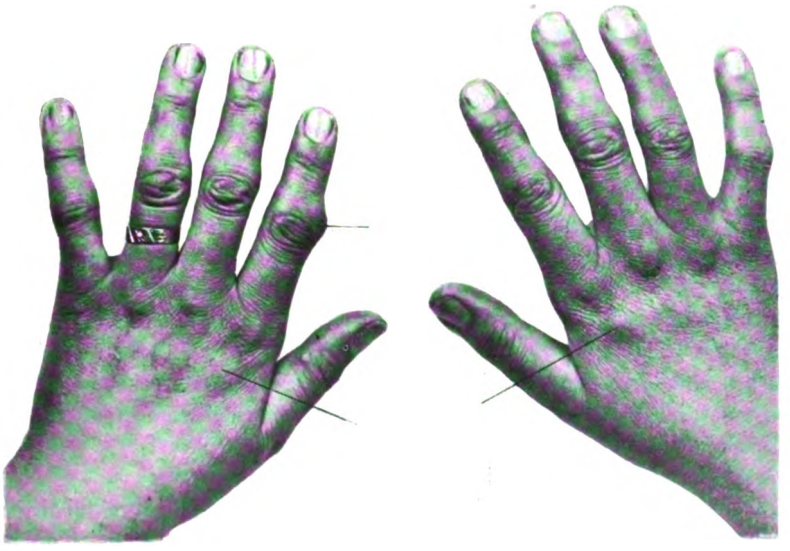

Digitized by Google

besonders an den Randpartien. Daselbst sind beiderseits kleinere Nebenknoten zu sehen. Diese zeigen in kleinerem Maßstabe den gleichen Bau wie die Haupttumoren. Umgebung des Tumors absolut reizlos und wie die Haut des übrigen Körpers ganz normal. An den Fingerstreckern 2 und 3 (Fig. 2) finden sich auf den Handrücken indolente, bis kirschkerngroße Verdickungen, unter der Haut gut verschieblich; sie bewegen sich mit der Sehne und fühlen sich etwas weich an. Eine ähnliche Verdickung liegt an der l. Articul. phalang. 2—3. Keine regionären Lymphdrüsen fühlbar. Die unteren Extremitäten zeigen keine solchen Veränderungen. Um die Lider keine xanthomatösen Veränderungen. — Temp. und Puls normal, Pirquet am 2. Tage stark positiv.

7. III. Operation (Prof. de Quervain). Lokalanästhesie. An beiden Ellenbogen werden die beiden Tumoren gründlich im Gesunden umschnitten, das subkutane Fettgewebe abgetragen und ebenso auch das gelblich verfärbte Periost der Olecrana. Lappenplastik durch seitliche Verschiebung und Entspannung. Schluß der Wunde nach guter Adaptation. An der l. Hand wird die verdickte Sehne des Extensor III 10 cm weit abgetragen, der distale Sehnenstumpf mit der Hälfte der Sehne des Extensor IV verbunden, das proximale Sehnenstück an die Sehne des Extensor IV befestigt. Endlich wird noch ein kleiner Knoten an der Daumenseite des l. Zeigefingers, zwischen 2.—3 Phalanx entfernt.

Außer kleinen Dehiscenzen am Wundrande verheilt die Plastik an den Ellenbogen p. p. Beim Austritt konstatiert man an beiden Ellenbogen reaktionslose verschiebliche Narben; der Mittelfinger der l. Hand ist gut beweglich, nur findet sich an der Excisionsstelle ein kleines derbes Infiltrat. Die Pat. wird zur Nachuntersuchung bestellt.

Eine Nachuntersuchung nach ½ Jahr ergibt, daß die Narben an den Ellenbogen ziemlich breit, jedoch nicht infiltriert, nicht schmerzhaft und gut verschieblich sind. Die Finger der l. Hand sind sehr gut beweglich, die Sehnen derselben lassen keine Veränderungen erkennen, die Haut ist darüber ohne Besonderheit. Die nicht operierten Stellen weisen keine Veränderung gegen früher auf.

Eine Untersuchung auf Cholestearin im Tumor und im Blutserum (Dr. A. Funk in Freiburg i. B., Chem. Institut der Universität) nach der colorimetrischen, auf Grund der alten Liebermann'schen Reaktion aufgebauten Methode ergab:

Cholestearin in 2,0 ccm des subkutanen Fettes 0,0376 = 1,88%.
Cholestearin im eigentlichen Tumor 0,044 = 2,2%.
Cholestearin in 2 ccm Blutserum vor der Operation 0,0116 = 0,58%.
Cholestearin in 2 ccm Serum nach der Operation (14 Tage später entnommen) 0,0108 = 0,54%.

Ueber das normale Vorkommen von Cholestearinestern im Blutserum schwanken die wenigen Angaben ziemlich beträchtlich (Hoppe-Seyler 0,3%, Manasse 0,151%, Jüdell 0,041%). In einer neueren Arbeit (Henes)[1]) wird der normale, mittlere Cholestearingehalt des Serum auf 1,48‰ angegeben bei Grenzwerten von 1,1—1,82‰. (Defaye gibt als Mittel an 2,3‰, Chauffard, Laroche, Grigaut 1,5—1,8‰).

Wir sehen also wenigstens, daß in unserem Falle eine ausgesprochene Vermehrung der Cholestearinester im Serum besteht. Genauere und ausgedehntere Analysen waren aus äußeren Umständen nicht möglich.

Anatomische Beschreibung des Präparates:

Die Ellenbogentumoren messen beiderseits 6 : 4 cm und sind durchschnittlich 4 mm über das Niveau der Haut erhaben. Die sie bedeckende Epidermis ist ziemlich dünn, schuppt

1) D. Arch. f. klin. Med. 1913.

Digitized by Google

an verschiedenen Stellen und ist runzlig. Im ganzen zeigt der Tumor ein flächenhaftes und lappiges Aussehen. An den Randpartien geht er direkt in ganz normale Haut über. Auf Schnitt zeigt sich das Vorherrschen eines gelblich gefärbten, wenig transparenten Gewebes, das von ganz spärlichen bindegewebigen Fasern durchzogen ist. Darunter findet sich teils normales, teils etwas gelblich verfärbtes Fett; das dem Olecranon anliegende Periost zeigt ähnlichen Bau, gelbliche, wenig transparente Partien wechseln mit feinen transparenten Bindegewebsfasern ab.

Die Sehne (Fig. 3) zeigt an verschiedenen Stellen normales Sehnengewebe. Dazwischen kirschkerngroße und kleinere, knollige, gelbliche Verdickungen, die auf Schnitt sehr wenig transparent sind. Auch diese Partien werden stellenweise von normalem transparentem Sehnengewebe durchzogen. Ganz entsprechend ist die bindegewebige Verdickung vom l. Zeigefinger (Articulatio phalang. 2—3) gebaut.

Fig. 3.

Mikroskopisches Bild (Tab. I):

Der Tumor am Ellenbogen ist bedeckt von Epidermis, die überall mehr oder weniger starke Verhornung zeigt. Die obersten Coriumschichten zeigen keine Veränderung, nur ist das Stratum papillare wenig ausgeprägt. An sehr wenigen Stellen ziehen Schläuche von Knäueldrüsen nach der Tiefe zu. Diese Drüsenschläuche sind unverändert. Es sieht so aus, als ob das mäßig zellreiche Stratum papillare gleichsam gedehnt, und ausgezogen worden wäre. Nach der Tiefe zu, im Stratum reticulare treffen wir die ausgedehnt xanthomatösen Gewebspartien. In diesem Gewebe sieht man bei mittlerer Vergrößerung Zellhaufen von großen, im Hämalauneosinpräparat schwach bläulich gefärbten Zellen, teils in Gruppen und Haufen angeordnet, teils in schmalen Zügen zwischen kernarmes, z. T. hyalines Bindegewebe hinein sich erstrecken. Dieses Bindegewebe ist mit Eosin gut färbbar. Im van Gieson präparat sieht man z. T. feine, z. T. sehr breite Bindegewebspartien überall zwischen den hellen, xanthomatösen Partien, tiefrot aufleuchten. An vereinzelten Stellen finden sich unveränderte Gefäße, ebenso sieht man an verschiedenen Stellen Schläuche und Lumina der Schweißdrüsen, die im ganzen unverändert sind, höchstens ist zu bemerken, daß sie an einzelnen Stellen durch die dazwischen gelegenen Xanthomzellgruppen mehr oder weniger auseinandergedrängt sind. Die zarte Membrana propria, welche sie umschließt, ist überall deutlich zu sehen.

Betrachten wir das Tumorgewebe in stärkerer Vergrößerung, so sehen wir Zellhaufen und Stränge von großen meist runden oder polyedrischen Zellen. Das Protoplasma der Zellen zeigt einen ganz feinen wabigen Bau. Die Zellkerne sind wenig aus dem Zentrum der Zelle verdrängt, weisen z. T. ziemlich starke Kernfärbung auf, sind rundlich bis oval, nie länglich und lassen deutlich ein Kernkörperchen erkennen. Die einzelnen Zellen sind durch ein ganz feines, im van Gieson präparat deutlich zu erkennendes Stroma voneinander getrennt. Man sieht in den Zellen nirgends größere Vacuolen und dementsprechend Verdrängung des Kernes an die Zellperipherie, sondern die ganze Zelle ist gleichmäßig wabig gebaut. Die

Digitized by Google

feinen und gröberen Bindegewebsstreifen zwischen diesen Zellkomplexen zeigen nichts Besonderes. Sie haben einen spärlichen bis mittleren Kerngehalt. Die Gefäße zeigen normalen Bau, nur da und dort findet man in ihrer Nähe geringe kleinzellige Infiltration von wenigen Lympho- und Leukocyten. Gegen die Peripherie des Tumors werden diese Nester und Stränge der Xanthomzellen ziemlich plötzlich vereinzelter und etwas weiter befinden wir uns im normalen kernarmen, etwas hyalinen Bindegewebe des Corium. Gerade an diesen Uebergangsstellen findet sich da und dort ein kernreiches Bindegewebe, das noch wenig ausgesprochene Xanthomzellen birgt. Der Protoplasmaleib der Zellen ist klein, nicht wabig und dunkler tingiert. Hart daran schließen sich tumorwärts die großen Xanthomzellen an. Ebenso schließt die xanthomatöse Infiltration mit vereinzelten Zellnestern und Zellgruppen gegen das lockere, subkutane Fettgewebe ab.

Betrachten wir den Tumor im Fettpräparate (Sudan III), so finden wir die oben beschriebenen wabigen Zellen angefüllt mit vielen feinen und feinsten Körnchen und Schollen von gelblichroter Farbe. Diese fettähnliche Infiltration findet sich fast nur in den großen Zellen selbst, nur selten in der Zwischensubstanz, da und dort vereinzelt im Bindegewebe. Im polarisierten Lichte zeigen diese Partien Doppelbrechung.

Die Färbung nach Fischler (Fettsäuren) fiel negativ aus. Im Nilblaupräparat sieht man nur ganz vereinzelt dunkelblaue Tropfen und Tröpfchen in den wabigen Zellen und auf diese beschränkt. Die Markscheidenfärbung (Weigert) läßt xanthomatöse Partien dunkler erscheinen als das übrige wohl differenzierte Bindegewebe. Die Zellen sind stahlblau, heller und dunkler gefärbt. Tiefdunkelblaue Tröpfchen und Schollen sind in den Zellen nicht zu finden, und die Dunkelfärbung ist ganz gleichmäßig über die Zellen verbreitet.

Vereinzelt finden sich Riesenzellen vom Charakter der Fremdkörperriesenzellen. Wir werden weiter unten näher auf dieselben eingehen. Dagegen finden sich keine polymorphen Zellen, oder solche von embryonalem Charakter und ebenso findet sich im Tumor nirgends Pigment.

Betrachten wir nun die Sehne des Musc. extensor digiti communis (III), so zeigt sich entsprechend der makroskopisch sichtbaren, trüben, gelben Partie im Mikroskop eine analoge Zellveränderung, wie wir sie oben in der Haut gesehen haben. Auch hier finden wir die Haufen von großen, wabenartig gebauten Zellen, nur ist das dazwischenliegende Bindegewebe in größerer Menge vorhanden. Es ist ebenfalls mäßig kernhaltig, die Kerne sind länglich, fein zugespitzt. Bezüglich der Xanthomzellen kann im allgemeinen gesagt werden, daß sie nicht die Dimension erreichen, wie diejenigen im Hautstücke. Auch hier finden sich nirgends Pigmenthaufen. An der Grenze der xanthomatösen Partie geht diese ziemlich unvermittelt in das kernarme, normale Sehnengewebe über.

Dazu muß jedoch noch gesagt werden, daß auch manchenorts am Rande sich Bindegewebszellhaufen finden, in welchen der xanthomatöse Bau noch kaum angedeutet ist, erst in einigen Zellen beginnt, so daß die meisten Zellen einen kleineren, dunkleren Protoplasmaleib haben.

Neben diesen Partien finden sich nun allerdings in anderen Sehnenstücken Veränderungen, die deutlich von obiger Beschreibung verschieden sind, und die wir weiter unten des näheren schildern.

Wir finden auch hier in den verschiedenen Fettpräparaten die gleiche Infiltration, wie sie oben in der Cutis beschrieben wurde und auch die gleichen färberischen Eigenschaften derselben. Bei schwacher Vergrößerung sieht man sehr schön, wie einzelne Sehnenfascikel total xanthomatös verändert sind, andere eben beginnen, infiltriert zu werden und wieder

Digitized by Google

andere noch ganz frei von Infiltration sind. Das gleiche Bild erhalten wir im ganzen von dem Sehnenknoten des 1. Zeigefingers.

Endlich zeigt auch das Periostgewebe des Olecranon (Sehnenansatz des Triceps am Olecranon) den gleichen Aufbau aus xanthomatös veränderten Gewebspartien und mehr oder weniger kernhaltigem Bindegewebe. Man sieht im Sudanpräparat auch hier, an einzelnen Stellen mehr, an anderen weniger, die Infiltration mit fettähnlichen Substanzen in Form von feinen und feinsten Tröpfchen und Schollen. Wie in der Sehne, so erreichen auch hier die Zellen der xanthomatösen Partien nicht die gleiche polyedrische Form und Größe wie in der Haut. Nirgends findet sich Pigment.

Um auf die Riesenzellen, die besonders in diesem Gewebstück zahlreicher sich finden, zurückzukommen, so handelt es sich um große, z. T. wabiges Protoplasma führende Zellen mit 20—50 rundlich-ovalen Kernen, die ziemlich regellos durcheinander liegen. Der Kernhaufe ist nicht randständig in der Zelle, gewöhnlich mehr zentral gelagert. Die Riesenzellkerne sind mäßig stark gefärbt und zeigen gewöhnlich ein Kernkörperchen. Im Haut- und Sehnengewebe des Extensor sind die Riesenzellen ganz spärlich.

Anschließend an diese Riesenzellen müssen wir noch Gebilde erwähnen, die sich im Olecranonperiost an mehreren Stellen finden. Man sieht (van Gieson) mitten im kernarmen, tiefroten Bindegewebe rundliche Inseln im Zentrum hyalin-homogen, oder strahlig gebaut und gelblich-braun gefärbt; darum herum vereinzelte Riesenzellen von obigem Bau. Diese Inseln finden sich hier nicht im xanthomatösen Gewebe selbst, sondern an dessen Grenzpartien im noch unveränderten Bindegewebe (Fig. 1).

An diesen Gewebsstückchen konnte keine Fettfärbung mehr vorgenommen werden, da das Material ausgegangen war. Dafür fand ich im Sehnengewebe — in anderen als den oberwähnten Stücken — ganze Anhäufungen solcher oberwähnter Herde. Im Sudanpräparate ist ihr Aufbau ganz besonders schön zu sehen. Der zentrale Teil der Herde zeigt teils konzentrisch-strahligen Bau, hat dabei jedoch keine Farbe angenommen, sondern tingiert sich erst braun nach Aufgießen von Lugol'scher Lösung. Versetzt man diese Schnitte nun mit konzentrierter Schwefelsäure, so werden einige dieser Stellen blau gefärbt. An einigen Stellen sieht man ausgesprochen tafelförmige Kristalle in den Herden, die deutlich blau sind. Um diese kreisförmigen Herde herum finden sich dann Tropfen und Schollen von doppelbrechenden, gelbroten Cholestearinestern, teils intra-, teils extracellulär gelagert; es finden sich des weiteren hier wieder Riesenzellen, und mehr oder weniger ausgesprochene Xanthomzellen. Ohne Zweifel sind die strahligen Herde reines Cholestearin, um welches sich an der Peripherie Cholestearinester lagern, und endlich Wabenzellen und Riesenzellen.

Fassen wir das hier des nähern beschriebene Bild zusammen, so finden sich in den Tumoren der Haut sowohl, als auch der Sehne und des Periostes folgende wesentlichen Bestandteile:

1. Wabige Xanthomzellen.
2. Vereinzelte in ihrer Zahl auf die einzelnen Gewebe ungleich verteilte Riesenzellen.
3. Teils mehr homogene, teils strahlig gebaute Herde von Cholestearinablagerungen, an deren Peripherie Cholestearinester und Riesen- und Xanthomzellen liegen.

Dagegen finden sich in den Tumoren nirgends Pigment und nirgends Nekrosen, und es zeigt keines der untersuchten Stücke der Haut sowohl,

Digitized by Google

als auch der Sehne, was besonders betont sei, Partien von Rund-, Spindel- oder Polymorphzellen. Nirgends kommt ein fibromatöser oder sarkomatöser Bau zur Geltung.

Zu welchen pathologischen Veränderungen sollen nun die hier des nähern beschriebenen xanthomatösen Prozesse gezählt werden? Die Tumoren der Haut, denke ich, sind wohl unzweideutig als das Xanthoma tuberosum der Dermatologen zu erkennen. Es ist klinisch charakterisiert durch ein ganz allmähliches, schmerzloses Entstehen und Weiterwachsen, und ist anatomisch aufgebaut allein aus den wabigen Xanthomzellen und den vereinzelten Riesenzellen des subkutanen Bindegewebes. Es macht keine Metastasen und recidiviert im allgemeinen nicht, gründliche Excision vorausgesetzt. Es hat keine regressive Tendenz, verschwindet nicht spontan, im Gegensatz zum Xanthelasma. Wir würden somit die von uns beschriebene Hautveränderung nach der Einteilung, die Kammer[1]) an den xanthomatösen Prozessen vorgenommen hat, als „reines Xanthom" bezeichnen müssen.

Wie verhält es sich nun aber mit der Veränderung der Sehne? Hier haben wir eigentlich zwei Prozesse vor uns, erstens Partien, in welchen Waben- und Riesenzellen ganz vorherrschen, und dann wieder Stellen, wo neben diesen Gebilden Cholestearinablagerungen und Cholesterinester im Vordergrund stehen, kurz, wir haben hier die sogenannt rein xanthomatösen und xanthelasamtischen Prozesse nebeneinander vor uns. Noch deutlicher kommt dies zum Ausdruck, wenn wir die Hautveränderung derjenigen der Sehne entgegenhalten.

Hier gehen, wie klar zu sehen ist, beide Prozesse allmählich ineinander über, und so ist denn eine prinzipielle Abgrenzung zwischen xanthomatösen und xanthelasmatischen Veränderungen überhaupt nicht strenge durchführbar. Was charakteristisch bleibt, ist in beiden Fällen allein die fettähnliche, bald mehr intra-, bald mehr extracelluläre Infiltration.

Etwas anders verhält es sich mit xanthomatösen Sehnenveränderungen, wie sie von Spieß[2]), Hartert[3]), Kammer[4]) u. A. beschrieben worden sind. Von Spieß werden seine eigenen und viele aus der Literatur gesammelte Fälle eingehend erörtert und bezeichnet als „hämosiderinführendes Sarcoma giganto-cellulare xanthomatodes" („Myelome", „Riesenzellenxanthosarkome", „Tumeurs myeloides" älterer Autoren). Dazu ist nur zu bemerken, daß der eine oder andere Autor den xanthomatösen Anteil der Veränderung mehr oder weniger in den Vordergrund zieht, jedoch den neoplastischen Charakter stets deutlich betont, so daß an Tumoren nicht zu zweifeln ist. Der pathologische Prozeß in unserem Falle erinnert dagegen

1) In.-Diss. Freiburg i. B. 1909.
2) In.-Diss. Basel 1912.
3) Bruns' Beitr. Bd. 84.
4) In.-Diss. Freiburg i. B. 1909.

Digitized by Google

in seiner ganzen Entstehung und im anatomischen Bilde an die „Tophi" der Gicht, vorausgesetzt, daß ganz allgemein von einer Diathese die Rede ist. Vielleicht ist gerade das straffe, wenig durchfeuchtete Sehnengewebe mit sicher geringem Stoffwechsel und Lymphzirkulation besonders geeignet, daß sich in ihm Stoffwechselprodukte auch in hohem Maße extracellulär ablagern können. Hier verweisen wir besonders auf die Arbeiten französischer Autoren, Bazin, Malassez, Chauffard, und Chauffard und Laroche. Chauffard[1]) hebt die Analogie des gichtischen und xanthomatösen Prozesses deutlich folgendermaßen hervor, indem er sagt: „On peut donc affirmer que la lésion du xanthélasma ou du xanthome n'est ni une néoplasie, ni une dégénérescence. On doit la considérer comme analogue au tophus goutteux, comme un tophus cholestérique de la peau".

Aehnlich betrachten auch Pinkus und Pick[2]) in ihren grundlegenden Untersuchungen den hier in Rede stehenden Prozeß als eine durch die Hypercholestearinämie bedingte Gewebsinfiltration.

Zudem haben auch die Tierexperimente in der letzten Zeit auf diesem Gebiete manche interessante Tatsachen ergeben. Wir erinnern an die Versuche von Chalatow und Anitschkow[3]) und andern. Nach seinen letzten Experimenten ist es Anitschkow[4]) direkt gelungen, an Kaninchen xanthelasmatische Veränderungen hervorzurufen. Der Autor erzeugte diese symptomatischen Xanthome, indem er gleichzeitig Cholestearin verfütterte, und im subkutanen Bindegewebe einen Reiz setzte, durch aseptische Eiterungen und sterile Fremdkörper. Unser klinischer Fall paßt nun vortrefflich zu diesen Experimenten, als das Analogon aus der menschlichen Pathologie. In beiden Fällen haben wir als Grundbedingung eine Cholestearinämie, als örtliche Ursache ganz allgemein einen Reiz. Im Experiment ist es der operative Eingriff, und bei unserer Patientin, so glauben wir schließen zu dürfen, der Gelenkrheumatismus, mit dessen Auftreten die xanthomatösen Veränderungen in ihrer Entstehung zeitlich und örtlich zusammenfallen. Vereinzelte, ähnliche Fälle, in welchen arthritische Prozesse für die Entstehung xanthomatöser Veränderungen verantwortlich gemacht werden, zitiert Sickemeier[5]). In unserem Falle kann wohl ungezwungen gefolgert werden, daß durch den Rheumatismus selbst irgendwelche Veränderungen im Schnen- und Bindegewebe vor sich gegangen sind, welche bei Bestehen der Hypercholestearinämie die eigentliche Veranlassung

1) Chauffard, Les dépôts locaux de cholestérine. Revue de Méd. 1911. (Daselbst auch die übrigen Literaturangaben.)

2) Pinkus und Pick, Zur Struktur und Genese usw. (D. m. W. 1908.)

3) Chalatow und Anitschkow, Ueber experimentell erzeugte Ablagerung von Cholestearin. Münch. m. W. 1913. 46.

4) Anitschkow, Flüssige Krystalle von Cholesterin in den verschiedenen Organen. Frankf. Ztschr. f. Path. 1913.

5) In.-Diss. Basel 1913.

Digitized by Google

bildeten zur xanthomatösen Infiltration. Es ist möglich, daß auch hierüber durch das Experiment Aufklärung zu bekommen ist.

Vergegenwärtigen wir uns nochmals die uns hier beschäftigende Xanthompathogenese, und fügen wir den klinisch-pathologischen Befund und die experimentellen Ergebnisse anderer (Anitschkow) in ein einheitliches Bild, so finden wir folgendes: Zweifellos ist die Hypercholestearinämie die Grundbedingung für den xanthomatösen Prozeß. Sie führt in Gewebsteilen, die irgend eine Läsion erlitten haben, primär zu Cholestearinestern und Cholestearinablagerungen. Sekundär, so stellen wir es uns vor, infiltrieren diese Substanzen die örtlichen Bindegewebszellen, es kommt zur Bildung von „Wabenzellen", die gleichsam mit diesen fettähnlichen Substanzen übersättigt sind, jedoch ihre Lebensfähigkeit dadurch nicht einbüßen. Die Entstehung der Riesenzellen ist als eine Fremdkörperreaktion an Stellen reichlicher Ablagerungen ohne weiteres verständlich. Wird mehr Cholestearin abgelagert, als durch die Gewebszellen aufgenommen werden kann, so kommt es zur Bildung der „Tophi". Grad und Ausdehnung der extracellulären Cholestearinanhäufung oder intracellulären Anschoppung (Bildung von Wabenzellen) ist davon abhängig, ob sich der Prozeß in Gewebspartien mit regem Flüssigkeitsaustausche (Subcutis) abspielt, oder in solchen mit sehr geringer Resorptionsfähigkeit (Sehnen). So glauben wir, den auf den ersten Blick ziemlich verschiedenartigen pathologischen Prozeß wenigstens in den Grundzügen einheitlich gedeutet zu haben.

Andere Erkrankungen, welche die xanthomatösen Veränderungen bedingt haben könnten, fehlen, soweit klinisch zu beurteilen ist, bei unserer Patientin. Erkrankungen der Leber und der Niere sind auszuschließen, für Diabetes ist kein Anhaltspunkt. Erkrankungen des Genitalapparates sind nicht vorhanden, klinische Tuberkulose können wir nicht konstatieren. Allerdings ist die Mutter der Patientin an Tbc. gestorben und ist die Pirquet'sche Reaktion außerordentlich stark ausgefallen.

Es stellt sich uns zuletzt noch die Frage, ob und in welchem Maße uns xanthomatöse Anschwellungen Anlaß zu chirurgischem Eingreifen geben. Die Indikationen sind teils durch funktionelle Störungen bedingt, teils rein kosmetische. In dritter Linie kann die Möglichkeit einer sarkomatösen Entartung zum Eingreifen Anlaß geben.

Funktionelle Störungen bringen den Patienten wohl nur selten zum Chirurgen. Sie konnten in unserem Falle für die Xanthombildung an den beiden Ellenbogen geltend gemacht werden. Es ist dies ja eine Stelle, an der auch eine gutartige Gewebswucherung schon durch ihr Vorhandensein störend wirken kann. Liegen derartige Gründe vor, so bleibt nichts, als saubere Excision des erkrankten Gewebes. Allerdings muß dann darauf geachtet werden, daß der Eingriff als solcher keine Funktionsstörungen nach sich zieht. Es mußte also z. B. in unserem Falle dafür gesorgt werden,

Digitized by Google

daß unmittelbar über das Olecranon nicht eine unverschiebliche Narbe, sondern mit Hilfe einer Lappenplastik verschiebliche gute Haut zu liegen kam. Die Indikation zur Operation und das Vorgehen bei derselben sind also in jedem Falle auf Grund der vorliegenden Lokalisationen des xanthomatösen Prozesses besonders zu treffen.

Rein kosmetischen Charakter haben die Excisionen von xanthomatösen Stellen im Bereiche der Augenlider. Es ist dort leicht, kleinere Xanthome sauber zu entfernen. Wir beseitigen aber damit die Neigung zu neuen Cholestearinablagerungen nicht, und wir können also unseren Patienten kein bleibendes Resultat in Aussicht stellen. Sind die xanthomatösen Veränderungen ausgedehnt, so wird man von vornherein von jedem Eingriffe abstehen.

Eine besondere Stellung nehmen die Xanthombildungen in den Sehnen ein. Bei unserer Patientin waren dabei weder kosmetische, noch funktionelle Momente wegleitend, da das Vorhandensein der Knötchen in den Sehnen sich nach keiner dieser Richtungen hin als störend erwies. Der Eingriff hatte also dort bis auf weiteres mehr einen explorativen Charakter. Es war wichtig, nachweisen zu können, ob und inwieweit die Veränderung den sarkomatösen Charakter zeigen, der bei Xanthom wie oben angedeutet von mehreren Autoren schon beschrieben worden ist. Wie aus dem oben Gesagten hervorgeht, war das Ergebnis in dieser Hinsicht ein völlig negatives. Auch hier mußte durch die Operationstechnik, d. h. durch eine Sehnenplastik, dafür gesorgt werden, daß der Eingriff keine funktionellen Störungen nach sich zog. Dieses Resultat ist, wie die Nachuntersuchung zeigt, in vollem Grade erreicht worden. Die andauernd gute Funktion auch der nichtoperierten Sehnen zeigt uns aber, daß wir uns beim reinen Xanthom der Sehnen zurückhaltend zeigen dürfen. So lange wir keinen Anlaß haben, eine sarkomatöse Entartung anzunehmen, ist auch keine Indikation zum Eingreifen gegeben. Diese Zurückhaltung wird um so selbstverständlicher, wenn an symmetrischer Stelle beider Extremitäten mehrere Sehnen von Xanthom ergriffen sind.

Etwas schwieriger wird die Frage bei sarkomatöser Umwandlung des Xanthomherdes. Würde es sich um richtige Sarkome mit allen Eigenschaften der bösartigen Geschwülste handeln, so wäre die Indikation eine gegebene: Es müßte, so lang die Ausdehnung des Uebels dies noch zuläßt, recht gründlich operiert werden, wenn man nicht mit einem Versuch der Röntgen- oder Radiumtherapie einen Sprung ins Ungewisse machen will. Andererseits muß aber hervorgehoben werden, daß dieser ausgesprochen sarkomatöse Charakter den bisher beobachteten Veränderungen zu fehlen scheint. Die oben mitgeteilten Fälle, besonders von Spiess und Hartert, wie auch die ältere diesbezügliche Literatur, lassen keinen Zweifel darüber, daß den hier in Rede stehenden riesenzellenhaltigen Sarkomen eine ausgesprochene Gutartigkeit eigen ist. Im Zweifelsfalle wäre aber doch stets zum mindesten die Excision eines der Sehnenherde angezeigt, weil

Digitized by Google

nur die histologische Untersuchung es erlaubt, mit Sicherheit zu beurteilen, inwiefern der Xanthomherd schon einen sarkomatösen Charakter zeigt.

Die Hauptsache wäre aber, den Cholestearingehalt des Blutes so herabzusetzen, daß — wenigstens in unserem und analogen Fällen — keine Xanthomherde entstehen könnten. Dies ist nun freilich ein Postulat, das sich noch nicht erfüllen läßt und für dessen Erfüllung uns, wenn wir von den diabetischen Xanthomen absehen, die genügende Kenntnis von den Ursachen der Cholestearinämie noch abgeht.

Digitized by Google

X.

AUS DEM

KÖNIGL. KRANKENSTIFT

(DIREKTOR: OBERMEDIZINALRAT PROF. DR. H. BRAUN)

UND DEM

PATHOLOGISCHEN INSTITUT

(VORSTAND: MEDIZINALRAT PROF. DR. RISEL)

ZU ZWICKAU i. S.

Ueber Schädelverletzungen durch elektrischen Starkstrom.

Von

Günther Langer,

Assistenzarzt an der Landesheil- und Pflegeanstalt „Rittergut Alt-Scherbitz".

(Mit 15 Abbildungen.)

Mit der immer zunehmenden Verwendung der Elektrizität als Kraft- und Lichtquelle hat eine Noxe eine immer größere Bedeutung für die Gesundheit und das Leben des Menschen gewonnen, die früher eigentlich wohl nur gelegentlich von Blitzschlägen eine erheblichere Gefahr für Leib und Leben bedeutete. Wir haben eine ganz neue Art von besonderen Unfällen und von nicht minder charakteristischen Todesfällen genauer kennen gelernt, die aber doch in manchen Punkten des Unklaren, Unbekannten noch genug bieten. Besonders seit in den letzten Jahren ein immer dichter werdendes Netz von elektrischen Leitungen mit hochgespannten Strömen das Land überzieht, hat sich die Zahl von „elektrischen Unfällen" gewaltig gesteigert; und es vergeht jetzt wohl kaum ein Tag, ohne daß die Tageszeitungen von neuen tödlich verlaufenen oder doch mit schwerer Schädigung der Gesundheit verknüpften Verletzungen durch elektrischen Starkstrom zu berichten haben.

Ein kurzer Ueberblick über die Zahl der in den letzten Jahren in Deutschland, Oesterreich und England vorgekommenen „elektrischen Unfälle" und ihre Ursachen ist nicht ohne Interesse.

Digitized by Google

Wenn wir auch leider nicht über amtliche Zahlen verfügen, welche einen sicheren Aufschluß über die Häufigkeit der im Deutschen Reiche durch den elektrischen Strom verursachten Todesfälle und der „elektrischen Unfälle" überhaupt geben, so haben wir doch einen gewissen Anhaltspunkt dafür in einer seit mehreren Jahren vom Verbande der elektrischen Installationsfirmen in Deutschland nach amtlichen und privaten Mitteilungen und nach den Angaben aus den Tageszeitungen durchgeführten Statistik über die Unfälle durch Elektrizität in Deutschland[1]). Sie gibt folgende Zahlen:

Gesamtzahl der Verletzungen	1908	1909	1910	1911	1912
durch elektrischen Strom	55	95	138	61	1
Davon wurden betroffen					
Privatpersonen	24	45	63	32	107
von denen leicht	2	19	5	3	12
schwer	8	8	21	6	35
tödlich verletzt wurden . . .	14	18	37	23	60
und Berufspersonen	31	50	75	29	77
von denen leicht	3	2	2	3	2
schwer	9	14	20	3	23
tödlich verletzt wurden . . .	19	34	53	23	52
Von den Unfällen der einzelnen Jahre kamen zustande durch	1908	1909	1910	1911	1912
Berühren von Hochspannungsleitungen im Freien	33 (57%)	54 (60%)	87 (63%)	50 (82%)	57 (32%)
Kurzschluß	14	12	20	3	31
Herabfallen von Leitungsdrähten einer Schwachstromleitung auf eine vorbeiführende Starkstromleitung während Montagearbeiten .	—	3	10	2	5
Zerreißen einer Freileitung	2	—	—	—	—
Uebertreten von Hochspannung auf den Niederspannungskreis	—	1	—	—	—
Erdschluß	2	—	—	—	—
Kabel- und Leitungsdefekte	1	3	1	—	—
Maschinendefekte	1	3	1	—	—
Verwendung unvorschriftsmäßiger Sicherungen.	—	1	—	—	—
Umfahren eines Leitungsmastes	1	—	—	—	—
Herabfallen glühender Teile von Kohlenstiften von Bogenlampen	1	—	—	—	—
mutwilliges Erklettern von Leitungsmasten und Bäumen	1	—	5	4	2
Fahrlässigkeit	—	10	14	1	66
nicht zu ermittelnde Ursachen	2	3	—	1	18
Selbstmord	—	—	1	—	4
	58	90	139	61	183

1) Elektrotechnische Zeitschrift 1909, H. 46, S. 1107; 1910, H. 8, S. 460; 1911, H. 31, S. 779; 1912 H. 10, S. 251; 1913 H. 15. S. 421.

Digitized by Google

Ob diese Zahlen freilich bei dem Material, das ihnen zugrunde liegt, auf Vollständigkeit Anspruch machen dürfen, muß wohl dahin gestellt bleiben. Immerhin geht doch aus ihnen hervor, wie beträchtlich von 1908—1912 die durch Elektrizität herbeigeführten Unfälle und Verletzungen von Jahr zu Jahr zunehmen. Um so auffälliger sind die so außer allem Verhältnis stehenden Zahlen für 1911, und meines Erachtens ist man wohl berechtigt zu bezweifeln, daß sie wirklich einen richtigen Maßstab für die im Jahre 1911 vorgekommenen elektrischen Unfälle überhaupt abgeben.

Eine ähnliche Statistik läßt seit einigen Jahren auch der elektrotechnische Verein in Wien für Oesterreich nach den bei ihm zur Anzeige gelangten Unfällen durch Starkstrom bearbeiten. Nach L. Rosenbaum[1]) sind die Zahlen für die Jahre 1905—1912 folgende:

Art der Betriebe	Gesamtzahl der Unfälle (Todesfälle in Klammern)							
	1905	1906	1907	1908	1909	1910	1911	1912
Berg- und Hüttenbetriebe . . .	13	5	15	20	14	8 (4)	12 (4)	13 (4)
Elektrizitätswerke	12	4	6	8	9	12 (5)	8 (2)	7 (1)
Fabriken und Bauunternehmungen	—	2	11	16	12	5 (1)	5 (1)	8 (3)
Wiener elektrische Straßenbahn (Gleichstrom von 550 Volt) . .	29	22	32	20	93	112 (—)	141 (—)	122 (—)
	54	33	64	64	128	137 (10)	166 (7)	150 (8)
Gesamtzahl der tödlichen Unfälle	6	2	11	13	5	10	7	8
davon bei Gleichstrom unter 600 Volt und bei Wechselstrom unter 300 Volt	—	—	2	1	1	3	3	1

Von den tödlichen Unfällen von 1911 ereigneten sich einer bei Gleichstrom von 360 Volt, 2 bei Wechselstrom von 250 Volt und 42 Perioden, die übrigen bei hochgespanntem Wechselstrom. Von 6 tödlich verlaufenen Unfällen waren 3 auf Fahrlässigkeit, 2 auf mangelhafte Installation und 1 auf ungenügende Vorschriften (Tragen von langen Rohrstangen und dgl. in Lokomotivstrecken unter Tage) zurückzuführen.

Jedenfalls zeigen auch diese Zahlen die von Jahr zu Jahr zunehmende Steigerung der Unfälle, welche die immer ausgedehntere Verwendung der elektrischen Kraft mit sich bringt.

Ein etwas anderes Ergebnis hat eine Statistik über die Unfälle durch Elektrizität in industriellen Betrieben in England[2]); leider waren mir hier nur die Zahlen für 1908, 1911 und 1912 zugänglich.

Es ereigneten sich Unfälle durch Elektrizität (Todesfälle in Klammern):

1) Elektrotechnische Zeitschrift 1912 S. 491; 1913, H. 36, S. 1038.

2) Elektrotechnische Zeitschrift 1909, H. 38, S. 907; 1912, H. 44, S. 1140; 1913, H. 34, S. 979.

Digitized by Google

A. In elektrischen Zentralen und Unterstationen.	in öffentlichen und Straßenbahnzentralen			in anderen Stationen.		
	1908	1911	1912	1908	1911	1912
a) bei Schalttafeln gelegentlich der normalen Bedienung (in den meisten Fällen infolge schlechten Baues der Apparate oder von Fehlern auf Seiten der Schalttafelwärter)	10	12	11	7	5	2
b) während der Reinigung oder Reparatur von Schalttafeln, solange diese in Betrieb waren	35 (1)	27 (3)	27	5	2	6
c) gelegentlich der Reinigung oder Reparatur von Schalttafeln, wo diese vermeintlich stromlos waren	3	3 (1)	7	—	—	—
d) während des Einstellens von Bürsten oder des Reinigens von Komutatoren	16	9	6	2	3	5
e) Verschiedenes	10 (1)	12	7 (1)	2	1	5
	74 (2)	63 (4)	58 (1)	16	11	16

B. In anderen Fabriken.	1908	1911	1912
Infolge von Lichtbogenbildung			
an Schaltern	27	37	23
an Sicherungen	19	10	8
Schläge oder Brandwunden durch Sicherungen beim Einsetzen des Sicherungsdrahtes	21	28	27
an transportablen Apparaten, Verbindungen und flexibeln Drähten	42	62 (2)	61
an ungeschützten Leitern, Schaltungen, Sicherungen usw.	26 (2)	23	27 (1)
durch Arbeiten an oder in der Nähe von Drähten unter Spannungen bei gelernten Arbeitern	22 (1)	41	32
bei ungelernten Arbeitern	10	24	33 (5)
Verschiedene Unfälle in Fabriken, meist in Prüfräumen	22 (4)	36 (1)	32
beim Einstellen von Bürsten und Reinigen von Kollektoren	—	2	9
Verschiedenes	11 (1)	27	31 (9)
	200 (8)	290 (3)	283 (15)

Es fehlen leider bei den Zusammenstellungen für England und anscheinend auch bei denen für Oesterreich die Zahlen für diejenigen Unfälle, wie sie gerade das tägliche Leben jetzt so oft mit sich bringt und von deren so mannigfaltigen Gelegenheitsursachen die deutsche Statistik doch wenigstens die wichtigsten berücksichtigt.

Die Mehrzahl dieser Unfälle ist durch unglückliche Zufälle verursacht, bei denen eine fremde Schuld nicht in Frage kommt, ein nicht geringer Teil aber auch durch sträflichen Leichtsinn oder Fahrlässigkeit der Betroffenen (35,5% der Unfälle von 1912 in Deutschland!) und zwar gerade auch bei Elektrotechnikern und Monteuren. Die meisten schweren Fälle verlaufen tödlich, und zwar tritt der Tod vielfach so schnell ein, daß keine Zeit bleibt, den Verletzten einem Krankenhause zuzuführen, und daß sich daher nur selten die Gelegenheit zu einer genaueren klinischen Beobachtung bietet. Wohl in fast allen tödlich ablaufenden Fällen liegt der Zusammenhang zwischen Unfall und Tod so klar, daß sowohl die Justizbehörden wie die

Digitized by Google

privaten Unfallversicherungsgesellschaften, wie auch die Berufsgenossenschaften nur selten eine besondere Veranlassung finden, den Leichenbefund durch die Sektion genauer feststellen zu lassen.

So ist denn die Zahl derjenigen Fälle von elektrischen Starkstromverletzungen, die die Möglichkeit zu einer genaueren klinischen oder anatomischen Untersuchung gegeben haben, eine verhältnismäßig beschränkte gegenüber der Zahl dieser Unfälle überhaupt, wenn freilich auch genauere Feststellungen über derartige Befunde vielfach in den Akten der Behörden begraben sein mögen.

So außerordentlich verschieden wie die Entstehungsmöglichkeiten elektrischer Unfälle und Verletzungen sind, so sehr weichen auch die einzelnen Fälle hinsichtlich der Ausdehnung und Schwere der jeweils durch den Uebertritt von Elektrizität auf den menschlichen Körper verursachten Gesundheitsschädigungen von einander ab. Immerhin lassen sich dabei, wenn man eine größere Zahl dieser, ihrer Entstehungsart und ihrem Verlauf nach eine Sonderstellung einnehmenden Unfälle überblickt, gewisse Typen unterscheiden. In manchen Fällen stehen — namentlich im weiteren Verlauf — mehr die Allgemeinsymptome im Vordergrunde, besonders die funktionellen Störungen seitens des Nervensystems: in anderen wieder können diese ganz zurücktreten gegenüber den schweren örtlichen Schädigungen, besonders an den Uebertrittsstellen des Stromes selbst. Hier sind z. B. zu nennen die schweren tiefgehenden, Brandwunden ähnlichen Verletzungen, die sich besonders oft an den häufigsten Uebergangsstellen des Stromes (Hand und Fuß) finden, dann die tiefen, Schnittwunden ähnlichen Verletzungen an den Händen oder die Strangulationsfurchen ähnlichen Verletzungen, die ein Kontakt mit einem Kabel am Halse, namentlich in der Gegend des Kieferwinkels zur Folge hat.

Im folgenden sollen aus den hier im K. Krankenstift beobachteten elektrischen Starkstromverletzungen vier Fälle herausgegriffen und genauer beschrieben werden, in denen es zu einer in gewissem Sinne ebenfalls typisch zu nennenden Verletzung des Schädeldaches mit tiefgehender Nekrose der Weichteile und des Schädelknochens und Abstoßung des Sequesters gekommen ist.

Bei der Eigenart der Verletzungen durch Elektrizität ist es vielleicht zweckmäßig, der genaueren Schilderung dieser Fälle eine kurze Besprechung der wichtigsten Momente vorauszuschicken, welche es bedingen, daß ein elektrischer Kontakt zu einem Unfall werden kann, und auch einen Ueberblick über die Hauptformen der verschiedenen dadurch verursachten Schädigungen des menschlichen Organismus zu geben, wobei ich in der Hauptsache den vortrefflichen monographischen Darstellungen der Elektropathologie von Jellinek (6) und Schumacher (23) folge.

Digitized by Google

Vielfache Tierversuche und die Erfahrungen der Unfallpraxis, nicht zum wenigsten auch die bei den Hinrichtungen durch die Elektrizität, wie sie in den Vereinigten Staaten eingeführt sind, haben gezeigt, daß beim Zustandekommen von Gesundheitsschädigungen, von Unfällen durch elektrischen Strom, welche Schumacher als „Gesundheitsstörungen" definiert, „welche durch einen einmaligen, zeitlich scharf begrenzten Elektrizitätsübergang auf den menschlichen Körper entstanden sind", eine Reihe von verschiedenen Faktoren eine Rolle spielt. Freilich unterliegen diese so großen Variationen, daß es auch, wenn ich von der Erörterung der Folgen des Ueberganges kosmischer (namentlich atmosphärischer) Elektrizität (Blitzschlag) hier ganz absehe und mich lediglich auf die durch künstliche Elektrizität bedingten Gesundheitsschädigungen beschränke, doch viel zu weit führen würde, wenn ich die Wirkungsweise und die Bedeutung dieser verschiedenen Faktoren näher besprechen wollte. Ich kann nur das Wesentlichste von den Punkten hervorheben, welche für die Entscheidung der Frage, welche Leitung oder welcher Strom als gefährlich zu bezeichnen ist, oder für die Beurteilung eines durch die in der Industrie verwendeten elektrischen Ströme verursachten Unfalles zu beachten sind.

a) Physikalische Faktoren.

Schon die Stromart, ob Gleichstrom oder Wechselstrom, ist nicht gleichgültig. Mit wenigen Ausnahmen sind in den deutschen Betrieben der modernen Elektrotechnik im Gebrauch: Gleichstrom bis zu 1000 Volt Spannung oder Drehstrom in Spannungen bis über 30 000 Volt bei einer Periodenzahl von 25—50. An und für sich ist — entsprechend der weit ausgedehnteren industriellen Verwendung von Wechselströmen — die Zahl der durch Wechselstrom bedingten Unfälle erheblich größer als die durch Gleichstrom verursachten. Während nach den früheren Erfahrungen der Unfallpraxis der Wechselstrom (mit Einschluß seiner Unterart, des dreiphasigen Drehstromes) unter sonst gleichen Bedingungen für meist gefährlicher galt als eben so starker Gleichstrom, ist Jellinek (10) auf Grund seiner neueren Erfahrungen zu der gerade entgegengesetzten Anschauung gekommen. Doch herrscht hierüber noch keineswegs Einigkeit unter den Autoren; und weiteres müssen darüber noch neue Versuche lehren (Jellinek (15)).

Dann spielt namentlich die Spannung des Stromes (in Volt (V) ausgedrückt) eine wesentliche Rolle, wenn auch keineswegs die allein ausschlaggebende, wie man lange annahm. Die industriellen Schwachströme (wie sie z. B. bei den Telephon- und Telegraphenanlagen angewandt werden) sind unter normalen Verhältnissen für den Menschen unschädlich. Hinsichtlich der Starkströme kann man nach Jellinek (5) im allgemeinen sagen, daß Ströme von etwa 100 Volt Spannung (also schon die Spannungen der gewöhnlichen Beleuchtungsanlagen mit 110 Volt Gleichstrom) mit Vorsicht zu behandeln sind, daß Stromspannungen über 200 Volt schon als gefährlich gelten müssen und solche um 500 Volt herum und darüber schon tödlich wirken. Dabei ist freilich zu bemerken, daß Fälle bekannt sind, wo schon die Berührung einer Stromleitung mit 95 Volt, ja sogar mit 65 Volt Spannung, neuerdings selbst mit 46 (!) Volt Spannung den Tod herbeiführte, während andererseits in einzelnen Fällen Spannungen von 5000, 5500, 6000 ja sogar von 15 000 Volt noch ohne Einbuße des Lebens, z. T. sogar ohne erhebliche Schädigungen überhaupt vertragen wurden.

Digitized by Google

Dann kommt vor allem die Stärke des Stromes (in Ampère (A) ausgedrückt) für die Gefahrengröße in Frage. Sie allein ist es, die Zahl der Ampère, die den menschlichen Körper durchdringen, die für die pathologische Wirkung, den „animalischen Effekt" des Elektrizitätsüberganges (Jellinek) entscheidend ist. Nun läßt sich aber, wie immer wieder betont werden muß, die den Körper eines Menschen bei einem solchen Kontakt durchfließende Strommenge nicht etwa an den Meßapparaten der Kraftstationen direkt ablesen, sondern sie muß auf Grund des Ohm'schen Gesetzes

$$J = \frac{E}{W} \text{ oder } A = \frac{V}{\Omega}$$

erst für jeden einzelnen Fall berechnet werden aus der Spannung des in der Leitung kreisenden Stromes (V), seiner Stärke (A) und aus dem Gesamtwiderstande (W), der mit dem getroffenen Individuum in den Stromkreis eingeschaltet wird. Kath will als gerade noch für den menschlichen Organismus erträgliche Grenze der ihn passierenden Stromstärke 0,03 A angesehen wissen und hält 0,1 A für lebensgefährlich. Nach Zangger (27) genügt eine Elektrizitätsmenge von 0,05 Ampère für den Querschnitt des ganzen Körpers, um die rhythmische Herzaktion zu stören oder aufzuheben.

Der Uebergangswiderstand (in Ohm (Ω) ausgedrückt), welcher dem elektrischen Strom bei seinem Uebertritt auf den menschlichen Körper und bei seinem Durchtritt durch denselben entgegengesetzt wird, ist meist für den Ausgang eines „Kontaktes" ausschlaggebend. Er ist abhängig von dem Zustande des Leiters einerseits (ob z. B. ein Draht blank liegt oder von isolierendem Material umgeben ist) und dem des berührenden Körpers andererseits. Der Gesamtwiderstand des in einen Stromkreis eingeschalteten Körpers läßt sich aus praktischen Gründen nach Jellinek (6) zweckmäßig einteilen in den Widerstand an den Kontaktstellen (Widerstand der Stromeintrittsstelle (We) und der Stromaustrittsstelle (Wa)) und den Widerstand des dazwischen liegenden Gewebes, den sogen. Streckenwiderstand (Wg), welch letzterer gegenüber dem außerordentlich großen Widerstand der Haut in der Regel so klein ist, daß er meist vernachlässigt werden kann (Muskeln 1500 Ohm, Gehirn 2000 Ohm, Leber 900 Ohm, dagegen Knochen 300 000 Ohm, Haut des Oberschenkels (Mann) 2 000 000, Haut (Frau) 200 000 Ohm). Maßgebend ist also der Widerstand an der Stromein- und -austrittsstelle. Der Widerstand an der Stromaustrittsstelle ist, wie Jellinek (6, 7) sich ausdrückt, gewissermaßen die Reserve, die Hilfe für den Widerstand an der Stromeintrittsstelle. Der letztere kann durch den sogenannten Ladestrom unter Umständen leicht überwunden werden; dennoch braucht es immer noch nicht zu einer Gesundheitsschädigung, einem „elektrischen Unfall" zu kommen, wenn nur der Widerstand an der Stromaustrittsstelle genügend groß ist.

Der Widerstand an den Stromübertrittsstellen setzt sich zusammen aus dem Widerstande der Haut und dem Widerstande der zwischen Körperdecke und Leiter befindlichen Schichten. Der Zustand der Haut ist von größter praktischer Bedeutung. Es bietet z. B. die schwielige Hand eines Arbeiters dem Strom einen weit größeren (100 mal) Widerstand als die zarte Epidermis einer Kinder- oder Frauenhand oder gar irgend eine Schleimhaut; eine feuchte Haut wird viel leichter vom Strom durchdrungen als eine trockene usw. Der Widerstand der Haut ist also eine schwankende Größe, welche durch eine ganze Reihe von verschiedenen Umständen beeinflußt wird. Die Messungen des Gesamtwiderstandes des menschlichen Körpers (bei verschiedenen Individuen) haben sehr verschiedene Zahlen ergeben, die zwischen etwa 1000 und 80 000 Ohm schwanken; im allgemeinen nimmt man als Mittel des Gesamtwiderstandes des menschlichen Körpers in der Elektrotechnik die Zahl von 50 000 Ohm bei 1 qcm Berührungsfläche an.

Digitized by Google

Der Widerstand der zwischen menschlichen Körper und Elektrizitätsleiter eingeschalteten Schichten hängt lediglich von deren Leitungsfähigkeit ab. So setzt z. B. der nicht leitende Gummihandschuh einem an der Hand eintretenden Strom einen so hohen Widerstand entgegen, daß man den blanken Draht einer gewöhnlichen Hausbeleuchtungsanlage ohne Schaden erfassen kann; andererseits kann man aber auch mit der bloßen, nicht geschützten Haut ungefährdet einen blanken Leiter unter ziemlich hoher Spannung berühren, vorausgesetzt, daß der Fußboden, auf welchem man steht, einen außerordentlich hohen Widerstand besitzt, wenn man also z. B. auf einer trockenen Glasplatte oder Gummidecke steht. Es ergibt sich hieraus ohne weiteres die große Wichtigkeit der guten Leitung bzw. der Isolation des Körpers (besonders gegen die Erde), die wesentlich abhängt von der Beschaffenheit von Kleidung und Schuhwerk, und namentlich auch von der des Fußbodens selbst (der Art und dem Zustande des Materials, ob feucht oder trocken usw.). Der Widerstand ist auch weiter abhängig von der Größe der Kontaktfläche; je größer diese ist, um so geringer ist der Widerstand.

Von erheblichem Einflusse ist ferner die zeitliche Dauer des Kontaktes. Je länger der Strom einwirkt, um so mächtiger ist naturgemäß sein Effekt, um so mehr sinkt aber auch der Widerstand der Körpergewebe selbst von Sekunde zu Sekunde, insbesondere an den Uebertrittsstellen des Stromes.

Auch die Zahl der berührten Pole spielt bei der Gefährlichkeit eines Kontaktes eine wichtige Rolle. Ein bipolarer Kontakt ist nach allen Erfahrungen entschieden gefährlicher als ein unipolarer. Unfälle durch direkte doppelpolige Berührung, wo also der menschliche Körper im Hauptschluß mit zwei Leitern verschiedenen Potentials in Berührung steht, sind verhältnismäßig selten; in der Regel handelt es sich um sogenannte unipolare Kontakte, wo der Körper mit einem Leiter direkt oder indirekt Kontakt hat und mit der Erde direkt oder indirekt in gut leitender Verbindung steht. In diesen Fällen kann aber die Erde so gut wie immer als zweiter Pol gelten, da bei Anlage unserer Stromnetze der zweite Pol immer an Erde angeschlossen ist; es findet also streng genommen auch hier eine bipolare Berührung statt. Die größere Gefährlichkeit der eigentlich bipolaren Kontakte ergibt sich daraus, daß die Potentialdifferenz zwischen den beiden Polen größer zu sein pflegt als bei sogenanntem einfachem Erdschlusse, und daß sich bei dem bipolaren Kontakte dem Stromkreise auch günstigere Bedingungen bieten.

Dann kommt auch noch die Stromrichtung, d. h. der Weg und die Ausbreitung, den der Strom, je nach der Lage und Größe der Elektroden und den individuellen Leitungsbedingungen bei seinem Durchgang über oder durch den Körper nimmt, in Betracht und davon direkt abhängig die Stromdichte. Die Gefährlichkeit wird um so größer sein, je mehr lebenswichtige Organe (Herz, Zentralnervensystem) in den Bereich der größten Stromdichte zu liegen kommen.

Auch die Periodenzahl von Wechselströmen ist nicht ohne Bedeutung für den Ausgang eines Kontaktes. Gerade die bei den industriellen Wechselströmen meist verwendete Periodenzahl von 25—50 ist nach Versuchen von Prévost und Batelli zur Erzeugung eines tödlichen Effektes die günstigste. Wechselstrom von niedrigerer Periodenzahl als 50, also etwa von 25, ist minder gefährlich als Wechselstrom von 50 Perioden, doch ist der Unterschied nicht erheblich. Wechselströme von hoher Periodenzahl sind dagegen auch bei hoher Spannung unschädlich für den tierischen Körper.

Bei den Wechselströmen kommt ferner außer mittlerer Stromstärke und Periodenzahl noch die Phase und die Spannungskurve wesentlich in Betracht, worauf namentlich Rodenwaldt (20) mehrfach hingewiesen hat. Diese ist bei den verschiedenen Wechselströmen sehr verschieden; sie läßt sich aber jetzt auch mit dem Oscillographen von Siemens

Digitized by Google

und Halske exakt messen. Sie kann flach oder steil sein; sie kann eine einfache Sinuskurve oder eine Kurve komplizierterer Form bilden. Je steiler die Kurve ist, um so größer ist allem Anschein nach die Gefährlichkeit. Die Kurve ändert sich bei Einschaltung einer Kapacität, als welche der tierische Körper gelten muß.

b) Somatische Faktoren.

Neben diesen physikalischen Faktoren, die sich noch mehr oder weniger exakt messen oder berechnen lassen, wenn freilich auch die Größe des Widerstandes, des wichtigsten dieser Faktoren, durch so viele z. T. schnell wechselnde Einzelbedingungen mit bestimmt wird, daß seine genaue Berechnung meist sehr schwierig, ja oft genug kaum möglich sein wird, spielen nun auch noch andere unmeßbare Größen mehr physiologischer Art für die pathologische Wirkung der Elektrizität im Tierkörper eine nicht zu unterschätzende Rolle, die individuelle Empfänglichkeit, und der jeweilige somatische Zustand des betroffenen Individuums. Es hat sich gezeigt, daß Alkoholiker, lymphatische und auch jugendliche Personen, Kranke überhaupt (mit Konstitutionsanomalien, Stoffwechselerkrankungen Krankheiten der Kreislaufs- und Atmungsorgane) auf elektrische Reize in höherem Maße reagieren als andere Menschen, also von Hause aus stärker gefährdet sind. Man hat ferner die Erfahrung gemacht, daß auch psychische Einflüsse von Wichtigkeit sind, daß die Wirkung einer bestimmten Stromspannung unter sonst gleichen Bedingungen eine ganz andere sein kann, je nachdem man absichtlich, also vorbereitet, oder überraschend Strom bekommt, daß ferner für schlafende Menschen oder tief chloroformierte Tiere elektrische Starkströme ungefährlich sind, die bei anderen im wachen Zustande schwere Schädigungen hervorrufen, daß jüngere Tiere widerstandsfähiger sind als ältere, daß schließlich auch verschiedene Tierarten eine verschiedene Leitungsfähigkeit besitzen, daß z. B. ein Frosch oder ein Meerschweinchen dem elektrischen Strom einen viel größeren Widerstand entgegensetzen als ein Pferd oder eine Maus, oder Hunde, die anscheinend am empfindlichsten sind.

Jellinek (6) hat versucht, alle diese verschiedenen, für die Gefährlichkeit eines Uebertrittes von elektrischem Strom auf den menschlichen Körper maßgebenden Umstände in ihrem Abhängigkeitsverhältnis in einer Formel zusammenzufassen.

Sie lautet Animalischer Effekt

$$\text{An. Eff.} = \rho \frac{\text{V.A.t.P. (oder 2 P)}}{\Omega} K_1 \cdot K_2,$$

wobei ρ = Richtung, V = die Spannung (in Volt), A = die Intensität (in Ampère), t = die Zeit (in Sekunden), P = die Polzahl (ob unipolar oder bipolar), Ω = den Widerstand (in Ohm), K_1 und K_2 zwei Konstanten (den Status somaticus des Individuums vor dem Unfall und die Tierart) bedeuten.

Digitized by Google

Mit Worten ausgedrückt, würde die Formel im wesentlichen besagen: Der animalische Effekt ist um so größer, je größer die Spannung des einwirkenden Stromes, je größer die Stromstärke, je länger die Kontaktdauer; er ist größer, wenn der Körper direkt in den Stromkreis eingeschaltet ist, als wenn er nur einen Pol berührt und Erdschluß hat. Der Effekt wird auf der anderen Seite um so geringer, je größer der Gesamtwiderstand ist.

Es ist ohne weiteres verständlich, daß die Resultante von so vielen Einzelkomponenten, wie sie der animalische Effekt eines Elektrizitätsüberganges auf den Tierkörper darstellt, den größten Schwankungen unterliegt, und daß demgemäß auch der anatomische Befund bei den sofort tödlich verlaufenden Fällen oder die klinischen Erscheinungen da, wo ein elektrisches Trauma nicht sofort den Tod nach sich zieht, sehr mannigfaltige sind und in der Art ihrer Entwicklung oft sehr überraschende Krankheitsbilder darbieten können. Wenigstens das wichtigste davon sei im folgenden noch kurz besprochen.

Nach dem Vorgange von Jellinek (6) lassen sich die durch einen Elektrizitätsübergang auf den menschlichen Körper verursachten pathologischen Erscheinungen zweckmäßig in Lokal- und Allgemeinsymptome einteilen.

Unter den Lokalsymptomen, den Gewebsveränderungen an den Stellen des Stromüberganges, sind naturgemäß die Hautveränderungen an erster Stelle zu nennen. Sie können nach ihrem Aussehen, ihrer Ausdehnung an der äußeren Oberfläche und in die Tiefe ganz außerordentlich wechseln; ja sie können unter Umständen sogar auch bei sicher beobachtetem Kontakt bei besonders günstigen Leitungsverhältnissen der Haut vollständig fehlen.

Diese Hautläsionen bestehen nach Jellinek (6) 1. in Brandwunden, 2. Haarversengungen, 3. Blutaustritten, 4. Durchlöcherungen oder Durchtrennungen der oberflächlichen Gewebe, 5. akuter Infiltration der Gewebe, 6. spezifisch elektrischen Hautveränderungen.

Bei den Brandwunden und brandwundenähnlichen Verletzungen ist scharf zu trennen zwischen gewöhnlichen Brandwunden und echten „elektrischen Verbrennungen", die mit Rücksicht auf ihre andere Aetiologie, die Abweichungen im morphologischen Verhalten und im Verlauf besser nur als brandwundenartige Verletzungen bezeichnet werden. Um reine Verbrennungen im eigentlichen Sinne handelt es sich nur in einem kleinen Teil der Fälle; sie können z. B. dann entstehen, wenn der Stromübergang sich in Form eines elektrischen Lichtbogens vollzieht, oder wo es bei elektrischem Kurzschluß durch den berührten, sich erhitzenden, ja selbst vergasenden Elektrizitätsleiter zu Verletzungen kommt, oder schließlich mehr indirekt, wenn sekundär durch die in Brand geratenden Kleidungsstücke wirkliche Hautverbrennungen hervorgerufen werden. Bei weitaus

Digitized by Google

der Mehrzahl der für gewöhnlich als Brandwunden angesprochenen Hautverletzungen handelt es sich aber nicht um solche Verbrennungen durch äußere Hitzeeinwirkung, wenn sie auch sonst ganz das Bild gewöhnlicher Hautverbrennungen vom leichtesten Erythem, kleinen Brandblasen bis zur völligen Verkohlung darbieten können, sondern um einen Effekt der thermischen (und elektrolytischen bei Gleichstrom) Wirkung der Elektrizität innerhalb der Haut.

Diese echten „elektrischen Verbrennungen" finden sich an der Kontaktstelle mit einem elektrischen Leiter, ohne daß dieser selbst sich stark zu erhitzen braucht. Sie sind in ihrer Form und Ausbreitung wesentlich von der Art des Kontaktes und dem Druck, mit dem dieser erfolgt, der Gestalt des stromführenden Gegenstandes, dem Zustande der Haut selbst, der Größe der Berührungsfläche und der Dauer der Einwirkung der elektrischen Energie abhängig, so daß man oft auf Grund der Form, Ausbreitung und Lokalisation dieser Läsionen unter Berücksichtigung der äußeren Umstände den Vorgang des Unfalles rekonstruieren kann.

Die Art der Entstehung dieser Verletzungen ist eine ganz andere als die der gewöhnlichen Verbrennungen durch Flammenwirkung. Sie entstehen durch innere Kalorienentwicklung (sog. Joule'sche Wärme). Wie jeder Leiter, so erwärmen sich auch die Gewebe beim Durchgange des elektrischen Stromes. Nach dem Joule'schen Gesetz ist die in einem Leiter entwickelte Wärme proportional der Zeit, dem Widerstande des betreffenden Körpers und dem Quadrat der Stromstärke (t.W.J^2). Ueberschreitet die Stromstärke die Leitungsfähigkeit des Leiters, so verwandelt sich der größte Teil der elektrischen Energie in thermische. Bis zu einem gewissen Grade vermag auch die Haut, die ja fast immer den Uebergangswiderstand abgibt, die Elektrizität zu leiten, ohne äußerlich sichtbare Veränderungen zu erleiden. Ist aber die Spannung zu hoch oder die Stromstärke zu groß, so erleidet die Haut wie jeder Leiter infolge der übermäßigen Wärmeentwicklung in ihren einzelnen Elementen selbst eine Veränderung; es entstehen die eigenartigen brandwundenähnlichen Gewebsalterationen, die sich oft noch weit über die Berührungsstelle hinaus erstrecken können.

Diese Entstehung der elektrischen Brandwunden durch Wärmeentwicklung in den Geweben selbst, in den Zellen, macht es auch allein erklärlich, daß man über Hautpartien, die starke und ausgedehnte Verbrennungen aufweisen, die unmittelbar darüber liegenden Kleidungsstücke, auch wenn sie vollkommen trocken sind, ganz unversehrt, nicht einmal angesengt antreffen kann, oder daß trotz der oft tief reichenden Verletzung der Haut die an derselben Stelle und in nächster Nähe befindlichen Haare ganz unverändert bleiben können. Die Wunden zeigen oft tiefgehende Nekrosen, Verkohlungen, die bis auf den Knochen gehen können, und dabei vielfach auch die Eigentümlichkeit, daß sich oberflächlich nur kleine Wunden nach der Tiefe hin verbreitern. Nicht selten kombinieren sich natürlich gewöhnliche Brandwunden durch äußere Hitzeeinwirkung mit solchen durch innere Kalorienentwicklung.

Digitized by Google

Die echten „elektrischen Verbrennungen" verhalten sich auch hinsichtlich ihres Heilungsverlaufes anders als gewöhnliche Hautverbrennungen. Sie zeigen gelegentlich Neigung zu nachträglicher Vergrößerung nach Ablauf eines Latenzstadiums ähnlich wie bei der Bildung der Röntgenulcera. Es kommt da oft erst nach Wochen sekundär zur Abstoßung von Gewebspartien, die scheinbar vollkommen intakt waren. Die thermisch-elektrolytische Wirkung der Elektrizität spielt förmlich subkutan ihre Rolle weiter, die sich anfangs ganz unserer Beobachtung entzieht. So entstehen mitunter aus ursprünglich linearen Hautläsionen breite, flächenhafte Narben.

Die Wunden heilen dabei im allgemeinen nur recht langsam; die Prognose muß daher die Gefahr des Eintretens weiterer Komplikationen stets berücksichtigen, wenn auf der anderen Seite auch hervorzuheben ist, daß Infektionen dieser Wunden seltsamerweise nur verhältnismäßig selten vorkommen.

Der äußere Weg des elektrischen Stromes ist häufig durch Versengungen der Haare verschiedenen Grades gekennzeichnet. Am häufigsten ist das Kopfhaar betroffen. Oft sind die Versengungen so unbedeutend, daß sie ganz übersehen werden können. Zuweilen sind nur die Haarspitzen gerade angesengt, manchmal sind nur einzelne Haarschäfte betroffen, in anderen Fällen sind die Haare an umschriebenen Stellen wie wegrasiert, wobei manchmal Verbrennungszeichen ganz fehlen können, während in wieder anderen Fällen teils oberflächliche, teils tiefere Verbrennungen vorhanden sind. Auch über solchen Stellen können die Kleidungsstücke ganz unversehrt bleiben.

Andere Hautläsionen können in Form von punkt- oder streifenförmigen, hirsen- bis linsengroßen Sugillationen, einzelnen oder in Gruppen gestellten, kutanen oder subkutanen Blutaustritten auftreten; auch schußähnliche Durchtrennungen der Haut in Form von kreisrunden, an den Rändern oft geschwärzten Löchern sind beschrieben worden, die die Haut und die darunter liegenden Fascien betreffen und sich meist an den Ein- oder Austrittsstellen des elektrischen Stromes finden. Nicht selten kommt es auch zu sehr schnell entstehenden und ebenso schnell wieder verschwindenden Flüssigkeitsergüssen im Gewebe, zu Oedemen an den Berührungsstellen und in ihrer Umgebung oder zu Erythemen, die ebenfalls rasch wieder verschwinden.

Eine besondere Beachtung verdienen daneben noch die spezifisch elektrischen Hautveränderungen. Es ist dies einmal eine eigentümliche, durch die thermische und elektrolytische Wirkung beider Elektrizitätsarten an den Uebergangsstellen entstehende Hautveränderung: eine Substitution der Haut durch eine knorpel- oder stearinähnliche, glatte, glänzende, grauweiße, graugelbe oder schmutziggraue bis bräunlichschwarze, gegen alle Reize gänzlich unempfindliche Masse, die mitten im scheinbar intakten oder nur wenig veränderten Hautgewebe liegt. Nach und nach be-

Digitized by Google

kommt diese Stelle ein trüberes, mehr scholliges Aussehen und stößt sich schließlich als zusammenhängende Platte ab, jedoch in einem weit größeren Umfange als die Gewebe ursprünglich verändert erschienen. Diese Ulcerationen heilen dann langsam mit Hinterlassung weicher, nicht schrumpfender Narben. Besonders bemerkenswert ist dabei noch, daß derartige Hautveränderungen manchmal unmittelbar nach dem Unfall noch gar nicht erkennbar sind, sondern als eine (gewissermaßen dem Röntgenulcus vergleichbare) Spätform erst in der zweiten oder dritten Woche auftreten können. In seltenen Fällen sind dann auch noch eigenartige brandwundenähnliche Hautnekrosen beobachtet worden, die aus einzelnen Gruppen von mehreren rundlichen, einander ähnlichen Substanzverlusten bestehen und die wohl auf die Wirkung überspringender Funken zurückgeführt werden müssen.

Ab und zu haften den nekrotisierten oberflächlichen Epidermisschichten an den Kontaktstellen kleinste Metallteilchen innig an; besonders scheint eine solche Metallimprägnation der Haut bei Gleichstrom durch die elektrolytische Zersetzung des Leiters vorzukommen. Es kann auch zu einer oberflächlichen Imprägnation der Haut durch gasförmig verpufftes Metall kommen, wenn bei elektrischem Kurzschlusse der metallene Leiter im Lichtbogen nicht nur schmilzt, sondern gasförmig verpufft wird. Die Haut ist dann in großer Ausdehnung geschwärzt und rauh durch die kleinsten, in die Oberhaut eingesprengten Metallpartikelchen; nach einiger Zeit stößt sich die Epidermis ab und es kann völlige Restitutio ad integrum eintreten.

Als Lokalveränderungen würden schließlich noch zu erwähnen sein die durch den elektrischen Lichtbogen entstandenen Blendungserscheinungen (Ophthalmia electrica) oder anderen Augenstörungen (Cataractbildung, Iritis usw.) und die durch Funkenentladungen herbeigeführten Gehörsstörungen der Telephonistinnen.

Viel wechselvoller sind die Allgemeinsymptome, zu welchen Schumacher alle Erscheinungen rechnet, welche entweder auf die durch die Elektrizität hervorgerufenen Läsionen der Innenorgane zurückzuführen oder durch rein psychische Wirkung des vorangegangenen Traumas zu erklären sind. Es ist dabei zu unterscheiden zwischen den sofort und den sich erst später entwickelnden Gesundheitsstörungen (Früh- und Spätsymptomen). Es können sich Symptome von seiten aller Organsysteme entwickeln.

In der Mehrzahl der Fälle bestehen die Frühsymptome in vorübergehender reflektorischer Hemmung (Shockwirkung, Blutdruckschwankungen) und oft auch in länger dauernden nervösen Störungen der Herztätigkeit und der Atmung; man beobachtet unmittelbar nach dem Unfall bald nur leichte Bewußtseinsstörungen, bald tiefes, stundenlang dauerndes Coma mit der Commotio cerebri ähnlichen Störungen, die oft von vorübergehenden maniakalischen oder depressiven Zuständen, nervösen Allgemein-

Digitized by Google

symptomen (Kopfschmerzen, Schwindel, Schlaflosigkeit, Schlafsucht) begleitet sind. Dabei besteht oft für das Trauma selbst und die nächste Folgezeit vollständige Amnesie, die auch retrograd sein kann. Sehr oft treten motorische Lähmungen auf, die vorübergehen oder bestehen bleiben können, oder es kommt zu starken andauernden tonischen und klonischen Muskelkrämpfen, zu Hyp- oder Hyperästhesie oder anderen Störungen aller Sensibilitätsarten, gar nicht selten zu ein- oder doppelseitigen Steigerungen der Patellar- und Achillessehnenreflexe. Oft treten vasomotorische Erscheinungen in den Vordergrund: scharf umschriebene akute Oedeme der Haut an der Kontaktstelle und in deren Umgebung, aber auch in Gelenken und Sehnenscheiden (Gelenkschmerzen und Gelenkergüsse); vorübergehend beobachtet man eine Rigidität der peripheren Arterien, Blutungen aus Nase, Genitalien oder Darm. Albuminurie, Ikterus weisen auf Schädigungen der Niere und der Leber hin.

Unter den späten Folgeerscheinungen eines Stromüberganges sind zu nennen: Störungen der Herztätigkeit, Störungen seitens des zentralen und peripheren Nervensystems mit fortschreitender Abnahme der Geisteskräfte bis zur völligen Verblödung, Erkrankungen des Muskel- und Knochenapparates und andere, die zum Teil als organische, zum Teil als funktionelle Störungen aufzufassen sind, die der sogen. traumatischen Neurose sehr nahe stehen. Besonders hervorzuheben ist, daß alle diese Erscheinungen sich nicht nur sofort nach dem Trauma, sondern oft erst viel später und ganz allmählich entwickeln können, namentlich auch gewisse degenerative Prozesse am Zentralnervensystem, wie sie als progressive Gehirnrindenerkrankung, multiple Sklerose, amyotrophische Lateralsklerose, Epilepsie, Späthemiplegie usw. beschrieben sind.

Es mag aber noch darauf hingewiesen sein, daß elektrische Unfälle in den ersten Stunden oft einen viel bedrohlicheren und ernsteren Eindruck machen, als es ihr weiterer Verlauf erweist; immerhin muß man wohl die Prognose bei solchen Fällen eher zu ungünstig als zu günstig stellen.

Aschoff (1) weist mit Recht darauf hin, daß von dem Sitze der anatomischen Läsionen, die wieder abhängig sind von der Lage und Dichte des Durchströmungsgebietes der Elektrizität (Berührungsstellen des Körpers), auch das klinische Bild abhängig sein wird.

Leider sind freilich wirklich charakteristische und spezifische anatomische Veränderungen infolge der Wirkung des elektrischen Stromes eigentlich kaum bekannt und so ist denn auch die Frage nach dem Wesen des Todes durch Elektrizität[1]) noch keineswegs entschieden. Eine untere Grenze für die tödliche Wirkung läßt sich, wie schon gesagt, kaum angeben.

Der Sektionsbefund an den inneren Organen ist im Experiment wie auch bei den durch Elektrizität Hingerichteten oder Verunglückten im großen

1) Die Arbeit von Harbitz (5), die sich auf 18 eigene Beobachtungen stützt, ist mir leider nicht zugänglich gewesen.

Digitized by Google

und ganzen negativ, namentlich auch bei allen Fällen, wo der Tod momentan erfolgte. Was in solchen Fällen an der Leiche gefunden wurde, wie angeblich schnellerer Eintritt der Fäulnis, Flüssigbleiben und dunkle Farbe des Blutes, Blutreichtum und Oedem der Lungen, kapillare Blutungen in den Meningen, an Pleura, Pericard, Magenschleimhaut, um die absteigende Aorta ist viel zu wenig charakteristisch und kann ebensowenig wie das so oft betonte Vorkommen von Spermatropfen an der Harnröhre bei durch den elektrischen Strom getöteten Meerschweinchen oder bei Verunglückten als spezifisch für den Tod durch Elektrizität angesehen werden; diese Befunde entsprechen höchstens dem Bilde des Erstickungstodes.

M. B. Schmidt (22) hat neuerdings in den Nieren eines 3 Tage nach einem elektrischen Trauma an Pneumonie Verstorbenen Hämoglobinzylinder gefunden und Versé (21) hat einmal im Leichenharn Hämoglobin spektroskopisch nachweisen, dabei aber an den Erythrocyten nur ganz vereinzelt Abschnürungen finden können. Es wäre dies in Parallele zu stellen mit der längst bekannten Tatsache, daß der Durchgang von Entladungs- und Induktionsströmen durch Blut das Lackfarbigwerden desselben, eine Plasmoschise und Hämolyse der Erythrocyten beim Warm- und Kaltblüter zur Folge hat; es sind aber auch nur Einzelbefunde, denen negative Versuchsergebnisse Kratter's gegenüberstehen. Capello und Pellegrini (3) fanden dann kürzlich in 2 Fällen von Tod durch Elektrizität sehr niedriger Spannung (117, 46, 110 Volt Spannung), Degeneration des Nierenparenchyms. Einzelheiten hierüber waren mir nicht erreichbar.

Vielleicht kann aber ein anderer Befund von M. B. Schmidt (22) für die Erklärung des Mechanismus des Todes durch Elektrizität Bedeutung gewinnen. Er fand bei einem solchen Verunglückten, bei dem im Leben die Starre der oberen Extremitäten und die Rigidität der Muskeln aufgefallen war, an der Skelettmuskulatur überall statt der feinen Querstreifung der Muskelfasern eine eigentümliche grobe Querbänderung von glänzender hyaliner Beschaffenheit, eine Verschiebung der kontraktilen Substanz, Kontraktionsknoten, als den Ausdruck einer Zusammenpressung der doppeltbrechenden Substanz bei den abnormen Kontraktionen eines 5 Stunden lang bis zum Tode anhaltenden muskulären Tetanus infolge der Nachwirkung des einmaligen Durchgangs des Wechselstromes. Es wäre nicht undenkbar, daß diese Muskelstarre durch Beteiligung der Atmungsmuskulatur zum Tode führen könnte.

Jellinek (6) legt zur Erklärung der Früh- und Spätsymptome nervöser Art und auch des Todes durch Elektrizität großen Wert auf die von ihm, Corrado, Kratter u. A. gefundenen Läsionen am Nervensystem, insbesondere auf das Auftreten kapillarer Blutungen, die er in großer Zahl in Gehirn, Medulla oblongata, im Bereiche der lebenswichtigen Zentren und im Rückenmarke nachweisen konnte, auf Veränderungen an den Ganglienzellen (Zellzertrümmerungen, Kernverlagerungen, Blutungen in den Ganglienzellen, Chromatolyse und Tigrolyse), frischere oder ältere sekundäre Degenerationen im zentralen und peripheren Nervensystem. Diese Befunde sind jedoch durchaus nicht konstant und die einzelnen Herdchen sind ferner auch so klein, daß man wohl Schumacher (23), M. B. Schmidt (22), Rodenwaldt (20) durchaus zustimmen muß, wenn

Digitized by Google

sie in ihnen nicht die Quelle nennenswerter cerebraler Erscheinungen oder gar des Todes erblicken können, vielmehr betonen, daß sie bei ihrer Kleinheit, selbst wenn sie im Bereiche eines Nervenkernes liegen, kaum eine wahrnehmbare Ausfallserscheinung hervorrufen können. M. B. Schmidt betrachtet sie daher als eine anatomische Begleiterscheinung funktioneller Schädigungen des Zentralorganes, welche die Symptome und den Tod hervorrufen.

Die Experimente an Tieren, die Erfahrungen bei Hingerichteten und in der Unfallpraxis lassen wohl keinen Zweifel daran, daß das Leben durch Herz- und Atmungsstillstand erlischt; ob dabei der Tod beim Menschen durch Veränderungen in der Medulla oblongata (Lähmung des Atemzentrums, Vagusreizung) hervorgerufen wird oder aber durch direkte Beeinflussung der Herzganglien oder des Herzmuskels, läßt sich nicht sagen. Jellinek (6) will Herzlähmung und Respirationsstillstand nur als Manifestationen des eintretenden Todes, nicht aber als die eigentliche Todesursache angesehen wissen. Er hält den Tod durch Elektrizität für die Resultante zweier Komponenten: einer psychischen und einer körperlichen, d. h. anatomischen. Er faßt seine Ansicht dahin zusammen, daß der Tod durch Elektrizität durch psychische und dynamogene Wirkung verursacht wird, daß er einerseits auf materiellen Veränderungen an den vom Strome „berührten" Zellen und Zellkomplexen beruht, andererseits in Störungen, resp. Hemmungen von lebenswichtigen Funktionen, die in naher Beziehung zur Shockwirkung stehen. Er hat wiederholt darauf hingewiesen, daß die durch das elektrische Trauma verursachten gefahrdrohenden Symptome oftmals nur vorübergehender, besserungsfähiger Natur sind, und steht nicht an zu sagen, daß es ihm höchst wahrscheinlich sei, daß der Tod durch Elektrizität in den meisten Fällen nur ein Scheintod ist. Er legt daher den größten Wert darauf, daß die Wiederbelebungsversuche durch künstliche Atmung gar nicht lange genug fortgesetzt werden können, und glaubt, daß manches Opfer bei einer genügenden Ausdauer hierin noch zu retten gewesen wäre.

Schließlich darf nicht vergessen werden, daß sich nicht selten bei „elektrischen Unfällen" mit den durch den elektrischen Strom selbst hervorgerufenen Gesundheitsschädigungen anderweitige Verletzungen kombinieren, welche durch die so mannigfaltigen Nebenumstände der Einzelfälle bedingt werden. Es wird oft genug vorkommen, daß der Tod bei einem elektrischen Trauma nicht eigentlich Folge der Wirkung des elektrischen Stromes ist, sondern dieser Nebenverletzungen (Knochenbrüche, Luxationen der Wirbelsäule usw.), wie sie z. B. durch Herabstürzen von einem Leitungsmast, durch das Fortgeschleudertwerden infolge des Kontaktes verursacht sein können. Dasselbe gilt natürlich auch für viele der mannigfaltigen Nachkrankheiten, so daß auch hierin große Vorsicht bei der Beurteilung geboten ist.

Wir sehen also, daß die Unfälle durch Elektrizität eine große Fülle der verschiedensten Erscheinungen bieten können, und daß sich jeder einzelne Fall eigentlich nur nach ganz genauer Kenntnis aller der vielen in Betracht

Digitized by Google

kommenden, zunächst scheinbar recht gleichgültigen Nebenumstände einigermaßen richtig beurteilen lassen wird.

Die von uns beobachteten vier Fälle von Schädelverletzungen durch elektrischen Starkstrom zeigen einen besonderen, bisher in der Literatur nur in einigen wenigen Einzelfällen beschriebenen Typus: eine umfangreiche brandwundenartige Verletzung der Weichteile und ausgedehnte und tiefgreifende Nekrose des Schädelknochens. Im vierten Falle waren die Veränderungen am Schädel nur geringfügig. Während einer dieser drei ersten Fälle bereits am 10. Tage infolge von Infektion der großen Weichteilwunde tödlich verlief, kam es in den beiden anderen trotz der großen Ausdehnung der Knochennekrose zur völligen Heilung, ohne schwerere Gesundheitsstörungen, wenigstens soweit sie durch die Schädelverletzung selbst bedingt sein konnten.

Gerade in diesem Umstande, daß der Verlauf dieser Verletzungen trotz der gefährlichen Lage der Stromeintrittsstellen und den anfänglich so bedrohlichen Symptomen ein recht günstiger sein kann, liegt die große praktische Bedeutung dieser Fälle. Ein nicht geringeres Interesse haben sie aber auch für den praktischen Chirurgen hinsichtlich der Wahl für den Zeitpunkt bei einem notwendig werdenden operativen Eingriff. Die Sequesterbildung und -Abstoßung geht bei den umfangreichen Knochennekrosen am Schädel ganz merkwürdig langsam vor sich; dabei scheint aber gleichwohl die Gefahr einer Meningitis nur gering zu sein, wenn es nicht schon gleich im Anfange zu einer Infektion der Weichteilnekrosen kommt. So erfordern diese Verletzungen in ihrem weiteren Verlaufe viel Geduld seitens des Arztes wie des Patienten, bis sich die spontane Lockerung des Sequesters soweit vollzogen hat, daß seine gänzliche operative Entfernung ohne Schwierigkeiten möglich ist.

Fall I[1]).

Den Ausgangspunkt für diese Arbeit bildete ein nach 10 Tagen infolge von Infektion der Weichteilwunde tödlich verlaufener Fall von schwerer brandwundenartiger Verletzung der Weichteile am Schädel bei einem 37 j. Geschäftsreisenden, der in stark angetrunkenem Zustande an dem eisernen Gittermaste einer Starkstromleitung emporgeklettert war und sich dabei die schwere „Verbrennung" am Schädel und andere Verletzungen zugezogen hatte.

Ueber die Einzelheiten des Unfalles berichtet der zunächst zugezogene Arzt, Herr Dr. Bahr in Raschau im Erzgebirge folgendes: „Am Sonntag, den 12. V. 12 wurde ich früh 5 Uhr zum Geschäftsgehilfen Ernst Gr. in Raschau i. Erzgeb. gerufen. Gr. sei am Wege von Raschau nach Langenberg an einem eisernen Gittermast der elektrischen Starkstromleitung in die Höhe geklettert, vom Strom getroffen worden und liege tot am Fuße des Mastes. 1/4 6 Uhr war ich an der etwa 10 Min. entfernt liegenden Stelle. Ich sah Gr. am Fuße des

1) Der Fall ist bereits von Herrn Prof. Risel in der Zwickauer Medizinischen Gesellschaft, Sitzung vom 11. Juni 1912 gezeigt worden. D. m. W. 1912. Nr. 50. S. 2389.

Digitized by Google

bezeichneten Mastes liegen, schwer röchelnd, sich von Zeit zu Zeit von einer Seite zur anderen wälzend, bewußtlos, Augen geschlossen. Vorhemdchen, Hemd am Halse und Brust waren von seinen Begleitern entfernt worden. Beim Spaziergange sei Gr. an jenem Maste, ehe die Begleiter es verhindern konnten, in die Höhe geklettert. Sie hätten ihm sofort erschreckt zugerufen, doch wieder herunterzukommen, er sei aber weiter geklettert, bis er auf einmal wortlos heruntergestürzt sei. Zunächst sei er wie tot dagelegen, sie hätten ihm die Brust frei gemacht und künstliche Atmung ausgeführt. Nach einiger Zeit habe er dann Atem geholt. Auf Befragen, ob Gr. mit den Händen an die Leitung gegriffen habe, verneinten sie. Gr. müsse mit dem Kopfe an die Leitung gekommen sein, denn es klebten noch verbrannte Haare an der Berührungsstelle. Gr. sei wie vom Blitz getroffen, abgestürzt. Der Kontakt muß nur einen Moment bestanden haben und ist dadurch zustande gekommen, daß Gr. beim Erklettern des höchsten Mastpunktes mit der rechten behaarten Kopfhälfte an die Starkstromleitung stieß. Kleidung, Haut, Haare, Schuhwerk waren durchaus trocken. An der Kleidung waren keinerlei Brandspuren zu bemerken. Bei meinem Eintreffen sah ich auch wirklich an der bezeichneten Leitungsstelle die verbrannten Haarbüschel kleben.

Das Gesicht, der Hals, das obere Drittel der Brust und des Rückens waren hochrot-rosa gefärbt. Haut etwas gedunsen, warm. Der r. Arm war gelähmt, der Kopf sank nach Emporhalten nach rechts herüber. An der Beugeseite des r. Unterarms zeigte sich oberhalb des Handgelenkes eine tiefe Verbrennung, die Beugesehnen mit betreffend. Die l. Hohlhand zeigte leichte oberflächliche Verbrennung. Die r. Kopfhälfte zeigte fast keine Haare mehr, die Haut war in der Größe eines Handtellers lederartig verbrannt, auf dem Knochen fest anhaftend.

Nach Konstatierung, daß kein Knochenbruch vorlag, unternahm ich den Transport des Gr. mit den drei Begleitern, in der Weise, daß ich zwischen die Beine trat, sie festhaltend und vorausgehend; die anderen trugen ihn an Brust, Armen und Kopf. Nach etwa 5 Minuten Transport (½ Stunde nach dem Unfalle) begann Gr. lebendig zu werden, mit den Beinen furchtbar zu strampeln und fürchterlich zu fluchen, stets dieselben Worte gebrauchend. Er konnte sich später nicht mehr daran erinnern. Auf der Samariterbahre, auf welche er sodann geschnallt wurde, warf er sich auch unruhig hin und her, aber wortlos. Um 6 Uhr lag er zu Bett. Hier kehrte (etwa 1 Stunde nach dem Unfalle) zum ersten Male etwas Bewußtsein zurück, indem er fragte: Wo bin ich? Auch schien er mich dunkel zu erkennen, dann versank er wieder in Bewußtseinstrübung. Ich verband die Wunden, ließ auf den Kopf Kamillenteeumschläge machen. Bei meinem Mittagsbesuche (also etwa 6–7 Stunden nach dem Unfalle) war Gr. vollkommen klar. Als Grund seines Hinaufkletterns gab er an, er habe Hallo von oben rufen wollen. Er wußte auch noch, daß ihn seine Begleiter zurückgerufen hätten. Von der Art der Berührung der Stromleitung selbst wußte er nichts mehr.

Im Laufe des Tages und des halben Montags schwoll Gesicht, Hals, Brust stark auf, bedeckte sich mit einem leichten impetigoartigen Krustenbelag, der aber nach 2–3 Tagen gänzlich zurückging. Er hatte also in genannter Hautpartie eine Verbrennung 1. Grades, vielleicht Beginn des 2. stattgefunden. In der Folge klagte Gr. über heftige Kopfschmerzen und Schlaflosigkeit, so daß ich ihm einige Morphiumpulver verabreichen mußte."

Auf eine Anfrage bei dem Elektrizitätswerk, welchem die fragliche Starkstromleitung angehörte, wurde uns mitgeteilt, „daß die Spannung zwischen zwei Leitungen, wie sie von dem Verunglückten berührt wurden, 10 000 Volt beträgt. Daraus resultiert bei Drehstrom eine Spannung gegen Erde von $\frac{10\,000}{\sqrt{3}}$ = ca. 5800. Da die Eisenmasten durchlaufend und gut geerdet sind, so kann durch den Körper des Verunglückten bei Annahme des üblichen menschlichen Uebergangswiderstandes von ca. 50 000 Ohm ein Strom von ca. 0.11 Ampère

Digitized by Google

geflossen sein. Eine Aufzeichnung des Vorfalles durch die registrierenden Instrumente konnte nicht erfolgen, da die großen Maschinen des Werkes und die starke Kapacität der Fernleitungen auf derartig kleine Nebenschließungen nicht reagieren".

Am 17. V. 12 wurde Gr. in das kgl. Krankenstift zu Zwickau aufgenommen.

Befund: Die Haut über dem r. Stirnbein ist in ca. Handgröße vollständig mumifiziert, stark riechend. Dieselbe wird sofort abgetragen, so daß der Knochen in großer Ausdehnung bloß liegt. Auch der M. temporalis ist größtenteils gangränös. Nach hinten erstreckt sich noch halbmondförmig ein Streifen vollständig mumifizierter Haut, auf der z. T. noch die Haare erhalten sind, um den Hinterkopf herum. Am r. Unterarm, dicht über dem Handgelenk, an der Beugeseite, ca. handtellergroße Verbrennung 3. Grades. Die Haut ist dort ebenfalls gangränös und wird entfernt. Darunter einige durchgebrannte Sehnenstümpfe.. Wundränder etwas gerötet. An der l. Hand Verbrennungen im Handteller oberflächlicheren Grades. Auch im Gesicht sind oberflächliche, z. T. mit Schorf bedeckte Wunden an Nase und über den Oberkiefern vorhanden. Feuchte Verbände auf die Brandwunden.

20. V. 12: Klagt stark über Schmerzen am Hinterkopf. Kopfbewegungen nur leicht behindert. Auch dort wird die Haut z. T. abgetragen. Seit dem 18. V. geringe abendliche Temperatursteigerungen, bis auf 38,5. — 21. V. 12: Hat krampfartige Erscheinungen, liegt mit angezogenen Beinen und in den Nacken gedrücktem Kopfe da, klagt heftig über Schmerzen und ist zeitweilig etwas benommen. Meningitis? — Morphium, Skopolamin. Heute septische Nachblutung in der Wunde am r. Vorderarm aus der Art. radialis; Unterbindung der Arterie. — 22. V. 12 früh 4¼ h trat der Tod ein.

Klinische Diagnose: Elektrische Verbrennung des Kopfes und der Arme. Meningitis? Septische Nachblutung am Arm aus der Art. radialis.

Sektion 22. V. 12 (Prof. Risel):

Anatomische Diagnose: Ausgedehnte Verbrennung (durch elektrischen Starkstrom) des behaarten Kopfes mit umschriebener Nekrose des Schädeldaches, der r. Hälfte der Dura mater und der r. Großhirnhemisphäre. Ausgedehnte Vereiterung der Kopfschwarte, umschriebene Eiterung an der Innenseite der nekrotischen Stelle des Schädeldaches, der Hirnhäute und des Gehirns. Große Brandwunde (durch elektrischen Starkstrom) an der Beugeseite des r. Vorderarmes mit Verbrennung und partieller Abstoßung der Beugesehnen und Nekrose und Thrombose der Art. radialis und ulnaris. Kleinere Wunden (durch Starkstrom) an der l. Hohlhand.

Sektionsprotokoll (Auszug, soweit Kopf und Extremitäten betreffend. Brust- und Bauchorgane ohne wesentliche Veränderungen). 156 cm lange Leiche eines jungen Mannes. Totenstarre der Glieder. Am Rücken und den abhängenden Teilen der Glieder verbreitete blaurote Totenflecke. Farbe der Haut am ganzen Körper etwas blaß.

An der r. Hälfte des Schädels (Fig. 1) eine sehr umfangreiche Wunde von länglichrunder Form, deren vorderer Rand etwa mit dem äußeren Rande des r. Augenbrauenbogens abschneidet und sich nach hinten 12½ cm weit erstreckt bei einer Breite von 9 cm. Der innere und obere Rand liegt 1 cm nach rechts von der Mittellinie, der untere und äußere 2½ cm oberhalb des oberen Randes der Ansatzstelle der r Ohrmuschel. Eine kleinere quergestellte länglichrunde Wunde findet sich etwas hinter dem Wirbel der Haare, mehr nach dem Hinterhaupt zu in einer Breite von 3 cm und einer Länge von 2 cm. Im Grunde dieser beiden Wunden liegt der Schädelknochen in großer Ausdehnung vor, vorn in mehr als Handtellergröße, so daß die r. Hälfte der Kranznaht auf fast 8 cm Länge sichtbar ist. Der bloßliegende Teil der r. Stirnbeinhälfte mißt von vorn nach hinten etwa 7 cm, der des r. Scheitelbeines etwa

Digitized by Google

6 cm. Im Bereiche der vorderen Wunde fehlt das Periost ganz, nur in den seitlichen unteren Teilen sind noch Reste von eingetrockneten, schmutziggraugelblichen, eitrigen Fetzen der Weichteile erhalten. Der freiliegende Teil des Knochens hat eine ganz glatte Oberfläche von schmutzig graugelblicher Farbe; er läßt auch an den Randteilen von einer beginnenden Demarkation noch nichts erkennen. Die Ränder der Wunde sind an deren ganzem Umfange stark teigig geschwollen und mit grüngelblichem Eiter in großer Ausdehnung durchtränkt. Am Grunde der hinteren Wunde liegt der Knochen ebenfalls vor, ist aber hier noch vom Periost bedeckt; auch in der Umgebung dieser Wunde sind die Weichteile noch in großer Ausdehnung vereitert. Die große Wunde wird von einem etwa $^1/_2$ cm breiten eingetrockneten schmutzigbraunen Saum begrenzt, der an einen Schorf erinnert. Vorn in der Schläfengegend

Fig. 1.

Freiliegender Schädelknochen in dem Weichteildefekt.

beginnt er sich von der angrenzenden Haut abzulösen; unter ihm kommen rötliche, von eitrigen Massen bedeckte Granulationen zum Vorschein. Ein ähnlicher, schwarzbräunlicher, zum Teil ganz schwarzer, trockener, wie mumifizierter Schorf bildet eine Verbindung zwischen vorderer und hinterer Wunde; er stellt einen etwa 4 cm breiten und 5 cm langen Streifen dar, der mit der angrenzenden Haut noch fest zusammenhängt und in dessen Bereich die Haare nicht abgesengt, sondern mit dem Schorfe fest verbacken sind. Vom vorderen inneren Rande der kleineren Wunde erstreckt sich ein ähnlicher, schorfartiger, braunschwarzer Streifen in annähernd derselben horizontalen Richtung noch weiter auf die l. Kopfhälfte herüber; er ist etwa $3^1/_2$ cm breit und 3 cm hoch. Von dessen vorderem Rande 2 cm entfernt findet sich ein kleiner schmaler, in derselben Richtung verlaufender streifiger geschwüriger Hautdefekt, etwa 2 cm lang und $1^1/_2$ cm breit, in der Mitte fast kraterförmig vertieft, mit nässen-

Digitized by Google

den, rötlichen Granulationen versehen, die etwas eitrig belegt sind; augenscheinlich sind hier die nekrotischen Hautpartien schon abgestoßen. Im übrigen sind die Weichteile am ganzen Schädel stark geschwollen und serös-eitrig durchtränkt.

Auch die Haut des Gesichtes (Stirn, Nasenrücken, beide Wangen) ist deutlich geschwollen, etwas faltig, vielfach mit kleinen im Eintrocknen begriffenen Schörfen bedeckt und mit einzelnen kleinen rissigen Schrunden versehen. An beiden Augenbrauenbogen die Haare deutlich abgesengt, namentlich am Innenwinkel des l. Augenbrauenbogens. Auch die Spitzen der Wimpern an beiden Oberlidern deutlich abgesengt, ebenso auch, jedoch in wesentlich geringerem Grade, die der inneren Partie der l. Schnurrbarthälfte. Das l. Nasenloch ist am l. Nasenflügel und mehr nach vorn, nach der Spitze zu, mit in Eintrocknung begriffenen Schörfen und Borken bedeckt, läßt aber von einer deutlichen Brandwunde jetzt nichts mehr erkennen. Ein ganz kleiner Schorf, der sich leicht ablösen läßt, haftet am oberen Rande des hinteren Umfanges der l. Ohrmuschel. Am unteren Teile des Gesichts, am Halse und an der Brust sonst nichts Besonderes.

An der Außenseite des r. Oberarmes, etwa in der Mitte, findet sich ein gelblichgrünlich verfärbter, in der Mitte etwas rötlich erscheinender Bluterguß im Unterhautgewebe von 6½ cm Länge und 4 cm Breite. Ein kleinerer noch in der Nachbarschaft, allem Anschein nach im Anschluß an Injektionen entstanden. An der Streckseite des r. Vorderarmes und der r. Hand nichts Besonderes. An der Beugeseite des r. Armes ebenfalls eine große mit eitrigem Sekret bedeckte Wundfläche, deren peripherer Rand etwa dem Handgelenk entspricht und die sich von dort aus 9 cm nach aufwärts erstreckt und 5½ cm breit ist, außen und innen ziemlich genau mit dem ulnaren und radialen Rand der Beugemuskeln abschneidend. Ränder etwas unregelmäßig zackig, anscheinend infolge von mehrfachen Incisionen. In der Tiefe der Wunde liegen die Beugesehnen frei und zwar schichtweise von oben nach der Tiefe fortschreitend, und mit vereiterten Stümpfen aufhörend, so daß die Enden der oberflächlichen Stümpfe etwa 2 cm, die der mittleren 5 cm, die der tiefen 6½—7 cm vom oberen Wundrande entfernt liegen. In der Tiefe der Wunde liegen ferner auch die Stämme der Art. radialis und ulnaris frei als ziemlich dicke, bläulich durchschimmernde Stränge, die sich auf dem Durchschnitt von Thrombusmassen ausgefüllt zeigen. Bei genauerem Zusehen zeigt sich, daß die Art. radialis etwa 5½ cm oberhalb des unteren Randes unterbunden ist, der periphere Teil ist auffällig schlaff, läßt aber eine deutliche Rupturstelle nicht mehr erkennen. Art. ulnaris bis zum Hohlhandbogen thrombosiert. An der Haut der Hand und der Finger ist bis jetzt noch keine deutliche rote Verfärbung zu sehen, abgesehen vielleicht von den Nägeln sämtlicher 5 Finger, unter denen die Weichteile blaurot durchschimmern, jedoch kaum dunkler als die Nägel der l. Hand. Am r. Daumenballen noch zwei kleine, bereits eingetrocknete Hautabschürfungen, keine deutlichen Brandschörfe. Einzelne ähnliche, kleine Streifen finden sich etwas weiter nach vorn am r. Daumenballen, etwa 1 cm unterhalb der Furche für das Metacarpophalangealgelenk des Daumens. Aehnlich kleine Streifen ferner an der Beugeseite des Mittelfingers, im Bereiche der Ulnarseite des 2. Interphalangealgelenks.

An dem l. Unter- und Oberarme, abgesehen von zwei älteren Narben am Olecranon, nichts Besonderes. Am Handgelenk nichts Auffälliges, dagegen an der Hohlhand auch links ziemlich ausgedehnte vereiterte Verbrennungen. Die größte nimmt den unteren Teil des Daumenballens ein in etwa 3 cm Breite und 2 cm Höhe und bildet ein flaches granulierendes Geschwür, das am äußeren Umfange etwas eitrig belegt ist, während in dem inneren Teile noch ein pfennigstückgroßer Schorf anhaftet. Eine große stellenweise unterbrochene, an eine Schnittwunde erinnernde, jetzt vereiterte geschwürige Brandwunde zieht ferner quer in der Gegend der Metacarpophalangealgelenke von der Ulnarseite des 5. Fingers bis zur

Digitized by Google

Ulnarseite des 2. Fingers in einer gesamten Breite von ca. 6 cm. Am tiefsten ist diese Wunde am 5. Finger, wo sie ein bis auf die tiefen Beugesehnen reichendes Geschwür von über 1 cm Tiefe darstellt, das ebenfalls vereitert ist. Etwas flacher ist das eitrige Geschwür am 4. Finger, während am 3. und 2. Finger sich eigentlich nur eine im Ablösen begriffene Brandblase befindet. Eine ähnliche, jedoch beträchtlich kleinere Blase, liegt an der Außenseite des Endgliedes des l. Daumens etwa $1\frac{1}{2}$ cm breit und 1 cm hoch, daran schließt sich noch eine schmälere quere, nach der Daumenkuppe hinziehende schnittähnliche Wunde. Im übrigen sind an der Beugeseite der l. Hand nur ganz kleine streifige Schörfe noch vorhanden an den Fingerbeeren des 3. und 4. Fingers, während an der Streckseite der Finger und am l. Handrücken nichts Auffälliges zu bemerken ist.

Beim Ablösen der Brandwunden an der r. Hand vom Knochen zeigen sich die Weichteile bis zum Lig. inteross. sehr stark gelblich seröseitrig durchtränkt. An den Weichteilen in der Tiefe unter den Brandblase an der l. Hohlhand nichts Auffälliges.

Am Bauch und an den Geschlechtsteilen, an beiden Ober- und Unterschenkeln nichts Besonderes. Unterhautfett an Brust und Bauch mäßig reichlich. Am Penis keine deutlichen Narben. Brustmuskulatur blaßrötlich.

Schädeldach von der Dura mater leicht abzulösen. Innenfläche glatt, entsprechend der äußeren großen Brandwunde an der r. Schläfe, findet sich auch an der Innenseite des Schädeldaches (Fig. 2), etwa dem Verlaufe des vorderen Astes der Art. mening. med. entsprechend, ein länglichrunder schmaler Streifen, dessen hinterer Rand etwa dem Verlaufe der Furche des vorderen Astes der Art. mening. med. entspricht, und der ca. 6 cm lang und $1\frac{1}{2}$ cm breit ist und an der Innenfläche mit einer dünnen Schicht von gelblichem Eiter bedeckt ist. In der Nachbarschaft, außerhalb dieses Streifens, erscheint der Knochen selbst, gegen das Licht gehalten, etwas gelblich und zwar im Bereiche eines Streifens von ca. $2-2\frac{1}{2}$ cm Breite. Nach außen von diesem gelblich erscheinenden Bereich schimmert die Diploe etwas mehr blaurot durch. Auch weiter hinten schimmern an der Innenfläche des Schädels kleine gelbliche Bezirke durch, namentlich an dem vorderen Rande der hinteren Brandwunde und unter dem die beiden Wundstellen verbindenden Brandschorfe. Diesem Streifen an der Innenfläche des Schädels entspricht an der Außenseite der Dura mater über der r. Hirnhälfte ein eitriger Streifen von $4\frac{1}{2}$ cm Länge und $1\frac{1}{2}$ cm größter Breite, dessen hinterer Rand sich genau mit dem der Gefäßfurche entsprechenden Ast der Art. meningea media deckt, welche in ihrer ganzen Länge, vom Abgang von dem Hauptstamm an, dunkelblaurot durchschimmert, offenbar thrombosiert ist. Die Dura mater erscheint innerhalb des eitrig belegten Streifens etwas schmutziggraugelblich, sie ist anscheinend nekrotisch (Fig. 3). Der ganze eitrige Bezirk wird durch den leicht erhabenen, gelblicheitrigen Rand von der Nachbarschaft abgegrenzt, die ziemlich zahlreiche Gefäßchen erkennen läßt und im übrigen ebenfalls gelblich durchtränkt erscheint. Im oberen Längsblutleiter etwas flüssiges Blut. Im übrigen an den Gefäßen der Außenseite der Dura mater nichts Besonderes zu erkennen, weder rechts noch links. Beim Zurückschlagen der Dura mater über der r. Großhirnhälfte kommt auch an ihrer Innenseite (Fig. 4), genau dem äußeren eitrigen Bezirke entsprechend, ein gelblicheitriger belegter Streifen zum Vorschein von denselben Maßen. Die eitrigen Auflagerungen sind etwas grünlichgelb und bedecken namentlich den oberen und unteren Teil, während in der Mitte ein mehr rötlichgelber Streifen frei ist. Auch hier ist der etwas mißfarben erscheinende Streifen gegen die Umgebung durch einen deutlich rötlichen, schmalen Saum abgegrenzt; und in der weiteren Umgebung ist die Dura mater auf ca. 8—10 mm Breite etwas gelblich gefärbt, anscheinend etwas eitrig infiltriert, etwas trübe und noch frei von kleinsten Gefäßchen, während erst jenseits dieses Streifens an der Innenfläche der Dura mater sich zarte gelb-

Digitized by Google

liche, fibrinöse Pseudomembranen finden, die von sehr zarten, kleinen Gefäßchen durchsetzt sind.

Auch an der Oberfläche des Gehirns (Fig. 5) kommt, entsprechend diesem eitrigen Bezirke an der harten Hirnhaut, ein deutlicher eitriger Streifen von etwas geringerer Ausdehnung als der in der Dura mater zum Vorschein; er entspricht etwa dem hinteren Teil der r. III. Stirnwindung und dem unteren Teil der r. vorderen Zentralwindung und ist ca. 3 cm lang bei einer größten Breite von 12 mm. Auch hier sind die weichen Häute von gelblichgrünem Eiter durchtränkt. Die Gehirnsubstanz zeigt an der Oberfläche, soweit sie unter dem Eiter sichtbar ist, eine etwas bräunlichrotgelbliche Verfärbung. Die kleinen Gefäße erscheinen prall gefüllt, offenbar sind sie thrombosiert, namentlich ein größerer Ast, der am hinteren Rand des eitrigen Bezirkes verläuft. In der Umgebung dieses anscheinend nekrotischen Gehirnbezirkes sind die weichen Häute noch auf etwa je 7—8 mm Breite mit reichlicher gelblicher, deutlich eitriger Flüssigkeit durchtränkt. Diese gelbliche Durchtränkung der weichen Häute erstreckt sich etwas auf die weitere Umgebung namentlich nach hinten und oben; jedoch wird die trübe Beschaffenheit der Flüssigkeit bald, je weiter von der Brandwunde entfernt, um so geringer. An der übrigen Hirnoberfläche die weichen Häute vollkommen zart und unverändert, aber mit reichlicher Flüssigkeit durchtränkt, die aber nirgends eine makroskopisch deutliche eitrige Beschaffenheit erkennen läßt. Auch an der medianen Fläche der r. Großhirnhemisphäre von einer deutlichen Eiterung in den weichen Häuten nichts zu sehen. An der Hirnbasis ziemlich reichliche, aber ebenfalls im ganzen klare helle Flüssigkeit. An der Oberfläche der l. Hemisphäre, an der Basis beider Großhirnhemisphären, dem Kleinhirn, der Brücke und dem verlängerten Mark makroskopisch keine weiteren Veränderungen zu erkennen.

Das Gehirn wird zunächst von den Arterien aus mit Kaiserling'scher Flüssigkeit injiciert und gehärtet und nach der Härtung zunächst die r. Hemisphäre durch einen großen Längsschnitt durchschnitten, der etwas schräg von oben außen nach unten innen geführt wird, etwa durch die Mitte des gelblich-eitrigen Herdes. Auf diesem Durchschnitt zeigt sich im Bereiche dieses Herdes nur eine ganz geringfügige Veränderung der Hirnrinde. Die gelblich eitrige Schicht an der Oberfläche ist nur etwa 1 —1½ mm dick und betrifft augenscheinlich nur die weichen Häute. Sie hat eine Breite von etwa 19—20 mm. Innerhalb des eitrigen Infiltrats kommt ein von roten Gerinnseln verstopftes Gefäß zum Vorschein, einige kleinste auch noch in der weiteren Umgebung. Die Grenze der Hirnrinde gegen die weichen Häute erscheint überall scharf und ist hier und da durch einen ganz schmalen blutigrötlichen Streifen gebildet, die Hirnrinde selbst hat innerhalb des Herdes in ihrer grauen Substanz vielleicht einen etwas mehr graugelblichen Ton als gewöhnlich und zeigt hier und da einige winzige rötliche Fleckchen, anscheinend kleine Blutaustritte. Die Veränderungen reichen über die graue Substanz nicht hinaus, die weiße Substanz erscheint vollständig unverändert. Auch sonst auf dem Durchschnitt der r. Großhirnhemisphäre von irgendwelchen Veränderungen nichts zu sehen. Die l. Großhirnhemisphäre wird durch eine Anzahl von dicht aufeinanderfolgenden parallelen Frontalschnitten zerlegt, läßt aber auf den verschiedenen Schnittflächen nicht die geringste Veränderung erkennen. Ebenso ist auch auf den Durchschnitten durch die beiden Kleinhirnhemisphären, den Pons und die Medulla oblongata von irgendwelchen Veränderungen, namentlich von Blutungen, nichts zu sehen.

In den Sinus der Dura mater an der Basis etwas flüssiges Blut. Aus dem Rückenmarkskanal quillt sehr reichliche, ebenfalls klare Flüssigkeit hervor. An den Knochen der Schädelbasis nichts Besonderes. Stirnhöhlen enorm erweitert, namentlich die r. Stirnhöhle steht durch einen enorm weiten Gang mit der r. Nasenhöhle in Verbindung. Schleimhaut der Stirn-

Digitized by Google

2.

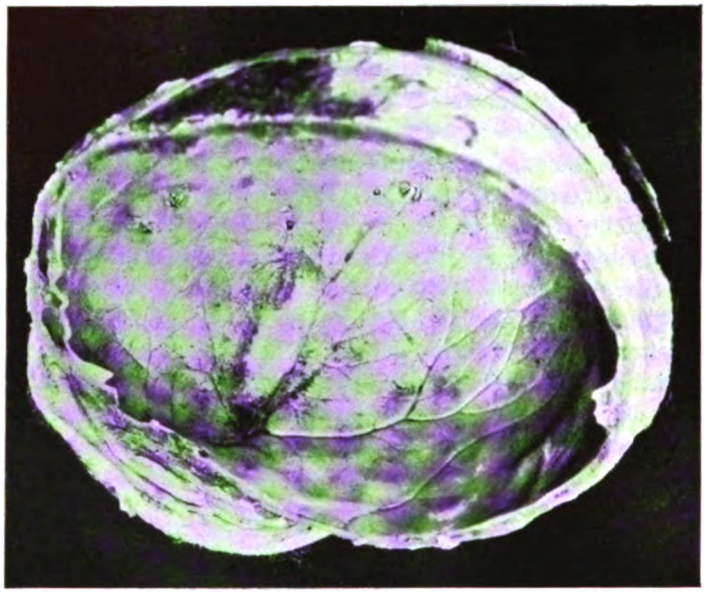

3.

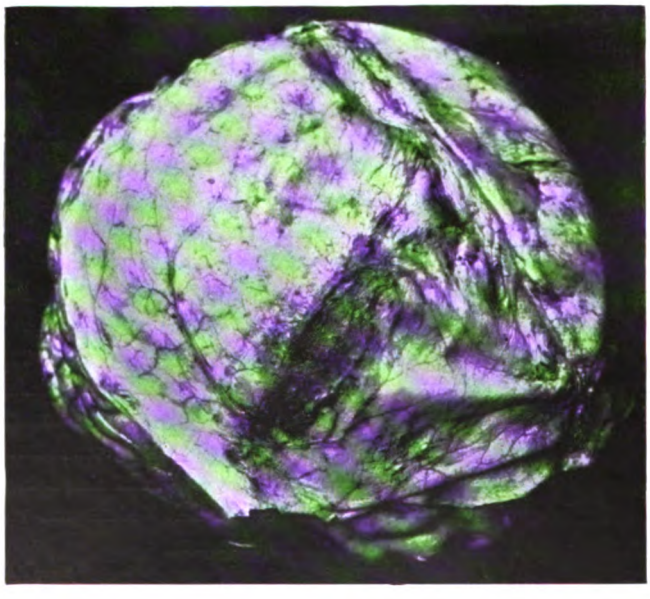

Fig. 2. Nekrose des rechten Scheitelbeines an der Kontaktstelle. Ansicht von Innen.
Fig. 3. Nekrose der Dura an der Kontaktstelle. Außenseite.

Digitized by Google

4.

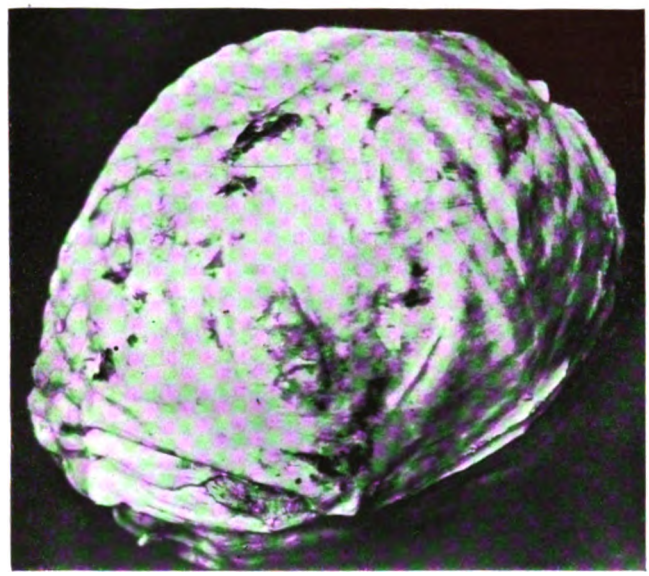

5.

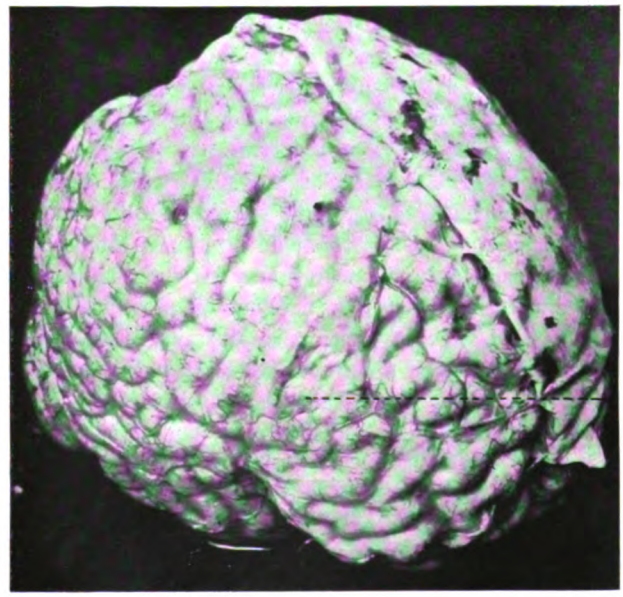

Fig. 4. Nekrose der Dura an der Kontaktstelle von der Innenseite.
Fig. 5. Kontaktstelle an der rechten Hirnhemisphäre, deutlich demarkiert.

Digitized by Google

höhlen beiderseits glatt und ohne alle Eiterung. Im Duralsacke des Rückenmarkes ziemlich reichlich klare Flüssigkeit, die sich hauptsächlich in den untersten Teilen, im Bereiche des Lendenmarkes ansammelt und bei der Herausnahme abläuft. Dura mater im Bereiche des Halsmarkes an den seitlichen Abschnitten leicht verdickt, sonst ebenso wie die weichen Häute in der ganzen Länge des Rückenmarkes zart und ohne Spur von Eiterung. Rückenmark selbst ohne Veränderungen.

Mikroskopische Untersuchung: Im Ausstrichpräparat von dem Eiter aus der Kopfschwarte Streptokokken. Kulturen von diesem Eiter, wie auch von dem in den weichen Häuten von dem Herd an der r. Großhirnhemisphäre bleiben steril.

Bei der Untersuchung von frischen Zupfpräparaten der Körpermuskulatur von verschiedenen Stellen (Halsmuskeln, M. pectoralis, Ileopsoas, Beugemuskeln des r. Vorderarmes, Quadriceps femoris) fand sich stellenweise eine feinkörnige Verfettung einzelner Muskelfasern, hier und da auch eine eigenartige Anordnung der kontraktilen Substanz in glänzenden Querstreifen.

Am frischen Präparat vom Herzblut zeigen die roten Blutkörperchen keine Veränderungen; an Gefrierschnitten von der Niere und in frischen Präparaten vom Harn der Leiche ist von Hämoglobinzylindern nichts zu sehen.

Zur genaueren mikroskopischen Untersuchung wurden aus der Dura mater im Bereiche des nekrotischen Bezirkes und von dem eitrigen Infiltrat an der Oberfläche der r. Großhirnhemisphäre quer zu dessen Längsrichtung je ein schmaler Streifen herausgeschnitten, ferner noch von verschiedenen anderen Stellen der beiden Groß- und Kleinhirnhemisphären, sowie aus dem Pons und der Medulla oblongata, ferner noch von den verschiedenen anderen Organen und von den Blasen an der l. Hohlhand. Die Stücke wurden nach Celloidineinbettung geschnitten, die Schnitte dann nach den gewöhnlichen Methoden gefärbt, hauptsächlich mit Weigert'schem Eisenhämatoxylin und van Gieson's Säurefuchsin-Pikrinsäure, sowie ferner mit polychromen Methylenblau, mit der Weigert'schen Bakterienfärbung, der Elastinfärbung mit Weigert's Fuchselin usw. (Prof. Risel).

An der Dura mater zeigt sich an Uebersichtsschnitten der nekrotische Bezirk von den seitlich davon gelegenen erhaltenen Teilen sehr deutlich abgesetzt durch einen dunkel gefärbten Leukocytenwall. Er hat eine Breite von etwa $10^1/_2$—11 mm und erstreckt sich durch die ganze Dicke der Dura mater. An seiner Außenseite findet sich ein Belag von vollständig kernlosen, geronnenen fibrinähnlichen Massen, die von einer Anzahl von größeren und kleineren Hohlräumen durchsetzt sind. Unmittelbar an dem einen Rande des Verbrennungsbezirkes liegt ein ebenfalls noch vollständig nekrotischer Ast der Art. mening. med. Innerhalb der Nekrose selbst ist das straffe Bindegewebe der Dura mater vollkommen kernlos, nur seine allerinnersten Schichten sind von Trümmern gelapptkerniger Leukocyten durchsetzt, und innen liegt diesem Bezirk eine relativ dicke Schicht von sehr dicht nebeneinander liegenden mehrkernigen Leukocyten auf, mit ziemlich reichlichem Fibrin dazwischen, aber auch diese Leukocyten sind zum weitaus größten Teil nekrotisch und zerfallen. Der Demarkationsbezirk zu beiden Seiten der Nekrose ist sehr dicht mit Leukocyten infiltriert; die Spalten und Gefäßlücken der Dura mater sind hier mit Fibrin erfüllt, welches ebenfalls dicht mit Leukocyten infiltriert ist. Von einer sich anbahnenden Trennung des nekrotischen von dem erhaltenen Gewebe ist aber noch nichts deutlich erkennbar. Weiter nach der Seite zu nimmt die leukocytäre Infiltration der Dura mater ziemlich schnell ab. In der nächsten Umgebung sind die Blutgefäße noch ziemlich stark gefüllt. In ihrer unmittelbaren Nachbarschaft finden sich gewucherte große, teils spindelförmige, teils mehr länglichrunde Zellen mit großem Kern, zwischen denen sich ebenfalls sehr reichliche Leukocyten und etwas fibrinöses Exsudat angehäuft

Digitized by Google

zeigen und zwar hauptsächlich etwa in der Gegend der Grenze zwischen periostaler und innerer Schicht der Dura mater. Die ganze Innenseite der Dura mater zu beiden Seiten der Nekrose ist von einer Schicht von zellarmem Fibrin bedeckt, dem nur an der einen Seite noch etwas dicht zusammengehäufte Leukocyten nach innen zu anhaften. In den der Außenseite der Dura mater aufliegenden Gerinnungsmassen finden sich ziemlich viele, der Form nach aber meist nur schlecht erhaltene Kokken; eine reichlichere streifige Anhäufung von Kokken liegt etwa an der äußeren Grenze der Dura mater, innerhalb des Nekroseherdes selbst finden sich nur ab und zu einige größere Kokkenanhäufungen in den Spalträumen der Dura mater, im übrigen ist deren Gewebe frei von Mikroorganismen. Auch das fibrinöszellige Exsudat an der Innenfläche der Dura mater ist ganz frei von Mikroorganismen.

Fig. 6.

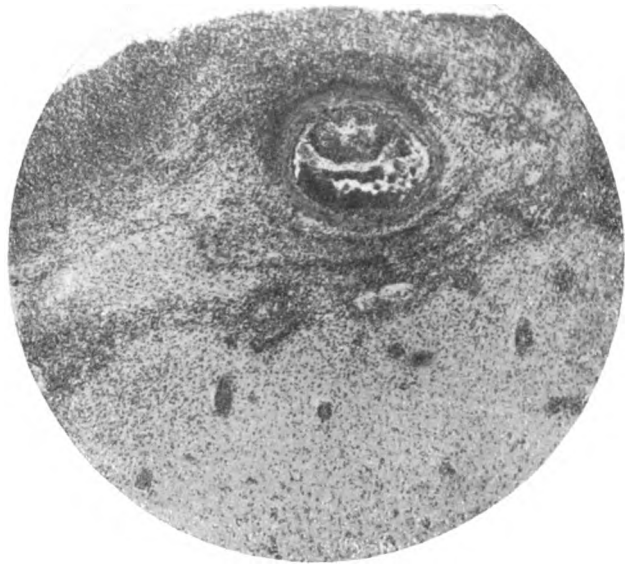

Kontaktstelle an der Oberfläche der rechten Großhirnhemisphäre. Dichte kleinzellige Infiltration innerhalb der weichen Häute; Nekrose des äußeren Umfanges eines kleinen Arterienastes. Einzelne kleine perivaskuläre Blutungen in der subarachnoidealen Schicht der Großhirnrinde. Zeiss Apparat. Leitz Ok. 1. Obj. 3. Balglänge 20 cm. Grünscheibe.

An den Schnitten von der Hirnrinde mißt das dem Verbrennungsbezirk entsprechende deutlich eitrige Infiltrat in den weichen Häuten etwa 9½—10 mm in der Breite, doch erstrecken sich die entzündlichen Veränderungen zu beiden Seiten desselben noch etwas weiter. Die Hirnrinde selbst erscheint nur sehr wenig verändert, nur hie und da ist ihr Gewebe etwas aufgelockert und mit einzelnen kleinsten hämorrhagischen Herdchen versehen. Bei stärkerer Vergrößerung (Fig. 6) zeigt sich, daß die Nekrose nur die aller obersten Schichten der Arachnoidea betrifft, die von einem sehr dichten Exsudat von mehrkernigen Leukocyten und feinfädigem Fibrin durchsetzt sind. Im Bereiche der Nekrose findet sich ein kleiner Arterienast, dessen Wand an etwa einem Viertel seines äußeren oberen Umfang nekrotisch ist. Die Muskelfasern der Media sind hier zu einer ziemlich gleichmäßig hyalinen Masse ver-

Digitized by Google

schmolzen; die Grenze gegen die gut erhaltenen, die normale Färbung zeigenden Wandteile ist sehr deutlich, auch hier liegen vereinzelte Leukocyten. Innerhalb des nekrotischen Teiles der Wand ist die Elastica interna vollständig entspannt und stellt eine glatt verlaufene Linie dar, während sie innerhalb des erhaltenen Teiles der Gefäßwand die gewöhnliche wellige Anordnung zeigt. Der Innenwand des nekrotischen Teiles der Gefäßwand haftet ein schmaler Saum von thrombotischen Massen aus Fibrin und ziemlich reichlichen Leukocyten an. An den übrigen Gefäßen der weichen Häute sind Nekrosen nicht erkennbar; nur ein Arterienast, etwa von demselben Kaliber, wie der vorher erwähnte, zeigt an einem Teil der Schnitte dieselben Veränderungen der Nekrose und kleinzelligen Infiltration an dem äußeren Umfange der Gefäßwand wie der erste. Im übrigen sind die weichen Häute bis an die Hirnoberfläche heran mit Leukocyten und Fibrinausscheidungen dicht infiltriert, die nach den Seiten zu bald abnehmen. Nur an einer ganz kleinen Stelle etwa in der Mitte der Nekrose greift die leukocytäre Infiltration von den weichen Häuten aus auch noch auf die subarachnoideale Schicht der Hirnrinde über, betrifft aber auch hier nur deren alleroberste Abschnitte. In der Nähe finden sich etwa im äußeren Drittel der Hirnrinde verschiedentlich kleine, aufgelockerte Bezirke in der Hirnrinde, wo die Hirnsubstanz von kleinen Hohlräumen durchsetzt, die Neuroglia und die Nervenfasern etwas auseinandergewichen sind und wo sich auch verschiedentlich kleine Blutaustritte in die Hirnsubstanz in der allernächsten Nachbarschaft kleinster Arterienäste und in deren adventitiellen Lymphscheiden finden. Die Ganglienzellen lassen im allgemeinen in dem ganzen Verbrennungsbezirke nur verhältnismäßig geringfügige Veränderungen erkennen. Diese beschränken sich darauf, daß in der Nähe der kleinen Hämorrhagien ab und zu einzelne Ganglienzellen gefunden werden, deren Fortsätze nur noch undeutlich sind, deren Kerne sich dunkler als gewöhnlich färben, wobei die Zellkerngrenzen etwas unregelmäßig zackig werden. An anderen Ganglienzellen sind die Nissl'schen Granula nur undeutlich. Wieder andere Ganglienzellen sind aber schon ganz schattenhaft, nur eben noch in den Umrissen der Zelle und des Kernes erkennbar. In den tieferen Schichten der grauen Substanz der Hirnrinde, sowie an deren Grenze gegen die weiche Substanz ist von Veränderungen nichts zu finden, weder an den Ganglienzellen, noch in Form von kleinsten Hämorrhagien in das Hirngewebe. Mikroorganismen sind innerhalb der eitrigen Infiltrate der weichen Häute und der Großhirnrinde nicht nachweisbar.

Die Schnitte von anderen Stellen der Großhirnrinde, vom Pons und der Medulla oblongata lassen mikroskopisch keine deutlichen Veränderungen erkennen; insbesondere war von kleinen Hämorrhagien innerhalb der Hirnsubstanz nirgends etwas zu finden, ebensowenig von Veränderungen an den Ganglienzellen.

An den Schnitten von den übrigen inneren Organen ergibt sich kein auffälliger Befund.

An den Schnitten von der größeren der beiden noch erhaltenen brandblasenartigen Abhebungen der Haut der l. Hohlhand in der Gegend des Metacarpophalangealgelenkes des 2. und 3. Fingers zeigt sich, daß die oberste verhornte Schicht der Epidermis hier vollständig nekrotisiert und in Form einer zusammenhängenden Lamelle abgehoben ist, die nur etwa halb so dick ist als der entsprechende Teil der angrenzenden erhaltenen Epidermis und die mehrfach kleine lochähnliche Unterbrechungen zeigt, so daß sie einen fächerigen Bau bekommt. In ihrer obersten Schicht eingelagert enthält sie eine dünne Schicht von dicht nebeneinanderliegenden schwarzen bis schwarzbraunen scholligen und körnigen Pigmentmassen von verschiedener Form, von denen einzelne bei Behandlung mit Ferrocyankalium und Salzsäure eine deutliche Blaufärbung annehmen. In der angrenzenden erhaltenen Epidermis fehlen solche pigmentartige Einlagerungen. Unter dieser Decke ent-

Digitized by Google

hält die Blase eine dichte kernlose Masse, die sich aus fest zusammengebackenen nekrotischen Epidermiszellen, Fibrin und Trümmern von Leukocytenkernen zusammensetzt. Am Grunde der Blase ist auch die tiefere Schicht der Epidermis bis auf das Bindegewebe der Cutis zerstört, diesem Defekt liegt eine Schicht von Fibrin mit reichlich beigemischten Leukocytenkernen auf. Von der Seite her schiebt sich bereits wieder ein schmaler Streifen von neugebildeter Epidermis zungenförmig herüber und auch über den erhaltenen Ausführungsgängen der Schweißdrüsen ist bereits wieder eine etwas dickere Lage von offenbar neugebildetem Epithel vorhanden. Die Papillen der Cutis sind unterhalb des Epitheldefektes in geringem Grade aufgelockert, mit etwas Fibrin und Leukocyten durchsetzt, in der weiteren Umgebung etwas ödematös. Das Bindegewebe der Cutis läßt sonst Veränderungen kaum erkennen; nur in der allernächsten Umgebung der Blutgefäße und Schweißdrüsen und ihrer Ausführungsgänge findet sich eine geringe leukocytäre Infiltration, die bis an die obersten Schichten des subkutanen Fettgewebes heranreicht.

Die Schnitte von der zweiten kleineren Blase bieten im wesentlichen die gleichen Verhältnisse, nur ist der Blaseninhalt hier noch viel dichter und besteht aus ganz fest miteinander verschmolzenen Massen von Schollen verhornter Epidermis, nekrotischen Epidermiszellen, Leukocyten und Fibrin, denen auch einige abgelöste Bindegewebsfasern mit eingelagert sind. Die Nekrose geht hier etwas tiefer, bereits bis in die obersten Schichten der Cutis hinein. Auch der Defekt der tieferen Epidermisschicht ist etwas größer, die Cutis ist stärker ödematös und mehr aufgelockert und auch die kleinzellige Infiltration etwas mehr ausgesprochen als bei der anderen, wenngleich etwas größeren Blase. Der Inhalt der Blase läßt zwischen Fibrin und den Trümmern von Epidermis und Leukocyten eingelagert sehr zahlreiche kleinste schwärzliche bis schwarzbräunliche Körnchen erkennen, von denen einzelne ebenfalls eine Blaufärbung bei der Eisenreaktion bekommen, während sich die Mehrzahl nicht verändert.

An den Schnitten von der Körpermuskulatur von verschiedenen Stellen sind die Veränderungen an den Muskelfasern viel weniger ausgesprochen als an den frischen Präparaten. Weitaus die Mehrzahl der Muskelfasern zeigt normales Verhalten und gut erhaltene Querstreifung der Sarkolemmkerne. Nur ab und zu trifft man auf Muskelfasern, deren Querstreifung undeutlich geworden ist, selten auch auf solche, deren kontraktile Substanz homogen schollig umgewandelt ist, aber nirgends eine deutliche Zerklüftung dieser Massen zeigt. Eine so ausgesprochene Querbänderung, wie sie M. B. Schmidt (22) beschrieben hat, war an den Schnittpräparaten nicht zu finden.

Das Auffälligste an diesem Falle ist wohl das, daß es hier trotz der so kurzen Dauer des Kontaktes doch zu der so tiefen, bis auf die Hirnoberfläche reichenden Nekrose an der rechten Scheitelgegend gekommen ist.

Eigentümlich ist dabei, daß trotz der großen Ausdehnung der Nekrose der äußeren Weichteile die des Knochens, soweit sie bis auf die Tabula interna reicht, nur ganz auffällig klein ist, daß dann aber die Größe der Nekrose an den harten und weichen Hirnhäuten und am Gehirn selbst der des Knochens wieder fast ganz genau entspricht, daß sie aber nur die oberste subarachnoideale Schicht der Hirnrinde betrifft. Diese Herde sind überall bereits deutlich durch einen gelblichen eitrigen Streifen, den abgrenzenden Leukocytenwall, demarkiert; die Streptokokkeninfektion reicht von den Weichteilen her nur bis an die Außenseite der Dura mater heran, nur stellenweise auch noch bis in deren Lymphspalten hinein; die Innenfläche der Dura mater, der Herd

Digitized by Google

innerhalb der weichen Hirnhäute und an der Hirnoberfläche selbst hat sich dagegen als ganz frei von Mikroorganismen erwiesen. Es handelt sich bei diesen Veränderungen also in der Tat nicht um eine durch eine Infektion von außen her verursachte Leptomeningitis und Encephalitis, sondern um die Demarkation einer infolge der Starkstromwirkung entstandenen Nekrose, wie es ja auch schon die ganze Lokalisation des Herdes vermuten läßt. Besonders gut läßt sich diese Schädigung durch den elektrischen Strom an den kleinen Arterien der weichen Hirnhäute beobachten, wo man die äußere Hälfte des ganzen Umfanges des Gefäßrohres nekrotisch, die Lichtung mit kleinen Thromben erfüllt findet, während die innere Hälfte des Umfanges der Wand gut erhalten ist. Die Veränderungen an der Hirnrinde selbst entsprechen im großen und ganzen den Befunden, die Jellinek im Tierversuch und bei Unglücksfällen durch elektrischen Strom erheben konnte: kleine perivaskuläre Blutaustritte im Gehirn selbst, und in den adventitiellen Lymphscheiden seiner Gefäße, geringes Oedem und leukocytäre Infiltration der obersten subarachnoidealen Schicht der Großhirnrinde, Nekrosen vereinzelter Ganglienzellen. Sie beschränken sich aber, was besonders zu betonen ist, ganz ausschließlich auf die Kontaktstelle selbst.

Die verhältnismäßig so geringe Schädigung der Hirnhäute und des Gehirns selbst ist wohl nur so zu erklären, daß der Uebergangswiderstand, den hier der Schädelknochen dem elektrischen Strom entgegensetzte, ein so hoher war — es sei daran erinnert, daß Jellinek (6) bei seinen Messungen für den Widerstand von Knochen (wobei allerdings nicht angegeben ist, welcher Knochen verwendet wurde) an der Sägefläche einen Mittelwert von 300 000 Ohm gefunden hat, während der Widerstand an der Außenfläche sogar als unmeßbar bezeichnet werden mußte —, daß der größte Teil der elektrischen Energie bei der Ueberwindung dieses Widerstandes in thermische (Joule'sche Wärme) umgesetzt und verbraucht worden ist, so daß der Spannungsabfall an der Stromeintrittsstelle sehr steil wird und die Wirkung der auf das Gehirn selbst übertretenden elektrischen Energie entsprechend herabgesetzt gewesen sein dürfte.

Die bei Gr. unmittelbar nach dem Unfall beobachtete und nur kurze Zeit dauernde Lähmung des rechten Armes kann wohl nicht auf die Läsion der Rinde der rechten Großhirnhemisphäre an der Kontaktstelle bezogen werden; wenn die Lokalisation dieses Herdes auch vielleicht z. T. noch dem motorischen Rindenfelde für die obere Extremität entsprechen mag, so könnte dadurch doch nur eine Lähmung der linken Seite hervorgerufen worden sein, nicht eine gleichseitige. Man müßte denn annehmen, daß Herrn Dr. Bahr durch einen Erinnerungsfehler bei seinem erst einige Wochen nach dem Unfall abgefaßten Berichte eine Verwechslung zwischen den beiden Körperhälften untergelaufen wäre, was mir aber doch nicht gerade wahrscheinlich vorkommt.

Digitized by Google

Der tödliche Ausgang des Falles ist wohl lediglich der Infektion der großen Weichteilwunde am Schädel zur Last zu legen. Wenn auch schließlich geringe meningitische Erscheinungen bestanden haben, so sind die Veränderungen am Gehirn und an den weichen Hirnhäuten doch zu wenig ausgedehnt und zu wenig intensiv, als daß aus ihnen eine genügende Erklärung für den Eintritt des Todes abgeleitet werden könnte, zumal ja auch Mikroorganismen weder kulturell noch im Schnitt nachweisbar waren. Auch sonst fehlen andere charakteristische Veränderungen der inneren Organe ganz; insbesondere spricht nichts dafür, daß hier der erst 10 Tage nach dem Unfall eintretende Tod noch auf die Elektrizitätswirkung selbst zu beziehen wäre, wenn auch die an der Körpermuskulatur noch nachweisbaren Veränderungen — im Zusammenhalt mit der Beobachtung von M. B. Schmidt — wohl als eine Folge abnormer, durch den Elektrizitätsübergang hervorgerufener Kontraktionen betrachtet werden dürfen.

Der Eintritt der Spontanblutung aus der Art. radialis im Bereiche der großen Wunde am rechten Vorderarm, die anfänglich als eine septische Nachblutung aufgefaßt wurde, ist wohl weniger auf eine Infektion dieser Wunde, die ja als eine erhebliche kaum bezeichnet werden kann, zu beziehen als vielmehr auf eine Art thermisch-elektrolytischer Nachwirkung der Elektrizität, infolge deren die Nekrose noch weiter greift und sich der ursprünglich gesetzte Substanzverlust nachträglich noch beträchtlich vergrößern kann. Auf diese Erfahrung hat ja namentlich Jellinek wiederholt hingewiesen.

Die sofort nach dem Unfall sichtbare Rötung der Haut und die dann später im Verlaufe der ersten 1½ Tage auftretende starke Schwellung von Gesicht, Hals und Brust, über denen sich später ein leichter Krustenbelag bildete, ist z. T. wohl als eine Verbrennung infolge der Hitzewirkung des elektrischen Lichtbogens anzusehen, zum Teil aber wohl auch, wie Jellinek will, als ein Erythem und Oedem infolge von vorübergehender Gefäßparalyse, ebenso wie auch das akute Oedem, das bei Fall 2 sich alsbald nach dem Unfall in der Umgebung der Kopfwunde einstellte und am zweiten Tage seinen Höhepunkt erreichte.

Welche besonderen Momente hier für die Schwere der Allgemeinsymptome unmittelbar nach dem Unfalle mit bestimmend gewesen sein mögen, läßt sich kaum sagen. Die vielleicht auf annähernd 0,11 Ampère zu schätzende Stärke des Stromes, der den Körper des Gr. durchflossen hat, ist ja freilich — wie erwähnt — schon unbedingt als lebensgefährlich anzusehen; darin wird auch, wenn sie in Anbetracht des hohen Uebergangswiderstands des Schädelknochens an der Stromeintrittsstelle noch etwas geringer gewesen sein sollte, nur wenig geändert. Indessen sind doch in anderen Fällen gleiche und ähnliche Stromstärken ohne erhebliche Schädigungen ertragen worden. Mit Rücksicht auf die Bedeutung des jeweiligen somatischen Zustandes des betroffenen Individuum für die Schwere der durch

Digitized by Google

den Stromübertritt bedingten Schädigung und die Erfahrung, daß Alkoholiker bei einem solchen stärker gefährdet sind, wird man wohl nicht fehl gehen, wenn man dem alkoholischen Zustande, in welchem sich Gr. zur Zeit des Kontaktes befand, einen nicht unwesentlichen Einfluß auf die Schwere der Allgemeinerscheinungen unmittelbar nach dem Unfalle beimißt. Jellinek[1]) meint freilich bei der Epikrise eines Falles, wo ebenfalls der alkoholische Zustand des Verunglückten (Selbstmord) eine wesentliche Rolle spielte, daß die vermehrte oder verminderte Empfindlichkeit dieses abnormen Zustandes gegen Elektrizitätswirkung vollkommen unbekannt sei, und stellt dem die Erfahrungen an chloroformierten Kaninchen auf der einen Seite, morphinisierten und cocainisierten Kaninchen auf der anderen mit ganz verschiedenen Versuchsergebnissen gegenüber.

Hervorzuheben ist bei diesem Falle

a) in klinischer Beziehung:

Die Schwere der Allgemeinsymptome unmittelbar nach dem Kontakt (vollständige Bewußtlosigkeit, die an den Tod denken läßt),

der schnelle Erfolg der künstlichen Atmung,

das folgende Stadium von Benommenheit mit großer motorischer Unruhe und zeitweiser Rückkehr des Bewußtseins,

das schnelle Schwinden der anfänglichen Lähmung des rechten Armes und das Ausbleiben weiterer nervöser Störungen (abgesehen von den späteren, mit der Infektion der Weichteilwunde zusammenhängenden meningitischen Erscheinungen) trotz der Läsion der Hirnoberfläche,

die spezifisch elektrischen Veränderungen an der Stromeintrittsstelle (rechte Schläfen- und Scheitelgegend) mit der bis auf die Großhirnrinde in die Tiefe erstreckenden Nekrose, und an den Stromaustrittsstellen (rechter Vorderarm, linke Hohlhand),

das akute Erythem und Oedem an Brust, Hals und Gesicht (zum Teil wohl auch wirkliche Verbrennung durch den elektrischen Lichtbogen),

die Absengung der Augenbrauen und Wimpern (im elektrischen Lichtbogen), trotzdem das Ausbleiben von Augenstörungen,

die Infektion der großen Weichteilwunde am Schädel und Vereiterung der Kopfschwarte in der Umgebung, die schließlich zum Tode führt,

das Eintreten der Spontanblutung aus der rechten Arteria radialis am 9. Tage infolge des Weitergreifens der Nekrose am rechten Vorderarm (thermisch-elektrolytische Nachwirkung der Elektrizität?);

b) in forensischer Beziehung:

Der alkoholische Zustand des Verletzten zur Zeit des Unfalles,

die vollständige (nicht retrograde) Amnesie für den Unfall selbst vom Kontakt an und für die nächste Folgezeit (etwa 6 Stunden),

das Haftenbleiben von Büscheln verbrannter Haare an dem stromführenden Kabel an der Berührungsstelle,

1) Electropathologica, Wien. klin. W. 1910. Nr. 50. S. 1796.

Digitized by Google

die Imprägnierung der obersten Epidermisschichten an den brandblasenartigen Bildungen der linken Hohlhand mit Metallteilchen,

das Fehlen von Brandstellen an den Kleidungsstücken,

der Tod infolge von Phlegmone der Kopfschwarte in der Umgebung der großen Weichteilwunde (Streptokokken), ohne irgendwelche als spezifisch anzusehende Veränderungen und bei sonst negativem Befunde der inneren Organe,

die bis auf die oberste Rindenschicht des Großhirns reichende, überall bereits deutlich demarkierte Nekrose an der Stromeintrittsstelle am Schädel, die nur geringfügigen und ganz auf diese Kontaktstelle beschränkten Veränderungen am Gehirn selbst, die mit den von Jellinek in ähnlichen Fällen gefundenen übereinstimmen, und ebenda der umschriebene, nicht durch Mikroorganismen bedingte, entzündliche Prozeß an den weichen Hirnhäuten, der auch nur als eine in Demarkation begriffene Nekrose aufzufassen ist,

die an der Körpermuskulatur verschiedentlich nachweisbare Verfettung und schollig-hyaline Umwandlung der kontraktilen Substanz der Muskelfasern, die eine Folge abnormer, durch die Elektrizitätswirkung hervorgerufener Kontraktionen sein dürfte;

c) in gesundheitstechnischer Beziehung:

Handlung in unglaublichem Leichtsinn unter Ausschaltung aller Hemmungen infolge des reichlichen Alkoholgenusses (früh 5 Uhr Erklettern des Gittermastes der Leitung, um von oben herunter „Halloh" zu rufen).

Fall II[1]).

Er betraf den etwa 18 j. Hilfsmonteur Paul G., der am Sonntag, den 13. X. 12 in der Umformerstation Reumtengrün des Vogtländischen Elektrizitätswerkes A.-G. den Auftrag erhalten hatte, die Schalttafel zu reinigen und dabei verunglückt war. Ueber den Hergang des Unfalles ergibt sich aus den Unfallakten (982/1912), die uns von der Berufsgenossenschaft der Feinmechanik und Elektrotechnik, Sektion III in Dresden, freundlichst zur Verfügung gestellt wurden, folgendes:

G. erhielt am Morgen des genannten Sonntages (13. X. 12) gegen 10 Uhr vormittags von dem Betriebsleiter So. den Auftrag, zusammen mit dem Monteur Se. das Schalttafelgerüst im Maschinenhause zu reinigen und zu streichen, und zwar sollte Se. die Arbeiten am unteren Teile des Gerüstes ausführen, unter dem ausdrücklichen Hinweis darauf, daß das untere Kabel noch unter Strom stände. Die Hochspannungsleitung, deren Spannung 3000 Volt beträgt, war sonst ohne Strom bis auf diese untere Kabelzuführung, welche sich nur etwa 20 cm über dem Fußboden befindet und unter den gewöhnlichen Umständen nur schwer zu erreichen ist. Während Se. von dem Betriebsführer über die Gefährlichkeit des stromführenden Kabels belehrt wurde, stand G. dicht daneben. G. putzte auf dem Gerüst stehend und ohne Gummihandschuhe zu tragen, mit einem Lappen die Drähte, während Se. auf dem Fußboden kauerte und die Eisenumrahmung strich. Zwischen beiden befand sich der Transformator. Während der Arbeit sah der gegenüber von G. arbeitende Hilfsmonteur W., daß G.

1) Der Fall ist bereits von Tölken in der Zwickauer Medizinischen Gesellschaft gezeigt worden. Sitzung vom 4. Februar 1913. D. m. W. 1913. Nr. 28. S. 1388.

Digitized by Google

den Putzlappen fallen ließ. Gleich darauf sah er Flammen und Rauch vom Körper des G. aufsteigen und brachte sich selbst schleunigst durch die Flucht in Sicherheit. Zur selben Zeit wurde Se. durch ein Geräusch, das klang, als wenn Fleisch gebraten würde, aufmerksam: er sah, daß G. von seinem Standpunkte weg an den stromführenden Schalterbolzen gleichsam herangezogen worden war. G. lehnte mit der l. Seite des Kopfes am Transformator und hielt sich mit der r. Hand an der eisernen Umrahmung des Schalttafelgerüstes. Er war bewußtlos; von einem Schmerzensschrei hat weder Se. noch W. etwas gehört. In den nächsten Augenblicken kam der Betriebsleiter So. herzu und befreite den G. mit Gummihandschuhen aus dem Stromkreis. Es wurden Wiederbelebungsversuche mit ihm angestellt, und auch sofort nach dem Arzte telephoniert.

Zwischen ½ und ¾12 Uhr kam der hinzugerufene Arzt, Herr Dr. Uhlmann in Auerbach i. V., welchem wir die folgenden Angaben verdanken. „Ich fand — etwa 1 Stunde nach dem Unfalle — den Verletzten am Boden des Transformatorhauses liegend. Er war vollständig bewußtlos und reagierte weder auf Anrufen noch beim Verbinden; doch stöhnte er laut und zeigte eine große motorische Unruhe. Er wälzte sich am Boden umher, krümmte sich zusammen und bäumte sich auf, so daß er nur mit Mühe von mehreren Personen gehalten werden konnte. Ich fasse diese Jaktationen als unbewußte Schmerzäußerungen nicht aber als echte Krämpfe auf. Lähmungserscheinungen konnte ich nicht feststellen. — Das Hemd war am Aermel versengt, doch fanden sich sicher keine ausgedehnteren Verbrennungen der Kleider. — An der l. Schläfe fand sich eine flächenhafte, grauweißliche porzellanartige Veränderung der Haut in etwa Taler- bis Fünfmarkstückgröße; an der l. Hohlhand und am l. Arm hatte das Starkstromkabel tiefe Furchen in die Gewebe eingebrannt.

Nachdem ich reichlich Morphium subkutan gegeben hatte, wurde G. ruhiger und wurde auf meine Anordnung alsbald im Automobil nach dem Kgl. Krankenstift in Zwickau gebracht". Hier wurde G. etwa 3 Stunden nach dem Unfalle aufgenommen. Seine Begleiter machten dabei die Angabe, daß G. beim Aufheben eines Lappens mit dem l. Arme an den Draht der Hochspannungsleitung gekommen sei; es soll ihn sofort in die Knie gezogen haben und er habe dadurch auch noch mit dem Kopfe die Leitung berührt.

Befund: Junger, kräftiger Mann, der sehr unruhig ist, sich hin und her wälzt, nicht ganz klar zu sein scheint, aber doch auf lautes Anrufen antwortet. Pupillen sehr eng (Morphiuminjektion). L. Vorderarm bis handbreit unter dem Ellenbogen vollständig kalt und abgestorben; an der oberen Grenze eine sehr tiefe, trockene, durch die Muskeln hindurchgehende Wunde. Daumen ganz verkohlt; an der Hand die Haut völlig abgehoben. Es ist eine deutliche Demarkationsgrenze gegen das lebende Gewebe vorhanden. An der Streckseite der r. Hand und ihres 2., 4. und 5. Fingers finden sich vier kreisrunde wie mit dem Locheisen gestanzte, tiefe, bis auf den Knochen gehende Brandlöcher von ½—1 cm Durchmesser, die ebenfalls ganz trocken, mit Brandschörfen bedeckt und gefühllos sind, und zwar am Zeigefinger je eine über der Mitte der Grundphalanx und über dem 2. Interphalangealgelenke, am 4. und 5. Finger je eine über dem Metacarpophalangealgelenke. Die Beweglichkeit der Finger und der Hand rechts ist normal. Links an der Stirn findet sich in einer Ausdehnung von 4 : 7 cm eine ovale Verbrennung dritten Grades. Die Haut ist hier ganz blaß, etwas schwärzlich verfärbt; in der Umgebung besteht ein starkes Oedem bis hinten über das Ohr hinaufreichend. Kleinere Verbrennungsstellen an der r. Seite des Unterkiefers und am l. Darmbeinkamm. Reflexe normal, Lähmungserscheinungen nicht vorhanden, Sprache nicht gestört.

Es wird sofort in Narkose mittelst Zirkulärschnittes der verbrannte l. Arm dicht an der Grenze des abgestorbenen Gewebes abgenommen. Da der Knochenstumpf des Unter-

Digitized by Google

armes zu kurz bleibt und nicht genügend Haut zur Deckung vorhanden ist, wird der Arm im Ellenbogengelenk exartikuliert. Jetzt ist ein sehr reichlicher Hautschlauch vorhanden, der bis auf 2 kleine Glasdrains durch Naht geschlossen wird. Die übrigen Wunden werden verbunden.

14. X. 12: Der Kranke wieder ganz klar, vollkommen ruhig, hat geschlafen. Ueber den Vorfall weiß er selbst nichts anzugeben, da er sofort bewußtlos geworden sei und das Bewußtsein erst am nächsten Tage im Kgl. Krankenstift wieder erlangt habe, als ihm bereits der l. Arm abgenommen gewesen sei. Das Oedem hat sich von der Stirnwunde über die ganze l. Backe verbreitet. L. Auge zugeschwollen. Die verbrannte Haut jetzt gegen das gesunde Gewebe deutlich abgegrenzt. — 20. X. Oedem im Gesicht völlig verschwunden. Wohlbefinden. Nähte entfernt. Wunde p.p. geheilt. — 2. XI. An der Armnarbe eine kleine Randnekrose, so daß in der Mitte der Narbe noch eine kleine, etwas secernierende Granulationsfläche vorhanden ist. Die Wunden an der r. Hand reinigen sich, die Sehnen der Finger der r. Hand funktionieren gut. Am Kopfe hat sich der Weichteillappen im Bereiche der Brandwunde vollständig abgestoßen, ebenso auch das Periost zum Teil. Der Knochen liegt in sehr großer Ausdehnung frei. Völliges Wohlbefinden. Meningitische Erscheinungen sind nicht aufgetreten. Puls und Temperatur dauernd normal. — 23. XI. Die Kopfwunde bietet im ganzen unveränderten Befund. Der Knochen ist nekrotisch, sitzt noch fest und ist von einem Granulationswall umgeben. Armwunde geheilt.

8. I. 13. Versuch einer Sequestrotomie. Direkt unter dem gut vernarbten Hautrand setzt scharf das Periost des gesunden Knochens an. Von hier geht der gesunde frischrote Knochen allmählich in blassen nekrotischen über, so daß die Nekrose ohne Demarkation in der Mitte des freiliegenden Knochenstückes an der Sutur sitzt. Die obersten Schichten des Knochens werden hier flach mit dem Meißel abgeschlagen. Nur in der Mitte scheint der Knochen bis auf die Dura mater nekrotisch zu sein. Nach dem Rande zu blutet der Knochen schon nach Wegnahme der obersten Schicht. An einzelnen Stellen finden sich kleine, mit Granulationen ausgefüllte Herde. Es wird nach Möglichkeit überall die oberste Schicht des Knochens flach abgeschlagen und darüber ein Verband angelegt. — 17. I. Wunde etwas gereinigt, es sind ganz geringe Granulationen aufgetreten. Die übrigen Wunden verheilt. Störungen in der Funktion des Gehirnes sind auch weiter nie aufgetreten.

5. III. An der l. Schläfe eine runde Wunde von 5 cm Durchmesser; ihren Grund bildet abgestorbener Knochen, der mit einigen Inseln von Granulationsgewebe bedeckt ist. Hinter dieser Wunde über dem l. Ohre eine $2^1/_2$ cm lange, gut verheilte Narbe. Ueber der Mitte des r. Unterkieferastes 2 wulstige Narben. Ueber dem l. Darmbeinkamme eine ebensolche, 3 cm lange Narbe; desgleichen über dem Grundglied und Endgelenk des 2., über dem Grundgliede des 4. und 5. Fingers der r. Hand. Der l. Unterarm fehlt im Ellenbogengelenk. Zwischen den beiden Gelenkknorren auf der Beugeseite eine 7 cm lange, fest verheilte Narbe, mit der Unterlage nicht verwachsen und auf Druck nicht schmerzhaft. Amputationsstumpf gut gepolstert, nicht druckempfindlich. Die Muskulatur des l. Oberarmes schwach und schlaff.

21. V. Im Aetherrausch läßt sich mit Raspatorium und Kornzange die Knochenplatte leicht abheben. Sie hat sich in derselben Größe, wie der Hautdefekt abgestoßen. Die Nekrose betrifft nur die Tabula externa, in der Mitte die ganze Dicke des Schädelknochens, so daß in der Mitte auch die Granulationen pulsieren. Der herausgelöste Sequester (Fig. 7), unregelmäßig zackig an den Rändern, mißt an der Tabula ext. 4 : 3,5 cm in der größten Ausdehnung, an der Tabula int. 3,4 : 2 cm. Die Außenseite des Knochens läßt an ihrer Oberfläche noch die früheren Meißelschläge erkennen, die Tabula int. ist ganz glatt.

Digitized by Google

7.

a b

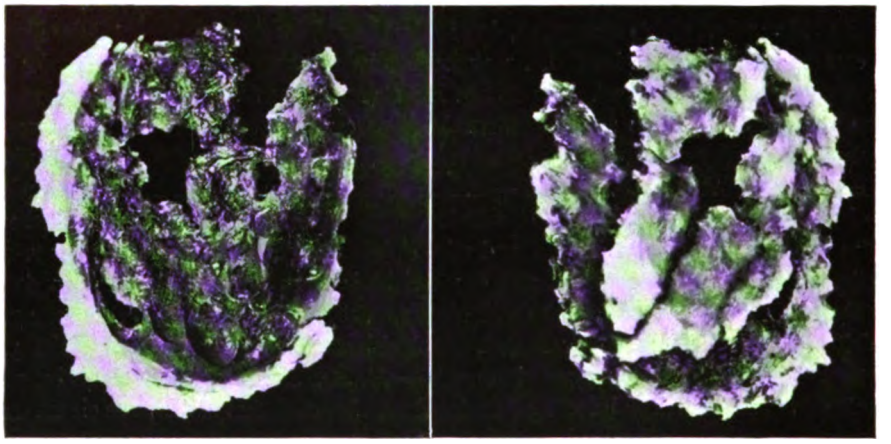

8. 9.

Fig. 7. Sequester in natürlicher Größe. a Aeußere Ansicht. b Innere Ansicht.
Fig. 8. Knochendefekt nach Entfernung des Sequesters.
Fig. 9. Weichteildefekt vernarbt.

Digitized by Google

30. V. Die Wunde beginnt sich vom Rande her zu verkleinern, ist von gut aussehenden Granulationen bedeckt, die in der Mitte etwa in einer Fläche von 2 : 4 cm pulsieren, entsprechend der Lücke im knöchernen Schädeldache. Pat. wird in ärztliche Nachbehandlung beurlaubt.

23. XI. 13. Die Wunde am Schädel ist jetzt vollkommen vernarbt und mit rosaroter frischer Epidermis überzogen, nur am vorderen oberen Rande ist noch eine etwas über stecknadelkopfgroße fistulöse Oeffnung vorhanden, aus welcher etwas Sekret hervortritt. In der Mitte der Narbe ist deutliche Pulsation zu sehen; am Rande des Knochendefektes ist die Haut mit dem Knochen fest verwachsen (Fig. 9). Narbe nicht im geringsten druckempfind-

10. 11.

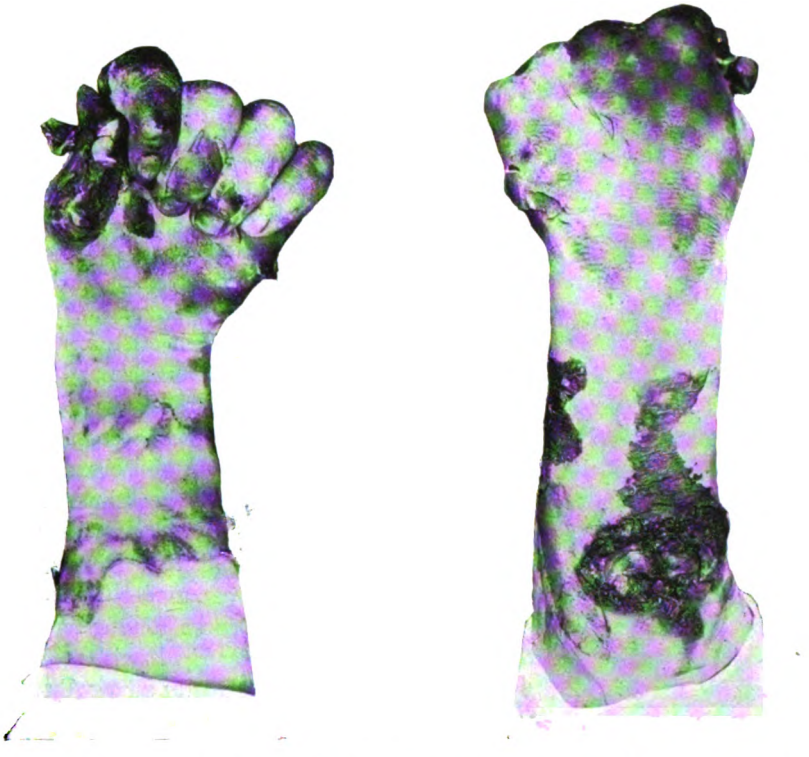

Fig. 10. Linker Arm, unmittelbar nach der Amputation, von der Beugeseite gesehen. Bis zum oberen Drittel des Vorderarmes reichende Demarkation; tiefe „Verbrennungen" an den Fingern, Verkohlung des Daumens.
Fig. 11. Derselbe Arm, von der Streckseite gesehen.

lich. Die Narben am r. Unterkieferast und an der l. Hüfte sind flacher geworden und nicht mehr so derb wie früher anzufühlen, ebenfalls nicht druckempfindlich; auch die Narben am 2., 4. und 5. Finger der r. Hand sind weicher geworden. Pat. vollkommen frei von Beschwerden jeder Art. Auch während der schweren Gewitter Anfang Sommer 1913 nie Störungen. Reflexe alle in normalem Umfange auslösbar. Er wird jetzt mit Botengängen und ähnlicher leichter Arbeit beschäftigt.

Der am 13. X. 12 amputierte l. Arm wurde dem pathologischen Institut des kgl. Krankenstifts übersandt, wo folgender Befund erhoben wurde (Prof. Risel):

Digitized by Google

Im Ellenbogengelenk exartikulierter l. Arm, der im Handgelenk leicht gebeugt ist, ohne daß sich die Beugung jetzt strecken ließe. Dicht unterhalb der Absetzungsstelle beginnt eine Abhebung der Epidermis, die sich über fast den ganzen Vorderarm und die Hand an der Streckseite, in geringerer Ausdehnung auch an der Beugeseite erstreckt. Etwa in der Mitte des Vorderarmes, reichlich handbreit oberhalb des Handgelenkes findet sich an der Streckseite eine quergestellte, bis in die oberste Schicht der Streckmuskulatur reichende Wunde, die 5½ cm breit ist und deren Ränder 2 cm weit klaffen. Die Hautränder dieser Wunde sind schwärzlich verkohlt und etwas rauh unregelmäßig. In der Tiefe ist ein Teil der Fascie noch erhalten, oberhalb derselben ist die Muskulatur in einer Breite von 3 cm und einer Höhe von 7—8 mm freigelegt, ebenfalls etwas verkohlt, und quillt aus dem Defekte der Fascie hervor (Fig. 10 und 11). An der Beugeseite reicht die Abhebung der Epidermis bis etwa 8½ cm oberhalb der Falte des Handgelenkes herauf, an der Streckseite bis gut 15 cm. Sie erstreckt sich dann an der ulnaren Seite des Armes bis etwa zur Mitte des ulnaren Randes der Hand, geht dann wieder etwas hinauf bis zum Handgelenk und verläuft dann etwa dem 3. Spatium interosseum entsprechend, senkrecht peripherwärts, zieht über das Metacarpophalangealgelenk des Mittelfingers zur Furche zwischen Mittel- und Zeigefinger. Am Zeigefinger und Daumen ist die Epidermis vollständig losgelöst und ebenso der größte Teil der Hohlhand. Kleinere Abhebungen der Eidermis finden sich noch an der Streckseite über dem Endglied und dem peripheren Teile des Mittelgliedes des Mittelfingers und am Endglied des 4. Fingers, dicht am Nagelbett. Eine große Brandwunde findet sich weiter noch am Daumen. Hier ist die erste Phalanx an der Volarseite ganz freigelegt und schwarz, verkohlt. Auch das Metacarpophalangealgelenk ist in geringer Ausdehnung freigelegt und ebenfalls angekohlt, ebenso ist auch die Endphalanx an der Volarseite freigelegt und ganz verkohlt und rechtwinkelig nach außen und hinten umgebogen, so daß auch das Interphalangealgelenk jetzt weit freiliegt. An dem Knorpel des Köpfchens der 1. Phalanx keine deutlichen Veränderungen, der Gelenkknorpel der Endphalanx ist in seiner ulnaren Hälfte zum Teil ebenfalls angekohlt. Eine kleinere Brandwunde von etwa 1½ : 1 cm findet sich etwas nach innen am Daumenballen der Hohlhand. Am radialen Rand der Brandwunde am Vorderarm haften noch einzelne pergamentartige Reste von bräunlicher, verbrannter Epidermis. Ein deutlicher roter Demarkationsstreifen ist nur an der Beugeseite des Vorderarmes, an der Grenze der Epidermisabhebung auf ca. 5 cm Breite zu sehen. Eine ziemlich starke Rötung findet sich auch noch am Kleinfingerballen der Hohlhand und an den von der Epidermis entblößten Teilen des Handrückens, des Zeige-, Mittel- und 4. Fingers. Die Muskulatur an der Absetzungsstelle des Vorderarmes zeigt keinerlei auffällige Färbung, und ist auch mikroskopisch ohne besonderen Befund die Querstreifung überall deutlich.

Aus der Spannung des Stromkreises Leitung gegen Leitung mit 3000 Volt ergibt sich als Höhe der Spannung Leitung gegen Erde nach der Formel $\frac{3000}{\sqrt{3}}$ die Zahl von 1730 Volt und hieraus unter Zugrundelegung eines Uebergangswiderstandes des menschlichen Körpers mit dem Mittelwerte von 50 000 Ohm als Stärke des durch den Körper des G. hindurchgegangenen Stromes die Zahl von etwa 0,03 Ampère, also eine Strommenge, die nach K a t h gerade noch für den menschlichen Organismus erträglich ist.

Charakteristisch ist die völlige Schmerzlosigkeit und der äußerst langsame Heilungsverlauf der nicht blutenden und nicht eiternden Wunden, während die

Digitized by Google

Amputationswunde am linken Arm schnell und ohne erhebliche Störung verheilte. Die Demarkation und Abstoßung des Brandschorfes an der linken Schläfe ging nur langsam vor sich; nach der Abstoßung der gangränösen Weichteile zeigte sich hier auch das Periost abgestorben und allmählich auch eine ziemlich umfängliche Nekrose des Schädelknochens selbst, deren Demarkation aber auch wieder äußerst langsam erfolgte. Erst fast 7½ Monate nach dem Unfall ließ sich der Sequester operativ ohne Schwierigkeiten abheben. Danach ging die Heilung des großen Defektes und seine spontane Ueberhäutung vom Rande her verhältnismäßig schnell vor sich, so daß von seiner anfänglich in Erwägung gezogenen Deckung durch Thiersch'sche Transplantationen abgesehen werden konnte.

Der Verletzte hat außer dem Verluste des linken Armes und dem großen, wenn auch jetzt. überhäuteten Knochendefekt am Schädel keine weiteren Störungen davongetragen, namentlich auch nicht von seiten des Nervensystems.

Für die Schwere und die Ausdehnung der Verletzung — besonders an der Stromeintrittsstelle am linken Arme und an der Stromaustrittsstelle an der linken Schläfe — dürfte hier wohl die längere Dauer des Kontaktes maßgebend gewesen sein, da doch immerhin eine gewisse Zeit vergehen mußte, bis aus dem Nebenraum die Gummihandschuhe herbeigeholt waren und der Verletzte aus dem Stromkreise befreit werden konnte.

Wie meist, so läßt sich leider auch hier das eigentlich wirksame Moment, die Stromstärke oder Intensität nicht sicher berechnen, da die hierfür maßgebenden näheren Umstände, besonders auch hinsichtlich des Widerstandes, den hier die Kleider und der Körper selbst dem elektrischen Strome entgegensetzten, nicht genau genug in Erfahrung zu bringen waren.

Hervorzuheben wären also

a) in klinischer Beziehung:

der schnelle Erfolg der künstlichen Atmung,

die anfängliche Benommenheit mit großer motorischer Unruhe,

die spezifisch elektrischen Verletzungen an der Stromeintrittsstelle am linken Arm und an den Stromaustrittsstellen (linke Schläfe, rechte Wange, rechte Hand, linker Darmbeinkamm),

das auffällig starke akute Oedem in der Umgebung der Wunde an der linken Schläfe, das seinen Höhepunkt am zweiten Tage nach der Verletzung erreicht, dann aber rasch schwindet,

die sehr langsame Heilung der spezifisch elektrischen Verletzungen ohne Eiterungen und ohne auffällige Entzündungserscheinungen,

ihre geringe Schmerzhaftigkeit,

das Ausbleiben aller Allgemeinsymptome ernsterer Natur, abgesehen von der kurz dauernden Bewußtlosigkeit und Benommenheit unmittelbar nach dem Unfalle,

Digitized by Google

die tiefgehende Nekrose des Schädelknochens an der linken Schläfe mit der so außerordentlich langsam vor sich gehenden Demarkation und Lockerung des nekrotischen Knochenstückes und dabei trotzdem das Ausbleiben aller cerebralen und meningitischen Störungen,

die relativ schnelle Heilung und fast vollständige spontane Ueberhäutung des großen Weichteildefektes nach der Entfernung des Knochensequesters,

die Bildung der ziemlich weichen Narben am rechten Unterkiefer, an der rechten Hand und dem linken Darmbeinkamm;

b) in forensischer Beziehung:

die vollständige Amnesie für den Unfall selbst und die Folgezeit bis zum nächsten Tage,

die Versengung des Hemdärmels ohne ausgedehntere Zerstörungen anderer Kleidungsstücke;

c) in gesundheitstechnischer Beziehung:

Arbeiten unter Außerachtlassung der nötigen Vorsichtsmaßregeln, sowohl seitens des Verletzten (ohne Gummihandschuhe), wie seitens der Betriebsleitung (Nichtausschalten des stromführenden Kabels, ungenügende Information der Arbeiter darüber).

Fall III.

Am 8. III. 13 zog sich der 20 j. Monteur P. K. aus Grünstädtel beim Auswechseln eines Transformators durch Berührung eines noch unter Strom befindlichen Starkstromkabels schwere Brandwunden am Schädel, weniger ausgedehnte auch noch am r. Arm (Schulter, Ellenbogen, Handgelenk) und am r. Knie zu. Ueber den genaueren Hergang des Unfalles ergibt sich aus den Unfallakten (228/13) der Sektion III der Berufsgenossenschaft für Feinmechanik und Elektrotechnik in Dresden folgendes:

Der Montageinspektor Ingenieur D. hatte den Auftrag erhalten, am Sonnabend dem 8. III. 13 in der Transformatorenstation des Wasserstoff- und Sauerstoffwerkes Erla bei Schwarzenberg mit den drei Monteuren Sch., P. und dem Verunglückten K. einen Transformator auszuwechseln. Er schaltete in dem unteren Raum der Transformatorenstation, in welchem der Transformator zu stehen kam, die vorhandenen Transformatoren und die dahinter liegenden Sammelschienen ab; nur eine vom ersten Stockwerk in das Untergeschoß reichende Deckendurchführung nach dem Kabel von Schwarzenberg kommend, blieb unter Spannung, weil durch dessen Ausschaltung eine größere Anzahl von Ortschaften außer Strom gesetzt worden wäre. Die Isolatoren des stromführenden Teiles der Deckendurchführung waren 2,40 m über dem Fußboden angebracht; eine Berührung dieses Kabels erschien ausgeschlossen, weil direkt unter der Deckendurchführung ein anderer Transformator stand. Nachdem der alte auszuwechselnde Transformator aus der Transformatorenstation entfernt war, wurde der neue hineingebracht. Da er aber mit den Ausführungsklemmen nicht durch die Türe ging, mußte vorher der Deckel abgenommen werden. Als der neue Transformator an Ort und Stelle stand (kurz nach 2 Uhr nachmittags), sollte der Deckel wieder aufgelegt werden. P. und Sch. hoben den Deckel an der einen Seite auf, K. sollte von der anderen Seite her mithelfen. Er stieg auf eine der im Transformatorhause gerüstartig angebrachten Leisten in etwa 1 m Höhe und kam dabei (185,5 cm groß) der unter Strom befindlichen Leitung un-

Digitized by Google

versehens zu nahe (eigene Angabe des Verletzten). Nach der Bekundung der Augenzeugen ist K. dagegen mit einiger Hast auf den direkt unter der Stromdurchführung stehenden, nicht in Betrieb befindlichen Transformator, dessen Gehäuse geerdet war, gesprungen, um auf demselben knieend von oben den Deckel anzufassen. Er hat dabei mit seinem, mit einer infolge des Schneetreibens ebenso wie die Kleider durchnäßten Mütze bedeckten Kopfe den unter Strom stehenden Durchführungsisolator berührt. Der auf der anderen Seite stehende Ingenieur D. sah einen Lichtbogen, sprang hinzu und in demselben Moment fiel auch schon K. bewußtlos von dem Transformator herunter. Er hatte am Kopfe eine große Brandwunde erlitten.

Es wurden sofort Wiederbelebungsversuche angestellt, die auch bald von Erfolg waren. Der inzwischen telephonisch herbeigerufene Arzt, Herr San.-Rat Dr. M ü l l e r aus Schwarzenberg, traf etwa ½ Stunde nach dem Unfall ein. Nach seiner Mitteilung fand er den K. auf dem Boden liegend vor; er schrie und stöhnte laut und warf sich fortwährend umher; auf Anrufen reagierte er gar nicht. Jeder Versuch ihn zu berühren, rief die heftigsten Abwehrbewegungen hervor. Der Cornealreflex war erhalten, die Pupillen reagierten auf Lichteinfall. Nach einer ½ Stunde besserte sich die Benommenheit, K. beantwortete die gestellten Fragen, klagte aber immer über Schmerzen im Kopfe. Da er nicht ins Krankenhaus wollte, wurde er in die Wohnung seiner Eltern überführt. Krampfartige Erscheinungen waren bei ihm nicht zu beobachten gewesen, nur die beträchtliche motorische Unruhe.

Zu Hause angekommen, trat K. in die Behandlung von Herrn Dr. B a h r in Raschau. Diesem verdanken wir über seine damaligen Wahrnehmungen und den weiteren Verlauf folgende Angaben: „Am 8. III. 13 wurde ich nachmittags gegen 4 Uhr zu dem Monteur P. K. in Grünstädtel gerufen mit der Meldung „er sei vom Starkstrom in den Kopf geschlagen". Ich fand den Pat. (etwa 2 Stunden nach dem Unfall) zu Hause bewußtlos zu Bette liegend, wie ruhig schlafend, von Zeit zu Zeit aufstöhnend. Ich ließ Packungen der Waden und Kopfumschläge machen. Objektiv fanden sich mehrfache Verbrennungen 3. Grades von verschiedener Größe: an der r. Schulter von Handtellergröße, am r. Ellenbogen von der Größe eines Fünfmarkstückes am r. Vorderarm und oberhalb des r. Knies je wie ein Einmarkstück groß, am l. Daumenballen eine strichförmige Brandwunde, etwa 5 cm lang. Alle Verbrennungen sahen porzellanartig aus. Die Hauptstelle war die Verbrennung der Kopfschwarte. Auf der Mitte des Schädels zeigte sich ein handtellergroßer Fleck mit kurz abgesengten Haaren; das Aussehen bot den Anblick wie verbranntes, braunes Leder, dementsprechend lag die Oberfläche dieses Stückes um einige mm tiefer als die umgebende gesunde Haut. Merkwürdigerweise waren die Haare noch etwa 2 cm lang, ganz frisch, nicht gekräuselt, noch elastisch; der größere äußere Teil der Haare war verbrannt. Die Kleidungsstücke, auch die Mütze, waren an den entsprechenden Stellen durchgebrannt.

Am nächsten Morgen war Pat. wieder bei Besinnung, nur konnte er über den Vorfall selbst keinerlei Angaben machen. Vom elektrischen Schlag ab bis zum nächsten Morgen wußte er absolut gar nichts. Pat. klagte über heftige Augen- und Kopfschmerzen; seine Geisteskraft war jedoch sehr gut. Er konnte alles, auch sehr schwere Worte nachsprechen, konnte rechnen, auch dividieren, konnte Lieder hersagen. Die Augenreflexe waren normal". Der Verletzte selbst hat später bei der amtlichen Unfalluntersuchung (18. IV. 13) angegeben, vollständiges Bewußtsein sei bei ihm erst nach einigen Tagen wieder eingetreten. Die Schmerzen, die er anfangs habe ertragen müssen, seien unbeschreiblich.

Nach den Aufzeichnungen von Herrn Dr. B a h r war der weitere Verlauf des Falles zunächst folgender: Der Verletzte mußte zu Bette bleiben, fleißig Umschläge machen und bekam gegen die zeitweise heftig auftretenden Kopfschmerzen Codein. Am 14. III. fühlte er sich wohl, frei von Kopfschmerz. Am 17. III. waren Gesicht und Backen stark geschwollen;

Digitized by Google

12.

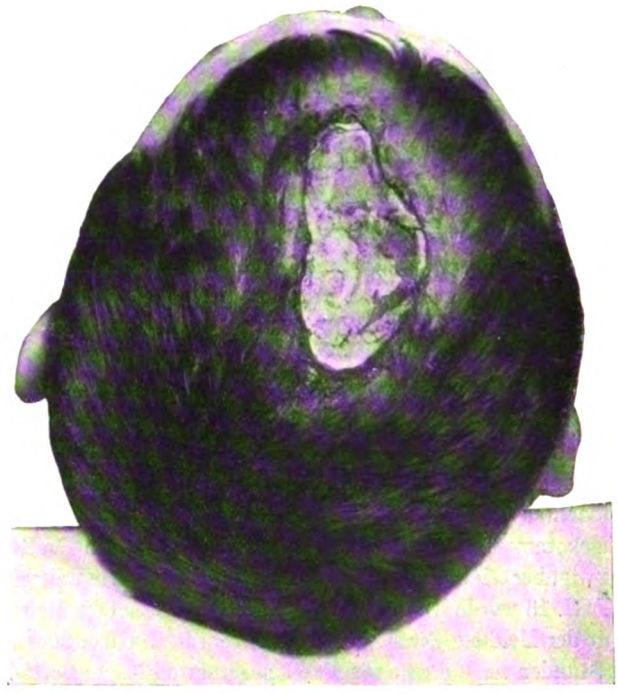

b 13. a

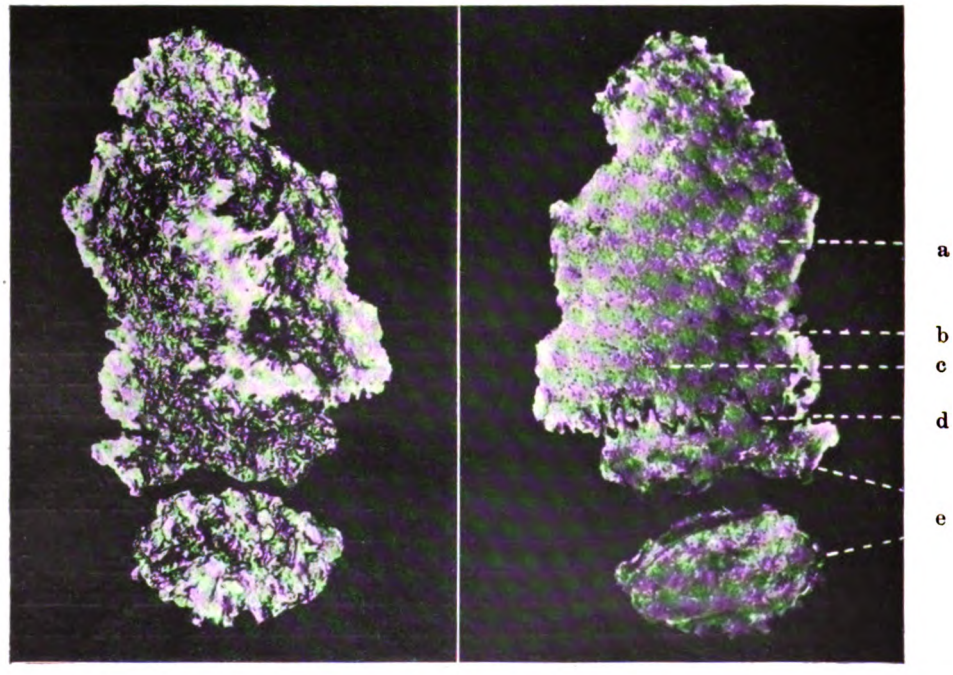

Fig. 12. Freiliegender Sequester des Stirn- und Scheitelbeins.
Fig. 13. Sequester in natürlicher Größe. a Linkes Scheitelbein. b Pfeilnaht. c Rechtes Scheitelbein. d Kranznaht. e Stirnbein.

Digitized by Google

14.

15.

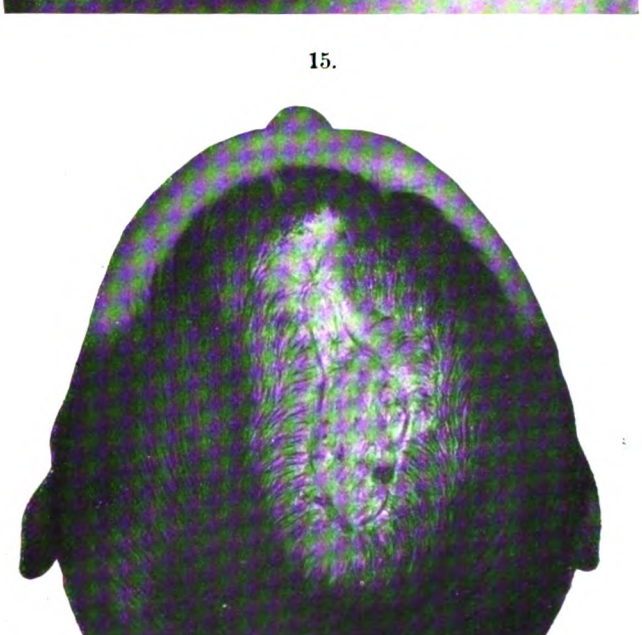

Fig. 14. Knochendefekt nach Entfernung des Sequesters.
Fig. 15. Weichteildefekt vernarbt (nach Epidermistransplantationen).

Digitized by Google

die Schwellung ging nach zwei Tagen aber wieder zurück. Am 22. III. stand Pat. auf, frei von Kopfschmerzen. Am 23. III. ging er in der Stube spazieren, zeigte kein Romberg'sches Phänomen. Unterdessen lösten sich mit Ausnahme des Brandschorfes am Kopfe alle Schorfe an den anderen verbrannten Hautstellen ab und haben sich nach und nach mit blauem dünnem Narbengewebe überzogen. Gegen Ende März stieß sich auch der Brandschorf an der Kopfwunde ab, mit ihm aber auch das Periost im entsprechenden Umfange. Es bildeten sich schließlich am Rande Granulationen; doch hörte deren Bildung bald auf.

Am 7. V. 13 stellte sich der Pat. im Kgl. Krankenstift zu Zwickau vor. Seit der Verletzung behauptet K. sehr viel Kopfschmerzen zu haben, in der Mitte auf dem Kopfe und in der Stirn, auch bei ruhigem Verhalten. Auf der Mitte des Scheitels eine große ovale Wunde von 9,5 : 5 cm, in deren Bereiche der Schädelknochen trocken und nekrotisch freiliegt. Wenig Sekretion; das Periost fehlt; Pfeil- und Kranznaht deutlich sichtbar. Das nekrotische Knochenstück sitzt noch vollständig fest (Fig. 12). An der r. Schulter noch eine kleine Wunde. An der Beugeseite des r. Handgelenkes rundliche Narben, ohne Bewegungsstörungen, ferner auch am r. Ellenbogen und r. Knie. Pat. soll sich erst wieder vorstellen, nachdem sich das abgestorbene Knochenstück gelockert hat.

4. X. 13 wurde K. zur Vornahme des operativen Eingriffes aufgenommen.

Befund: Sehr großer schmächtiger Mann in mittelmäßigem Ernährungszustande, der einen sehr leidenden und unzufriedenen Eindruck macht, leicht erregbar ist und noch immer die früheren Klagen, namentlich auch über ziehende und stechende Schmerzen im Kopfe äußert. Innere Organe o. B., die Reflexe in normalem Umfange auslösbar. In der Mitte des Scheitels eine große ovale Wunde von etwa 8 cm Länge und 5,0 cm Breite, in der der Knochen vom Periost entblößt, trocken und nekrotisch, beweglich, freiliegt; er ist dunkelbräunlich verfärbt und am Rande von einem Granulationsringe umgeben. Am hinteren Umfange der r. Schulter mehrere frische streifig-strahlige, derbe, querstehende Narben; eine andere mehr rundliche, bräunlich-pigmentierte von etwa Dreimarkstückgröße an der Streckseite des r. Oberarmes handbreit oberhalb des Ellenbogens, ähnliche ferner auch am r. Handgelenke. Am r. Knie am äußeren unteren Umfange der Patella eine markstückgroße derbe, in den Randpartien etwas bräunlich pigmentierte, rundlich-strahlige Narbe (Stromaaustrittsstellen?). Temp. und Puls normal.

6. X. 13 wurden die nekrotischen Knochenpartien mit der Pincette abgehoben, die Wundränder und Wundfläche mit dem scharfen Löffel ausgeschabt. Es wurden drei Sequester mit unregelmäßig zackigen Rändern entfernt (vgl. Fig. 13a und b), und zwar ein großer, in der Hauptsache dem r. Scheitelbein angehörend, 4,8 cm lang und 3,0 cm breit. Durch denselben verlief in der Längsrichtung deutlich sichtbar die Pfeilnaht, so daß von der ganzen Breite etwa 2,5 cm auf das rechte und 0,5 cm auf das l. Scheitelbein entfielen; nach vorn zu wurde er begrenzt durch die Kranznaht. Mit diesem Sequester zusammen, wurde ein mit ihm noch durch die Zacken der Kranznaht zusammenhängender schmaler Sequester des Stirnbeins entfernt, der in der Breite 3,0 cm, in der Länge 0,8 cm maß. Der dritte Sequester, ebenfalls dem Stirnbein angehörend, jedoch von dem eben beschriebenen durch einen etwa 1—1½ cm breiten Streifen von Granulationsgewebe getrennt, lag weiter vorn; er maß 2,3 cm in der größten Breite und 1,7 cm in der Länge. Nur der große Sequester vom r. Scheitelbein zeigte in der Mitte eine schmale Knochenplatte aus der Tabula interna von ungefähr ½ cm größtem Durchmesser; die übrigen Sequester bestanden nur aus Tabula externa und Teilen der Diploe. In der Mitte des so entstandenen Knochendefektes lag das Gehirn, nur noch von den Meningen bedeckt, in etwa kirschkerngroßer Ausdehnung frei, und man sah hier deutliche Pulsation (Fig. 14).

Digitized by Google

24. X. 13. Wundfläche vollkommen gereinigt und mit frischen Granulationen bedeckt. Pat. klagt häufig über stechende Schmerzen in beiden Schläfen, auch nach längerem Sitzen, wenn er dann aufstehen will, über Schwindel, ebenso auch nach Bücken. — 30. X. 13. Nach vollständiger Reinigung der Wundflächen und frischer Granulationsbildung Deckung des Defektes durch Transplantation nach Thiersch vom l. Oberschenkel in Lokalanästhesie. Das Transplantat heilte fast vollständig an, so daß K. als geheilt, aber noch arbeitsunfähig und schonungsbedürftig am 12. XI. 13 entlassen werden konnte (Fig. 15).

Die Schlußuntersuchung ergab, daß sich K. während seines Aufenthaltes im Krankenstift sichtlich erholt hatte und daß sein Körpergewicht um 5,5 kg (von 75,0 kg auf 80,5 kg) gestiegen war. Seine Klagen waren aber noch die gleichen wie bei der Aufnahme: fast ständige stechende Schmerzen in den Schläfen und häufig Schwindelgefühl. — Die Reflexe sind alle in normalem Umfange auslösbar und nicht gesteigert. Bei Fußaugenschluß besteht leichtes Schwanken des Körpers; bei vorgestreckten Händen Zittern derselben. Auffällig ist ferner eine starke Schweißsekretion an den Extremitäten. Die Herzdämpfung ist nicht vergrößert; die Herztätigkeit beschleunigt (80 Schläge in der Ruhe, 100 nach kurzer Bewegung), die Herztöne sind dumpf. Auf dem Scheitel befindet sich eine 11 cm lange und 4 cm breite, frische Narbe, von zarter Haut von rosaroter Farbe bedeckt und am Knochen fest haftend; in der Mitte derselben eine etwas druckempfindliche Stelle, offenbar dem vollständigen Knochendefekt entsprechend. Die Narben am r. Arm und Knie sind ohne Belang.

Nach Auskunft des Elektrizitätswerkes „Obererzgebirg" betrug „die Spannung der fraglichen Leitung (Leitung gegen Leitung) 10 000 Volt, also etwa 5800 Volt gegen Erde. Ein Stromübergang zur Erde hat auf jeden Fall stattgefunden, da K. nasse Kleider anhatte und auf dem Transformatorgehäuse, welches geerdet war, kniete. Der Uebergang ergibt sich unter Annahme des allgemein zutreffenden Widerstandes des menschlichen Körpers zwischen Hand zu Hand mit 50 000 Ohm mit mindestens 0,11 Ampère; infolge der nassen Kleidung wird der Durchgang jedoch größer gewesen sein."

Auch in diesem Falle ging die Demarkation und Lockerung der Schädelknochennekrose sehr langsam vor sich. Erst etwa 6 Monate nach der Verletzung ließ sich der Sequester mit der Pincette ohne Schwierigkeit abheben. Nach 3 Wochen wurde der große Defekt am Scheitel mit Thiersch'schen Transplantationen gedeckt, die fast vollständig anheilten, so daß Patient 5 Wochen nach der Entfernung des Sequesters geheilt entlassen werden konnte.

Auch hier sind funktionelle Störungen, Ausfallserscheinungen seitens des Gehirnes und meningitische Erscheinungen vollkommen ausgeblieben, obwohl sich auch hier die Nekrose des Schädelknochens bis auf die Tabula interna erstreckte. Dagegen hat der Verletzte eine Schädigung des Nervensystems davongetragen, nervöse Störungen, die sich kurz als eine mittelschwere Form von sogen. traumatischer Neurose bezeichnen lassen (ständige stechende Schmerzen in den Schläfen, Schwindelgefühl, schwaches Romberg'sches Phänomen, leichter Tremor der Hände, starke Schweißsekretion an den Extremitäten). Es wäre immerhin möglich, daß es sich hier nicht nur um eine Neurose, um eine Erkrankung rein funktioneller Natur handelt, sondern daß diesen Störungen organische Veränderungen des Nervensystems zugrunde liegen, die durch den Durchgang des elektrischen Stromes hervor-

Digitized by Google

gerufen sind, wie sie experimentell und auch bei Leichen nach dem Tod durch Elektrizität schon nachgewiesen sind (Blutungen, Zellveränderungen, Degenerationen).

Ueber die Intensität des Stromes, der den Körper des K. durchflossen hat, lassen sich auch hier bestimmte Angaben nicht machen. Wenn sich auch aus der Stromspannung von 10 000 Volt Leitung gegen Leitung und 5800 Volt Leitung gegen Erde unter Zugrundelegung des allgemein mit 50 000 Ohm angenommenen Widerstandes des menschlichen Körpers ein Stromübergang von mindestens 0,11 Ampère ergibt, so dürfte dieser doch noch etwas höher zu veranschlagen sein, da die Kleidungsstücke und die Mütze, die K. trug, durchnäßt waren, der Widerstand, den sie dem Strom entgegensetzen konnten, also herabgesetzt war. Immerhin scheinen doch auch sie trotz der Durchnässung noch einen ziemlich erheblichen Widerstand geboten zu haben, da sowohl die Mütze wie die Kleidungsstücke an den Stromübertrittsstellen durchlöchert waren. Daran, daß die Menge des Stromes, der den Körper des K. passiert hat, als lebensgefährlich anzusehen ist, kann aber wohl nicht der geringste Zweifel sein.

Daß der Unfall trotz der hohen Spannung und Intensität des Stromes und des relativ geringen Uebergangswiderstandes noch verhältnismäßig so günstig abgelaufen ist, ist wohl vor allem durch die nur sehr kurze Dauer des Kontaktes zu erklären.

Hervorzuheben ist bei diesem Falle

a) in klinischer Beziehung:

der schnelle Erfolg der künstlichen Atmung nach anfänglichem Coma,

die auf das Coma folgende Benommenheit mit großer motorischer Unruhe,

die spezifisch elektrischen brandschorfartigen Veränderungen an der Stromeintrittsstelle am Schädel und die spezifischen porzellanweißen Nekrosen an den Stromaustrittsstellen (rechte Schulter, Oberarm und Hand, rechtes Knie),

das Auftreten einer starken (entzündlichen? infektiösen?) Schwellung des ganzen Gesichtes am 9. Tage nach der Verletzung, die aber nach 2 Tagen wieder zurückging,

die langsame Heilung der Verletzungen an der rechten Schulter ohne Eiterung und ohne auffällige Entzündungserscheinungen,

die geringe Schmerzhaftigkeit der Wunden,

das Ausbleiben aller Allgemeinsymptome ernsterer Art, abgesehen von der kurz dauernden Bewußtlosigkeit und Benommenheit unmittelbar nach der Verletzung,

die ausgedehnte und tiefgreifende Nekrose an Weichteilen und Knochen am Scheitel, die langsame Demarkation und Lockerung des nekrotischen Knochenstückes und dabei trotzdem das Ausbleiben von Ausfallserscheinungen seitens des Gehirnes und von meningitischen Störungen,

Digitized by Google

die relativ schnelle Heilung des großen Defektes am Schädel nach der Entfernung des Knochensequesters und der Deckung durch Thiersch'sche Transplantationen,

die Bildung der keloidartigen Narben an den Stromaustrittsstellen,

das Auftreten von funktionellen Störungen vom Charakter der sogenannten traumatischen Neurose alsbald nach dem Unfalle und ihr unvermindertes Bestehenbleiben bis heute;

b) in forensischer Beziehung:

die vollständige Amnesie für die Zeit vom Unfall an bis zum nächsten Morgen,

die spezifisch elektrischen Hautveränderungen an den Stromübertrittsstellen, insbesondere die ausgedehnte brandschorfartige, bis auf den Knochen reichende Nekrose der Weichteile am Schädel unter intakten Haaren, die nur ganz oberflächlich angesengt, in ihren tieferen Teilen aber gut erhalten waren,

die doppelte Durchlöcherung der Mütze an der Stromeintrittsstelle und die Durchlöcherungen der übrigen Kleidungsstücke an den Stromaustrittsstellen;

c) in gesundheitstechnischer Beziehung:

ungenügende Vorsichtsmaßregeln seitens der Aufsichtsbeamten.

Fall IV.

Ueber einen vierten Fall einer im Prinzip ganz gleichartigen Verletzung des Schädels durch elektrischen Starkstrom will ich nur kurz berichten, da es dabei zwar auch zu einer bis auf das Periost reichenden Nekrose der Kopfhaut gekommen ist, bei der aber der Schädelknochen selbst jedoch nicht in Mitleidenschaft gezogen ist, und weil sich auch der ganze Hergang des Unfalles noch nicht vollständig hat aufklären lassen.

Aus den Berichten der Augenzeugen (Unfallakten 1111/13) der Sekt. III der Berufsgenossenschaft für Feinmechanik und Elektrotechnik in Dresden) ergibt sich über den Hergang des Unfalles folgendes:

Ein seit schon 6 Jahren im Elektrizitätswerk beschäftigter und mit den Gefahren der Hochspannungsleitungen vertrauter und als zuverlässig bekannter 29 j. Maschinist bekommt am 19. IX. 13 den Auftrag, die Abbruchsarbeiten beim Umbau der Transformatorenstation zu beaufsichtigen und insbesondere dafür zu sorgen, daß keiner der Maurer und anderen Handwerker den unter Strom stehenden 10 000 Voltleitungen zu nahe kommt. Nachdem alle Arbeiter nach Beendigung der Abbruchsarbeiten die 10 000 Voltstation verlassen haben, verunglückt der noch allein in diesem Raum befindliche, die Aufsicht führende Maschinist in noch nicht aufgeklärter Weise. Man hört einen dumpfen Knall, sieht eine Flamme emporschlagen und findet ihn statt in dem Bedienungsgange, wo er sich eigentlich aufhalten sollte, in einer der Schaltzellen in dem etwa 50 cm hohen Raum unter einem Oelschalter liegen, mit dem Gesicht dem Boden zugekehrt (aber anscheinend ohne Berührung mit demselben), mit Kopf und Hals zwischen zwei Durchführungsisolatoren von zwei Phasenleitungen der 10 000 Voltleitung eingeklemmt: r. Vorderarm und r. Fuß liegen dem Boden auf; die Kleider stehen an mehreren Stellen in Flammen; neben dem Verunglückten liegen seine Gummischuhe und

Digitized by Google

Gummihandschuhe, die er abgelegt hat. Der Stromübergang kann nur einen Augenblick gedauert haben, da infolge der Einschaltung des Körpers in den Stromkreis bei dem Kontakt und den durch r. Arm und Fuß hergestellten Erdschluß sofort durch automatische magnetische Ausschaltung die Leitung stromlos geworden ist.

Herrn Dr. Rossa in Oberlungwitz, wohin der Verletzte sofort gebracht worden war, verdanken wir folgende Mitteilungen:

„K. trat ungefähr eine Viertelstunde nach dem Unfalle in meine Behandlung. Er war bewußtlos; Puls und Atmung waren gut. Am Scheitel, l. Kieferwinkel und an den Zehen des r. Fußes waren Verbrennungen 3. Grades. Die Haut der Streckseite des r. Unterarmes und des benachbarten Teiles des Oberarmes war geröstet. Ferner fand sich am Rücken an dem l. Schulterblatt eine Verbrennung 2. Grades von ungefähr Talergröße. Die Haare waren versengt; die gesamte Gesichtshaut zeigte Verbrennungen 1. Grades. Die Kleidung war entsprechend den Verletzungen verbrannt oder versengt. Die Witterung war trocken. — Während des Verbindens nach 10—15 Minuten kehrte das Bewußtsein spontan wieder. Vollkommen klar wurde K. aber erst nach vielleicht 1 Stunde. Am Nachmittage nach dem Unfalle war K. mäßig erregt, besonders sehr gesprächig. Wegen der großen Schmerzen bekam er Morphium. — Oedeme und Erytheme traten nicht auf. Vorübergehend stellten sich mäßige Temperatursteigerungen ein und zwar nur die ersten Tage. Unter Bäderbehandlung und feuchten Verbänden stießen sich die verkohlten und nekrotischen Gewebe allmählich ab.

Ueber die Zeit unmittelbar vor dem Unfall, den Unfall selbst und die erste Zeit nach demselben konnte K. keine Angaben machen."

Am 9. X. 13 wurde K. im Kgl. Krankenstift zu Zwickau aufgenommen.

Auf der l. Rückenhälfte befindet sich 3 Querfinger nach außen von der Wirbelsäule und in der Höhe des unteren Schulterblattwinkels eine leicht schräg von innen oben nach unten außen herunterziehende, 10 cm lange und oben 2 cm breite, rötliche Narbe, die im oberen und unteren Teil noch mit kleinen Schörfen bedeckt ist. Medial davon liegen noch zwei kleinere, rötliche glatte Narben von 1—2 cm Länge übereinander. Auf der Höhe des Scheitels liegt in der Mitte eine 4 cm lange, vorn ungefähr $1\frac{1}{2}$ cm breite, frisch granulierende Wundfläche, in deren Tiefe der Knochen in geringer Ausdehnung freiliegt. An der l. Gesichtshälfte zieht sich am l. Unterkieferwinkel entlang eine vom Ohrläppchen an nach dem horizontalen Unterkieferast hin und an diesem entlang verlaufende tiefe, furchenartige Wundfläche von 8 cm Länge und 4 cm Breite, von ziemlich frischen Granulationen ausgekleidet, in deren mittlerem Teil der vom Periost entblößte und nekrotische Knochen des Unterkieferwinkels gelbweißlich bis bräunlich in einer Ausdehnung von $1\frac{1}{2}$ cm freiliegt. In der Tiefe reicht diese Wunde bis dicht an die großen Gefäße heran. Im ganzen Gesicht, besonders an den seitlichen Stirn- und Wangenpartien, ist die Haut noch ganz leicht gerötet und etwas narbig verändert, anscheinend infolge von Verbrennung durch den Lichtbogen. Es besteht eine leichte Parese des unteren Facialisgebietes links. Die Spitzen der Haare am Kopfe sind noch deutlich abgesengt, ebenso auch die der Augenbrauen und Wimpern und die des Schnurrbartes. Auch an der Streckseite des l. Unterarmes von der Mitte bis zum Handgelenk — und in der Hauptsache auf der Radialseite — erstrecken sich schon verheilte blaßrötliche Brandnarben und Absengungen der Haare des Vorderarmes; am r. Fuß sind sämtliche Zehenspitzen gangränös, schwarz, mumifiziert, mit Ausnahme der kleinen Zehe, wo sich die Gangrän nur ganz oberflächlich auf die Haut der Zehenkuppe erstreckt, während an den übrigen vier Zehen das Endglied überall auf der Streckseite gangränös ist mit deutlicher Demarkation. Auf der Beugeseite erstreckt sich die Gangrän an der großen Zehe bis über die Mitte der Grundphalanx hinweg, während bei den übrigen Zehen auf der Beugeseite auch nur die Kuppen

Digitized by Google

gangränös sind. Auf dem Rücken des r. Fußes zieht außerdem vom Endgelenk der großen Zehe nach der Mitte des Fußrückens hin eine 9 cm lange und 2 cm breite granulierende Wunde, innerhalb deren die Strecksehne über der Grundphalanx der großen Zehe zum Teil frei liegt. An der r. Fußsohle findet sich zwischen 4. und 5. Zehe nahe dem Metatarsophalangealgelenke ein kleines kreisrundes, oberflächliches granulierendes Geschwür. An der Außenseite der kleinen Zehe ist die Haut bis zum Grundgelenk hin gangränös. Am r. Arm ist die ganze Streckseite des Unterarmes in eine zum Teil noch mit nekrotischen schwärzlichen oder braunen pergamentähnlichen Fetzen von Haut und Fascie bedeckte, granulierende Fläche umgewandelt, die über dem Handgelenk abschließt und sich über das Ellenbogengelenk hinaus auf der Streckseite des Oberarmes noch ungefähr bis zu dessen Mitte hin erstreckt. Auch hier haften noch vielfach Reste nekrotischer Haut- und Fascienpartien. An der lateralen Seite des Ellenbogengelenkes liegt der Knochen — Condylus externus humeri — und außerdem auch das Olecranon frei. Ueber dem Grundgelenk des r. kleinen Fingers am Außenrande eine etwa einmarkstückgroße granulierende Wunde. Etwa handbreit unterhalb der r. Schulter an der Außenseite eine weiche, rötliche Narbe von 2 cm Durchmesser, 4 kleinere ähnliche, mehr streifige, von etwa je 1 cm Breite an der unteren hinteren Begrenzung der r. Achselhöhle. Sämtliche Wunden sind nur wenig schmerzhaft. — Keine nervösen Störungen, Kopfschmerzen oder dergl. — Starker Schweißfuß beiderseits (schon lange bestehend).

17. X. 13. Abends Temp. 39,8. Schmerzen im r. Ellenbogengelenk; dasselbe ist an der Außenseite eröffnet; Gelenk wird drainiert und der Arm geschient. Die noch vorhandenen nekrotischen Haut- und Fascienpartien am Unterarm haben sich zum Teil abgestoßen. Die Wunde am Kopfe granuliert gut, hat sich verkleinert und auch die Wunde am l. Unterkieferwinkel ist oberflächlich geworden. — 31. X. Temp. ist jetzt fortgesetzt hoch, bis zu 40. Starke Schmerzen im r. Ellenbogengelenke beim Verbandwechsel. — 5. XI. Wegen des dauernd hohen Fiebers und Aussichtslosigkeit hinsichtlich der Erhaltung eines brauchbaren Armes Absetzung des r. Armes in der Mitte des Oberarmes in Plexusanästhesie. Tamponade; Situationsnähte. — 15. XI. Temp. nach der Ablatio humeri zur Norm zurückgekehrt. Bedeutend besseres Allgemeinbefinden. Entfernung des Nagelgliedes der Großzehe. — 26. XI. Exartikulation der 1. und 2. Zehe im Grundgelenk.

13. XII. Temp. normal. Wunde am Fuß hat sich verkleinert und zeigt gute Granulationen. Fistel am Unterkiefer secerniert weniger; der nekrotische Teil des Unterkiefers ist noch nicht demarkiert. Wundfläche am amputierten Oberarm verkleinert. — 22. XII. Pat. steht seit 8 Tagen auf. Auf dem Fußrücken noch schmaler Granulationsstreifen; Fistel am Unterkiefer bis auf eine ganz feine Stelle geschlossen. Wunde am Oberarmstumpf verheilt. Narben über der l. Scapula weich, nicht schmerzhaft oder druckempfindlich. Am Scheitel jetzt eine frische rötliche Narbe von 3,5 cm Länge und von 1,5 cm Breite. Alle Reflexe in normaler Weise auslösbar. Pupillen reagieren prompt. Leichter Strabismus divergens und Nystagmus. Pat. fixiert beim Lesen nur mit dem l. Auge, mit dem er — wie er angibt — von jeher besser sieht als mit dem rechten. Am ganzen Körper keinerlei Störungen der Sensibilität. Keinerlei subjektive Beschwerden oder Störungen. — 31. XII. 13 Pat. entlassen.

Trotz seiner kurzen Dauer hat der Stromübertritt typische elektrische Starkstromverletzungen zur Folge gehabt: eine breite, einer Verbrennung dritten Grades im Aussehen ganz entsprechende streifige Verletzung in der Gegend des linken Kieferwinkels, da wo dieser die unter Spannung stehende Stromdurchführung der 10 000 Voltleitung berührt hat, und die wohl als die Stromeintrittsstelle angesehen werden muß. Als Stromaustrittsstelle muß

Digitized by Google

zunächst wohl der rechte Fuß gelten, der mit den Zehenspitzen und mit einem Teil des Fußrückens dem nicht isolierenden und so den Erdschluß vermittelnden Zementfußboden aufgelegen hat. Auch am rechten Fuße haben wir an den Kontaktstellen Verletzungen vor uns, die ganz den Eindruck von Verbrennungen dritten Grades machen. Außerdem finden wir noch eine schwere Verbrennung des rechten Vorderarmes, die dessen ganze Streckseite einnimmt und sich bis auf die ganze untere Hälfte der Streckseite des Oberarmes heraufzieht; ein kleinerer rundlicher Brandschorf findet sich noch über der Außenseite des Metacarpophalangealgelenkes des kleinen Fingers der rechten Hand. Ob auch diese schwere Verletzung, durch welche die Haut an der Streckseite ganz zerstört ist, die bis auf die Fascie und auf den Knochen reicht, im ganzen als eine reine elektrische, durch den Erdschluß bedingte und demzufolge durch innere Wärmeentwicklung entstandene Nekrose anzusehen ist oder als eine Hautverbrennung durch die in Brand geratenen Kleidungsstücke, muß ich dahin gestellt lassen. Ich möchte am ehesten glauben, daß der Arm mit dem Ellenbogen und der ganzen Länge der Ulna und dem ulnaren Rande des Handrückens dem Boden aufgelegen hat, daß also hier, wo die Verbrennung am tiefsten geht, offenbar der Stromübertritt mit der zur Nekrose der Gewebe führenden Entwicklung Joule'scher Wärme stattgefunden hat, daß an diesen Stellen auch die Kleidungsstücke in Brand geraten sind, und daß dann erst sekundär die oberflächlicheren ausgedehnteren Verbrennungen der Weichteile infolge der direkten Flammenwirkung zustandegekommen sind.

Wie die Verletzung auf der Höhe des Scheitels entstanden sein kann, ist ebenfalls zweifelhaft. Ob die Annahme (Dr. R o s s a) zutrifft, daß wir hier die primäre Stromübertrittsstelle vor uns haben, daß alle anderen dagegen erst durch sekundäre Kontakte entstanden seien, möchte ich doch für etwas zweifelhaft halten, da ja durch die Einschaltung des Körpers sofort Erdschluß und damit automatisch die Stromunterbrechung eingetreten ist. Es wäre in diesem Falle auch merkwürdig, daß die Nekrose am Schädel nicht umfangreicher ist und nicht tiefer greift. Ich halte es daher für wahrscheinlicher, daß diese Verletzung am Schädel eine sekundäre ist, entstanden durch einen Kontakt des Kopfes mit der Unterkante des Oelschalters; sie würde also einer Austrittsstelle des Stromes entsprechen. Dasselbe hat wohl auch zweifellos für die mehr oberflächlichen elektrischen Verletzungen über der linken Scapula und an der rechten Schulter zu gelten, wo K. anscheinend mit dem Rücken den Boden des Oelschalters berührt hat. Zu diesen durch den Stromübertritt selbst hervorgerufenen Verletzungen kommen noch durch die Flammenwirkung der in Brand geratenen Kleidungsstücke bedingte oberflächliche Hautverbrennungen an der Streckseite des linken Vorderarmes und Versengungen der Kopf- und Barthaare, der Augenbrauen und Wimpern.

Digitized by Google

Der Heilungsverlauf bei diesen umfangreichen Wunden war im ganzen, abgesehen von dem rechten Arme, ein guter; die verkohlten und nekrotischen Gewebsteile stießen sich allmählich ab. Besonders war es sehr auffällig, wie gering trotz des anfänglich so bedrohlichen Aussehens dieser Verletzungen, namentlich der am linken Unterkiefer und rechten Fuße, die dauernden Substanzverluste nach Abstoßung der Schorfe und die schließlich zurückbleibenden Narben am Schädel, am rechten Fuß, am Rücken, am Unterkiefer waren. Mit am schnellsten ist die Heilung der doch auch bis auf den Knochen reichenden Wunde am Schädel vor sich gegangen; sie hat hier freilich nach der ganzen Lage der Sache nur eine mehr nebensächliche Bedeutung. Dem Umstande, daß sie einer Austrittsstelle des elektrischen Stromes entsprechen dürfte, ist es wohl auch zu danken, daß die Allgemeinerscheinungen und nervösen Störungen hier nicht ganz so schwer waren wie in den früheren Fällen. Der Strom hat sich hier offenbar mehr über die ganze Körperoberfläche ausgebreitet und ist an einer ganzen Anzahl weit von einander entfernter Stellen ausgetreten, so daß die Stromdichte im ganzen nicht mehr besonders groß gewesen sein dürfte und namentlich auch das Zentralnervensystem und das Herz trotz der anscheinend so gefährlichen Lage der Stromübertrittsstellen nicht in den Bereich einer erheblichen und gefährlichen Stromdichte zu liegen kamen.

Hervorzuheben ist also in diesem Falle

a) in klinischer Beziehung:

die verhältnismäßig kurze Dauer der anfänglichen Bewußtlosigkeit — anscheinend ohne schwerere Störungen von seiten des Herzens und der Atmung,

das leichte Erregungsstadium, das am Nachmittage des Unfalltages eintrat ohne motorische Unruhe,

das gänzliche Ausbleiben von nervösen Störungen auch im weiteren Verlaufe,

die spezifisch elektrischen Veränderungen an den Stromübertrittsstellen (Stromeintritt: tiefe, bis auf den Knochen reichende Nekrose am linken Unterkieferwinkel, Stromaustritte: mehr oder weniger tiefe brandwundenartige Verletzungen am rechten Fuß, rechten Vorderarm, Schädel, rechten Schulter, linke Schulterblattgegend), dabei das Zustandekommen der ausgedehnten und schweren Verletzung des rechten Armes, wahrscheinlich gleichzeitig durch innere Wärmeentwicklung infolge des Stromübertrittes und durch äußere Hitzewirkung infolge des in Brand Geratens der Kleidungsstücke,

die sekundäre Infektion des durch die Weichteilnekrose eröffneten rechten Ellenbogengelenkes, die die Absetzung des rechten Armes nötig macht,

der günstige, wenn auch relativ langsame Heilungsverlauf der übrigen Wunden bei geringer Schmerzlosigkeit derselben,

Digitized by Google

die vollständige Heilung selbst der Wunde am linken Kieferwinkel trotz der Knochennekrose,

die verhältnismäßig geringe Ausdehnung und Tiefe der schließlich zurückbleibenden, weichen, nicht schmerz- und druckempfindlichen Narben;

b) in forensischer Beziehung:

die vollständige, in geringem Maße retrograde Amnesie für den Unfall und die nächste Folgezeit,

das Vorhandensein von Brandstellen an den Kleidungsstücken entsprechend den Stromübertritts-(Austritts-)stellen;

c) in gesundheitstechnischer Beziehung:

die vorläufig noch über das ganze Zustandekommen des Unfalles herrschende Unklarheit, obwohl anscheinend weder auf seiten der Werksverwaltung noch des Verunglückten Vorsichtsmaßregeln außer Acht gelassen sind.

Von ähnlichen, hierher gehörigen Beobachtungen habe ich in der Literatur nur sehr wenige bisher beschrieben gefunden, fast immer kompliziert durch andere mehr oder minder schwere, aber jeweils je nach Lage der Verhältnisse, besonders der Stromein- und Austrittsstellen verschiedene Verletzungen. Dies findet seine Erklärung wohl weniger darin, daß solche Fälle überhaupt nur so sehr selten vorkämen, als darin, daß wohl nur wenige der Betroffenen mit dem Leben davon kommen werden, Strafrichter und Versicherungsgesellschaften aber bei den sofort tödlich verlaufenen Fällen, wie schon früher gestreift, nur selten Veranlassung haben werden, eine genauere sachverständige Untersuchung herbeizuführen.

Eine leichtere Form dieser Verletzung des Schädels durch elektrischen Starkstrom stellt ein von Jellinek (11) (Tafel 28—29, S. 26) und (12) (S. 95) beschriebener und durch gute Abbildungen aus verschiedenen Zeiten illustrierter, in Heilung ausgegangener Fall dar.

Der 23 j. Monteur St. war mit Montage einer Lichtleitung beschäftigt; als er dabei seinen Kopf zwischen zwei Holzlatten, auf denen blanke Leitungsdrähte befestigt waren, durchsteckte, wurde der Strom zu früh eingeschaltet. St., der, auf einem Gerüst stehend, mit seiner r. Schläfe und l. Halsseite in den Stromkreis (Gleichstrom von 110 Volt Spannung) eingeschaltet war, wurde bewußtlos hin und her geschleudert, erbrach Mageninhalt auf die Straße hinunter, wodurch die Aufsichtsorgane auf den Unfall auf der Gerüsthöhe aufmerksam wurden. Es wurde sofort ausgeschaltet. St. lag tief bewußtlos und ohne Atmung, die sofort künstlich eingeleitet und von der rasch herbeigeeilten Wiener freiwilligen Rettungsgesellschaft mit Erfolg fortgesetzt wurde. Erst im Wiedener Krankenhause, wohin der Verletzte gebracht wurde, kehrte das Bewußtsein wieder (1½ St. nach dem Unfalle); es bestand außer der Schwerbesinnlichkeit noch Kopfschmerz, Brechreiz, Puls 48, hochgespannt (180 mm Tonometer). In der Nacht nach dem Unfalle erbrach der Pat. neuerdings; doch auf Bromdosen, Eisbeutel und künstlich hervorgerufene ausgiebige Darmentleerungen trat in den allernächsten Tagen Besserung des Allgemeinbefindens ein. Die Stellen der Haut, wo der Strom ein- und ausgetreten war (r. Schläfe und l. Halsseite) waren durch bräunliche, ziemlich derb sich anfühlende, gegen das umgebende Niveau vertiefte Hautveränderungen

Digitized by Google

gekennzeichnet. Trotzdem die Zerstörung der r. Schläfenhaut durch einen verbrennungsartigen Charakter ausgezeichnet war, blieben die Haare darüber vollkommen unversehrt, so daß die bis auf das Periost reichende Verletzung der Kopfschwarte anfänglich gar nicht zu konstatieren war und erst nach Wegrasieren der Haare zutage trat. Die l. Halsseite zeigte eine strangulationsähnliche, braun verfärbte, mehrere Millimeter tiefe Hautfurche, die nach unten mit einer reaktiven Rötung der scheinbar unversehrten Haut versehen war. Die bräunliche Hautfurche verriet stellenweise eine bläuliche und grünliche Auflagerung, die mit den Veränderungen des blanken Kupferdrahtes übereinstimmte, an den der Hals und die Unterkiefergegend bei dem Unfalle angepreßt war, und die durch die Bildung von fettsaurem Kupfer verursacht war. Im Bereiche der l. Gesichtshälfte war sogleich nach dem Unfalle eine leichte Facialisparese des mittleren und unteren Astes aufgetreten und das ganze Gesicht hatte ein asymmetrisches Aussehen.

In den nächsten Tagen ist das scheinbar intakte Gewebe in der Umgebung der oben erwähnten Hautveränderungen an der r. Schläfe und l. Halsseite nekrotisch zerfallen; es stieß sich ein großes Hautstück ab und es kam so nachträglich zu einem auffällig großen Substanzverluste an diesen Stellen, der eine Zeitlang bestehen blieb, sich jedoch allmählich durch reichliche Granulationsbildung substituierte, und ohne Eiterbildung und ohne besondere Schmerzhaftigkeit in etwa 5 Wochen abheilte. Die Facialisparese ging bald zurück; leichte Kopfschmerzen blieben eine Zeitlang bestehen, doch erholte sich der Kranke sehr rasch.

Bei diesem Falle ist besonders hervorzuheben das schnelle Zurückgehen der schweren Allgemeinerscheinungen trotz der gefährlichen Stromübergangsstellen und der längeren Einwirkung des Gleichstromes; das Auftreten der bis auf das Periost reichenden brandwundenartigen Hautverletzung an der rechten Schläfe unter den intakten Haaren, die auffallende nachträgliche Vergrößerung der Substanzverluste, die Imprägnation der strangulationsähnlichen Hautfurche am Halse mit fettsaurem Kupfer.

Auch Oberst (19) berichtet über einen in Genesung ausgegangenen derartigen Fall, bei dem eine umfangreiche Knochennekrose entstand, die noch ½ Jahr nach dem Unfalle fast in ganzer Ausdehnung fest mit dem übrigen Schädelknochen zusammenhing und mit flachen Meißelschlägen entfernt werden mußte, wobei sich zeigte, daß sie fast nur die Tabula externa betraf. Ueber die angefrischte Diploe wurde ein Weichteillappen herüber gelegt und der so entstandene Defekt sofort nach Thiersch gedeckt.

Der Arbeiter S. war am 19. X. 07 mit anderen Arbeitern beschäftigt, einen schadhaften Mast einer elektrischen Starkstromleitung auszuwechseln. Die Leitung sollte nach Angabe der Betriebsleitung unterbrochen sein. S. stand auf einer hohen, trockenen hölzernen Leiter, die ihrerseits auf trockenem Grasboden stand und an den eisernen Querbalken anlehnte. An den Enden dieses eisernen Querstückes lief — natürlich isoliert — je ein blankes Kabel (Spannung 3000 Volt Stromstärke, ca. 20—30 Ampère) in einer Entfernung von etwa 70 cm. Es war trockenes Wetter. S. hatte einen weichen Filzhut auf und war damit beschäftigt das Sicherheitsnetz, das sich etwas unterhalb des Kabels befand, abzunehmen; dabei befand sich sein Kopf in der Höhe der Kabel und zwischen denselben. Bei dieser Arbeit scheint nun S., der den Strom abgestellt wähnte, mit dem Kopfe an einen der Leitungsdrähte angestoßen zu sein, während die Hände das eiserne Sicherheitsnetz anfaßten. Die Mitarbeiter, die die Leiter hielten, sahen plötzlich Flammen und Rauch aus dem Hute des S. aufsteigen

Digitized by Google

und zogen die Leiter weg, so daß S., der bereits taumelte, herabfiel. Er blieb wie tot liegen. Die Mitarbeiter machten sofort künstliche Atmung mit dem Erfolg, daß nach wenigen Minuten die Atmung wieder in Gang kam. Es stellten sich nur heftige Zuckungen und maniakalische Aufregungszustände ein, während das Bewußtsein aufgehoben blieb.

Der herbeigerufene Arzt ordnete die Ueberführung in das benachbarte Krankenhaus an, wo S. nach einigen Stunden zu sich kam. Die Verletzungen bestanden in einer handgroßen Verkohlung der Haut der l. Schläfen- und Scheitelgegend, die in der Richtung von vorn nach hinten zog, also wohl der Kontaktstelle mit dem Kabel entsprach (der Hut zeigte ebenfalls einen verkohlten Streifen von ähnlicher Form). An beiden Vorderarmen und Händen waren Verbrennungen 3. und 4. Grades, daneben auch schrotschußartige kleine Verletzungen. Die r. Körperhälfte zeigte sich im Anfange vollkommen gelähmt, jedoch gingen die Lähmungen bereits nach einigen Tagen zurück und hinterließen nur eine Schwäche des r. Beines und Armes. Eine starke Quetschung der Brust und Leber war wohl als Folge des Herabfallens aufzufassen.

Während die Brandwunden an den Händen und Armen nach einigen Wochen zur Heilung kamen, zeigte sich am Kopfe nach Abstoßung eines Brandschorfes der Kopfschwarte, daß die Schädeldecke in einer Ausdehnung von 12 : 6 cm nekrotisch vorlag.

März 1908 Untersuchung in der Universitätsnervenklinik in Freiburg i. Br.: Sensibilität für alle Qualitäten normal, Unterschiedsempfindlichkeit sicher. Druckpunkte an den Austrittsstellen der Nerven nicht vorhanden. Grobe Kraft links entsprechend dem Berufe, rechts gleichmäßig in geringer Weise herabgesetzt. Gang behutsam, mit Schonung des schwächer innervierten r. Beines. Reflexe und elektrische Erregbarkeit normal. Romberg'sches Phänomen bei unvermittelter Prüfung nicht vorhanden. Ataxien bestehen nicht. Keinerlei Reizerscheinungen in den subjektiv kranken Extremitäten. Die subjektiven Klagen bestehen in eigenartigen Empfindungen an den rechtsseitigen Extremitäten, wie Taubsein, Kribbeln, Kältegefühl, sowie in Kopfschmerzen, Schlaflosigkeit usw.

6. IV. 08 Aufnahme in die chirurgische Universitätsklinik in Freiburg i. Br.: Ueber der l. Scheitelseite zieht sich im sagittalen Durchmesser ein birnförmiger Defekt der Kopfschwarte von 12 cm Länge und 5—7 cm Breite. Hier liegt der gelblichweiße Knochen des Scheitelbeines zutage. Um diesen Defekt geht die Kopfhaut in eine schmale dünne Narbenzone über, die ihrerseits mit einem feinen, kaum secernierenden Granulationsstreifen an den Defekt sich anlegt. Auf dem kaum sichtbaren Granulationsstreifen wenige Borken eingetrockneten Wundsekretes. Die große Knochennekrose ist fast überall mit der übrigen Hirnschale fest verbunden. Eine Demarkation war also in der Zeit von 6 Monaten nur in minimaler Weise erfolgt.

22. IV. wurde in Skopolaminnarkose der Narbensaum zurückgeschoben. Es gelang nur, einige wenige kleine nekrotische Knochenlamellen mit dem Raspatorium abzuheben; weitaus der größte Teil der Knochennekrose hing mit der Diploe zusammen und mußte mit flachen Meißelschlägen entfernt werden. Es zeigte sich, daß sich die Nekrose fast überall nur auf die Tabula ext. und nur an wenigen Stellen in die Diploe erstreckte. Die Tabula interna wurde nirgends erreicht. Auf die überall gut angefrischte Diploe wurde ein großer Weichteillappen von der Mitte her herüber gelegt und der so entstandene Defekt sofort nach Thiersch gedeckt. Heilung per primam. Nur im hintersten Winkel, wo der Lappen nicht vollständig deckte, entstand eine kleine oberflächliche Nekrose, die zu einer Nachoperation Veranlassung gab. Im Juli 1908 konnte Pat. mit vollkommen geschlossenen Narben entlassen werden.

Er nahm dann die Arbeit wieder auf, hatte aber viel unter Kopfschmerzen und Störungen in der r. Körperhälfte zu leiden, so daß er öfters die Arbeit aussetzen mußte. Dezember 1908 wurde festgestellt, daß die Narben überall fest geschlossen und gegen die Unterlage größtenteils verschieblich sind. Der objektive nervöse Befund war etwa der gleiche geblieben.

Digitized by Google

Oberst hebt hervor, daß in diesem Falle an der Eintrittsstelle des Stromes am behaarten Kopfe, der noch durch einen Filzhut geschützt war, ein hoher Widerstand vorhanden war, bei dessen Ueberwindung es zu der tiefen Verschorfung kam. Der Strom (3000 Volt) passierte dann wohl zweifellos das Gehirn, besonders die linke motorische Region (rechtsseitige Lähmung) und trat an beiden Händen, die das metallene Schutzgitter hielten, aus. Trotzdem der Strom an der Haut und an den Knochen so schwere Verschorfung verursachte, war die Läsion des darunter gelegenen Gehirnes nur eine vorübergehende; es stellten sich später keinerlei Ausfallserscheinungen ein. Die allgemeinen Störungen, Bewußtseinsaufhebung, Krämpfe bildeten sich schon nach einigen Stunden zurück, so daß nur die funktionellen Störungen zurückblieben. Es sei hier noch auf die vielleicht unbewußte, ganz zweckmäßige Ausschaltung des Verletzten aus dem Stromkreis durch seine Mitarbeiter hingewiesen, die die Leiter samt dem daraufstehenden Verunglückten hinwegzogen.

Dieser Fall zeigt sehr große Aehnlichkeit mit unseren Fällen 2 und 3, sowohl was die auffällige Größe der Knochennekrose anlangt, wie die ungemein lange Dauer, die sie bis zu ihrer späteren Lösung von dem umgebenden gesunden Knochen brauchte. Auch die später nach der Operation noch zurückgebliebenen funktionellen Störungen ähneln in vielen Beziehungen den Beschwerden, über die auch unser Patient von Fall 3 jetzt noch klagt.

Ganz erheblich schwerer sind die Verletzungen am Schädel bei einem von Sandrock (21) beschriebenen Falle, wo der Verunglückte schon am Abend des Unfalltages starb.

Ein 21 j. Monteur war mit dem Anlegen einer elektrischen Leitung beschäftigt. Dabei sah er, in der Nähe des Transformatorhauses auf einer Leiter stehend, ein Geschirr die Straße entlang kommen, das einen auf der Erde liegenden Draht überfahren würde. Um dieses zu verhindern, erfaßte er den Draht, zog ihn an sich und stieg zugleich auf seiner Leiter einige Sprossen höher, seine ganze Aufmerksamkeit dem Draht und dem nahenden Geschirr zuwendend. Bei diesem Höhersteigen stieß er mit dem Kopfe gegen einen Draht, der über 10 000 Volt Hochspannung führte, bekam durch den in den Händen gehaltenen Draht Erdschluß und erlitt schwerste Verbrennungen.

Unmittelbar nach dem Unfalle wurde er in die Leipziger chirurgische Universitätsklinik eingeliefert mit folgendem Befunde: Ungewöhnlich kräftiger Mann. Schädel unförmlich entstellt, sehr groß. Frontooccipitaler Umfang 68 cm. Halsumfang 45 cm. Stirn stark vorgewölbt; Schädeldach erscheint abnorm flach, in seiner Mitte ein handtellergroßer Substanzverlust, in dessen Bereich der Knochen fast in derselben Ausdehnung frei liegt. Lidspalten beiderseits durch Weichteilschwellung in einen schmalen Spalt umgewandelt. Gesicht erscheint abnorm groß, die Haut dunkel gefärbt. Von Augenbrauen nicht die geringste Spur sichtbar. Bulbi unversehrt. Abnorme Größe des Schädels und Gesichtes sind bedingt durch hochgradiges akutestes Oedem in den Weichteilen. Begrenzung des Weichteildefektes am Schädeldache unregelmäßig, kleinzackig. Weichteilrand selbst hart, schwärzlich verfärbt und leicht brüchig. Der freiliegende Knochen vom Periost entblößt, erscheint ausgetrocknet, weiß, in der Mitte in Zweimarkstückgröße bräunlich-schwarz. Am Uebergange dieses vom Stark-

Digitized by Google

strome direkt getroffenen Knochens zu dem gesunden wird nach Abheben der Kopfschwarte stellenweise eine deutliche Niveaudifferenz in dem Sinne sichtbar, daß der gesunde Knochen höher, also dicker erscheint, als der geschädigte. Diese Niveaudifferenz scheint einerseits durch das Oedem des Periostes, andererseits durch das verminderte Volumen der direkt vom Strom getroffenen Knochenpartie infolge von Wasserverlust verursacht zu sein. Noch während der Untersuchung sickert aus den Rändern des Weichteildefektes leicht fadenziehende Oedemflüssigkeit heraus.

Weitere Verbrennungen am l. Handrücken, an dem die Strecksehnen frei zutage liegen, und noch eine quer durch die ganze r. Hohlhand verlaufende Brandfurche mit abgehobener Oberhaut in der Umgebung. Auf dem r. Oberschenkel eine dreimarkstückgroße, schwarzgefärbte Verbrennung, mit leicht eingesunkener Oberfläche. Finger beider Hände stehen in Krallenstellung, setzen Versuchen, sie passiv zu strecken, lebhaften Widerstand entgegen. Auch in beiden Ober- und Unterarmgelenken Kontrakturen, wenn auch nicht ganz so ausgesprochen.

Pat. scheint ohne Bewußtsein, ist sehr unruhig, reagiert auf Hautreize nicht im geringsten, bei seinem Namen gerufen, versucht er sich aufzurichten und zu sprechen, bringt aber nur hauchende Laute hervor. Am Abend tritt der Tod ein, ohne daß Pat. das Bewußtsein wieder erlangt hat. Die anfängliche Unruhe hatte einer völligen Ruhe Platz gemacht. Der Kopfumfang war infolge Abfließens reichlicher Oedemflüssigkeit ein wenig geringer geworden; der Halsumfang hatte dagegen bis auf 49 cm zugenommen. Atmung kurz vor dem Tode außergewöhnlich tief, die Zahl der Atemzüge gering. Puls bis zuletzt gut fühlbar, weder beschleunigt, noch verlangsamt. Temp. 38,0.

Sektion (Prof. V e r s é): Starke Totenstarre, diffuse Totenflecke am Rücken. Gesicht stark geschwollen, Haut, soweit Epidermis vorhanden, schmutzig bräunlich verfärbt. An den Schläfen fehlen die oberen Schichten in großer Ausdehnung; an der Stirn sind die Defekte kleiner Haut an der l. Nasolabialfalte von der gewöhnlichen weißen Farbe, rechts nur gering oben. Oberlippe links etwas mehr erhalten als rechts. Haut in der Umgebung der Lidränder stark geschwollen, äußerlich aber unverändert. Die Spitzen der Wimpern versengt, die Brauen vollständig; aber auch hier noch intakte Haut vorhanden. Die Veränderungen schneiden mitten unter dem Kinn scharf ab (Rand eines Kleidungsstückes?), Ohren geschwollen, besonders der Limbus der r. Seite. Haut hier bräunlich verfärbt. Nacken frei. An den Stellen, wo die Epidermis fehlt, liegt das gerötete Corium frei; an den Rändern hängen z. T. noch Epidermisfetzen. Auf der Höhe des infolge der Schwellung unförmlichen Kopfes ein über handtellergroßer, unregelmäßiger, rundlicher Weichteildefekt (8,5 cm breit, 10 cm lang), der hinten mehr nach links, vorn mehr nach rechts hin übergreift. Die Ränder des Defektes unregelmäßig, die Weichteile gerötet, hart, ganz bröckelig, morsch. Am Rande sind sie schmutzig schwärzlich, im übrigen ist die Haut in einer Zone von etwa 2½ cm Breite schmutzigbräunlich und hat besonders vorn und seitlich eine lederartige Beschaffenheit, während sie hinten weich, geschwollen, und gerötet ist. Hier fehlen die Haare; die Grenze gegen die behaarte Kopfhaut ist ganz scharf, an der l. Seite sind die anstoßenden Haare etwas versengt.

Innerhalb des Weichteildefektes liegt der Knochen frei vor; er ist in der Mitte vom Periost entblößt; dort, wo noch Reste davon vorhanden, sind sie trocken, bräunlich, wie geröstet. Am l. Scheitelbein ein schräg von links hinten nach rechts vorn bis an die Pfeilnaht verlaufender, schwärzlicher, etwa 3 cm langer Streifen, in dessen Bereich die Knochensubstanz verbrannt und deutlich furchenartig vertieft ist. Der Knochen ist hier ganz morsch. In der Fortsetzung des Streifens nach vorn und hinten finden sich noch einige schwärzliche Fleckchen. Im übrigen ist der Knochen in der Mitte weißlich, an den Rändern mehr grau. Am

Digitized by Google

Rande der grauen Zone setzt dann das Periost an, das stark geschwollen ist, so daß ein furchenförmiger Absatz entsteht. Der freiliegende Knochen nimmt eine schräg ovale, größtenteils vom l. Scheitelbein gebildete Fläche ein (größter Durchmesser von rechts vorn nach links hinten 13 cm, der andere 4,9 cm). An der Innenfläche des Schädeldaches markiert sich durch weißliche Farbe deutlich die außen frei gelegte Knochenstelle; rings herum schimmern die gefüllten Blutgefäße der Diploe durch. In der Mitte haftet dem Schädeldache ein flaches Blutgerinnsel an. Dura mater etwas gespannt; ungefähr in der Mitte etwas mehr nach links hin zieht sich ein etwas handtellergroßer schmutzig graubräunlicher verfärbter Bezirk von einer etwas trockenen Beschaffenheit, in den Gefäßen ist hier das Blut geronnen. Er ist von einer breiten hyperämischen dunkelroten Zone begrenzt, besonders links, wo reichlich Blut ausgetreten ist. Die Dura mater ist nicht direkt verbrannt. Auch an ihrer Innenfläche ist die schmutzig-bräunliche Verfärbung deutlich. Im Sin. longitud. etwas flüssiges Blut. Gefäße der weichen Häute stark gefüllt, die ganze Färbung der Hirnoberfläche graurot. Am hinteren Teile der linken 1. Stirnwindung und am oberen Teile der linken hinteren Zentralwindung ist die Rinde verwaschen graurötlich, hier finden sich nicht ganz scharf begrenzte kleine Blutaustritte. Die Verfärbung setzt sich etwas in die Rinde hinein fort. Das ganze Gehirn ist sehr sukkulent, die Rinde graurötlich. — Brust- und Bauchorgane ohne wesentlichen Befund. Im Harn spektroskopisch Haemoglobin nachweisbar.

Der Befund am Schädelknochen und an den Weichteilen zeigt eine weitgehende Uebereinstimmung mit dem unseres ersten Falles; er stellt gewissermaßen das Anfangsstadium der Veränderungen dar, die wir 10 Tage nach dem Unfalle beobachten konnten. Die schmutzig-graubräunliche Verfärbung der Dura mater an ihrer Außen- und Innenfläche mit der trockenen Beschaffenheit und der Stase in den Blutgefäßen, die verwaschen graurötlich gefärbten Bezirke an der Oberfläche der Hirnrinde mit den kleinen Blutaustritten entsprechen offenbar ganz frischen, durch die Wirkung des elektrischen Stromes hervorgerufenen Nekrosen, wie sie sich auch in unserem Falle an der Dura mater und der Hirnrinde vorfanden, nur — entsprechend der längeren Dauer des ganzen Prozesses — bereits im Stadium der deutlichen Demarkation und reaktiven Entzündung der Umgebung.

Schumacher (23) (Fall 36, S. 77) berichtet über folgenden sofort tödlich verlaufenen Fall:

Ein Handlanger H. war bei der Reparatur eines Schaltbrettes behilflich gewesen. Nach vollendeter Arbeit schaltete der Monteur B. den Strom (Drehstrom von 3000 Volt) wieder ein, was durch Einfügen der Sicherungen geschah. Kaum hatte er dies getan, als die eingesetzten Sicherungen durchschmolzen; es mußte Kurzschluß entstanden sein. B. eilte zum Schaltbrett, wo er den H. tot am Boden liegend fand. H. hatte folgende Verletzungen: Zu beiden Seiten des Schädels symmetrisch auf der Scheitelgegend eine kreissegmentförmige Brandwunde von 12 cm Länge und 4—6 cm Höhe. Der untere gerade Rand tief und scharf, der obere unscharf, sich verflachend. Die Schädelknochen in großer Ausdehnung zutage liegend, weißlich und spröde. Im übrigen die Wunden geschwärzt, verkohlt, mit krümeligen Kalkpartikeln bedeckt. Das r. Auge sofort nach dem Unfall äußerst hypotonisch, vollständig matsch. Am Nagelglied des r. Zeigefingers volar eine 10 centimesstückgroße, blasige Abhebung der Epidermis, die Cutis darunter wachsartig weißlich, bretthart. Zwei kleinere ähnliche Stellen an der Rückseite des IV. r. Fingers. An der Unterseite des r. Vorderarmes eine 5 cm

Digitized by Google

lange und 2—3 cm breite, unregelmäßig konturierte Verbrennung 1.—2. Grades. Quer über dem l. Daumenballen eine 1 cm breite und 3 cm lange, tief in die Muskulatur reichende, scharfe geschwärzte Brandwunde mit drei rinnenförmigen Vertiefungen auf dem Grunde. Auf dem Rücken der Mittelphalanx des 4. l. Fingers eine 1,5 cm lange, scharfrandige, fast schnittähnliche, tiefe Brandwunde mit verkohlten Rändern. An der Unterseite des l. Vorderarmes eine unregelmäßig gestaltete Verbrennung 1.—2. Grades von 15 cm Länge und 7 cm Breite.

Der Unfallhergang ließ sich folgendermaßen rekonstruieren: H. hatte bei seinen Aufräumungsarbeiten ein Senkblei vergessen, das in der Nähe einer Zuleitung zum Schaltbrett hing. Während der Monteur B. den Strom wieder anließ, wobei er von seinem Standpunkte aus (ein Fehler in der Anlage) das Schaltbrett nicht übersehen konnte, muß H. unbemerkt nochmals an dieses herangetreten sein. Mit der l. Hand stützte er sich auf ein geerdetes Eisengeländer (man fand daran verbrannte Epidermisfetzen), mit der rechten griff er nach dem aufgehängten Senkblei, wobei er mit dem Zuleitungsdraht in Berührung kam. Er fiel lautlos zusammen und sank dabei unglücklicherweise mit dem Kopfe zwischen zwei kupfernen Polen (2000 Volt) am Schaltbrette hindurch, wodurch die furchtbaren Verletzungen am Schädel entstanden. Die größte quere Distanz der Kopfwunden betrug 12,5 cm, die Entfernung der Polklemmen voneinander 13 cm. Der eine dieser Kupferpole wies starke Schmelzdefekte auf. Die Stromkurve der Elektrizitätszentrale ließ ebenfalls erkennen, daß zwei sich rasch folgende Kontakte stattgefunden hatten.

Dieses eigenartige Schmelzen des Schädelknochens war noch sehr viel deutlicher bei einem anderen, von Jellinek (13) beobachteten Falle:

Ein Reiter wurde in einen Strom von 5000 Volt Spannung eingeschaltet, indem er ein Kabel mit dem Kopfe berührte, während von einem anderen ein Funken auf ihn überging. Auf der r. Kopfseite waren der Schädelknochen (in welcher Ausdehnung ist nicht näher angegeben) und die Dura mater zerstört; auch die Extremitäten zeigten schwere Verbrennungen. Durch Schmelzen des Schädelknochens hatten sich eigentümliche weiße, hohle kugelige Körperchen gebildet, welche aus phosphorsaurem Kalk bestanden. Die Veränderungen am Schädel sind momentan entstanden; da die Obduktion Lungenödem und Aspiration von Mageninhalt ergab, war zu schließen, daß der Tod nicht sofort nach der Verletzung eingetreten war.

Wohl die am tiefsten gehende Zerstörung des Schädelknochens durch elektrischen Strom hat kürzlich Gerlach (4) aus dem gerichtsärztlichen Institut in Göttingen beschrieben.

Ein Monteur F. sollte an den Masten der Hochspannungsleitung der elektrischen Straßenbahn in H. (3 phasiger Wechselstrom von 6000 Volt Spannung mit 100 Wechsel in der Sekunde, Stärke des durchgeleiteten Stromes bis zu 200 Ampères) eine elektrische Klingelleitung nach dem Transformatorhause einer Kiesbaggerei verlegen. Die Klingelleitung sollte etwa 3 m unterhalb des geerdeten Schutznetzes der Hochspannungsleitung angebracht werden. Der unten den Draht für die Klingelleitung abwickelnde Arbeiter J. sah kurze Zeit, nachdem F. oben beschäftigt war, als er sich zufällig umwandte, eine große Flamme aus dem Kopfe des F. schlagen. F. fiel herunter und wurde in bewußtlosem Zustande sofort ins Krankenhaus gebracht. Auf dem Transporte starb er. Bei der gerichtlichen Sektion fand sich oberhalb des r. Ohransatzes eine 10 : 6 cm große Hautöffnung, deren Ränder leicht gewulstet, uneben waren und wie verkohlt aussahen. Der obere Rand war in Ausdehnung von 1,5 cm von der Grundlage abgehoben. In der weiteren Umgebung zahlreiche Haarbüschel mit gelbbraun

Digitized by Google

gekräuselten, versengt aussehenden Spitzen. In der Mitte der Hautöffnung eine 2½—3 cm große Oeffnung im Schädelknochen mit 1½ cm breitem, schwarzem trockenem Saume, von dem mit dem Messer schwarze, wie verkohlt aussehende Schollen abgehoben werden konnten. Die Ränder des Knochendefektes waren uneben, spitzkantig von schwarzer Farbe. In der Oeffnung war, mit dunklen schwarzen, mit Schmutz verunreinigten Blutgerinnseln teilweise bedeckt, die anscheinend unverletzte, braun gefärbte harte Hirnhaut sichtbar. Die Spitze des r. Ohres stellte eine geschrumpfte, trockene, von Haut entblößte Fläche dar. An dem präparierten Schädeldache sah man dicht unterhalb des r. Scheitelbeinhöckers ein im ganzen viereckiges, 4 : 2 cm messendes Loch im Knochen, das sich auf Schläfen- und Scheitelbein erstreckte. In der Umgebung der Oeffnung waren die obersten Knochenschichten in einer Ausdehnung von ½—2 cm verkohlt. An der Innenfläche des Schädeldaches war der Knochendefekt von einem 2 cm breiten Saume braunen eingetrockneten Blutes umgeben. Die Dura mater im Bereiche der Knochenöffnung in etwa Handtellergröße schwarzbraun. Ueber der r. Großhirnhemisphäre mit Ausnahme des Stirnlappens zwischen Dura mater und weichen Häuten ein kleinhandtellergroßer, etwa 2 mm dicker Erguß von schwarzem geronnenem Blut, der sich in dünner Schicht auch an der Hirnbasis fortsetzt, hier aber aus mehr rotem und flüssigem Blute besteht, ähnlich auch an der Oberfläche der l. Großhirnhemisphäre. Gefäße der weichen Hirnhäute stark gefüllt. Auf der Höhe des Scheitels an der r. Großhirnhemisphäre eine bohnengroße Stelle, an der in den Maschen der weichen Hirnhäute, und zwar in mehreren Hirnfurchen, sich dunkles geronnenes Blut fand. Gehirn selbst fest anzufühlen, Gewebe trocken, mit nur wenig Blutpunkten. Am Gehirn sonst nichts Auffälliges, ebensowenig an der harten Hirnhaut und den Knochen des Schädelgrundes.

Auf der Streckseite des r. Vorderarmes ein 11 : 6 cm großer Hautdefekt, der stellenweise einen ½ cm breiten Saum zeigte. Ränder und Grund des Defektes trocken, schwarzbraun und schwarz, hier und da gewulstet; im Grunde lag die zerklüftete Muskulatur zutage. Das umgebende Gewebe auf Einschnitten trocken, auf 1 cm Breite vom Aussehen von gekochtem Kalbfleisch. Oberhalb dieses Defektes bis über die Ellenbeuge reichend war die Haut in einer Ausdehnung von 6 : 6 cm von teils gelber, teils roter Farbe, an mehreren Stellen war die Oberhaut in Blasen abgehoben. — Auf dem l. Handrücken über dem Grundgelenke von Gold- und Mittelfinger eine einmarkstückgroße Oeffnung von dem gleichen Aussehen wie die eben beschriebene, die wie verkohlt aussehenden Köpfe der Mittelhandknochen des 3. und 4. Fingers lagen zutage. Haut oberhalb dieser Oeffnung in einer Ausdehnung von 1½ cm von Oberhaut entblößt, hellrot. Außerdem eine breite offene Zerreißung des r. Kniegelenkes und ein Querbruch der l. Tibia dicht oberhalb des Knöchels.

Trotz der so schweren und ausgedehnten, totalen Zerstörung des Schädelknochens scheint die Schädigung der weichen Häute und des Gehirns selbst hier doch ganz unverhältnismäßig gering gewesen zu sein. Der Stromübertritt am Schädel hat allerdings offenbar auch eine Nekrose der Dura mater zur Folge gehabt und zwar in erheblich größerer Ausdehnung, als der Knochen gänzlich zerstört worden ist, aber sie ist doch trotzdem augenscheinlich noch nicht durchtrennt worden. Ueber der rechten Großhirnhemisphäre ist es zur Bildung eines großen intraduralen intermeningealen Hämatoms gekommen, anscheinend infolge von Nekrose und Zerreißung einzelner der stark gefüllten Venen der Pia mater in der Höhe des Scheitels rechterseits, wo sich in einem bohnengroßen Bezirke in den Maschen der weichen Häute

Digitized by Google

und auch innerhalb der Hirnfurchen dunkles geronnenes Blut fand. Gerlach nimmt als Quelle des fast die ganze Hirnoberfläche und die rechte Hälfte der Hirnbasis einnehmenden Blutergusses eine Zerstörung des hinteren Astes der rechten Art. meningea media an; bei dieser Annahme müßte es aber doch zu einer Kontinuitätstrennung der Dura mater über der rechten Großhirnhemisphäre gekommen sein, was sich aber aus dem Sektionsprotokoll keineswegs ergibt, in welchem im Gegenteil angegeben wird, daß im Grunde des Knochendefektes „die braune, anscheinend unverletzte harte Hirnhaut" vorgelegen habe. Leider ergibt sich hier aus der Beschreibung des Falles gar nichts über den näheren Befund an der Hirnoberfläche und leider müssen wir auch eine mikroskopische Untersuchung desselben ganz vermissen. Im übrigen haben sich auch in diesem Falle zu den durch die Elektrizitätswirkung selbst bedingten Schädigungen noch Nebenverletzungen hinzugesellt, die durch das Abstürzen von dem Leitungsmast verursacht waren: Knochenbrüche und Hautabschürfungen im Gesicht.

Es wäre schließlich in diesem Zusammenhange noch ein ähnlicher, von Rodenwaldt (20) und Thiem (25) angeführter, von Strobl (24) beschriebener Fall von Nekrose eines großen Teiles der Schädelkapsel mit nachfolgendem schwerem Nervenleiden zu nennen, wo anfangs eine Bewußtlosigkeit von 24 Stunden bestand, die aber nur kurze Zeit eine vollständige war; dann lief der Patient umher ohne zu sprechen. Eine Zeitlang bestand Appetitlosigkeit, Erbrechen und Diarrhoe. Genauere Angaben über diesen Fall waren mir leider nicht zugänglich.

Wenn wir alle diese Fälle von Schädelverletzungen durch elektrischen Starkstrom nochmals zusammen betrachten, so ergibt sich, daß wir es hier mit einer wohl charakterisierten Verletzung zu tun haben, die man wohl als eine typische bezeichnen darf.

Sie kommt aus den mannigfaltigsten Gelegenheitsursachen und unter jeweils äußerst wechselnden Nebenumständen durch einen zufälligen unipolaren Kontakt des Schädels mit einem stromführenden Leiter (und zwar in der Regel mit einem Leitungskabel mit hoher Spannung) und Erdschluß zustande. Nur unser Fall 2, bei dem sich freilich der Hergang des Unfalles nicht vollständig hat aufklären lassen, scheint davon eine Ausnahme zu machen, vorausgesetzt, daß unsere Annahme, der Kontakt der linken Schläfengegend sei erst sekundär (mit dem geerdeten Transformatorgehäuse) erfolgt, wirklich das richtige trifft.

Mit Ausnahme des ersten der beiden erwähnten Fälle von Jellinek, bei dem der nicht tödlich verlaufene, und auch nur zu einer bis auf das Periost reichenden Nekrose der Weichteile am Schädel führende Unfall durch eine längere Einwirkung eines Gleichstromes von 110 Volt Spannung verursacht war, handelte es sich um fast immer nur kurze Zeit dauernde Kontakte mit hochgespannten Wechselströmen von 3000 Volt (Fall von Schumacher,

Digitized by Google

Oberst, unser Fall 2), 5000 Volt (Fall 2 von Jellinek, Strobl), 6000 Volt (Fall Gerlach), 10 000 Volt (Fall Sandrock, unsere Fälle 1, 3 und 4). Eine genaue Berechnung der bei den einzelnen Fällen wirklich durch den Körper des Verletzten durchgegangenen Strommenge ist leider nicht möglich wegen der großen Schwierigkeiten, die jeweils die Berechnung des Uebergangswiderstandes bietet; auch die für unsere Fälle angegebenen Schätzungswerte von 0,11; 0,03; 0,11; 0,11 Ampère können daher keinen höheren Wert haben als den höchst unvollkommener, annähernder Schätzungen. Immerhin ergibt sich aber doch so viel, daß es sich — abgesehen von dem einen durch Gleichstrom mit nur geringer Spannung verursachten Unfall — immer um Stromübergänge handelt, die bei den Spannungen von 3000 Volt vielleicht noch an der äußersten Grenze dessen stehen, was als für den Menschen noch gerade erträglich betrachtet wird, die aber bei den höheren Spannungen diese Grenze zweifellos immer überschreiten und ohne weiteres als lebensgefährlich angesehen werden müssen.

Es bestätigt sich auch hier wieder die alte Erfahrung, daß die Schwere und der Ausgang solcher Verletzungen keineswegs der Höhe der Spannung des Stromes entspricht. Wir finden sofort tödlichen Ausgang schon bei Berührung einer Leitung mit 3000 Volt Spannung, und den Eintritt des Todes wenige Minuten später bei Spannungen von 5000 Volt (Jellinek, Fall 2) und 6000 Volt (Gerlach), einige Stunden nach dem Unfall bei einer Spannung von 10 000 Volt (Sandrock). Auf der anderen Seite dagegen sehen wir eine völlige Wiederherstellung bei unserem zweiten Patienten (3000 Volt), das Zurückbleiben von relativ nur geringfügigen funktionellen Störungen bei unserem dritten Patienten nach Kontakt mit einer Hochspannungsleitung von 10 000 Volt, von etwas schwereren bei dem von Oberst (3000 Volt Spannung), das späte Auftreten eines schweren Nervenleidens in Strobl's Falle (5000 Volt).

Ein Ueberblick über die durch die Wirkung des elektrischen Stromes am Schädel selbst hervorgerufenen Verletzungen zeigt, daß sich eine fortlaufende Reihe aufstellen läßt von den verhältnismäßig nur oberflächlichen, aber doch bis auf Periost und Knochen reichenden Nekrosen der Weichteile in unserem vierten und Jellineks ersten Falle bis zu der vollständigen Zerstörung und Durchlöcherung des Schädelknochens, wie sie Gerlach beschrieben hat.

Die äußeren Läsionen stellen sich als schwere Verschorfungen der Haut und der Kopfschwarte dar, die durch ihre mehr oder weniger streifige Form und dadurch, daß sie sich mitunter um einen Teil des Schädels herumziehen, ihre Entstehung durch einen Kontakt mit einem relativ schmalen stromführenden Leiter, wie es ja ein Leitungskabel ist, verraten.

Meist sind diese Veränderungen nicht von echten Verbrennungen dritten oder vierten Grades zu unterscheiden, die durch äußere Hitze- oder Flammenwirkung zustande kommen; manchmal läßt sich aber gerade bei diesen Schä-

Digitized by Google

delverletzungen ihre Entstehung durch innere Wärmeentwicklung, sog. Joule'sche Wärme, ganz besonders deutlich erkennen, insofern über der tiefgehenden Nekrose der Haut und der Kopfschwarte die Haare gar nicht verändert gefunden wurden oder nur wenig in ihren äußeren Teilen angesengt waren (Beobachtungen von Jellinek Fall 1, unser Fall 3). Nicht selten hat sich freilich die Wirkung der inneren Wärmeentwicklung mit einer äußeren Hitzeeinwirkung, weitergehender Versengung der Haare vergesellschaftet, namentlich wenn die Kopfbedeckung oder die Haare selbst durch den elektrischen Lichtbogen in Brand geraten waren. Der entstandene Weichteilschorf demarkiert sich langsam und stößt sich schließlich in größerer oder geringerer Ausdehnung ab, so daß der Schädelknochen frei gelegt wird, und zwar manchmal so, daß die wirklich zur Abstoßung kommenden Weichteilpartien durch ein nachträgliches Weitergreifen der Nekrose erheblich umfangreicher sind, als die Haut ursprünglich verändert erschien (thermisch-elektrolytische Nachwirkung der Elektrizität [Jellinek's Fall 1 Gleichstrom!]). Die Weichteilwunden können dann, wenn es nicht zu einer Knochennekrose gekommen ist, unter Granulationsbildung und Ueberhäutung vom Rande her spontan heilen.

Greift aber die Nekrose infolge der Elektrizitätswirkung tiefer, so geht am Knochen die deutliche Abgrenzung des nekrotisch gewordenen Teiles nur ziemlich langsam vor sich, noch länger freilich dauert die Lockerung und gänzliche Abstoßung des nekrotischen Knochenstückes. In unseren beiden Fällen 2 und 3 war die spontane Loslösung der Sequester erst nach $7\frac{1}{2}$ und 6 Monaten soweit vorgeschritten, daß sich diese ohne weitere Schwierigkeiten entfernen ließen, während der Sequester in Oberst's Fall nach 6 Monaten noch so festsaß, daß er nur mit dem Meißel abgetragen werden konnte. Nur bei den unmittelbar oder nur kurze Zeit nach dem Unfalle tödlich endigenden Fällen ist es bisher gleich von vornherein zu einer so tiefgehenden Verkohlung der Weichteile gekommen, daß der Knochen selbst schon freigelegt oder gar selbst zerstört worden ist, so bei den Fällen von Sandrock, Schumacher, Jellinek (Fall 2), Gerlach. In der leichtesten Form stellt sich diese Knochennekrose dar als eine große, von Weichteilen entblöste, streifige Fläche (Fall Sandrock), in deren Tiefe der Knochen von Periost entblöst frei liegt. In der Mitte findet sich eine furchenartige Delle, in deren Bereich der Knochen morsch, bräunlichschwarz, wie verbrannt ist; nach außen wird diese von mehr weißlichgrauem, trockenem, nekrotischen Knochen begrenzt und den Rand der Knochennekrose bildet das stark ödematös geschwollene Periost. Dieser Nekrose an der Außenseite entspricht auch eine eben so große, durch ihre weißliche Farbe sich deutlich abhebende, nekrotische Stelle an der Innenfläche des Schädeldaches.

Geht die Zerstörung des Knochens tiefer, wie in Schumacher's Falle, so ist nicht nur der äußere Weichteildefekt größer, sondern auch die

Digitized by Google

durch ihre weißliche Farbe und spröde trockene Beschaffenheit kenntliche Nekrose des Knochens an der Schädeloberfläche. Der der Kontaktstelle unmittelbar entsprechende Knochendefekt ist geschwärzt, verkohlt, und mit krümeligen Kalkpartikeln bedeckt, oder es haben sich wie bei Jellinek's zweitem Fall durch Schmelzen der Knochensubstanz eigentümliche weiße hohle kugelige Körperchen gebildet, die aus phosphorsaurem Kalk bestehen. Schließlich kommt es zur vollständigen Zerstörung und Durchlöcherung des Schädelknochens, mit einer Verkohlung des Knochens an den Rändern des Loches, wie sie Gerlach beschrieben hat.

Wie ich schon bei der Epikrise unseres ersten Falles hervorgehoben habe, ist es sehr auffällig, daß auch bei ausgedehnter Nekrose und Verschorfung der Weichteile die Läsion der Meningen und des Gehirnes selbst nur einen geringen Umfang erreicht, sich nur auf die unmittelbare Kontaktstelle beschränkt und sich auch nicht weiter in die Tiefe hineinerstreckt. Dasselbe gilt nun anscheinend auch für jene Fälle, wo es zu einem Schmelzen des Knochens gekommen ist, wie bei Jellinek's zweitem Falle, oder gar zu der gänzlichen Durchlöcherung des Schädelknochens wie bei Gerlachs Beobachtung. Es wird auch hier nur von einer Zerstörung der Dura mater gesprochen (Fall Jellinek): und selbst bei der totalen Zerstörung des Schädelknochens in Gerlach's Fall ist wohl die Dura mater in etwa Handtellergröße schwarzbraun verfärbt, also augenscheinlich nekrotisch, aber doch nicht eigentlich verkohlt und nicht durchbrochen, und auch von einer deutlichen herdförmigen Zerstörung des Gehirns wird nichts weiter erwähnt als nur der Befund eines etwa bohnengroßen Herdes auf der Höhe der Großhirnhemisphäre mit einer Blutung in die Maschen der weichen Häute innerhalb der Hirnfurchen, der an eine umschriebene Läsion der weichen Hirnhäute und wohl auch der Hirnrinde denken läßt. Im übrigen entspricht unserem eigenen Befunde in Fall 1 mit der ganz oberflächlichen Nekrose der Großhirnrinde am besten Versé's Beschreibung der Veränderungen an den Meningen und am Gehirn in Sandrock's Falle, wenn man berücksichtigt, daß es sich in dem einen Falle um einen ganz frischen, in dem anderen um einen bereits 10 Tage alten Prozeß handelt. Versé fand entsprechend der Knochennekrose die Dura mater außen und innen in einem etwa handtellergroßen Bezirk schmutziggraubräunlich verfärbt und etwas trocken, mit Gerinnung des Blutes in den Gefäßen, begrenzt von einer breiten hyperämischen dunklen Zone, und dementsprechend auch am hinteren Teile der linken hinteren Zentralwindung eine verwaschene graurötliche Färbung der Hirnrinde mit kleinen Blutaustritten, die sich auch etwas in die Rinde hinein fortsetzten. In unserem Falle war dagegen überall bereits eine Demarkation der Nekrose eingetreten, so daß diese durch einen gelblichen eitrigen Saum vom erhaltenen Gewebe deutlich abgegrenzt war. Ich möchte glauben, daß diese verhältnismäßig doch nur geringe Flächen- und Tiefenausdehnung der Gehirnveränderungen vielleicht darin

Digitized by Google

ihre Erklärung findet, daß ein großer Teil der auf den Körper übertretenden elektrischen Energie an der Stromeintrittsstelle bei der Ueberwindung des hohen Uebergangswiderstandes des Schädelknochens in Wärme umgesetzt wird, so daß hier der Spannungsabfall sehr steil und die Wirkung der das Gehirn treffenden Elektrizitätsmenge entsprechend herabgesetzt sein wird, und daß dementsprechend auch die Schädigung des Gehirnes eine weniger starke wird.

Ueber den mikroskopischen Befund am Gehirn liegen bei den früheren Fällen keine Angaben vor. In unserem ersten Falle beschränken sich die histologischen Veränderungen am Gehirn auf die oberste subarachnoideale Schicht der Hirnrinde an der Kontaktstelle; sie bestehen in kleinen perivaskulären Hämorrhagien in der Gehirnsubstanz und Blutungen in die adventitiellen Lymphscheiden der kleinen Arterienäste, in geringem Oedem und leichter leukocytärer Infiltration der Hirnsubstanz und degenerativen Veränderungen an den Ganglienzellen. Sie entsprechen also im großen und ganzen dem, was Jellinek früher bei dem Tod durch Elektrizität gefunden hat, und als charakteristisch und für die ganze Pathogenese des Todes durch Elektrizität für bedeutungsvoll hält. Da sich diese Veränderungen am Zentralnervensystem in unserem Falle aber ganz auf die Kontaktstelle allein beschränken, so halte ich bei der Einschätzung ihrer pathognomonischen Bedeutung doch eine gewisse Skepsis für geboten. In unserem Falle wenigstens kann ihnen wohl kaum ein Einfluß bei dem Zustandekommen des Todes zuerkannt werden.

Die klinischen Erscheinungen sind bisher bei allen Fällen, die nicht unmittelbar tödlich verliefen, im wesentlichen immer dieselben gewesen und entsprechen in der Hauptsache ganz denen, die auch sonst bei „elektrischen Unfällen" auftreten: Anfänglich tiefes Coma, das bei Wiederbelebungsversuchen durch künstliche Atmung meist bald in eine tiefe Bewußtlosigkeit übergeht, die kürzere oder längere Zeit (mehrere Stunden) anhält, und in der in Gerlach's Falle schon während des Transportes ins Krankenhaus der Tod eintrat. Ganz regelmäßig stellen sich dann alsbald maniakalische Erregungszustände mit großer motorischer Unruhe ein, manchmal auch krampfartige Zustände oder Lähmungen; diese Erregung klingt aber schnell wieder ab und macht einem Stadium der Ruhe und Erschöpfung bei fortdauernder Bewußtlosigkeit Platz, das wieder mehrere Stunden oder bis zum nächsten Tage anhält. Aus ihm erwacht dann der Verunglückte, vollkommen amnestisch für den ganzen Unfall vom Augenblicke des Kontaktes an; mehrfach bleibt auch für die erste Zeit noch eine Schwerbesinnlichkeit zurück, bis der Kranke das Bewußtsein wieder vollständig erlangt hat. Oefters bestehen anfänglich Kopfschmerzen, Augenschmerzen, Schlaflosigkeit, Brechreiz und Pulsverlangsamung als Reizerscheinungen seitens des Gehirnes, die kürzere oder längere Zeit anhalten können, wenn sich die Kranken auch meist rasch wieder erholten. Auch

Digitized by Google

einige Tage dauernde Lähmungen sind wiederholt beobachtet, nach denen z. T. eine Schwäche in den betroffenen Gebieten zurückblieb, außerdem Parästhesien oder andere funktionelle Störungen, die in unserem dritten Falle wie in dem von Oberst schließlich dauernd bestehen bleiben in Form einer sogen. traumatischen Neurose, während in unserem zweiten und Jellinek's erstem Falle die Verunglückten für die Dauer frei von derartigen Störungen blieben.

Es ergibt sich hieraus, daß bei diesen Verletzungen die Prognose für die Fälle, wo nicht der Tod alsbald nach dem Kontakt infolge der unmittelbaren Elektrizitätswirkung eintritt, oder wo es nicht bald nach dem Unfalle zu einer Infektion der gangränös gewordenen Weichteile kommt, oder wo nicht weitere Komplikationen durch andere schwere Verletzungen bestehen, mögen sie durch Elektrizitätswirkung selbst oder die Begleitumstände des Falles (z. B. Knochenbrüche) verursacht sein, im allgemeinen keine ungünstige ist, so bedrohlich das ganze Krankheitsbild auch anfänglich erscheint. Wenn die Demarkation und Abstoßung des Weichteilschorfes auch langsam vor sich geht und eine große offene, sich mit Granulationen bedeckende Wunde hinterläßt, und wenn auch die Bildung und Lockerung des Knochensequesters in deren Grunde noch erheblich längere Zeit in Anspruch nimmt, so ist doch in diesem Stadium, soweit unsere beiden Fälle 2 und 3 und der Oberst's einen Schluß zulassen, die Infektionsgefahr — wie ja überhaupt bei den durch Uebertritt elektrischen Stromes entstandenen Wunden — verhältnismäßig gering, und damit auch die Gefahr einer Meningitis, obgleich diese ja eigentlich bei einer so tief greifenden, bis auf die Dura mater reichenden Nekrose des Knochens, wie in allen diesen Fällen, sehr groß zu sein scheint.

Die Aussicht, daß sich die große Weichteilwunde, solange noch Nekrosen des Knochens vorhanden und nicht abgestoßen sind, spontan schließen könne, ist nach den Erfahrungen bei unserem zweiten und dritten Falle und dem von Oberst sehr gering, wenn nicht ganz ausgeschlossen. Reicht die Nekrose dagegen nur bis auf Periost oder Knochen, ohne daß dieser selbst in Mitleidenschaft gezogen ist, so reinigt sich nach der Abstoßung des Weichteilschorfes der Defekt ziemlich schnell und heilt glatt spontan ohne weiteren Eingriff, wie in unserem vierten und Jellinek's erstem Fall.

Aus der relativ geringen Gefahr einer Meningitis selbst bei großer Ausdehnung der Knochennekrose ergibt sich auch eine praktische Folgerung, nämlich die, daß es kein Bedenken hat, mit der operativen Entfernung des Knochensequesters ruhig so lange zu warten, bis er sich spontan soweit gelockert hat, daß er beweglich geworden ist, wenn dies auch geraume Zeit erfordert, eine Erfahrung, die hier im Kgl. Krankenstift übrigens auch bei den infolge von Elektrizitätswirkung entstandenen Nekrosen anderer Knochen gemacht ist. Es läßt sich dann das abgestorbene Knochenstück im Aetherrausch mit dem Raspatorium oder mit der Pincette ohne Schwierig-

Digitized by Google

keiten abheben, ohne daß vom gesunden Schädelknochen etwas verloren geht. Ist der so entstandene Weichteil- und Knochendefekt nicht zu groß, so kann er, auch wenn die Dura mater frei gelegt ist, unter der gewöhnlichen Behandlung granulierender Wunden durch Granulationsbildung und Ueberhäutung vom Rande her glatt ausheilen, was verhältnismäßig schnell vor sich geht, wie in unserem zweiten Falle, anderen Falles wird man ihn durch Transplantation zu decken haben. Dadurch ließ sich bei unserem dritten Falle die Heilung der Kopfwunde in der Zeit von etwa vier Wochen, im Falle von Oberst in der von etwas über zwei Monaten erzielen.

Literatur[1]).

1) Aschoff, Die Elektrizität als Krankheitsursache in Bd. I, S. 184 von Krehl und Marchand's H. d. Allg. Pathol. 1908. — 2) Bischoff, Ueber einen Fall von Starkstromverletzung. Die Restitutionsreihe der körperlichen und geistigen Störungen. Med. Klinik. 1911. Nr. 28. S. 1080. — 3) Capello e Pellegrini, Contributo alla conoscenza degli infortuni per correnti elettriche a bassa tensione. (Osp. civ. di Venezia). Arch. di antropol. crim. Bd. 34. Nr. 2. p. 201—211. 1913. (Ref. Zbl. f. d. gesamte Chirurgie und ihre Grenzgebiete. Bd. 2. 1913. S. 348.) — 4) Gerlach, Verletzung des Schädelknochens durch elektr. Starkstrom. Wien. m. W. 1912. Nr. 49. — 5) Harbitz, Einwirkung des elektr. Stromes auf den menschl. Körper und ihre Bedeutung in der Unfallversicherung. Norsk Magazin for Lägevidenskaben. 1910. Nr. 5 u. 6 (Ref. D. m. W. 1910. Nr. 24 S. 1152. Münch. m. W. 1910, Nr. 32 S. 1708). — 6) Jellinek, Elektropathologie. Die Erkrankungen durch Blitzschlag und elektrischen Starkstrom in klin. und forens. Darstellung. Stuttgart 1903. — 7) Ders., Blitz- und elektr. Starkstrom-Verletzungen. Enzyklopäd. Jb. der ges. Heilkunde. Bd. 12. N. F. 3. Jahrgang 1905. S. 52. — 8) Ders., Blitzschlagverletzungen. Ebenda. Bd. 13. N. F. Jahrgang 4. 1906. S. 89. S. 193. — 9) Ders., Elektr. Gesundheitsschädigungen. Ebenda. Bd. XIV. N. F. 5. Jahrg. 1907. S. 159. — 10) Ders., Die Wirkung des elektr. Starkstromes auf den menschl. Körper. Med. Klinik. 1909. Nr. 8. S. 285. — 11) Ders., Atlas der Elektropathologie. Wien und Berlin 1909. — 12) Ders., Elektropathologie. Enzyklopäd. Jb. der ges. Heilkunde. Bd. 18. N. F. 9. Jahrg. 1911. S. 92. — 13) S. Jellinek und Fr. Reuter, Demonstration der Moulage von Verletzungen durch elektr. Starkstrom. Gesellsch. f. inn. Med. u. Kinderheilkunde in Wien. 16. November 1911. Wien. klin. W. 1911. Nr. 48. S. 1685. — 14) Jellinek, Organisation und Durchführung der ersten Hilfe bei elektr. Unfällen. Ebenda. 1912. Nr. 25. S. 962. — 14a) Ders., Unfälle durch Elektrizität. Jahreskurse f. ärztl. Fortbildung. Dezember 1912. S. 71. — 15) Ders., Ueber die Bedeutung der Art und Intensität elektrischer Starkströme bei Einwirkung auf den Tierkörper. Wien. klin. W. 1913. Nr. 44. S. 1793. — 16) Jex-Blacke, Goulstonian lectures on death by electric currents and by lightning. Brit. m. J. 1913, Nr. 2722. p. 425—430; Nr. 2723, p. 492 bis 498, 548—552, 601—603. (Ref. Zbl. f. d. ges. Chir. u. Grenzgeb. 1913. Bd. 1. S. 406 u. 637 und Zbl. f. path. Anatomie. 1913. Nr. 11. S. 494.) — 17) Kratter, Blitzschlag und elektr. Verunglückung. Enzyklopäd. Jb. der ges. Heilkunde. N. F. 2. Jahrgang.

1) Ich beschränke mich hier auf die Anführung der wichtigeren neueren Literatur und verweise wegen der älteren auf die Monographien von Jellinek (6) und Schumacher (23).

Digitized by Google

1904. S. 61. — 18) Mangelsdorf, Tod durch Elektrizität. Friedreich's Blätter für gerichtl. Med. 1911. H. 6. S. 433. 1912. H. 1. — 19) Oberst, Verletzungen durch den elektr. Strom. Münch. m. W. 1909. Nr. 26. S. 1320—1324. — 20) Rodenwaldt, Verletzungen durch elektr. Starkströme vom gerichtsärztl. Standpunkte. Vierteljahrsschrift f. gerichtl. Med. III. Folge. Bd. 37. H. 1. S. 35—70. 1909. — 21) Sandrock, Ein Fall von elektr. Starkstromverletzung mit tödlichem Ausgange. Münch. m. W. 1912. Nr. 48. S. 2618. — 22) M. B. Schmidt, Starkstromverletzungen. Verhandl. d. Deutsch. Patholog. Gesellschaft XIV. Tagung. 1910. S. 218. — 23) Schumacher, Unfälle durch elektr. Starkströme. Wiesbaden 1910. — 24) Strobl, 5000 Volt starker elektr. Schlag. Wien. m. W. 1902. Nr. 38. — 25) Thiem, C., Elektr. Unfälle im Handbuch der Unfallerkrankungen. II. Aufl. Bd. I, S. 87—106. Stuttgart 1909. — 26) Trembur, F., Wirkung des elektr. Hochspannungsstromes vom gerichtsärztlichen Standpunkt. Vierteljahrsschr. f. gerichtl. Med. III. Folge. Bd. 36. 1908. S. 369. — 27) Zangger, H., Die wichtigsten Ursachen von elektr. Unfällen. Naturwissenschaften, Jahrg. 1. H. 16, S. 375—379. 1913. — 28) Motzfeld, K., Ueber einen durch elektrischen Strom von niederer Spannung (Lichtleitung) verursachten Todesfall. Tidskrift for den norske laegeforening. 1913. Nr. 1. (Ref. Wien. klin. W. 1913 Nr. 10. S. 391.) — 29) Spitzka u. Radasch, Brain lesions produced by electricity as observed after legal electrocution. Amer. Journ. of Med. scienc. Sept. 1912. Nr. 3. p. 364 (Ref. Schmidt's Jb. 1913 Bd. 318. S. 153 u. Cbl. f. path. Anat. 1913. Bd. 24. Nr. 10 S. 469).

Digitized by Google

Digitized by Google

XI.

AUS DER

CHIRURGISCHEN KLINIK ZU ZÜRICH.

DIREKTOR: PROF. DR. SAUERBRUCH.

Zur chirurgischen Behandlung der Lungentuberkulose mit extrapleuraler Plombierung.

Von

Prof. Dr. **Sauerbruch.**

(Mit 1 Abbildung.)

Zu den erprobten Methoden chirurgischer Behandlung der Lungentuberkulose, dem Pneumothorax und der extrapleuralen Thorakoplastik haben sich in letzter Zeit andere gesellt. Sie entstanden aus dem Bedürfnis, in einzelnen Fällen die operative Lungeneinengung einfacher und wirksamer zu gestalten. Phrenikotomie und extrapleurale Plombierung suchen dieses Ziel auf verschiedene Weise zu erreichen.

Die Phrenikotomie (Stürtz, Sauerbruch) erzeugt eine halbseitige Lähmung des Zwerchfells. Der Muskel steht darnach dauernd in maximaler Exspirationsstellung und engt von untenher den Brustraum ein. Kleinste, meist paradoxe Bewegungen des Zwerchfells verhindern eine funktionelle Ruhigstellung und Kompression der Lunge nicht. Die Methode wurde von mir bei einer ziemlich großen Anzahl von Kranken erprobt. Eine selbständige therapeutische Bedeutung hat sie nur bei wenigen Kranken erlangt, deren Zustand sie überraschend besserte. Im allgemeinen soll die Zwerchfellähmung eingreifendere Maßnahmen nur vorbereiten oder in ihrer Wirkung unterstützen.

Schwieriger ist es, schon heute über die Pneumolyse und extrapleurale Plombierung ein abschließendes Urteil zu geben. Auf Grund des vorliegenden Materials kann man nur die Richtlinien zeichnen, nach denen diese Maßnahmen entwicklungsfähig erscheinen. Pneumolyse

Digitized by Google

und Plombierung gehören prinzipiell zusammen und müssen gemeinsam beurteilt werden. Sie kommen nur in Frage bei Tuberkulosen mit starker Schwartenbildung und mehr oder weniger ausgedehnter Obliteration der Pleura.

Schlange hat als erster bei einer schweren Kavernenblutung, nach Resektion der zweiten Rippe, die Lungenspitze von der Brustwand abgelöst und sie durch anschließende Tamponade komprimiert. Die eigentliche „Pneumolyse" stammt von Tuffier. Auch Friedrich hat sie bereits in Form der „Apikolyse" bei der extrapleuralen Plastik angewandt. Durch die Loslösung der Lunge von der Brustwand entsteht ein Hohlraum, der für die Heilung ungünstig ist. Tuffier beseitigte ihn durch eine Fettplastik und wollte dadurch gleichzeitig eine besonders wirksame Kompression der erkrankten Lunge erreichen. In letzter Zeit ist diese direkte Beeinflussung der Lunge in Form einer extrapleuralen Plombierung mit Paraffin besonders von Bär empfohlen worden. Die Pneumolyse mit anschließender Tamponade des Hohlraums (Jessen), die Auffüllung mit Stickstoff (A. Mayer) oder die Einführung eines komprimierten Gummiballons (A. Gwerder) sind Modifikationen des Verfahrens.

Eine richtige Wertung dieser Maßnahmen ist nur unter Berücksichtigung der für die Plastik geltenden Gesichtspunkte möglich.

Die Erfolge der extrapleuralen Plastik beruhen auf der sichergestellten Tatsache, daß eine erkrankte Lunge nach funktioneller Ausschaltung und nach Eintritt vollständiger Retraktion ihres Gewebes ausheilen kann. Dieses Ziel wird am idealsten erreicht durch den künstlichen totalen Pneumothorax. Die alte Quinke-Spengler'sche Plastik beeinflußt die erkrankte Lunge nur in einem umschriebenen Bezirk, während die Methode nach Brauer-Friedrich durch ausgedehnte Entknochung der Brustwand eine ausgiebige Lungenretraktion ermöglicht. Diese Operation war aber mit Gefahren für den Kranken verbunden und konnte sich in ihrer ursprünglichen Form nicht halten. In verschiedener Weise ist darum die Brauer-Friedrich-sche Plastik umgeändert und ausgebaut worden: durch zweizeitiges Operieren, durch Einschränkung der Rippenresektion, sollte der Eingriff ungefährlicher werden (Sauerbruch, Wilms).

Nach den heute vorliegenden zahlreichen Erfahrungen kann es keinem Zweifel unterliegen, daß eine schwere und ausgedehnte tuberkulöse Erkrankung der Lunge nur durch totale Retraktion bzw. Kompression genügend beeinflußt wird. Schon vor einem Jahre habe ich diesen Standpunkt ausdrücklich vertreten und gerade deswegen die Indikation für eine umschriebene Oberlappenplastik nach Quinke-Spengler und für die Wilms'sche Pfeilerresektion auf einzelne wenige Fälle eingeengt. Heute zwingen mich vermehrte und ergänzende Erfahrungen mehr denn je, an dem Grundsatze festzuhalten, daß zur Erreichung einer genügenden Wirkung auf eine schwer erkrankte Lunge eine ausgedehnte Plastik von der elften bis zur zweiten oder ersten Rippe erforderlich ist. Freilich wird dieser

Digitized by Google

Eingriff nicht mehr in der alten, von Friedrich vorgeschlagenen Weise ausgeführt. Durch Aenderung der Schnittführung (Hakenschnitt), durch ausschließliche Anwendung der Lokalanästhesie, durch Resektion der Rippen in kürzerer Ausdehnung aber an zweckmäßigerer Stelle und durch sorgsame Nachbehandlung hat die Operation ihre Gefahren verloren. (Operationsmortalität der Züricher Klinik bei 104 Kranken 2.) Selbst bei geschwächten Kranken konnten wir den Eingriff in der letzten Zeit in einer Sitzung ausführen.

Die sekundären Gefahren der Plastik, die meist als Folge unrichtiger Indikationsstellung oder durch Aspiration auftreten, sind durch richtige Lokalisation des Eingriffs heute zu vermeiden. Es lassen sich auch anderweitige Bedenken gegen diesen Eingriff nicht aufrecht erhalten. Die Aenderung der Form und Haltung des Brustkorbes führt bei unserer Methode zu keiner Entstellung des Kranken. Die Funktion des Schultergürtels und des Armes wird in keiner Weise geschädigt. Von verstümmelnden Operationen zu sprechen, ist daher unberechtigt. Vor allen Dingen müssen aber alle Bedenken zurücktreten gegenüber den schönen Erfolgen, die bei richtiger Auswahl der Fälle erzielt worden sind. Nur dann wäre die Plastik zu verlassen, wenn ein anderes Verfahren in noch einfacherer und wirksamerer Weise dasselbe Ziel erreichen könnte.

Die Frage, ob die Plombierung in der bisher geübten Form in Konkurrenz mit der Plastik treten kann, ist zu verneinen. Ein Hauptnachteil ist, daß die Lunge nur in einem beschränkten Bezirk im Bereich der Haupterkrankung ausgelöst und komprimiert wird. Eine solche Plombe wirkt wie eine partielle Plastik und hat auch alle Nachteile einer solchen. Der wichtige Faktor der funktionellen Ausschaltung und Ruhigstellung der ganzen Lunge fällt fort. Im Bereich der Kompression kommt es vielleicht zur Ausheilung des Prozesses, während im Unterlappen eine weitere Entwicklung der Krankheit eher begünstigt wird. Auch muß bei allen diesen partiellen Einengungen kavernöser Lungenabschnitte mit der Aspiration von Sekret in gesunde Teile gerechnet werden. Daran ändern die Berichte über gute Erfolge nach partiellen Plomben nichts. Die Beobachtungszeiten sind zu kurz, um über das Verhalten der nichtkomprimierten Lungenabschnitte abschließend urteilen zu können. Jedenfalls muß man immer damit rechnen, daß ähnlich wie bei partiellen Plastiken, nach anfänglich überraschender Besserung in den nicht komprimierten Teilen meist im Unterlappen der Krankheitsprozeß fortschreitet und damit die Gesamtlage des Kranken sich verschlechtern kann. Die nach unserer Meinung stets notwendige Beeinflussung der ganzen Lunge wird bei ihr nicht erreicht. Um eine genügende Heilwirkung durch eine Plombe zu erzielen, wäre aus diesen Gründen eine vollständige Ablösung der ganzen Lunge mit anschließender Ausfüllung des Hohlraums nötig. Erst dann entspricht der mechanische Effekt dem einer totalen Thorakoplastik. Vollständige Ausschaltung, Retraktion und Kompression der

Digitized by Google

Lunge müssen das Ziel einer jeden operativen Behandlung schwerer Lungentuberkulosen sein. Unter der Voraussetzung, daß eine solche Plombe gefahrlos, leicht, einfach und im Dauererfolg zuverlässig wäre, würde sie der Plastik überlegen sein. Aber es liegt auf der Hand, daß eine ausgedehnte Plombierung ganz andere Voraussetzungen als eine partielle hat. Der Eingriff ist kaum noch in Lokalanästhesie auszuführen, die Technik schwieriger. Dazu muß mit allerlei Komplikationen gerechnet werden. So sind die Aussichten für den Wundverlauf ungünstiger geworden. Nur allzuleicht kommt es in einem großen Hohlraum zu entzündlicher Exsudation, ja Infektion, die eine reaktionslose Einheilung des Fremdkörpers ausschließen. Vor allem droht aber dem Kranken eine andere, durch die Art des Eingriffes hervorgerufene Gefahr. Eine Plombe über der ganzen Lunge muß diese und das Mittelfell belasten und verdrängen. Mechanische Behinderung der Herztätigkeit, der inspiratorischen Entfaltung und exspiratorischen Lüftung der anderen Lunge bedrohen dann durch schwerste Dyspnoe und Herzinsuffizienz das Leben des Kranken. Sehr viel hängt in dieser Beziehung von der Beschaffenheit des Mittelfells ab. Eine starre, unnachgiebige Membran hält selbst eine beträchtliche Kompression aus. Die gefährliche Mediastinalverschiebung ist dann nicht zu befürchten. Dagegen wird ein verschiebliches Mittelfell durch den Druck einer Plombe noch mehr als bei einer ausgedehnten Plastik verschoben. Aehnlich wie bei einem unter zu großem Druck stehenden Pneumothorax oder Exsudat treten gefährliche Verdrängungserscheinungen ein. In dieser Beziehung ist eine Beobachtung von Bedeutung, die ich bei einem jungen Menschen machte.

Es handelte sich um einen 24 j. Kranken, der mir zur Thorakoplastik mit einer linksseitigen schweren ausgedehnten kavernösen Phthise zugewiesen worden war. Da die andere Lunge ebenfalls krank war, wollte ich den großen Eingriff durch weniger eingreifende Maßnahmen ersetzen. Eine Kompression des Unterlappens suchte ich durch die Phrenikotomie zu erreichen. Das Zwerchfell stieg höher und der Unterlappen wurde gut beeinflußt. Dann entschloß ich mich, von einem Intercostalschnitt aus den Oberlappen und den oberen Abschnitt des Unterlappens auszulösen und eine Plombierung anzuschließen. Der Eingriff verlief glatt, und es wurde eine Plombe von etwa 800 ccm Paraffin eingefügt. Schon unmittelbar nach der Operation fiel auf, daß der Kranke cyanotisch war, mit kleinem frequentem Puls. Es bestanden Erscheinungen, wie man sie früher nach ausgedehnter Plastik häufiger gesehen hat. Wir warteten zunächst ab. Da aber gegen Abend die Pulsfrequenz und die Cyanose weiter zunahmen und Preßatmung auftrat, wurde die Plombe entfernt. Sofort ging die Pulsfrequenz erheblich zurück, der Kranke beruhigte sich, die Dyspnoe schwand. Der zurückbleibende Hohlraum wurde tamponiert und gab nun natürlich zu einer langen Nachbehandlung Veranlassung. Schließlich habe ich mich dann entschlossen, eine ausgedehnte Plastik von der elften bis zur ersten Rippe auszuführen und auf diese Weise den Hohlraum so verkleinert, daß er ausgeheilt ist.

Auch bei zwei anderen Kranken mit Plomben von 1100—1200 ccm traten leichte Verdrängungserscheinungen ein, aber ohne bedrohliche Symptome.

Digitized by Google

Es kann also keinem Zweifel unterliegen, daß eine größere Plombe durch Mediastinalverdrängung gefährlich werden kann. Gerade diese Mediastinalverschiebung war die Hauptgefahr der alten Brauer-Friedrichschen Plastik. Schon allein aus diesem Grunde wird man eine Plombierung über der ganzen Lunge mit großer Reserve und nur unter bestimmten Voraussetzungen empfehlen können. Die Plombierung als Ersatz der extrapleuralen Plastik bei einer ausgedehnten Erkrankung einer Lunge kann demnach allgemein nicht empfohlen werden.

Die Ansicht Bär's, daß „die extrapleurale Plombierung ein vollwertiger Ersatz der bisher geübten thorakoplastischen Operationen mit gleicher Indikationsbreite" sei, können wir als richtig nicht anerkennen.

Aus einer ganz anderen Erfahrung heraus scheint dagegen eine partielle Plombierung an Bedeutung zu gewinnen. Wir wissen, daß selbst eine ausgedehnte Plastik nicht immer eine genügende Retraktion und Kompression der Lunge im Kavernengebiet hervorruft. Eine hochgradige Schrumpfung des Gesamtorgans tritt zwar ein, aber die starrwandigen Hohlräume leisten der Schrumpfung des umliegenden Gewebes bisweilen Widerstand und bleiben in dem verdichteten Parenchym bestehen. Trotz Besserung des Gesamtkrankheitszustandes verschwinden die Kavernensymptome nicht und der Effekt der Operation bleibt ungenügend. Schon Friedrich hat diese Beobachtung gemacht und glaubte, durch extrapleurale Auslösung der Lungenspitze eine bessere Verkleinerung ihrer Kavernen ermöglichen zu können. Oft hat man dabei Erfolg. Aber nicht immer reicht eine solche Apikolyse aus. Bei starrer schwartiger Beschaffenheit der Umgebung wird eine Verkleinerung, niemals aber ein vollständiges Zusammenfallen der Kavernenwand erreicht. In solchen Fällen führt oft die Resektion des Schlüsselbeins, die ich zur Erzielung besonderer Spitzeneinengung mehrfach ausführte, noch zum Ziel. Aber sie erschwert die Plastik und schädigt den Schultergürtel, bei nicht sicherem Erfolge. In solchen Fällen kann die direkte Kompression der Lunge durch eine Plombierung nach Bär gute Dienste leisten. Die ausgesprochene mechanische Wirkung einer solchen Plombe auf die Kaverne steht außer Zweifel. Nur darf man nicht vergessen, daß neben der Beseitigung der Kaverne die Beeinflussung des erkrankten Organs im ganzen eine sehr wichtige Forderung ist. Nicht nur auf die Kaverne, sondern vor allen Dingen auf die tuberkulös erkrankte Lunge muß eingewirkt werden. Nur so können wir eine wirklich dauernde Besserung oder gar Heilung der Erkrankung von der chirurgischen Behandlung erwarten. Im andern Falle kann nach der Verkleinerung der Kaverne das Sputum vorübergehend abnehmen und auch der Allgemeinzustand sich heben. Aber meist wird wohl von andern Herden der erkrankten Lunge aus der Prozeß weiter fortschreiten. Hinzukommt, daß durch eine umschriebene Plombierung über dem Oberlappen sogar eine Gefahr entstehen kann. Noch mehr als bei einer Oberlappenplastik kann

Digitized by Google

durch die Kompression des Kavernengebietes eine Aspiration des Kavernen-inhaltes in den Unterlappen eintreten, um so mehr, als auch nach der Plombierung energielose Kranke ähnlich, wie nach der Plastik, schlecht aushusten. Aus diesem Grunde kann man erst von der Verbindung einer Plastik oder eines Pneumothorax mit einer umschriebenen Plombierung über dem Oberlappen eine befriedigende Wirkung erwarten.

Mehrfach habe ich gesehen, daß starrwandige Kavernen, die durch eine ausgedehnte Plastik ungenügend beeinflußt wurden, nach einer sekundären Plombierung verschwanden mit erheblicher Besserung des Kranken. Solche besonders schönen Erfolge kamen durch das Zusammenwirken beider Eingriffe zustande. Die ausgedehnte Plastik mit der anschließenden Ausschaltung und Retraktion der Lunge leitete die Ausheilung der frischeren Herde

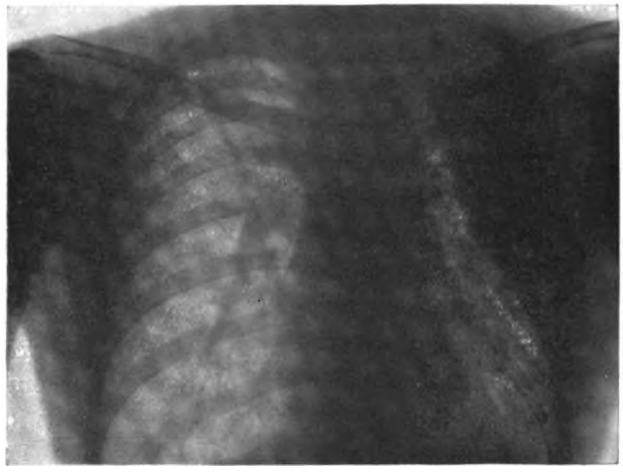

Ausgedehnte Plombe über dem linken Oberlappen nach vorausgeschickter Plastik. Hochgradige Kompression des Oberlappens, mäßige Einengung des Brustkorbs.

ein und verkleinerte außerdem schon etwas die Kavernen. Die umschriebene Plombe über dem Kavernengebiet brachte das vollständige Zusammenfallen der Hohlräume und Spalten zustande, ohne die Nachteile, die sonst der partiellen Plombe anhaften.

Damit komme ich auf den springenden Punkt in der ganzen Frage der Plombierung. Sie wird dort ihren Zweck erfüllen, wo sie nach richtiger Indikation ausgeführt wird. Ihr Hauptanwendungsgebiet sehe ich nach einer Plastik in der lokalen Kompression zurückgebliebener Hohlräume. Hier wird sich die Indikation für die Plombierung auch in Zukunft halten. Sobald es aber darauf ankommt, eine schwerkranke Lunge in toto zu beeinflussen, genügt die Plombe nicht. Es sei denn, daß man sich zu einer Ablösung der ganzen Lunge mit anschließender Füllung des Hohl-

Digitized by Google

raumes entschlösse. Die Gefahren und die Nachteile dieses Eingriffes habe ich oben erörtert.

Für die richtige Beurteilung der extrapleuralen Plombierung muß im Zusammenhang noch einmal auf alle Nachteile hingewiesen werden, die einer jeden Plombe anhaften, oder wenigstens anhaften können. In erster Linie hat der Chirurg Bedenken, einen größeren Fremdkörper einer nicht immer sterilen Höhle einzuverleiben. Eine reaktionslose Einheilung der Plombe ist keineswegs mit Sicherheit zu erwarten. Oefter kommt es trotz einwandfreier Technik und Vorsicht zu sekundärer Ausstoßung. Ja, man muß damit rechnen, daß selbst noch nach Monaten und Jahren, vielleicht im Anschluß an eine akute Infektion des Brustfells, Exsudationen eintreten, die zur Ausstoßung der Plombe führen. So mußte bei einem meiner Kranken 9 Monate nach der Operation die Plombe wegen einer starken Eiterung entfernt werden.

Auch die Auslösung der Lunge ist keineswegs immer leicht. Nicht selten, namentlich über Kavernen trifft man auf derbe, feste Schwarten, die von der Brustwand nicht abgedrängt werden können. Die Gefahr, die Lunge bei der Auslösung einzureißen, ist dann besonders groß.

Eine weitere Gefahr bildet die Blutung. Meist ist sie allerdings gering. In einzelnen Fällen sind aber die Schwarten reich vaskularisiert. Bei ihrer Loslösung reißen die Gefäße ein und der Hohlraum füllt sich schnell mit Blut. Bei einer meiner Kranken war die Blutung so stark, daß eine feste Tamponade nötig wurde.

Eine andere Komplikation ist der sekundäre Durchbruch der Plombe in die Lunge. Der Druck des Fremdkörpers führt allmählich zur Nekrose des Lungengewebes. Eine Verbindung zwischen extrapleuralem Raum und Kavernengebiet ist damit hergestellt. Die Paraffinmasse kann in die Lunge eintreten, und außerdem kommt es zu einer Infektion des Plombenbettes. In solchen Fällen muß frühzeitig eine breite Eröffnung des Operationsgebietes erfolgen.

Die Gefahren, die bei einer größeren Plombe durch Druck auf das Mittelfell hervorgerufen werden, habe ich oben auseinandergesetzt.

Schließlich erreicht man in einzelnen Fällen nicht einmal die gewünschte Kompression des Kavernengebietes. Es handelt sich dann um kallöse Verdickungen der Kavernenwände, die selbst bei starkem Druck nicht nachgeben und deshalb auch nicht aneinander rücken. Es leistet dann die Plombierung kaum mehr, als eine ausgedehnte Rippenresektion. Nach beiden Eingriffen bleibt die Kaverne bestehen. Freilich sind diese Kavernenformen selten.

Aus diesen Schwierigkeiten bei der Operation, den Störungen im Verlauf und dem nicht selten ungenügenden Effekt folgt ohne weiteres, daß die Plombe nicht das Verfahren der Wahl sein kann. Die Plombierung hat ihre Indikationen, wie der Pneumothorax, die Plastik und die Phrenikotomie.

Meine Erfahrung erstreckt sich auf 28 Plombierungen. Einen Todesfall habe ich nicht zu beklagen; dagegen kam es 7 mal zur Eiterung und Aus-

Digitized by Google

stoßung der Plombe. Tägliche Verbandwechsel mit ihren Unannehmlichkeiten für die Kranken ließen sich nicht vermeiden; ich habe bedauert, den Eingriff ausgeführt zu haben. Auch einen sekundären Durchbruch der Plombe in die Lunge habe ich beobachtet, ebenso eine schwere Blutung und eine Mediastinalverdrängung. Zweimal war die Anlegung einer Plombe wegen derber Verwachsungen technisch unmöglich. Bei zwei anderen Kranken war trotz großer Plombe der mechanische Effekt ungenügend. In letzter Zeit habe ich die Plombierung nur noch als Ergänzung nach einer extrapleuralen Plastik ausgeführt, aus Gründen, die ich oben ausführte. Hier bestehen die besten Bedingungen für die Plombe.

Man darf die Indikationen für eine Plombierung etwa folgendermaßen aufstellen:

In erster Linie kommt die Plombierung in Frage zur Erzeugung einer wirksamen umschriebenen Kompression der Lunge nach ungenügender operativer Brustkorbeinengung. Die Verbindung beider Eingriffe hat bei 11 Kranken sechsmal der Heilung nahekommende Besserung bewirkt. In vier Fällen trat eine Besserung durch Abnahme des Sputums ein. Eine Ausstoßung der Plombe oder andere Komplikationen wurden bei diesen Kranken nicht beobachtet. Vielleicht beruht dieses günstige Resultat darauf, daß nur kleine Plomben von etwa 300—400 ccm Paraffin nötig waren, und daß an günstiger Stelle die Ablösung der Lunge vorgenommen wurde. Von einem Paravertebralschnitt aus legten wir nach Durchtrennung der Scapularmuskulatur im Resektionsgebiete die erste bis dritte Rippe frei. Durch Entfernung eines Stückes von 4 cm aus der zweiten oder dritten bereits früher resecierten Rippe gewannen wir den nötigen Zugang, um von hier aus extrapleural den Oberlappen auszuschälen. Der entstandene Hohlraum wurde nach sorgfältiger Blutstillung mit der Paraffinmasse ausgefüllt. Später legte man dann die Muskulatur als dicken Weichteilmantel über die Plombe. Die Einengung des Thorax unterhalb bildete ein festes Widerlager für den Fremdkörper, das eine Senkung und Verschiebung verhindert. Diese unbedingte Ruhelage der Plombe ist sicherlich eine der Voraussetzungen zuverlässiger Einheilung. Der Eingriff ist klein, in Lokalanästhesie durchführbar und ungefährlich.

Eine ähnliche Indikation für eine umschriebene Plombe besteht bei unvollständiger Kompression einer Lunge nach einem Pneumothorax. Namentlich denke ich an die häufigen Fälle, bei denen der kavernöse Oberlappen durch Verwachsung mit der Brustwand ausgespannt bleibt. Hier kann entweder eine partielle Plastik oder eine umschriebene Plombe über dem Oberlappen erwogen werden. Beides habe ich öfters versucht. Es hat sich gezeigt, daß die Erfolge der partiellen Plastik, am besten in Form der Pfeilerresektion, der Plombierung überlegen sind. Der Plombe fehlt in solchen Fällen nach unten zu über der zarten Pleura ein zuverläs-

Digitized by Google

siger Halt. Auch kann die zarte Pleura beim Ablösen oder später durch den Druck der Plombe einreißen. Bei zwei Kranken wurde allerdings der Zustand nach der Plombierung ganz erheblich gebessert. Bei zwei anderen Kranken kam es zu einem Einriß der Pleura, der die Plombierung ausschloß. Hier habe ich dann eine intrapleurale Ablösung des Oberlappens vorgenommen. Sie gelang gut und ermöglichte die Nachbehandlung der erkrankten Lunge durch einen vollständigen Pneumothorax. Es scheint mir gerechtfertigt, diese intrapleurale Ablösung bei umschriebenen Verwachsungen des Oberlappens weiter zu erproben. Erweist sich dieses Verfahren als ungefährlich, so dürfte es allen anderen Methoden vorzuziehen sein.

Bei Fällen mit schwerer umschriebener Erkrankung des Oberlappen ohne zu große Sputummengen kann auch die Verbindung einer Phrenikotomie mit einer umschriebenen Plombe erwogen werden. Die Phrenikotomie wäre als erster Eingriff auszuführen, um den Unterlappen ruhigzustellen und auch von unten her das Zwerchfell einzuengen. Die Retraktion und Kompression des hauptsächlich erkrankten Lungengebietes würde dann von der Plombe erwartet werden. Freilich wird man nach meiner Meinung besser tun, die Phrenikotomie durch eine Plastik zu ersetzen. Im Anfang habe ich mehrmals in solchen Fällen nur die Plombierung ausgeführt. Zweimal beobachtete ich Aspiration in den Unterlappen.

Eine seltene Indikation für eine partielle Plombe findet sich bei den Kranken, deren Tuberkulose unter Zurückbleiben von Kavernen ausgeheilt ist. Die Grundkrankheit, die Tuberkulose der Lunge, erfordert dann keine operative Maßnahme mehr. Dagegen kann eine Beeinflussung der Kavernen noch wünschenswert erscheinen. Sie bestehen als glatte, secernierende Erweiterungen des Bronchialbaumes fort. Trotz allgemeinen Wohlbefindens haben die Kranken häufig noch große Auswurfmengen; auch treten gelegentlich Retentionen des Sputums mit Fiebersteigerung auf. Hier würde nur nötig sein, die Hohlräume zu verkleinern, ohne die ausgeheilte Lunge selbst zu beeinflussen. Diesen Zweck wird eine umschriebene Plombe erfüllen.

Sehr schwierig ist die Indikation für eine totale Plombe als Ersatz einer ausgedehnten Thorakoplastik. Uns scheint in den meisten Fällen die Thorakoplastik den Vorzug zu verdienen. Sie ist als leistungsfähig erprobt. Bei richtiger Auswahl der Fälle und richtiger technischer Gestaltung des Eingriffs ist sie zudem ungefährlich. Die Rückwirkung auf Form und Haltung des Brustkorbs ist gering. Rein mechanisch wird die Plombe mindestens dasselbe wie eine Plastik leisten können. Ihrer allgemeinen Anwendung stehen aber Komplikationen, ja direkte Gefahren hindernd im Wege. Dieselben entziehen sich, wie wir oben sahen, exakter Vorausbestimmung. Bei sichergestellter Starrheit des Mittelfells und schlechtem Allgemeinzustand des Kranken erscheint uns die Plombierung gerechtfertigt.

Digitized by Google

Heilt die Plombe ein, so kann man, ähnlich wie nach einer ausgedehnten Plastik, erhebliche Besserung, ja sogar Heilung erwarten. Davon überzeugte ich mich in zwei Fällen, die nach diesen Gesichtspunkten operiert wurden. In dem einen Falle verschwand das Sputum von 100 ccm pro Tag bereits nach acht Tagen fast vollständig und dauernd. Bei dem Kranken mit 150 ccm Sputum ging dasselbe nach drei Wochen bereits auf 20 ccm zurück. Beide Kranke hatten später eine erhebliche Gewichtszunahme zu verzeichnen, die im Einklang mit der fortschreitenden Besserung ihrer Lungenerkrankung stand. Es ist abzuwarten, ob bei Verbesserung der Technik eine ausgiebige Anwendung der totalen Plombe gerechtfertigt erscheint; ich glaube es nicht.

Die technische Ausführung der Plombierung ist leicht. Als Plombenmaterial benutzen wir gewöhnliches Paraffin von 50° Schmelzpunkt oder die Bär'sche Masse. Zusatz von Bismut oder Jodoform ist nicht nötig; höchstens haben diese Stoffe für die spätere Wiedergabe der Plombe im Röntgenbild Vorteile. Der Eingriff wird in Lokalanästhesie ausgeführt. Die Anlegung einer partiellen Plombe nach vorausgegangener Thorakoplastik empfiehlt sich von einem Paravertebralschnitt aus. Eine totale Plombe läßt sich dagegen am besten von einem Interkostalschnitt, etwa dem fünften oder sechsten Zwischenrippenraum, mit oder ohne Resektion einer Rippe, ausführen. Durch stumpfes Zurückdrängen der an einer Stelle freigelegten Pleuraoberfläche, die an ihrer gelblich-roten Farbe erkenntlich ist, gewinnt man einen Zugang, von dem aus manuell vorsichtig und allmählich die Lunge von der Brustwand abgeschoben werden kann. Gewöhnlich erfolgt diese Ausschälung ohne nennenswerte Blutung. Hier und da muß man einzelne Stränge, in denen Gefäße verlaufen, vor der Durchschneidung doppelt unterbinden. Die Einführung der Plombe erfolgt in weichem Zustand des Paraffins in kleinen Stücken, die sich in der Höhle untereinander verbinden. Der Druck, mit dem das Paraffin eingepreßt wird, ist namentlich in der Nähe der großen Gefäße des Herzens sorgfältig abzuwägen. Ein zu großer Druck ist an der Veränderung der Herztätigkeit, der Gesichtsfarbe und des Pulses zu erkennen. Mit besonderen löffel- und spatelartigen Instrumenten drückt man das Paraffin in die Nischen und Buchten ein. Das Einfließen flüssigen Paraffins von einer Temperatur über 50° halten wir mit Rücksicht auf die Möglichkeit einer Gewebsschädigung für unangebracht. Allmählich wird so der ganze Hohlraum ausgefüllt und die Plombenoberfläche fällt in das Niveau der Brustwand. Ueber ihr werden die Weichteile exakt vernäht, so daß keine Buchten und Hohlräume entstehen. Die Nachbehandlung erfordert keine besonderen Maßnahmen. Nur ist, namentlich bei totaler Plombe, darauf zu achten, ob nicht Verdrängungserscheinungen auftreten. Dann ist die sofortige Entfernung der Plombe nötig.

Digitized by Google

XII.

AUS DER

CHIRURGISCHEN KLINIK ZU ZÜRICH

(DIREKTOR: PROF. DR. SAUERBRUCH)

UND DEM

SANATORIUM SCHWEIZERHOF IN DAVOS

(DIRIG. ARZT: HANS STAUB).

Die Röntgendiagnostik bei der mechanischen Therapie der Lungentuberkulose.

Von

Hans Staub.

(Mit 26 Abbildungen.)

Während früher die Behandlung der Lungentuberkulose ausschließlich in das Gebiet der internen Medizin gehörte, die klimatische und hygienisch-diätetische Kur, die medikamentöse, die Tuberkulin- und Serumbehandlung das alleinige Rüstzeug des Arztes darstellten, hat, ohne diese Hilfsmittel hintan zu setzen, in den letzten Jahren der mächtige Aufschwung der Thoraxchirurgie neue Wege geschaffen, um wenigstens einem Teil jener Patienten Besserung und Heilung zu bringen, bei denen die interne Therapie nicht ausreicht.

Es ist nicht der Zweck dieser Arbeit, die Methoden und ihre geschichtliche Entwicklung zu schildern [1]), es mag genügen, dieselben kurz zu nennen: der künstliche Pneumothorax, die extrapleurale Thorakoplastik und neuerdings die Phrenikotomie und die Lungenplombierung.

Die ersten Versuche des künstlichen Pneumothorax sind mit den Namen Murphy und Forlanini verknüpft; Brauer hat das Verfahren ausgebaut und ihm die gebührende Anerkennung verschafft.

1) Ausführliche Darstellung s. F. Sauerbruch und H. Elving, Ergebn. d. innern Med. u. Kinderheilkunde. Bd. X. S. 872.

Digitized by Google

L. Spengler, Saugman und v. Muralt lieferten wichtige klinische und theoretische Studien zu der Frage.

Die extrapleurale Thorakoplastik wurde vor Jahren unter der Form einer partiellen Resektion durch Quincke und C. Spengler in die Therapie eingeführt und von Turban als Resektion am Ort der Wahl mit Erfolg angewandt. Brauer im Verein mit Friedrich änderte die Methode prinzipiell und erweiterte sie zur ausgedehnten Entknochung der Brustwand. Nach Brauer-Friedrich, aber auch mit eigenen wesentlichen Modifikationen hat in den letzten Jahren namentlich Sauerbruch das Gebiet der Lungenchirurgie bearbeitet, während Wilms in seiner Pfeilerresektion auf anderem Weg das gleiche Ziel zu erreichen sucht.

Ueber Phrenikotomie berichtete zuerst Stuertz; praktisch wurde sie neuerdings in zahlreichen Fällen von Sauerbruch angewendet.

In jüngster Zeit ist von Baer die extrapleurale Kompression großer tuberkulöser Kavernen durch Einführung einer Paraffinplombe empfohlen worden. Von Baer selber, dann von Sauerbruch und Jessen wurden eine Reihe von Patienten nach den Prinzipien operiert.

Gewiß hat die Untersuchung, welche uns durch die Röntgentechnik ermöglicht wird, keine Beziehung zu Entstehung dieser Methoden, aber sie ist, wenn wir dieselben anwenden und durchführen wollen, zu einem so wichtigen Faktor, manchmal zu einer conditio sine qua non geworden, daß nicht überflüssig erscheint, ihre Leistungen bei der chirurgischen Behandlung der Lungentuberkulose zu studieren und zu präzisieren.

Wenige Worte zunächst über Apparate und Technik. Für die Durchleuchtung genügt ein gewöhnliches Induktor-Instrumentarium. Sie orientiert über die groben Verhältnisse, den Bau des Thorax, die Lage von Herz und Mediastinum, über die Beweglichkeit und den Stand des Zwerchfells; Exsudate, Adhäsionen, größere Infiltrate und Destruktionen sind erkennbar. Wird auch zunächst meist dorsoventral durchleuchtet, so darf nie vergessen werden, die Untersuchung in ventrodorsaler Richtung, eventuell in schrägem Durchmesser zu ergänzen, damit wir nicht Gefahr laufen, wichtige Dinge zu übersehen. Denkt man sich beispielsweise eine Mittellappenpneumonie, so kann dieselbe völlig eine dahinter liegende Unterlappenkaverne verdecken. Ebenso kann ein Infiltrat der unteren Partien des linken Oberlappens die Verhältnisse des entsprechenden Unterlappens bei dorsoventraler Durchleuchtung verwischen, während sie erst ventrodorsal deutlich werden. Bei Destruktionen versuchen wir, durch Besichtigung in verschiedenen Richtungen, dorsoventral und ventrodorsal, mit verschiedener Stellung des Blendenkastens, Herausblenden der Grenzen mit dem Normalstrahl, uns möglichst genauen Aufschluß über Form, Größe und Lage von Kavernen zu verschaffen.

Digitized by Google

Sekretansammlungen in Lungenhöhlen veranlassen, zu verschiedenen Tageszeiten den verschiedenen Füllungszustand zu kontrollieren. Da, wie bei Exsudaten, prüfen wir die Verschiebung des Flüssigkeitspiegels durch Umlagern in Horizontallage.

Zum Studium aller feinen Details ist aber die Platte unbedingtes Erfordernis. Um ein gutes Lungennegativ zu erhalten, sind leistungsfähige Apparate nötig, die bei mittelweicher Röhre mindestens 25 Milliampères im Röhrenstromkreis durchlassen, und die eine Aufnahme im Atemstillstand in kurzer Expositionszeit gestatten. Die Aufnahme geschieht im maximalen Inspirium. Der Focus-Plattenabstand sei nicht zu knapp, am besten 70 cm, damit die Verzeichnung durch Divergieren der Strahlen nicht erheblich ist. Die Röhre wird weich gewählt, 5,5—6 Wehnelt, bei kräftigen Individuen 6—6,5 Wehnelt. Sie muß gut zentriert sein, derart, daß beide Thoraxhälften gleiche Lichtmengen bekommen. Bei der Uebersichtsaufnahme soll die ganze Lunge, von der Spitze bis zum untersten Ende des Sinus costophrenicus und der Thorax in voller Breite sichtbar sein. Das scheint selbstverständlich, doch wird sehr häufig gegen diese wichtigen Details gefehlt.

Eine Uebersichtsaufnahme ist unbedingt das Wichtigste. Sie allein gestattet einen Ueberblick über das Verhalten des ganzen Organs und einen Vergleich zwischen den einzelnen Partien. Erst in zweiter Linie können einzelne besonders interessante Stellen herausgeblendet und auf kleine Platte photographiert werden, oder können Spitzenaufnahmen mit Albers-Schönberg- oder Rosenthal-Blende das Gesamtbild ergänzen.

Wo die Durchleuchtung es irgend angezeigt erscheinen läßt, tritt zur üblichen Aufnahme in dorsoventraler Richtung eine ventrodorsale, ev. Aufnahmen in andern Durchmessern oder in Horizontallage.

Auf der Platte läßt sich sehr schön einerseits die normale Lungenstruktur erkennen, anderseits die Entwicklung der Tuberkulose systematisch verfolgen. An sich haben weder das normale Bild noch die leichteren Stadien der tuberkulösen Erkrankung etwas mit der chirurgischen Behandlung zu tun, und doch ist es gerade für den Chirurgen eminent wichtig, über die Verhältnisse unter normalen Bedingungen und bei relativ unschuldiger Erkrankung, bei sogenannten inaktiven Herden, genau orientiert zu sein; denn welcher Eingriff immer vorgenommen wird, in der Regel bedeutet er für die nicht operierte Seite eine erhebliche Belastungsprobe, und es ist darum stets wünschenswert, daß diese Seite möglichst inaktiv sei.

Wir kommen damit zum ersten Teil der Indikationsstellung; auch der Chirurg muß wissen, wie die normale Lungenzeichnung aussieht; wie sie sich in der Peripherie als zarte Marmorierung, der Verteilung der Blutgefäße entsprechend, darstellt, wie sie gegen das Zentrum, den Hilus zu, dicker und dichter wird, wie im Hilus ein eigentliches Konglomerat von Strängen und Flecken entsteht, basierend auf dem

Digitized by Google

Uebereinanderlagern von dicken Blutgefäßen und Bronchen, wie da unter ganz normalen Verhältnissen scharf ausgestanzte Hohlräume auftreten können, die durch die Projektionsebene quer geschnittenen Bronchen entsprechen. Im Begleitschatten, der in den Unterlappen hineinführt, finden sich größere und kleinere, rundliche und ovale Flecke. Sie erwecken leicht den Eindruck von Krankheitsherden peribronchitischer oder perivaskulärer Natur, sind aber nur durch die Bildebene quer geschnittene, dicke Blutgefäße. Insbesondere, wenn durch Schrumpfung das Mediastinum mit dem Herzen verschoben, die Wirbelsäule völlig abgedeckt ist, macht die Schattenbildung längs der Wirbelsäule stutzig und läßt an Erkrankung denken, wo es sich doch nur um rein normale Verhältnisse handelt.

Umschriebene Hilustuberkulose, die sich in rundlichen und ovalen, gleichmäßigen und krümlichen Flecken kennzeichnet, Hilus-Spitzentuberkulose mit vereinzelten Herden in der Spitze, verstärkter perivaskulärer oder peribronchitischer Strangzeichnung, auch etwas ausgedehntere Erkrankung mit zerstreuten Herden in der Spitze und im Oberlappen, vereinzelten im Unterlappen, sprechen an sich nicht gegen einen chirurgischen Eingriff auf der andern Seite (Fig. 1).

Scharf markierte Flecke, die auf Kalkeinlagerung hinweisen, straffe Züge, die von der Peripherie gegen das Zentrum laufen, sind als Narben- und Bindegewebsbildung günstiger aufzufassen, wie die sogenannten weichen, zarten, leicht verschwommenen Gebilde oder wie jene Korallenzeichnung, welche die Bronchen und Blutgefäße in den Lappen begleitet.

Nie darf natürlich die Röntgenplatte allein entscheiden. Hören wir bei einem relativ unschuldigen Bild scharfe, ziemlich feine und mittlere Rhonchi, bei broncho-vesikulärem oder Bronchial-Atmen, so muß ein solcher Fall zunächst für die chirurgische Behandlung ausgeschlossen, jedenfalls längerer Beobachtung unterzogen werden. Umgekehrt, wenn bei einem ausgedehnten röntgenologischen Befund bei wiederholter Untersuchung gar keine Geräusche zu hören sind bei nur unreinem oder bei keuchendem, scharfem, gedehntem Atmen, wird man zwar auch nicht ohne längere Beobachtung sich zu einem größeren Eingreifen entschließen, aber doch eine Operation in den Bereich der Möglichkeit ziehen. Vereinzeltes feines, trockenes Knacken, feine giemende Geräusche sind, wenn sie über lange Zeit hinaus konstant bleiben, keine Kontraindikation. Wichtig ist auch, daß diese, durch feine Geräusche markierten Herde bei Wetterwechsel, bei kleinen Erkältungen usw. nicht mitreagieren und dadurch ihre Inaktivität beweisen. Ueberhaupt wird man sich hier schon zum Prinzip machen müssen: wenn nicht zwingende Gründe vorliegen, jedem chirurgischen Eingriff eine längere Beobachtungszeit vorangehen zu lassen, und sie zu häufig wiederholten physikalischen Untersuchungen, aber auch zu wiederholter Prüfung mit dem Röntgenbild benutzen.

Finden wir in der Spitze eine größere Zahl zu einem richtigen Infiltrat konfluierende Flecken, mischen sich mit den zerstreuten, produktiven,

Digitized by Google

1.

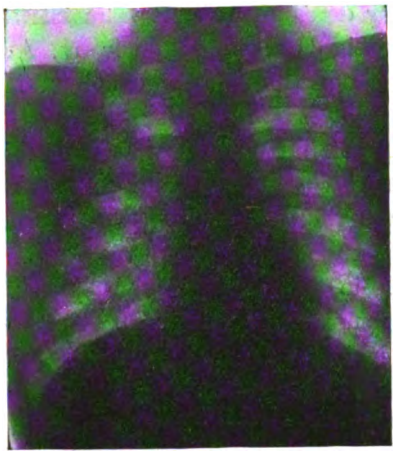

2.



3.



4.

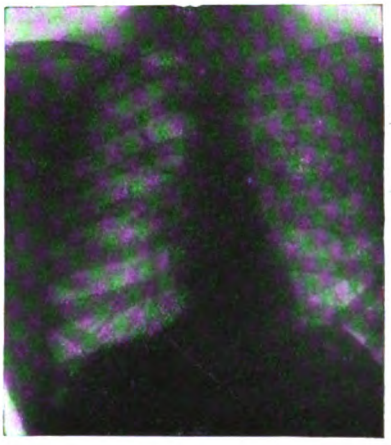

Fig. 1. Rechts schwere Erkrankung mit Destruktion, links deutliche Erkrankung im Oberlappen und Hilusgebiet, aber in Form inaktiver Herde, die einen Eingriff rechts gestatten. Die linke Seite ist nach Durchführung des Pneumothorax inaktiv geblieben.

Fig. 2. Schwere linksseitige Erkrankung mit Destruktion. Rechts im Mittellappen walnußgroße Kaverne, unmittelbar an der Wirbelsäule, die eine Kontraindikation für einen chirurgischen Eingriff links bietet. Die r. Seite hat sich nach linksseitiger Thorakoplastik verschlechtert.

Fig. 3. Tuberkulöse Bronchopneumonie beider Seiten, nicht für einen chirurg. Eingriff geeignet.

Fig. 4. Derselbe Patient nach längerer Kur als Beleg der natürlichen Heilungsvorgänge durch Resorption und Narbenbildung.

Digitized by Google

einzelnen Knötchen großfleckige, exsudative Herde, oder haben wir es gar mit größeren broncho-pneumonischen oder endlich mit destruktiven Prozessen zu tun, so wird das von vorneherein für den chirurgischen Eingriff auf der andern, schlechtern Seite, eine Gegenanzeige bilden. Wo wir ev. Ausnahmen machen dürfen, wird sich bei der Besprechung der einzelnen Methoden zeigen (Fig. 2).

Ein äußerst wichtiges Unterstützungsmittel haben wir im Röntgenbild zur Lösung der Frage, ob Rasselgeräusche, die wir auf der weniger kranken Seite hören, autochthon sind oder ob sie von dem schweren anderseitigen Prozeß herübergeleitet werden. Genaue Auskultation, wobei wir mit dem Stethoskop systematisch in der Horizontallinie von der kranken Seite zur gesunden wandern, kann uns wohl die Vermutung nahe legen, daß die Rhonchi übergeleitet sind, dann nämlich, wenn sie in Zahl und Charakter genau der schwerkranken Seite entsprechen, nur etwa in ihrer Stärke abgeschwächt sind, gleichsam das Echo derselben bilden. Wenn dann aber in einem solchen Fall von ziemlich schwerem auskultatorischem Befund das Röntgenbild gar keinen Anhaltspunkt zeigt, dann ist unsere Sicherheit erheblich größer.

Mit diesen schwereren Prozessen gelangen wir zum zweiten Teil der Indikationsfrage: wann wird man, vorausgesetzt, daß die eine Seite leistungsfähig genug erscheint, an ein operatives Eingreifen bei einer tuberkulösen Lungenerkrankung denken müssen?

Im Gegensatz zu den früher erwähnten, leichteren Erkrankungen zeigen gewisse Fälle von vorne herein mehr exsudativen, bronchopneumonischen Charakter. Auf der Röntgenplatte beobachtet man in der Hilusgegend, aber auch in den übrigen Lungenpartien großfleckige, unregelmäßig konturierte, ziemlich homogene Herde, daneben zerstreute kleinere und größere Flecken, unregelmäßig gestaltete, peribronchitische und perivaskuläre Stränge. Intensive Dämpfung, broncho-vesikuläres und Bronchialatmen, mittlere und grobe, zum Teil klingende Rasselgeräusche sind die Zeichen der gewöhnlichen Untersuchung. Im reichlichen Sputum lassen sich zahlreiche Tuberkelbacillen, meist auch elastische Fasern nachweisen. Die Erkrankung ist in der Regel von zeitweisen Attacken hohen Fiebers begleitet. Sie findet sich häufig bei jugendlichen Individuen. Doch ist sie gewöhnlich beidseitig, also nicht für chirurgische Behandlung geeignet. Aber auch wenn eine Seite verschont bleibt, sprechen verschiedene Momente zunächst gegen chirurgische Behandlung; denn diese Prozesse sind trotz der zeitweise schweren Bilder und trotz bestehender Erweichungstendenz, außerordentlich der Rückbildung, der Resorption der exsudativen Produkte, der Umwandlung in narbiges Bindegewebe fähig, wie wir das im Röntgenbild bei längerer Beobachtung trefflich nachweisen können (Fig. 3 u. 4).

Es empfiehlt sich darum geeignete expektative Behandlung, die meistens zum Ziele führt. Erst wenn das bei längerem Zuwarten nicht der Fall ist,

Digitized by Google

wenn das Fieber nicht absinkt, das Sputum reichlich bleibt, ständig elastische Fasern enthält, wenn das Röntgenbild fortschreitende Erweichung anzeigt, wird man zu energischem Eingreifen berechtigt sein. Auf der Platte sieht man alsdann ein dichtes Infiltrat, darin kleinere oder größere, ausgesparte hellere Stellen, manchmal auch um den ganzen Herd herum einen mehr oder weniger scharfen Wall, einen Demarkationswall, der, wenn es zu völliger Einschmelzung kommt, die Wand der künftigen Kaverne darstellt.

Aehnliche Ueberlegungen leiten uns bei den lobär-pneumonischen Prozessen tuberkulöser Natur. Sie sind nicht selten, treten mit hohem Fieber, schweren Allgemeinerscheinungen, mit reichlichem Sputum, das Tbc. und E.F. zeigt, auf, und umfassen einen Lungenlappen fast in ganzer Ausdehnung. Der rechte Oberlappen, der rechte Mittellappen, die untern Partien des linken Oberlappens sind der häufige Sitz. Der Schatten im Röntgenbild ist dicht, aber nicht so dicht und homogen, wie bei der croupösen Pneumonie. Eine großfleckige Struktur ist immer noch nachzuweisen, und da und dort finden wir etwas lichtere Stellen. Die Erkrankung ist zum Unterschied von der broncho-pneumonischen viel häufiger einseitig, so daß einem chirurgischen Eingreifen in dieser Hinsicht nichts im Wege steht. Dagegen zeigen auch diese Prozesse bei konservativer Behandlung recht gute Rückbildungstendenz durch Resorption und Narbenbildung, so daß von einem ausgedehnten Infiltrat schließlich nur noch um den Hilus herum ein Herd übrig bleibt mit geringen physikalischen Symptomen, die niemals ein intensiveres Vorgehen rechtfertigen würden (Fig. 5 und 6). Wir werden uns auch da erst dazu entschließen, wenn das Fieber trotz monatelangen Zuwartens keine Tendenz zum Zurückgehen zeigt, der Allgemeinzustand sich verschlechtert, wenn es zum ausgedehnteren Zerfall kommt. Aber die Prognose ist alsdann nicht besonders günstig; Ruhigstellung und Collaps haben auf das harte, infiltrierte Gewebe verhältnismäßig geringe Wirkung. Immerhin werden manchmal die Intoxikationssymptome durch die Ruhigstellung günstig beeinflußt. (Zurückgehen des Fiebers.) Wie sich diese Fälle beim Pneumothorax verhalten, soll später gesondert besprochen werden.

Wenn wir es mit jenen chronischen Tuberkulosen zu tun haben, welche, ohne je stürmische Erscheinungen zu zeigen, aber auch ohne zur Ausheilung zu gelangen, auf dem Lymphwege oder bronchogen sich nach und nach über eine ganze Lunge ausbreiten, oder wenn es sich um Fälle handelt mit broncho-pneumonischen oder lobär-pneumonischen tuberkulösen Prozessen, bei denen die Resorption wohl gut einsetzt, aber nicht zum Abschluß kommt, wo durch interkurrente Schübe neue Infiltrate entstanden, kleinere oder größere Blutungen zu weiterer Aussaat Veranlassung gaben, dann gelangt man zu jenen Röntgenbildern, auf denen eine ganze Lunge dicht von kleinen und größeren Flecken durchsetzt ist. Da und dort erkennen wir an helleren, nicht sehr scharf umgrenzten Partien Erweichungsherde, vielleicht auch eine schärfer abgegrenzte, haselnuß- und walnußgroße Kaverne

Digitized by Google

Daneben sind deutliche Zeichen von Verkalkung in auf dem Negativ scharf sich abhebenden weißen Klecksen. Derbe Bindegewebsstränge durchziehen das Bild, die Lungenspitzen stehen tief, das Zwerchfell ist hochgerückt, Adhäsionsstränge steigen wie Segel von dem bizarr gestalteten Zwerchfell aus empor, die Rippenbogen sind eingedellt, das ganze Mediastinum ist nach der kranken Seite hin verschoben, namentlich deutlich bei den linksseitigen Schrumpfungen. Die Trachea ist S-förmig abgebogen, die bessere Lunge bis über den gegenseitigen Sternalrand hinaus überbläht. Manchmal ist die Wirbelsäule skoliotisch verzogen (Fig. 7).

Es handelt sich um Patienten mit einer langen Krankengeschichte, um einen eminent chronischen Prozeß, bei verhältnismäßig guter Widerstandskraft und guter natürlicher Vernarbungstendenz. Es sind Fälle, die eigentlich trotz ausgedehnter Erkrankung die innere Berechtigung zur Heilung haben, aber das Röntgenbild lehrt uns, daß trotz aller Anstrengungen der Natur die Vernarbung keine vollständige sein kann. Alle zur Verfügung stehenden Kräfte sind erschöpft. Was von den umliegenden Organen durch die Schrumpfung herangezogen werden konnte, ist ad maximum ausgenutzt, und trotzdem ist gleichsam der Defekt nicht gedeckt. Das sind Fälle, die einen chirurgischen Eingriff unbedingt erfordern.

Konfluierende, dicht stehende Tuberkel, bronchopneumonische Herde, lobäre Pneumonien können in ähnlicher Weise zum käsigen Zerfall, zur Einschmelzung und zur Destruktion führen. Auf keinem Gebiet der Lungendiagnostik ist das Röntgenbild so ausschlaggebend, wie zur Feststellung von Kavernen.

Gewiß gibt die physikalische Untersuchung für kleinere und größere Zerstörungen bei geeigneter Lokalisation eine Reihe von Anhaltspunkten. Durch das Vorhandensein von elastischen Fasern im Sputum wissen wir, daß destruktive Prozesse in der Lunge sein müssen. Gedämpft tympanitischer Schall mit Wintrich'schem oder Birmer'schem Schallwechsel, Bronchialatmen, amphorisches Atmen, grobe und mittlere klingende Rhonchi lassen auf eine Kaverne schließen und mit mehr oder weniger Genauigkeit die Lage derselben bestimmen. Aber das eingehende Studium des Röntgenbildes hat zur Evidenz dargetan, daß selbst genaueste, spezialistische Untersuchungen mit Perkussion und Auskultation für die Kavernendiagnostik unzureichend sind — nach verschiedenen Richtungen hin: Es gibt relativ seltene Fälle, wo wir nach Perkussion und Auskultation — z. B. Schallwechsel über Clavicula und im 1. Intercostalraum, Bronchialatmen bis 2. Rippe, ziemlich reichliche, grobe klingende Rhonchi — eine mindestens walnußgroße Kaverne vermuteten. Das Röntgenbild zeigte uns zwei kleinste, kirschkerngroße Höhlen, die im Laufe einer längern Kur zur Verkalkung kamen.

Häufiger überrascht die Platte mit der deutlichsten Zeichnung einer bis gänseeigroßen Kaverne, wo die übrigen physikalischen Symptome keineswegs auf eine derartige Höhle schließen ließen, wo der Schallwechsel fehlte,

Digitized by Google

5.



6.



7.



8.

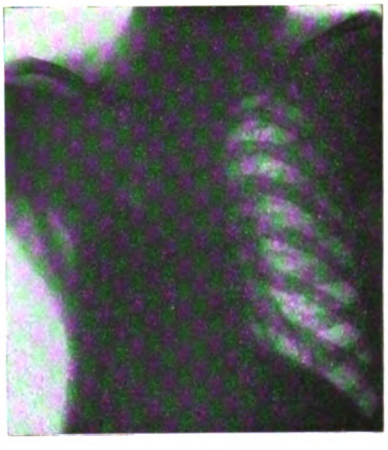

Fig. 5. Lobär-pneumonische Tuberkulose in den unteren Partien des l. Oberlappens.

Fig. 6. Derselbe Patient nach längerer Kur. Resorption und Narbenbildung.

Fig. 5 u. 6 zeigen, wie derartige lobär-pneumonische Prozesse zunächst nicht zum mechanischen Eingriff Veranlassung geben sollen.

Fig. 7. Ausgedehnte linksseitige Erkrankung mit starker Schrumpfungstendenz, ohne sehr große Destruktionen. Typisches Beispiel für einen zur Thorakoplastik sich eignenden Fall.

Fig. 8. Derselbe Patient operiert nach S a u e r b r u c h.

Digitized by Google

unrein hauchendes Atmen bestand, keine Spur von bronchialem oder amphorischem Charakter, der Befund der Rasselgeräusche absolut nicht verdächtig war. Das trifft besonders bei den Höhlen zu, die nach meiner Beobachtung den Prädilektionssitz für große Kavernen haben: ungefähr vis-a-vis dem Humeruskopf in den oberen seitlichen Partien des Oberlappens. Nach Kenntnisnahme des Bildes sind diese Patienten von spezialistischen Untersuchern immer wieder nachgehorcht worden, und immer wieder mußte festgestellt werden, daß ohne Röntgenbild die Diagnose wenigstens einer so großen Höhle nicht gestellt worden wäre. Daß es sich aber tatsächlich um Kavernen handelte, und nicht um falsche Deutung des Bildes, ergab sich bei derlei Fällen in der nachfolgenden Pneumothoraxbehandlung, während der das allmähliche Kollabieren des Hohlraums in Serienphotographien aufs sicherste nachgewiesen werden konnte (Fig. 9).

Eine weitere Täuschung können wir bei der gewöhnlichen Untersuchung betreffs Lokalisation der Höhle erleben. Wir finden beispielsweise im linken Oberlappen leises unbestimmtes Atmen, keine Rasselgeräusche, während wir in den unteren Partien ausgesprochenes Bronchialatmen mit reichlich klingenden Rhonchi hören. Röntgenbild: eine mächtige Kaverne, die die ganze obere Partie des linken Oberlappens ausfüllt. Die oberen Teile atmen kaum mehr mit, sie sind nur von einem dünnen Mantel leitungsfähigen Gewebes umgeben, darum der Mangel der Erscheinungen. Unten ist die Sekretansammlung, und in der Umgebung der Kaverne dicht infiltriertes, gut leitendes Gewebe, so daß wir erst da die Höhlenerscheinungen wahrnehmen können (Fig. 10).

Anderseits soll nicht vergessen werden, auf die Möglichkeit von falscher Deutung der Röntgenbilder aufmerksam zu machen. Peribronchitische und perivaskuläre Stränge, bindegewebige Narbenzüge, die in verschiedenen Frontalebenen der Lunge verlaufen, können auf die Plattenfläche so projiziert werden, daß vollkommen das Bild einer Kavernenwand resultiert. Aufnahmen in dv. und vd. Richtung, vor allem aber mit Einstellung der Röhre in verschiedener Höhe, dürften da zur Klärung mithelfen.

Interessieren wird für die chirurgische Beurteilung die Größe der Kaverne. Wie oben erwähnt, erkennen wir leicht kirschkerngroße Höhlchen, die etwa in der Spitze lokalisiert sind, walnußgroße, eigroße, gänseeigroße, bis zu den Destruktionen, die fast einen ganzen Lappen einnehmen. Die Form ist bald rundlich, kugelig, häufig eiförmig, gelegentlich nierenartig gebuchtet, seltener eckig, polygonal. Manchmal erkennen wir noch in kleineren Höhlen ein Maschenwerk, eine Art Kammersystem, andere wieder bilden einen einzigen Hohlraum mit mehr oder weniger glatter Wand (Fig. 9, 10 und 18).

Aeußerst wichtig ist die Beobachtung der Sekretverhältnisse. Dazu wird es zweckmäßig sein, zu verschiedenen Tageszeiten Bilder aufzunehmen, besonders in den frühen Morgenstunden, bevor der Patient die sogenannte

Digitized by Google

9.



10.

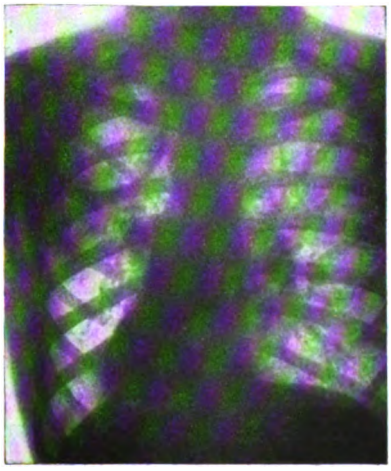

11.



Fig. 9. Große Kaverne im l. Oberlappen an typischer Stelle gegenüber dem Humeruskopf. Die Durchführung der Pneumothoraxtherapie hat zur Kompression der Kaverne geführt.

Fig. 10. Riesenkaverne im l. Oberlappen. Pneumothorax wegen erheblicher Erkrankung der r. Seite kontraindiziert, zudem wegen der Größe der Destruktion von zweifelhafter Aussicht.

Fig. 11. Derselbe Patient nach extrapleuraler Ablösung, Tamponade und später folgender breiter Eröffnung der Kaverne. Kaverne ist geheilt.

Digitized by Google

Lungentoilette beendet hat. So können wir größere Höhlen mit einem erheblichen Sekretsee sehen, dessen obere Grenze sich als horizontaler Flüssigkeitsspiegel scharf markiert, und der sich je nach dem Lagewechsel verschieden einstellt.

Die Lokalisation der Kaverne hat bei der Beurteilung, ob und insbesondere was für ein Eingriff vorgenommen werden soll, große Bedeutung. Eine große Zahl von Höhlen finden sich in den oberen seitlichen Partien der Oberlappen, andere füllen unmittelbar die Lungenkuppe aus, seltener sehen wir sie in den mittleren und zentralen Bezirken des Oberlappens, häufiger wiederum in den peripheren Partien der Unterlappen, namentlich rechtsseitig.

In dem einen Falle reichen sie bis hart an die Peripherie, so daß sie nur noch ein dünner Mantel mehr oder weniger normalen oder infiltrierten Gewebes von der Lungenpleura trennt, andere Male müssen wir noch auf eine breitere umgebende Gewebsschicht rechnen. Dann sehen wir außerhalb der Kavernen-Grenze auch noch normale Lungenstruktur, als Zeichen dafür, daß vor oder hinter der Höhle ziemlich reichliches Lungengewebe vorhanden ist.

Bei frisch entstandenen Destruktionen ist die Wand relativ zart und weich markiert, bei älteren stellt dieselbe einen festen, dicken Bindegewebswall dar, dessen weiße Zeichnung im Negativ auf teilweise Verkalkung schließen läßt. Wir können alsdann auch kleine Kalkzacken direkt in die Höhle hineinragen sehen und sind nicht erstaunt, wenn solche Patienten kurz darauf scharfkantige Kalksteinchen ausspucken.

Ueber die genaueren stereometrischen Verhältnisse des Thoraxinnern, insbesondere die Frage, wie tief eine Kaverne liegt, orientieren die stereoskopischen Aufnahmen.

Segelförmige Stränge, die vom Zwerchfell zum Herzschatten und gegen den Hilus emporsteigen, sprechen im Verein mit Veränderungen der Zwerchfelloberfläche für pleuritische Adhäsionen. Seitlich und in der Spitze lassen sich Pleuraverwachsungen schwer sicher bestimmen; wir vermuten sie, wenn die sonst verschwommene seitliche und obere Lungengrenze durch eine scharfe Linie gezeichnet ist. Sind Herz und Mediastinum als Ganzes stark nach einer Seite verschoben, so können wir mit ziemlicher Sicherheit mit breiten, flächenhaften Pleuraverwachsungen der betreffenden Seite rechnen (Fig. 7).

Beim Eingehen auf die einzelnen chirurgischen Methoden ist Gelegenheit, auf die Bedeutung der verschiedenen hier erwähnten Betrachtungen zurückzukommen.

Kleine und kleinste Kavernen und solche bis zu Walnußgröße geben an sich noch keine strikte Indikation zu irgend welchem chirurgischen Eingreifen. Solche Prozesse können bei zuwartender Behandlung ohne weiteres zum Schrumpfen und Vernarben kommen. Auch bei etwas größeren Höhlen mag man zuwarten, wenn dieselben gekammert sind. Fälle eigener Beobachtung, bei denen übrigens Pneumothorax vergebens versucht wurde, er-

Digitized by Google

gaben im Lauf längerer Kur befriedigendes Schrumpfungsresultat; doch müssen alle diese Patienten unter genauer Kontrolle bleiben, das Sputum oft auf elastische Fasern untersucht, auch in regelmäßigen Abständen vergleichende Röntgenbilder gemacht werden. Das insbesondere dann, wenn von Zeit zu Zeit Fieberattacken mit vermehrtem Auswurf auftreten, die meist ein Zeichen weitergehender Einschmelzung sind.

Hat aber die Destruktion eine gewisse Grenze überschritten, etwa die Größe eines Hühnereis erreicht, dann dürften die natürlicherweise zur Verfügung stehenden Hilfskräfte nicht mehr genügen, eine Ausheilung des Prozesses zu erzielen, dann stehen wir vor der mechanischen Unmöglichkeit der Vernarbung, auch wenn die Widerstandskraft des Patienten eine noch so große ist, und auch wenn im übrigen noch so gute Schrumpfungstendenz vorhanden ist. Das sind die Patienten, welche in erster Linie zu einer mechanischen resp. chirurgischen Therapie bestimmt sind.

Sprachen wir oben bei den kleinen Destruktionen dem Zuwarten das Wort, so werden dieselben mehr und mehr in das Indikationsgebiet hereingezogen, wenn nach monatelanger Behandlung kein sichtbarer Erfolg erzielt wird, keine deutliche Verkleinerung der Höhle, kein Durchwachsen derselben mit Bindegewebszügen erkennbar ist, wenn im Gegenteil die ständige Anwesenheit von E.F. im Sputum auf weitere Gewebsabstoßung hinweist. Sie werden aber vor allem dann nach mechanischer Hilfe rufen, wenn sie zu Blutungen Veranlassung geben. Jede Blutung, mag sie auch nicht erheblich sein, bietet eine Gefahr für die übrige Lunge durch Ueberschwemmung, eine Gefahr namentlich auch für die vorher funktionstüchtige andere Seite, und verschlechtert so die Chancen für ein späteres Eingreifen.

Ist bisher darüber gesprochen worden, welche Hilfe uns das Röntgenverfahren bei der Indikationsstellung der mechanischen Therapie der Lungentuberkulose im allgemeinen leistet, so mag sich jetzt das Interesse den einzelnen Operationsmethoden zuwenden.

Beim künstlichen Pneumothorax wird die eine Lunge vollkommen von der Atmung ausgeschaltet, die andere hat auf lange Zeit hinaus die ganze Funktion zu übernehmen, die Anforderungen, die an ihre Leistungsfähigkeit gestellt werden, sind hoch, und es ist darum dringend notwendig, neben genauer perkuttorischer und auskultatorischer Untersuchung im Schirm und insbesondere in einem genauen, detailreichen „weichen" Bilde sich über ihren Zustand zu orientieren. Isolierte Herde in der Spitze und im Hilus, auch vereinzelte Flecke da und dort in den Lungenlappen, namentlich wenn ihr intensives Weiß (im Negativ) auf Prozesse älteren Datums, auf Kalkeinlagerung schließen läßt, stellen kein Hindernis dar, ebensowenig, wie einzelne peribronchitische und perivaskuläre Stränge und jene straffen Narbenzüge, von denen früher gesprochen wurde (Fig. 1).

Digitized by Google

Dichter stehende, konfluierende Herde, isolierte, aber in kleinerer Zahl über einen ganzen Lappen ausgesäte Flecke, wie wir sie etwa nach Blutungen treffen, broncho-pneumonische und lobär-pneumonische Infiltrate, auch kleine auf dem Röntgenbild sichtbare Höhlenbildung, bilden entschieden Gegenanzeige (Fig. 2).

Ausnahmen wird man ja auch in solchen Fällen gelegentlich machen können, wenn es sich um einen durchaus verzweifelten Fall mit absolut schlechter Prognose handelt, wo der Patient den Eingriff dringend wünscht und über die Sachlage, das heißt die Eventualität einer akuten Verschlechterung der nicht behandelten Seite, vollkommen aufgeklärt ist. Es ist dann wohl möglich, daß sich eine solche Lunge durch die Ausschaltung des schweren Prozesses bessert, an sich aber sollen diese Fälle von der Pneumothorax-Therapie ausgeschlossen werden.

Sind alle Bedingungen für eine Seite günstig, so wird man bei hauptsächlich broncho-pneumonischen und lobär-pneumonischen Prozessen in der schwerkranken Lunge zunächst unter häufiger Kontrolle mit Schirm und Bild zuwarten und erst eingreifen, wenn längere Kur keine Besserung erzielt, vielmehr das Fieber persistiert und die Erweichung weiter geht. Aber das Röntgenbild wird uns wiederum lehren, wie schwer diese Infiltrate durch den Gasdruck zu beeinflussen sind. Alles funktionsfähige Gewebe wird gut komprimiert, während der infiltrierte Teil als kompakter Schatten in die Stickstoffblase hineinragt.

Bei jenen chronisch verlaufenden Fällen, wo ganze Lappen übersät sind von isolierten Tuberkeln, von kleineren broncho-pneumonischen Infiltraten, durchsetzt auch von mäßigen Erweichungen, wird der Versuch des Pneumothorax angezeigt sein. Röntgenschirm und Bild lassen aber von vorneherein erkennen, daß wir da nicht selten Mißerfolge erleben werden, weil meist ausgedehnte Verwachsungen vorhanden sind. Doch entscheidet nur der Versuch, da wir beobachtet haben, daß trotz einer in dieser Hinsicht ungünstigen Röntgenprognose, selbst nach frühern abgelaufenen Exsudaten, ein ausgedehnter Pneumothorax erzielt werden konnte.

Die einseitigen Destruktionen endlich gehören, wenn im übrigen die Bedingungen erfüllt sind, d. h. die andere Seite inaktiv ist, in erster Linie ins Indikationsgebiet des Pneumothorax; und die Anschauung hat wohl allgemeine Gültigkeit, daß, bevor wir an andere Eingriffe denken, zuerst ein Pneumothoraxversuch gemacht wird. Nur bei Riesenkavernen, die fast das Gebiet eines ganzen Lappens einnehmen, mag man überlegen, ob man nicht besser nach vorhergehender extrapleuraler Pneumolyse die Höhle direkt angreift und eröffnet.

Unmittelbar vor der Anlage des Pneumothorax orientiert der Röntgenschirm über die Wahl der Schnitt- resp. Einstichstelle. Wir durchleuchten ventrodorsal und dorsoventral, sehen, wo sich das Zwerchfell am ausgiebigsten bewegt, wo sich die gegen den Sinus costophrenicus gelegenen Lungen-

Digitized by Google

partien am besten aufhellen, und gehen je nachdem mehr vorne, mehr seitlich oder rückwärts ein.

Feine, vom Zwerchfell ausgehende Segel, Unebenheiten des Zwerchfells, schärfere Randzeichnung der Lungengrenzen, lassen auf Verwachsungen schließen und zeigen Stellen an, die sich zum Einstich nicht eignen. Ebenso wird man bemüht sein, einen Ort zu finden, bei dem das der Operationsstelle unterliegende Lungengewebe möglichst gesund ist, damit bei seiner allfälligen Verletzung keine Infektionsgefahr der Pleura besteht.

Röntgenschirm und -Bild lassen weiterhin das Gelingen des Pneumothorax erkennen, selbstverständlich in Verbindung mit den Beobachtungen am Manometer, die in ihrer Bedeutung in erster Linie stehen. Wir erkennen nach den ersten 500—800 ccm Stickstoff eine deutliche, seitliche Ablösung oder eine mehr diffuse Aufhellung in der Umgebung der Anlagestelle, bei zirkumskriptem Pneumothorax, der von Anfang an unter ziemlich hohem Druck steht, schon eine ausgesprochene Blase. In den günstigsten Fällen, wo das Gas gleich die ganze Lunge umfließt, finden wir allerdings das Röntgenbild gleich nach der Anlage fast negativ. Die 800 oder auch 1000 ccm Stickstoff umgeben als gleichmäßiger Mantel das Organ, so daß wir auf dem Bild die Gasblase höchstens als schmalen peripheren Saum erkennen. Aufnahmen in horizontaler Lagerung, wobei die ganze Gasmenge in die höchstgelagerten seitlichen Thoraxpartien hinaufsteigt, bringen den Pneumothorax in solchen Fällen sicherer zur Anschauung.

Ob die Punktion eventuell in die Lunge erfolgt ist, darüber gibt das Manometer Aufschluß, das Röntgenbild ist selbstverständlich ganz negativ. Steigt nach anfänglich typischen negativen Pleuraschwankungen das Manometer beim Einfließen des Stickstoffs sofort hoch an, um dann bei etwas Zuwarten abzusinken, auf Werte wenig über Null, so sehen wir mitunter bei der Durchleuchtung einen schmalen hellen Saum, unmittelbar den Rippen anliegend. Bei Einführung weiterer Gasmengen mag auch im Mediastinum, speziell um das Herz herum ein Lichthof sich ausbilden. Es handelt sich um Tiefen- und Mediastinalemphysen, das erstere zwischen Fascia endothoracica und Pleura costalis, von einem Schwartenpneumothorax ausgehend. Wir wundern uns dann nicht, einige Stunden nach der Einfüllung Emphysem über der Clavicula und längs der Trachea zu finden.

Ich habe aber einen Fall beobachtet, bei dem bei einer Punktion in der linken Paravertebrallinie größere Gasmengen in das stark nach links verzogene Mediastinum eingeführt wurden, ohne daß sich im Röntgenbild irgend etwas nachweisen ließ, und ohne daß Emphysem über der Clavicula entstand. Vermutlich ist der Stickstoff durch die Spalten im Zwerchfell nach dem Abdomen zu ausgewichen.

Es kann endlich passieren bei Hochstand des Zwerchfells und Punktion tief im Sinus phrenico-costalis, daß das Gas in die Bauchhöhle eingefüllt wird. Abgesehen von den paradoxen Manometerausschlägen läßt bei rechtsseitigem

Digitized by Google

Eingriff das Bild eine deutliche Gasblase unterhalb des Zwerchfells erkennen, die die Leber von der seitlichen Leibeswand abdrängt.

Ueber die weitere Entwicklung des Pneumothorax gibt uns wiederum das Röntgenverfahren Aufschluß. Eine kleine seitliche Blase findet eine Kommunikation nach den zentralen Partien des Pleuraraums, die Lunge wird seitlich und zentral abgelöst und trotz erheblicher Adhäsionen zwischen zwei Stickstoffsäulen gefaßt und gut komprimiert (Fig. 12) oder aber die Blase bleibt zirkumskript seitlich anliegend oder als kleine Kugel dem Zwerchfell aufsitzend. Trotz hohen Druckes dehnt sie sich nicht weiter aus, und wir erkennen auf dem Röntgenbild, wie die begrenzenden Schwarten je länger, je dicker werden, das Volumen der Gasblase sich vermindert. Der Erfolg kann nach den Beobachtungen Forlanini's und eigenen Erfahrungen immer noch befriedigend sein, insofern, als doch eine teilweise Ruhigstellung der Lunge erfolgt. Häufiger sind die Bemühungen vergeblich und wir müssen von der Weiterführung der Therapie absehen. Auf eine Gefahr ist dabei aufmerksam zu machen: sitzt eine kleine Pneumothoraxblase ganz in der Nähe einer größeren, leicht blutenden Kaverne, so wird diese letztere durch weitere Steigerung des Drucks nicht etwa komprimiert, sondern gezerrt und gereizt, das Forcieren kann in solchen Fällen zu schwerer Blutung führen. Kleine Pn., die hauptsächlich den Sinus phrenico-costalis ausbuchten, können zum Umstülpen des Zwerchfells führen. Paradoxe Zwerchfellbewegung finden wir da und auch sonst bei kleinem, unter Druck stehendem Pneumothorax nicht selten, auch bevor das Manometer paradoxe Exkursionen zeigt.

Geht die Ablösung in ausgedehntem Maße von statten, so sehen wir bald die Lunge völlig oder zum großen Teil durch die Stickstoffblase zum Collaps gebracht. Das Gas umfließt in breitem Mantel das Organ, das der Wirbelsäule aufsitzt (Fig. 13), oder, was häufiger der Fall ist, einzelne Partien sind noch durch mehr oder weniger breite Adhäsionsbänder ausgespannt, die erst im Verlauf der Behandlung sich dehnen und der Lunge vollständiges Zusammenfallen gestatten.

Große randständige Destruktionen geben meist Veranlassung zu Pleuraverwachsungen in ihrer Umgebung. Liegt die Sache günstig, so werden dieselben in kurzer Zeit lang ausgezogen und die Kaverne wird mit der übrigen Lunge gegen die Wirbelsäule gedrängt und komprimiert. Sonst zeigt uns das Röntgenbild, wie die Höhle lange Zeit in dem Adhäsionsband ausgespannt bleibt, in ihrer Form, nicht aber in der Größe verändert. Sie wird nicht komprimiert, sondern gezerrt, und es ist verständlich, wenn solche Patienten zunächst reichlicheren Auswurf haben. Und doch sehen wir, wenn Arzt und Kranker die Geduld nicht verlieren, selbst nach längerer Zeit und ohne Anwendung hoher Drucke, ein allmähliches Sichdehnen des Adhäsionsbandes. Die Kaverne wird immer mehr oblong, endlich berühren sich die Wände, und der Collaps ist vollendet. Mit der Kompression verschwindet bei diesen Patienten auch der Gehalt des Sputums an Tbc. und E.F. Treten dieselben

Digitized by Google

12.



13.

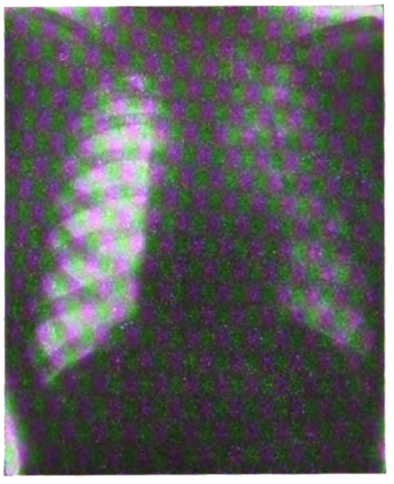

14.

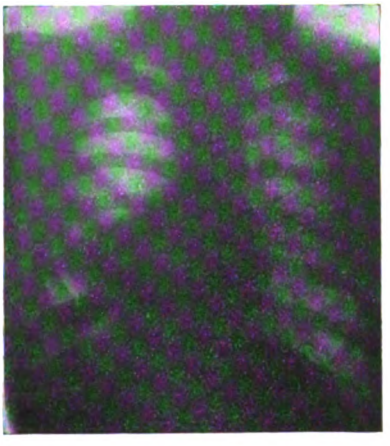

Fig. 12. Partieller, rechtsseitiger Pneumothorax. Die Wandblase steht in Kommunikation mit einer medialen, der Wirbelsäule anliegenden Blase, so daß zwischen den beiden Stickstoff-Säulen die Lunge ruhig gestellt ist.

Fig. 13. Kompleter, linksseitiger Pneumothorax. Starke Ueberblähung und Verschiebung des ganzen Mediastinums.

Fig. 14. Linksseitiger Pneumothorax. Infolge eines Exsudats ist der untere Teil des Oberlappens durch zwei derbe Stränge gegen die laterale Brustwand ausgezogen worden. Die weitere Kompression durch den Pneumothorax ist ungenügend, und der Destruktionsprozeß schreitet fort.

Digitized by Google

wieder auf, so sehen wir meist gleich im Bild, daß, vielleicht infolge zu langen Zuwartens mit der Nachfüllung, die Kaverne noch einmal aufgegangen ist, und wir gewinnen die Sicherheit, daß die Sekretion nicht von einem Progredieren auf der anderen Seite stammt.

Ein Patient wieder hat einen ausgezeichneten, großen Pneumothorax; aber, während alles funktionsfähige Lungengewebe losgelöst und komprimiert ist, ist die in der Lungenkuppe eingeklebte Kaverne vollkommen adhärent. Auch da läßt das Röntgenbild noch nach monatelangem Zuwarten, entweder ein Loslösen von der Seite, von hinten, von vorne her verfolgen, oder die Kaverne wird in die Kuppe hinein komprimiert, und das gewünschte Resultat ist erreicht.

Andere Male allerdings ist trotz allen Zuwartens der Erfolg negativ, und dann weist uns wiederum die Photographie darauf hin, daß die Pneumothoraxtherapie durch einen anderen chirurgischen Eingriff ergänzt werden muß.

Aber nicht nur das Bild der vorliegenden Verhältnisse zeigt uns das Röntgenverfahren, es soll uns auch jedesmal Weisung geben, wie wir von N a c h f ü l l u n g zu Nachfüllung zu verfahren haben. Wo die Möglichkeit dazu vorhanden ist, sollte nach unserer Anschauung vor jeder Nachfüllung kurz durchleuchtet werden — aus verschiedenen Gründen: in eigener Beobachtung sahen wir, wie bei Fällen mit schon länger bestehendem Pneumothorax nach gewöhnlicher Wartezeit die Lunge sich aus unbekannten Gründen wesentlich mehr ausgedehnt hatte, so daß sie z. B. mit ihrem Unterlappen bei tiefem Inspirium sich beinahe an die Thoraxwand anlegte. Wäre ohne vorherige Durchleuchtung, ohne besondere Kautelen punktiert worden, und hätte der Patient im Moment des Einstichs tief inspiriert, so wäre die Möglichkeit der Verletzung der Lunge vorhanden gewesen und damit auch die Möglichkeit der Embolie; die aufgestellte Forderung ist darum, wenn man an die Größe der Gefahr denkt, wohl berechtigt. Ein anderes, was dazu veranlaßt, Durchleuchtung vor jeder Nachfüllung zu fordern, ist die notwendige Beobachtung des Mediastinums. Dasselbe ist entweder an sich ziemlich resistent gegen Druck und weicht wenig aus, oder ein Adhäsionsstrang fixiert es gegen die kranke Seite hin, so daß die Gefahr der totalen Verschiebung relativ gering ist. In anderen Fällen aber — und gerade bei einem kompleten Pneumothorax tritt das leicht ein — ist die Verschiebung sehr erheblich, sei es, daß das gesamte Mediastinum mit seinen Organen verdrängt wird (Fig. 13), sei es, daß die schwachen Stellen desselben als vordere oder hintere Ueberblähung sich hernienartig ausbuchten. Die Beobachtung richtet die Aufmerksamkeit namentlich auf die Exspirationsphase, in welcher, der Mechanik des Pneumothorax entsprechend, die kranke Seite nach der gesunden hinübergesaugt wird. Wollte man in solchen Fällen, z. B. zur Kompression einer Kaverne, zu höheren Druckwerten gelangen, so könnte man höchst beängstigende Symptome von Herzschädigung erleben, außerdem in der anderen

Digitized by Google

Lunge Stauungsbronchitiden, Aktivwerden der inaktiven Herde erzeugen, kurz, den Patienten schwerer Gefahr aussetzen. Durch die Röntgenkontrolle werden wir veranlaßt, unter Umständen völlig in der Zone negativen Drucks zu bleiben. Nur das richtige Zusammenarbeiten von Manometer und Röntgenbild schützt uns vor nicht wieder gut zu machenden Fehlern.

Auf einen Punkt mag gleich noch hingewiesen werden: bei linksseitigem Pneumothorax finden wir gelegentlich Adhäsionsbänder, die von der Herzbasis zur Thoraxperipherie hinführen. Sie halten das Herz nach der kranken Seite hin fest, anderseits wird es durch den Gasdruck nach der gesunden gedrängt. Dies Doppelspiel kann der Herzkontraktion hinderlich sein und nicht unerhebliche Gefahr bringen. Bei solchen Bildern muß darum die Nachfüllung vorsichtig und mit nur geringer Drucksteigerung ausgeführt werden.

Eine äußerst wichtige Stütze bietet uns die Röntgenbeobachtung zur Erklärung, wodurch ein interkurrenter Fieberschub im Verlauf der Pneumothoraxbehandlung bedingt sein mag. Handelt es sich um eine Verschlechterung der anderen Seite, so sieht man das meist am Auftreten eines dichten Infiltrats, das vom Hilus ausgehend in einen der Lappen hineinstrahlt. Oder — ebenfalls ein ungünstiges Ereignis — wir finden einen pneumonischen Schub in der mangelhaft komprimierten, behandelten Lunge, und erkennen das in der intensiveren Schattenbildung, die dem komprimierten Organ entspricht.

Der günstigste und auch häufigste Anlaß für die Fieberentstehung beim künstlichen Pneumothorax ist durch Bildung eines Exsudats gegeben. Zu einer Zeit, wo die anderen physikalischen Symptome noch unsicher sind, wo es sich nur um kleinste Randexsudate handelt, sind dieselben auf der Platte und insbesondere im Schirm aufs Einfachste nachweisbar. Sie markieren sich als horizontale Linie im Sinus phrenico-costalis und lassen, wenn wir den Patienten vor dem Schirm schütteln, schöne Wellenbildung erkennen. Wir beobachten das weitere Ansteigen. Durch die Art, wie sich das Exsudat bewegt, bekommen wir einen ungefähren Eindruck, ob es dick- oder dünnflüssig ist. Statt daß die Flüssigkeit den ganzen Pneumothoraxraum ausfüllt, kann sie in einer Adhäsionstasche drin sitzen und zu eigenartigen Bildern führen, derart, daß die Pleurahöhle wie ein Doppelsack aussieht, der äußere Teil gashaltig, der innere mit Exsudat gefüllt, oder daß das Exsudat auf 2, ja 3 Etagen verteilt ist.

Bei länger bestehendem Exsudat ist es zweckmäßig, gelegentlich in Seitenlage zu durchleuchten und zu photographieren, um bei Zeiten auf die Gefahr breiter Adhäsionen aufmerksam zu werden, die sich an der Basis bilden und den Unterlappen gegen die Peripherie ausziehen können. In solchen Unterlappen kommt es vor, daß trotz gutem Pneumothorax die unter dem Exsudat wieder ausgedehnte Lunge weiter erkrankt und zerfällt (Fig. 14). Wird man rechtzeitig darauf aufmerksam, so dürfte möglichst

Digitized by Google

vollkommenes Abpunktieren und Ergänzung durch Gas Abhilfe schaffen können.

Groß ansteigende Exsudate, namentlich die der rechten Seite, die Herz und Mediastinum völlig verschieben, führen nicht selten zu schweren Stauungsbronchitiden und Herzstörungen. Die Röntgenkontrolle wird uns die Anleitung zum Abpunktieren geben.

Endlich hilft uns das Röntgenbild mit, den Zeitpunkt zu bestimmen, wann wir mit der Pneumothoraxbehandlung abbrechen dürfen, insbesondere da, wo wir es mit Destruktionen zu tun haben. Da wird wichtig sein, den Moment zu fixieren, wo dieselben richtig zum Collaps, die Wände zum Verkleben gebracht worden sind. Von da ab erst werden wir rechnen dürfen, daß der Pneumothorax die volle Wirkung ausübt, und werden denselben wohl noch $1\frac{1}{2}$—2 Jahre unterhalten.

Das Röntgenbild orientiert uns dann weiterhin beim Ausgehen des Pneumothorax über die Abnahme der Gasblase, die Wiederausdehnung der Lunge, darüber, ob der Erfolg ein anhaltender ist, die Kaverne sich nicht wieder entwickelt, endlich, wie die Organe zur Vermeidung eines leeren Raumes von allen Seiten heranrücken, das ganze Mediastinum mit seinem Inhalt nach der kranken Seite hinüberzieht, das Zwerchfell emporsteigt und selbst die feste Thoraxwand eingedellt wird.

Die Methoden der extrapleuralen Thorakoplastik bilden im allgemeinen einen Ersatz des künstlichen Pneumothorax. Wir fassen sie meist erst dann ins Auge, wenn der Versuch, einen solchen anzulegen, mißglückt oder nicht von genügendem Erfolg begleitet war. Darum gilt, was wir über die Indikationsstellung zur mechanischen Therapie der Lungentuberkulose im allgemeinen und zum künstlichen Pneumothorax im besonderen gesagt haben, auch für die thorakoplastischen Verfahren. Immerhin zeigen sie in Ausführung und Folgen wesentliche Unterschiede, so daß eine gesonderte Besprechung dessen, was wir durch das Röntgenbild für die einzelnen Eingriffe erfahren können, nicht überflüssig ist.

Die Ziele, die wir mit einem vollständigen Pneumothorax erreichen wollen: funktionelle Ruhigstellung und Collaps der Lunge, werden in idealster Weise in der ursprünglichen Brauer-Friedrich'schen totalen Thoraxentknochung angestrebt. Die Ausschaltung der kranken Lunge ist eine vollständige, so daß bei der anderen Seite auch röntgenologisch die strengsten Forderungen eingehalten werden müssen, die wir beim Pneumothorax aufgestellt haben: Die andere Lunge muß annähernd gesund, jedenfalls inaktiv und voll funktionsfähig sein.

Der Eingriff ist aber auch ein außerordentlich schwerer. Er ist für den Patienten stark entstellend, setzt, auch bei gutem Gelingen, seine spätere Arbeitsfähigkeit mehr oder weniger in Frage, alles Gründe, die an eine derartige Operation erst denken lassen dürfen, wenn der klinische Verlauf und

Digitized by Google

vor allem auch das Röntgenbild der kranken Seite beweisen, daß auf anderem Wege dem Patienten nicht zu helfen ist. Es muß also einerseits ein Pneumothoraxversuch vorausgegangen und mißglückt, es müssen anderseits derartig ausgedehnte Zerstörungen vorhanden sein, daß die weniger eingreifenden thorakoplastischen Verfahren unmöglich zum Ziele führen können.

Endlich würden wir auch im Röntgenbild das Herz nicht außer acht lassen. Abnorm kleines Herz wird selbstverständlich im Verein mit anderen klinischen Untersuchungsresultaten eventuell Gegenanzeige.

Ist die Operation ausgeführt, so sind Röntgenbild und Durchleuchtung die wichtigsten Hilfsmittel zur Untersuchung, da Perkussion und Auskultation bei den total veränderten Verhältnissen nur unklaren Aufschluß ergeben. Man erkennt den Grad und die Vollständigkeit des Collapses und orientiert sich insbesondere, ob die Destruktion zu genügender Kompression gekommen ist. Dabei sind scharfe, verhältnismäßig stark exponierte Bilder notwendig, damit Details in dem durch den Collaps verfilzten Gewebe sichtbar werden. Aus den früher angeführten Gründen sind Aufnahmen in verschiedenen Richtungen erforderlich, dorso-ventral und ventro-dorsal.

Im Schirm ist die verhältnismäßige Ruhigstellung der komprimierten Lunge ersichtlich, ebenso wie die geringe Beweglichkeit des Zwerchfells. Herz und Mediastinum sehen wir manchmal sehr stark verschoben und sich bei der Atmung ausgiebig bewegen. Wir sehen im Gegensatz zum Pneumothorax das inspiratorische Ansaugen nach der gesunden, das exspiratorische Wandern nach der kranken Seite im Verein mit der paradoxen Atmung auf der kranken Seite, Uebelstände, welche der totalen Entknochung anhaften und mit zu den ernsten Gefahren der Operation gehören.

In der Folge ergibt das Bild die weitestgehende Schrumpfung, die emphysematöse Ueberblähung der gesunden Lunge, das Zurückgehen des Mediastinalflatterns durch Versteifen des Mediastinums. Anderseits aber erkennen wir im Schirm das lästige Vorwölben der nicht geschützten flatternden Thoraxseite beim Hustenstoß und sehen unter Umständen dadurch eine schon komprimierte Kaverne sich neuerdings öffnen oder in der komprimierten Lunge große Emphysemblasen sich entwickeln.

Aehnliche Verhältnisse, wie bei der ursprünglichen Brauer-Friedrich'schen Thorakoplastik, finden wir bei der neuen Modifikation der Thoraxentknochung, wie sie in letzter Zeit von Brauer geübt wird, der sukzessiven Ausschälung der Rippen von einem dorsalen und einem ventralen Schnitt aus. Wir werden röntgenologisch die gleichen Bedingungen für die sogenannte gesunde und für die kranke Seite stellen müssen, und werden mit dem Röntgenschirm und Bild ähnliche Beobachtungen machen können, wie sie eben erwähnt wurden. Nur ist die Ausführung der Operation als solche schonender, die Inanspruchnahme des Herzens keine so große. Dadurch, daß eine Knochenplatte über demselben stehen bleibt, ist der schädigende Einfluß auf die Herzaktionen geringer, und weil die unverletzten Weichteile die entknochte

Digitized by Google

Partie bedecken, ist wohl auch das Mediastinalflattern weniger ausgeprägt.

Die große Zahl der Thorakoplastiken fällt in das Gebiet der weniger eingreifenden Methoden, wie sie in den letzten Jahren in erster Linie von Sauerbruch, dann von Wilms ausgeführt worden sind. Es gibt, wie Sauerbruch bemerkt, keine typische Operation für alle Fälle, wir werden vielmehr von Patient zu Patient entscheiden müssen, welcher Eingriff die besten Chancen für das gewünschte Ziel bietet, und da wird neben der klinischen Beobachtung und den übrigen Untersuchungsmethoden die Beurteilung des Röntgenbildes mit die wichtigste Rolle spielen.

Die Methoden lassen sich kurz etwa folgendermaßen skizzieren: Der Brauer-Friedrich'schen Entknochung am nächsten steht die Sauerbruch'sche Modifikation, bei welcher von einem großen Bogenschnitt aus, aus der seitlichen knöchernen Thoraxwand ein Keil reseciert wird, derart, daß von den untersten Rippen erhebliche Stücke, nach oben zu immer kleinere Teile entfernt werden, womöglich bis zur ersten Rippe. Das Ziel ist zwar kein völliger aber häufig sehr ausgiebiger Collaps, eine Funktionsverminderung des kranken Organs und ein erhebliches Einrücken der Thoraxwand, welches den natürlichen Schrumpfungskräften ausgiebig entgegenkommt. Kann die Operation wegen der Schonung des Patienten nicht in einer Sitzung ausgeführt werden, so werden wir in der Weise erst die unteren Rippen resecieren und den Effekt später von einem paravertebralen Schnitt aus nach Art der gleich zu erwähnenden Wilms'schen Pfeilerresektion oder von einer rechtwinkligen vorderen Incision aus (nach Sauerbruch) ergänzen (Fig. 15 und 16).

Einen anderen Weg schlägt Wilms in der Pfeilerresektion ein. Von einem paravertebralen Schnitt aus entfernt er kleinere Rippenstücke und erzielt damit ein Einsinken und Heruntersinken des äußeren Rippenpanzers unter die medialen Stümpfe. Verstärkt wird der Effekt durch eine entsprechende parasternale Resektion. Das Ziel ist nicht ein Collaps der Lunge, aber eine Verengerung des Thoraxvolumens und eine Mobilisierung der Wand, und so wird ebenfalls der Schrumpfung freier Spielraum gestattet (Fig. 17).

Endlich wird nicht selten der Bogen- respektive Hakenschnitt mit der paravertebralen Resektion in einer, eventuell zwei Sitzungen, wie schon oben erwähnt, vereint.

Es kommt nicht zu einem völligen Collaps und zu völliger Ausschaltung der Funktion der kranken Lunge, immer aber wird der anderen Seite wesentliche Mehrarbeit zugemutet. Die Forderungen für dieselbe werden darum ziemlich denen beim Pneumothorax entsprechen, handelt es sich doch auch meistens um Fälle, bei welchen die Pneumothoraxtherapie bereits ohne Erfolg versucht worden ist. Eine gewisse Ausnahme kann aber gelten: Sehen wir beispielsweise, daß wir bei einer, hauptsächlich im Unterlappen lokalisierten Affektion mit einem kleineren Eingriff, einer partiellen Resektion von 4—5 Rippen auskommen, so wird auch eine etwas ausgedehntere Erkrankung der

Digitized by Google

15.



16.



17.



18.



19.



Fig. 15. Große Kaverne im l. O.lappen; zerstreute Prozesse im l. U.lappen; r. Lunge inaktiv.
Fig. 16. Dieselbe Pat. mit Thorakoplastik nach Sauerbruch: Kaverne völlig kollabiert.
Fig. 17. Thorakoplastik nach Wilms. Hintere Pfeilerresektion von 1.—10. Rippe. Illustriert das Ein- und Heruntersinken der lateralen Rippenstümpfe.
Fig. 18. Unregelmäßig, polygonal gestaltete Kaverne im r. Unterlappen.
Fig. 19. Dieselbe Patientin nach partieller Resektion mit Hakenschnitt nach Sauerbruch. Kaverne komprimiert.

Digitized by Google

anderen Seite keine strikte Contraindikation bieten (Fig. 18 und 19). Dichtes Infiltrat oder Kavernenbildung auch geringen Grades dürften aber stets Gegenanzeige darstellen.

Für die Ausführung aller dieser Operationen hat das Röntgenbild zwei prinzipielle Punkte entscheiden helfen. Bei der funktionellen Ruhigstellung der Lunge spielt die Bewegung des Zwerchfells eine ausschlaggebende Rolle. Dieselbe wird, wie wir im Schirm am besten beobachten können, durch die Resektion der untersten Rippe, welche die costalen Insertionen des Zwerchfellmuskels entspannt, wesentlich vermindert. Mit anderen Worten, mag es sich um tiefer oder höher gelegene Krankheitsprozesse handeln, die Entfernung der untersten Rippen ist für den Heilerfolg immer von Wichtigkeit.

Die klinische Beobachtung hat gezeigt, daß bei primärer, isolierter Kompression des Oberlappens leicht eine gefährliche Aspiration in den nicht komprimierten Unterlappen hinein erfolgt. Das Röntgenbild bestätigt uns den Befund, daß regelrechte Aspirationsinfiltrate in bisher freien Unterlappen entstehen, und weist uns so ebenfalls darauf hin, in jedem Fall zuerst den Unterlappen zu komprimieren, auch wenn die Haupterkrankung im Oberlappen sitzt.

Was nun die kranke Seite anbetrifft, so fallen in das Gebiet der S a u e r b r u c h'schen Thorakoplastik alle Fälle, die strikte eine mechanische Therapie erfordern, und bei denen ein vorausgegangener Pneumothoraxversuch vergebens war. Es sind Fälle von ausgedehnter Infiltration mit kleineren Zerstörungen, bei welchen die natürliche Schrumpfung nicht genügt, wie auch die reinen Kavernenfälle, bei denen es sich um Höhlen bis zu etwa Gänseeigröße handelt. Die klinische Beobachtung entscheidet, ob wir dem Patienten eine große Resektion in einer Sitzung zumuten dürfen, oder ob wir den Eingriff auf mehrere Male verteilen sollen. Das Röntgenbild seinerseits sagt uns, ob überhaupt eine totale Resektion notwendig ist, oder ob ein partieller Eingriff genügen kann. Das ist namentlich bei Unterlappenkavernen der Fall. Persönliche Beobachtung zeigte bei einer Kaverne im rechten Unterlappen nach Resektion der 6.—10. Rippe ein ideales Resultat.

Zur Teilresektion von einem unteren Hakenschnitt aus gelangen ferner Fälle von Pneumothorax, welche zwar anfangs gut verlaufen sind, bei denen aber nach einem länger bestehenden Exsudat Unterlappenadhäsionen sich ausgebildet haben, so daß in denselben der tuberkulöse Prozeß weiter um sich greifen konnte (Fig. 14). Da kann eine partielle Thorakoplastik den Pneumothorax ergänzen. Dasselbe kann geschehen, ohne daß Exsudat bestanden hat, wenn von Anfang an feste Adhäsionsbänder den Unterlappen nach außen fixieren, während die oberen Lungenpartien von einem Pneumothorax gut komprimiert werden.

Wo in einem künstlichen Pneumothorax Empyem mit schwerer Mischinfektion entstanden ist, insbesondere in jenen Fällen mit Kavernendurchbruch, bietet die ausgiebige Thorakoplastik mit möglichster Einengung des

Digitized by Google

20.



21.

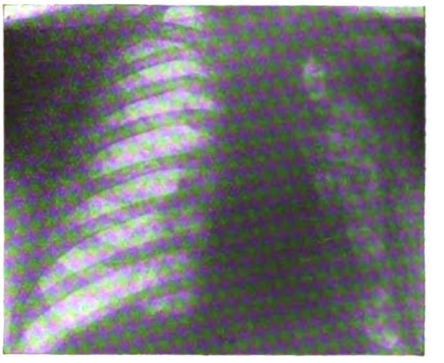

22.



23.



Fig. 20. Große, gekammerte Kaverne im l. Oberlappen.

Fig. 21. Derselbe Patient mit Thorakoplastik nach Sauerbruch. Die Kaverne ist erheblich verkleinert, oblong. Das Sputum ist wesentlich zurückgegangen, die Intoxikationssymptome sind verschwunden.

Fig. 22. Kavernensystem im r. Oberlappen.

Fig. 23. Derselbe Patient mit Thorakoplastik nach Sauerbruch. Die Kavernen sind gut komprimiert.

Digitized by Google

Thoraxraumes das ultimum refugium. Erst nach ihrer Ausführung sollte, wenn sie noch nötig ist, die breite Eröffnung des Empyems statthaben.

Vor Ausführung der Operation ist es bei Kavernenfällen, namentlich solchen mit reichlichem Sputum, zweckmäßig, zu verschiedenen Tageszeiten zu durchleuchten, um den Füllungszustand der Höhle in seinen Phasen zu ermitteln. Zur Operation werden wir die Stunde wählen, wo die Höhle möglichst leer ist. Neben der Größe der Kaverne spricht für den Erfolg die Lage wesentlich mit. Nicht ganz in der Kuppe liegende Destruktionen sind der Kompression besser zugänglich. Eine harte, kalkhaltige Wand leistet naturgemäß jedem Eingriff größeren Widerstand, als ein zartes, weiches Gewebe, und verschlechtert die Aussichten für das Resultat.

Der Erfolg der Operation wird in Schirm und Bild durch das mehr oder weniger vollständige Zusammensinken der Lunge und die Kompression der Destruktion illustriert. Wiederum sind genaue Bilder, dorso-ventral und ventro-dorsal aufgenommen, notwendig. Wenn kurz nach der Operation eine Kaverne nicht völlig komprimiert, sondern nur oblong deformiert ist, kann sie doch noch mit der Zeit zum Schrumpfen kommen, dadurch, daß in ihrer Umgebung eine intensive Bindegewebsbildung einsetzt. Oder aber: Die Kaverne bleibt röntgenoskopisch nachweisbar, ist jedoch durch die funktionelle Ruhigstellung derart günstig beeinflußt, daß die Wand sich reinigt, die Sekretion sistiert, das Sputum entweder verschwindet, oder keine Tuberkelbacillen und elastische Fasern mehr enthält. Die für die chronische Eiterung sprechenden Intoxikationssymptome gehen zurück (Fig. 20 und 21; 22 und 23).

Bei Prozessen in den mittleren und unteren Partien wird der Operationserfolg durch lang fortgesetzte, zweckmäßige Bandagen unterstützt. Anfänglich unvollständige Resultate werden, wie das Röntgenbild lehrt, dadurch ergänzt bis zum völligen Verkleben selbst erheblicher Destruktionen. —

Die infiltrierten Gebiete mit kleineren Zerstörungen schrumpfen zu einer derben, filzigen Masse zusammen, in welche das Herz hineingezogen wird, die andere Seite wird überbläht, das Zwerchfell rückt höher, das ganze Mediastinum wird nach der kranken Seite hingezogen.

Das Mediastinalflattern, die emphysematöse Ausbuchtung, von denen wir bei der Brauer-Friedrich'schen Operation gesprochen haben, sind bei diesen weniger ausgedehnten Resektionen nicht in der gleichen Weise zu beobachten, wohl aber wird auch da bei paradoxer Atmung der operierten Seite die kranke Lunge inspiratorisch nach der gesunden hinübergesaugt.

Ob bei vorzugsweisen Unterlappenprozessen die erste Etappe der Resektion genügt, müssen wir nach der Photographie kontrollieren.

Aber nicht nur Unterlappenprozesse, auch mäßige Oberlappenerkrankungen sehen wir manchmal durch die erste Resektionsetappe über dem Unterlappen günstig beeinflußt und die Narbenbildung mächtig angeregt infolge der funktionellen Ruhigstellung der ganzen Seite. Auch da weisen uns die klinische Beobachtung und das Röntgenbild den Weg zum weitern Vorgehen.

Digitized by Google

Für die Wilms'sche Pfeilerresektion, sei es, daß sie nur paravertebral ausgeführt, sei es, daß auch noch die parasternale Resektion angeschlossen wird, kommen als klassische Fälle jene chronisch verlaufenden Tuberkulosen in Betracht, die, wie früher besprochen, im Laufe von Jahren eine ganze Lunge mit kleineren und größeren Herden durchsetzen und wo sich ein Gemisch von produktiven und exsudativen Prozessen und kleineren gekammerten Zerstörungen herausbildet, dazwischen peribronchitische und perivaskuläre Prozesse, derbe Narbenstränge, Kalkherde, pleuritische Adhäsionen. Die Schrumpfung ist an sich intensiv. Mediastinum, Herz und Zwerchfell sind verschoben, die Rippen eingedellt, die Prozesse sind mehr trocken, mit verhältnismäßig wenig Sputum, 15—25 ccm pro Tag. Trotz guter Schrumpfungstendenz besteht aber noch ein letztes mechanisches Hindernis in der starren Thoraxwand, um eine völlige Vernarbung zu erreichen. Die Einengung des Brustraums, welche durch die Wilms'sche Operation erzielt wird, schafft die Vorbedingung zur völligen Schrumpfung.

In welcher Ausdehnung die Resektion gemacht wird, hat Wilms zuerst von der Ausdehnung der Erkrankung abhängig gemacht und nach dem Röntgenbild die Zahl der zu resecierenden Rippen bestimmt, so daß eine Reihe von Pfeilerresektionen nur über dem Oberlappen von der 1.—6. Rippe ausgeführt wurden. Es wurde aber bereits berichtet, daß klinische Erfahrung und Röntgenbild bei solchen Fällen die Gefahr der Aspiration in den Unterlappen erkennen ließen, daß anderseits die funktionelle Ruhigstellung der Lunge im wesentlichen von der Ruhigstellung des Zwerchfells abhängt. Aus diesen beiden Gründen wird in letzter Zeit die Pfeilerresektion auch bei Oberlappenerkrankungen ausgedehnter ausgeführt und reicht bis zum Zwerchfell herunter. Nur wo es sich um Oberlappenprozesse mit ganz wenig Sputum handelt, dürfte die frühere Resektion über dem Oberlappen genügend sein.

Auch Kavernen mäßiger Größe, bis etwa Eigröße, werden unter Umständen durch die Wilms'sche Operation gut beeinflußt. Es liegt aber, da es sich hier meist um reichlichere Sekretion handelt, die Gefahr nahe, daß auch bei tief geführter Pfeilerresektion der Unterlappen nicht genügend komprimiert wird, um eine Aspiration zu vermeiden. Darum mag es bei solchen Röntgenbildern eher empfehlenswert sein, den Paravertebralschnitt erst folgen zu lassen, wenn der Unterlappen kräftig durch eine Haken- oder Bogenschnittresektion vorbehandelt ist. Aehnliches gilt, wenn an sich der Unterlappen erhebliche Erkrankung zeigt, größeren Zerfall aufweist oder gar den alleinigen Krankheitsherd darstellt. Da wird die paravertebrale Resektion erst sekundär folgen, falls klinische und Röntgenbeobachtung darauf hinweisen, daß die Hakenschnittresektion einen nicht ganz genügenden Erfolg hatte.

Was bei den Sauerbruch'schen Methoden über die Beobachtung von Lage und Größe der Kaverne und ihren Füllungszustand gesagt wurde, speziell Einfluß von Lage und Größe auf den mutmaßlichen Erfolg, gilt in noch verstärktem Maße für die Wilms'sche Operation. Das Röntgenbild

Digitized by Google

gestattet uns so, bei einläßlichem Studium mit ziemlicher Sicherheit auszurechnen, ob die durch die Operation geschaffene Einengung des Thoraxraumes durch Ein- und Heruntersinken der Rippen einen genügenden Einfluß auf die vorliegende Erkrankung haben wird, und man kann sich a priori sagen, daß sehr große Kavernen wohl in ihrer Form und Lage verändert, aber, da es sich um keinen richtigen Lungencollaps handelt, nicht zu völliger Kompression gebracht werden können. Auch kräftige Bindegewebsbildung vermag keinen klinischen Erfolg zu erzielen; andere Methoden müssen da eingreifen, und die Resektion kann höchstens als unterstützendes Moment in Frage kommen. Ebenso leuchtet ein, wie bei in der Spitze festhaftenden Zerstörungen die Resektion der ersten Rippe unbedingt erforderlich ist, wie aber auch eine ungenügend resecierte erste Rippe, das heißt eine Resektion, die nicht weit genug medial gereicht hat, die oberste Kuppe ausgespannt erhält und den Effekt für Spitzendestruktionen illusorisch macht. Endlich kann uns eine derbe, zum Teil verkalkte Kavernenwand berechtigte Bedenken für den Nutzen der Operation entstehen lassen, da in solchen Fällen beim Einsinken der Thorax die Kaverne nicht komprimiert wird, sondern ohne Veränderung ihres Volumens gegen das Mediastinum hin ausweicht.

Die weitere Beobachtung der Operationsbilder zeigt in gut gelungenen Fällen sehr schön das Heruntersinken des äußeren Brustpanzers, derart, daß die erste Rippe auf den Stumpf der dritten zu liegen kommt, ja mit ihr wieder in knöcherne Verbindung tritt (Fig. 17). Das Mediastinalflattern ist, da völliger Knochenschutz vorhanden ist, nicht zu beobachten, die Erscheinungen von seiten des Herzens sind unmittelbar nach der Operation und auch später recht milde. Die übrigen Beobachtungen decken sich mit den nach den Sauerbruch'schen Operationen erhaltenen Bildern.

Wie beim künstlichen Pneumothorax, der durch Adhäsionsbänder an der Basis unvollständig ist, die Hakenschnittresektion zur Hilfe herangezogen werden kann, so läßt sich ein durch ausgedehnte Spitzenverwachsungen unvollständiger Pneumothorax durch die Wilms'sche paravertebrale und parasternale Operation ergänzen, und ein anfänglich ungenügendes Resultat vervollständigen. Wiederum ist es das Röntgenbild, das uns die Indikation gibt, die Grenzen bestimmt, innerhalb welcher die Resektion durchzuführen ist, und über den Erfolg urteilen läßt.

Die Phrenikotomie, auf der schwerkranken Seite ausgeführt, hebt den Muskeltonus des Zwerchfells auf, läßt dasselbe durch die elastischen Kräfte der darüber liegenden Lunge hoch ziehen und vermindert die Zwerchfellexkursionen der operierten Seite, ruft also bis zu einem gewissen Grade eine Funktionsverminderung der kranken Lunge hervor. Der Eingriff ist geringfügig, darum brauchen wir auch röntgenologisch keine strengen Forderungen an die nicht betroffene Seite zu stellen. Anderseits leuchtet ein, daß eine durch ausgedehnte infiltrative Prozesse, durch derbe pleuritische

Digitized by Google

Schwarten unelastisch gewordene Lunge, oder eine Lunge, deren elastische Kräfte sich in erheblicher Schrumpfung schon erschöpft haben, aus der Durchschneidung des Phrenicus keinen besonderen Nutzen ziehen wird. Auch der Einfluß auf die Funktion ist dann ein geringer, denn der Röntgenschirm lehrt uns, daß bei solchen Patienten an sich schon die Zwerchfellexkursion außerordentlich vermindert ist. Wo wir entsprechende Bilder vor uns haben, können wir die Phrenikotomie höchstens als Versuch denken, weil andere Operationen unmöglich sind, oder wir können sie zur Unterstützung der sonstigen Operation heranziehen. Liegen die Verhältnisse günstiger, sehen wir die Lungenbasis frei, ist die Zwerchfellexkursion eine erhebliche, dann kann allerdings der Einfluß befriedigend sein, und sie als selbständige Operation einen klinischen Erfolg zeitigen. Die Kontrolle ist wiederum nur im Röntgenschirm und Bild gegeben. Bei der Feststellung, wieviel das Zwerchfell verschoben ist, muß aber daran gedacht werden, absolut gleichwertige Bilder herzustellen, das heißt zwei Bilder in möglichst gleicher Respirationsphase, bei gleichem Focusplattenabstand, bei gleicher Höheneinstellung der Röhre. Nur so sind wir vor Selbsttäuschung bewahrt.

Besondere Ueberlegung, auch vom Standpunkt des Röntgenologen aus, erheischt die jüngste Methode der P l o m b i e r u n g schwerer Lungentuberkulosen, wie sie von B a e r geschildert und mehrfach ausgeführt worden ist. Er löst von einem kleinen Thoraxfenster aus bei großen Spitzen- und Oberlappenkavernen die Lunge extrapleural in möglichster Ausdehnung über dem Infiltrationsgebiet los und füllt die entstandene Höhle beim ersten Eingriff mit einem besonders angegebenen P a r a f f i n p l o m b e n m a t e r i a l, worauf die Wunde sofort vernäht wird (Fig. 24). Es handelt sich also um eine direkte Inangriffnahme des Hauptkrankheitsherdes, im speziellen einer großen Kaverne, ohne wesentliche Beeinträchtigung des noch funktionsfähigen Lungengewebes, so daß auch keine Ueberlastung der anderen Lunge zu befürchten ist. Es handelt sich ferner um einen relativ leichten Eingriff, ohne Einfluß auf Herz und Mediastinum, um einen Eingriff, der im Gegensatz zu den übrigen thorakoplastischen Methoden, von Anfang an die Expektoration nicht erschwert, sondern durch den festen Gegendruck der Plombenmasse erleichtert, so daß wiederum die Aspirationsgefahr nicht vorhanden, also auch eine isolierte Oberlappenbehandlung möglich ist.

Diese Ueberlegungen werden mitspielen, wenn wir nach dem Röntgenbild über den Fall urteilen, der zur Operation herangezogen werden soll. In erster Linie wird die Rücksicht auf die nicht zu operierende Seite eine viel geringere sein, wie beim Pneumothorax und bei den thorakoplastischen Methoden. Auch bei ausgedehnterer Erkrankung der anderen Lunge darf ein Versuch gemacht werden, die große Destruktion einer Seite zu plombieren. Für die kranke Lunge selbst kommen vor allem große gekammerte oder nicht gekammerte Destruktionen im Oberlappen in Betracht, besonders die, die ganz in die

Digitized by Google

Spitze hinaufreichen. Wenn die andere Seite erheblich erkrankt ist, läßt sich nur an die Plombierung denken, ist sie wenig erkrankt und inaktiv, soll ein Pneumothoraxversuch vorangehen. Gelingt derselbe überhaupt nicht wegen ausgedehnter Verwachsungen, so tritt die Plombierung in ihre Rechte. Aber auch wenn der Pneumothorax teilweise gelungen ist, jedoch, wie es bei Spitzenkavernen vorkommt, die obere Partie des Oberlappens sich nicht so ablöst, daß eine Kompression der Kaverne erfolgen kann, wird uns das Röntgenbild auf Ergänzung des Pneumothorax durch Plombierung hinführen, natürlich unter Beibehaltung der Pneumothoraxblase. Endlich kann sie als ergänzende Operation in Frage kommen bei Fällen, bei welchen durch Thorakoplastik, sei es nach Sauerbruch oder Wilms, die Höhle ohne befriedigendes Resultat zum Collaps zu bringen versucht wurde (Fig. 25 und 26).

Vor dem Eingriff gibt das Röntgenbild den Anhaltspunkt, welche Rippe reseciert werden muß, um die Kaverne gleich beim ersten Male vollständig ablösen zu können. Bei reinen Spitzenkavernen wird es die zweite, bei etwas tiefer gelegenen Destruktionen die dritte Rippe sein. Ersehen wir im Bild die Höhle ganz in der Spitze sitzen, so gibt das dem Operateur den Hinweis, daß er mit der Ablösung so ausgiebig wie nur möglich vorgehen soll, nicht nur nach oben, sondern auch seitlich bis ganz gegen den Rücken zu. In solchen Fällen wurde von Sauerbruch und Henschen die Ablösung und Plombierung leichter und ausgiebiger vom Rücken her vollzogen.

Das Röntgenbild läßt ein ungefähres Urteil darüber zu, ob zwischen Kaverne und Pleura noch eine Schicht Lungengewebe vorhanden, ob die Kavernenwand zart und leicht einreißbar, oder ob sie derb und von festem Bindegewebe gebildet ist. Im Falle zartwandiger, ganz peripher stehender Kavernen wird auch die Ablösung mit besonderer Vorsicht ausgeführt werden müssen.

Die Röntgenbeobachtung, nach der Operation kontrolliert, ob die Ablösung eine vollständige war, sie zeigt, wie die genau nach den Baer'schen Vorschriften hergestellte Plombe ohne das geringste Wandern sitzen bleibt, sie zeigt auch in den übrigen Lungenpartien und auf der anderen Seite keine Reaktionserscheinungen durch Aspiration. Mediastinalflattern, Herzverschiebung nach der kranken Seite sind selbstverständlich nicht zu sehen, im Gegenteil kann eine durch Schrumpfung bedingte Mediatsinal- und Herzverschiebung durch die Plombe bis zu einem gewissen Grade redressiert werden.

Gibt das Röntgenbild eine große und voraussichtlich dünnwandige Kaverne wieder, so wird, wie wir oben schon erwähnt haben, der Operateur sich veranlaßt sehen, besonders vorsichtig vorzugehen, und beim Ablösen mit dem Finger der Thoraxwand entlang arbeiten. Es ist aber auch für das Verfahren insofern bestimmend, als dann zunächst keine Plombierung, sondern eine einfache Tamponade zu erfolgen hat. Erst später würde die Plombe, eventuell die Eröffnung der Kaverne ausgeführt werden. Die letztere ist, da durch die Pneumolyse günstigste Bedingungen für das Zusammenfallen der Kavernenwände geschaffen sind, kein schlimmes Ereignis, nur darf dann selbst-

Digitized by Google

24.



25.



26.

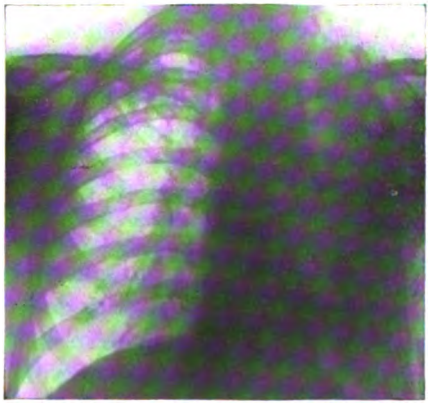

Fig. 24. Paraffinvioformwismutplombe nach Baer, ausgeführt nach extrapleuraler Pneumolyse bei einem Patienten mit schwerer linksseitiger, destruktiver Erkrankung bei gleichzeitigem erheblichem rechtsseitigem Befund.

Fig. 25. Schwere kavernöse Phthise links.

Fig. 26. Derselbe Patient mit Thorakoplastik nach Sauerbruch und ergänzender Paraffinplombe im Oberlappen.

Digitized by Google

verständlich nicht mehr plombiert, sondern nur tamponiert werden. Daß so selbst ganz große Höhlen zur Heilung gelangen, zeigt der von Baer operierte, von uns behandelte Fall. Solche Beobachtungen ermutigen, bei einem sehr schweren Röntgenbefund mit Kavernen, die einen großen Teil eines Lappens einnehmen, von vorneherein an die extrapleurale Pneumolyse, kombiniert mit Tamponade und späterer Kaverneneröffnung, zu denken (Fig. 10 und 11).

Zusammenfassung.

Wir haben in der vorliegenden Arbeit nachzuweisen versucht, welche Bedeutung eine genaue Röntgendiagnostik zur Indikationsstellung und zur Beobachtung des Erfolgs der mechanischen Therapie der Lungentuberkulose besitzt. Die wichtigsten Punkte mögen kurz zusammengefaßt werden:

Für jede mechanische Therapie der Lungentuberkulose ist genaue, wiederholte, systematische Beobachtung im Röntgenschirm und -Bild unbedingtes Erfordernis.

Nur vollkommenstes Instrumentarium, nur technisch ganz gute Bilder können zur Beurteilung von Lungenbefunden verwertet werden.

Zur gewissenhaften Indikationsstellung ist die genaue Kenntnis der Lungentuberkulose im Röntgenbild in allen ihren Stadien, namentlich auch in ihrem ersten Beginn, von größter Wichtigkeit.

Akute tuberkulöse Bronchopneumonien, akute käsige Lobärpneumonien zeigen bei exspektativer Behandlung häufig sehr gute Rückbildungstendenz, verlangen darum, auch wenn sie einseitig sind und zunächst schwer erscheinen, keine mechanische Therapie. Erst wenn sie sich nach langem Zuwarten nicht bessern, sondern in Destruktion übergehen, kommen sie für dieselbe in Betracht.

Chronische einseitige Tuberkulosen, die trotz guter Schrumpfungstendenz nicht völlig zum Vernarben kommen können, und destruktive Prozesse von einer Ausdehnung, die ein mechanisches Hindernis zur Vernarbung bieten, bilden das Hauptkontingent der mechanischen Therapie. Sind solche Erkrankungen ausgesprochen einseitig, wird der künstliche Pneumothorax versucht werden. Ist die Ablösung ungenügend, so kann die Wirkung durch eine partielle Thorakoplastik, eventuell durch Plombierung vervollständigt werden.

Gelingt der künstliche Pneumothorax nicht, so kommt die Thorakoplastik in Frage, bei sehr großen Zerstörungen die Collapsthorakoplastik nach Brauer-Friedrich oder Brauer, die am besten in der von Sauerbruch ausgebildeten Form zu empfehlen ist. Sie kann ersetzt resp. ergänzt werden durch die extrapleurale Pneumolyse und Plombierung, eventuell Tamponade und nachfolgende Eröffnung der Kaverne.

Chronische Tuberkulosen mit starker Schrumpfung und kleinen Destruktionen lassen sich durch die Wilms'sche Pfeilerresektion gut beeinflussen, vorausgesetzt, daß man sie auch auf die unteren Rippen ausdehnt.

Digitized by Google

Ist die Erkrankung doppelseitig, das heißt ist auch auf der nicht zu operierenden Seite eine bedeutendere, nicht völlig inaktive Erkrankung nachzuweisen, so sind Pneumothorax, Brauer-Friedrich'sche und die Brauer'sche große Thorakoplastik auszuschließen, die weniger eingreifenden Methoden nach Sauerbruch und Wilms höchstens in vorsichtigen Etappen auszuführen. Dagegen stehen der Plombierung weniger Bedenken im Wege.

Die Phrenikotomie kann als leichter Eingriff als vorbereitende und Hilfsoperation angewandt werden.

Selbstverständlich ist, daß nur die volle klinische Beobachtung und die ganze Summe der klinischen Untersuchungsmethoden ein zuverlässiges Urteil darüber gibt, welchen der therapeutischen Wege wir bei den einzelnen Fällen einzuschlagen haben, aber unter den Untersuchungsmethoden ist die Beobachtung im Röntgenschirm und -Bild die wichtigste und für das anzuwendende Verfahren ausschlaggebend.

Literatur.

Vollständige Literaturangabe über Lungen-Collaps-Therapie vide: Internationales Zentralblatt für die gesamte Tuberkulose-Forschung. VI. Jahrg. Nr. 9. VII. Jahrg. Nr. 1. Nr. 6. Nr. 10. Ferner: Baer, Kavernenchirurgie. Berl. klin. W. 1913. Nr. 3. — Ders., Extrapleurale Pneumolyse mit sofortiger Plombierung bei Lungentuberkulose. Münch. m. W. 1913. Nr. 29. — Fränkel und Lorey, Fortschr. d. Röntgenstr. Bd. XIV. S. 115. — Garrè und Quincke, Lungenchirurgie. — Hasselwander und Bruegel, Anatom. Beiträge zur Frage der Lungenstruktur im Röntgenbild. Fortschr. d. Röntgenstr. Bd. XVII. Hft. 1. — Jessen, Pneumolyse. Münch. m. W. 1913. Nr. 29. — Rieder, Kavernen bei beginnender und bei vorgeschrittener Lungentuberkulose. Fortschr. d. Röntgenstr. Bd. XVI. Hft. 1. — Ders., Die Sekundärerkrankungen der chron. Lungentuberk. vom röntgenolog. Standpunkte. Ebenda. Bd. XVI. Hft. 6. — Rieder und Rosenthal, Lehrbuch der Röntgenkunde. — F. Sauerbruch und H. Elving, Die extrapleurale Thorakoplastik. Ergebn. d. inn. Med. u. Kinderheilk. Bd. X. — F. Sauerbruch, Fortschr. i. d. chirurg. Behandlung d. Lungenkrankheiten. Münch. m. W. 1913. Nr. 34/35. — Ders., Die Beeinfl. von Lungenkrankh. durch künstl. Lähmung d. Zwerchfells (Phrenikotomie). Ebenda. 1913. Nr. 12. — Schellenberg, Ztschr. f. Tuberkulose. Bd. II. — Schellenberg und Scherer, Was leistet die Röntgendurchleuchtung des Brustkorbs als Diagnostikum bei tuberkulösen Lungenerkrankungen. (Brauer, Beiträge z. Klin. d. Tuberkulose, Bd. III.) — H. Schut, Die Lungentuberkulose im Röntgenbild. Ebenda. Bd. XXIV. — Spengler, Lucius, Ueber Lungencollapstherapie. Korr.-Bl. f. Schweiz. Aerzte. 1913. Nr. 33. — H. Staub, Die Lungentuberkulose im Röntgenbild. Korr.-Bl. Schweiz. 1913. Nr. 41. — Stuertz, Künstliche Zwerchfellähmung bei chronischer, einseitiger Lungentuberkulose. D. m. W. 1911. Nr. 48. — K. Turban, Quelques détails du diagn. et du traitement de la Tub. pulm. Bull. méd. 18. 6. 13. — Ziegler und Krause, Röntgenatlas der Lungentuberkulose.

Digitized by Google

XIII.

AUS DER

CHIRURGISCHEN KLINIK ZU ZÜRICH.

DIREKTOR: **PROF. DR. SAUERBRUCH.**

Die pathologisch-anatomischen Grundlagen der chirurgischen Behandlung der Lungentuberkulose.

Von

Dr. **Wilhelm Jehn,**
Assistenzarzt der Klinik.

(Mit 27 Abbildungen.)

Die günstigen Erfolge der chirurgischen Behandlung der Lungentuberkulose (Pneumothorax, extrapleurale Thorakoplastik, Phrenikotomie und Paraffinplombe) beruhen auf der mechanischen Beeinflussung der erkrankten Lunge und den anatomischen Heilungsvorgängen, die hierdurch unmittelbar angeregt werden. Dies geht schon aus den ersten Mitteilungen Forlanini's hervor. Sie wurden für den Pneumothorax bestätigt durch die Untersuchungen von Graetz, v. Muralt, Warnecke, O. Bruns und Kistler. Nach ihnen folgt der mechanischen Einengung des Lungenparenchyms eine weitgehende Aenderung im Stoffwechsel und in den Lebensvorgängen des Organes, die ihrerseits eine hochgradige Bindegewebsproliferation zur Folge haben.

Wie im einzelnen diese Vorgänge sich abspielen, ist mit Sicherheit bisher noch nicht entschieden worden. Wahrscheinlich hat die Aenderung der Blut- und Lymphzirkulation eine große Bedeutung. Auch die Ausschaltung des Organes von der normalen Arbeit, seine funktionelle Ruhigstellung, ist hier zu nennen. Schließlich werden auch andere biologische Vorgänge zu berücksichtigen sein, die sich im Gesamtorganismus abspielen, und die wir wohl als Autoimmunisierung deuten dürfen. Jedenfalls machen die Untersuchungen Naegeli's eine solche Annahme wahrscheinlich.

Digitized by Google

Die chirurgische Behandlung der Lungentuberkulose durch die extrapleurale Thorakoplastik ist Gegenstand einer ausführlichen Arbeit von Sauerbruch und Elving. Vor allen Dingen sind hier die Indikationen zum Eingriff, seine technische Ausführung und die klinischen Erfolge ausführlich behandelt. Eine wesentliche Unterlage für das Verständnis der Heilwirkung bilden die pathologisch-anatomischen Befunde, die sich, ähnlich wie bei der Pneumothoraxtherapie, in der erkrankten Lunge einstellen. Die feineren und gröberen anatomischen Veränderungen, die ein künstlicher Pneumothorax in der betreffenden Lunge hervorruft, sind, wie ich schon erwähnte, bekannt. Dagegen fehlen gründliche Untersuchungen von Lungen, die längere Zeit sich infolge einer Thorakoplastik im Retraktionszustand befunden haben.

Für unsere ganze Stellung zur operativen Behandlung der Lungentuberkulose ist die Frage von Wichtigkeit, ob nach einer extrapleuralen Thorakoplastik ähnliche oder dieselben Veränderungen wie nach der Pneumothoraxtherapie, in der Lunge auftreten, oder ob prinzipielle Unterschiede in der Wirkung beider Verfahren bestehen.

Zur Bearbeitung der vorliegenden Fragen stand mir das Material von 12 chronischen Lungentuberkulosen zur Verfügung. Bei einigen davon konnte die Wirkung der Exsudate, bei einer weiteren Gruppe die des therapeutischen Pneumothorax, bei einer dritten endlich die Wirkung der extrapleuralen Thorakoplastik auf die erkrankte Lunge untersucht werden. Ich hatte somit die Möglichkeit, vergleichende Untersuchungen zwischen den drei Formen der Lungenretraktion und -Kompression vorzunehmen. Das Material verteilt sich folgendermaßen: 4 Kranke hatten ein tuberkulöses Empyem, zu dem im weiteren Verlauf der Erkrankung eine Mischinfektion hinzutrat, und bei denen die Beseitigung der Empyemresthöhle auf operativem Wege vorgenommen wurde. Zwei weitere, unserer Klinik vom Sanatorium Wald überlassene Fälle stellen Lungen dar, die kürzere und längere Zeit unter der Einwirkung eines therapeutischen Pneumothorax standen; die übrigen sechs stammen von Patienten, bei denen die extrapleurale Thorakoplastik ausgeführt wurde und die früher oder später zugrunde gingen.

A. Die Beeinflussung der Lungentuberkulose durch das Exsudat.

Die im Verlaufe einer Tuberkulose über der erkrankten Lunge auftretenden Exsudate haben einen freien oder einen doch größtenteils freien Pleuraspalt zur Voraussetzung. Auf dem Verhalten der Pleura beruht ihre Größe, ein freier Pleuraraum kann vollständig von Exsudat angefüllt werden, während eine teilweise obliterierte Pleura nur eine umschriebene Ansammlung von Exsudat zuläßt.

Die Exsudate können auf verschiedene Weise entstehen: durch direkte Reizung des Rippenfelles — ihrem Gehalt an morphologischen Bestand-

Digitized by Google

teilen nach sind sie dann entweder serös oder eitrig —, ferner durch Durchbruch von Kavernen in den Pleuraraum, in diesem Falle sind sie dann meist mit einem Pneumothorax vergesellschaftet. Entsprechend dem in die Pleura eindringenden schwer inficierten Kavernenmaterial sind sie eitrig (Pyopneumothorax). Mit der Kaverne bzw. dem Bronchialsystem stehen sie durch eine Fistel in Kommunikation. Dieser Umstand erklärt die häufig im Verlaufe einer Tuberkulose beobachtete Tatsache, daß die bis dahin nicht oder kaum fiebernden Patienten, welche täglich reichliche Mengen eitrigen Auswurfs entleerten, ihren Auswurf oder einen großen Teil desselben plötzlich verlieren, zur gleichen Zeit aber hohes Fieber bekommen und klinisch die deutlichen Zeichen des Pneumothorax erkennen lassen. Die Kaverne ist in den Pleuraraum durchgebrochen.

Umgekehrt kann ein unter hohem Druck stehendes Exsudat in die Lunge bzw. den Bronchus perforieren, und der bis dahin schwer darniederliegende Patient verspürt nach einer reichlichen Expektoration wesentliche Erleichterung seines Zustandes unter Absinken der vorher bestehenden Temperaturen. In diesem Falle hat sich das Empyem ganz oder teilweise in die Lunge entleert und ein Pneumo- oder Pyopneumothorax bleibt zurück.

Mag es sich nun um einen serösen, einen eitrigen nicht lufthaltigen Erguß, oder um einen Sero- bzw. Pyopneumothorax handeln, in jedem Falle retrahiert sich die Lunge nach dem Mittelfell hin. Auf diese Weise tritt naturgemäß eine Verkleinerung des Organs ein.

„Diese Verkleinerung der Lunge ist bei kleinen Exsudaten beschränkt auf den Unterlappen, bei größeren erstreckt sie sich über das ganze Organ. Sie ist nicht die Folge des Exsudatdruckes, sondern der eigenen Retraktion des Gewebes. So lange das Exsudat frisch und noch nicht bindegewebig abgekapselt ist, steht es, wie alle Thoraxorgane unter negativem Druck. Da die Kranken infolge der Einengung der Lungenoberfläche tiefer atmen, ist der negative Druck sogar vergrößert. Daraus folgt, daß die Lunge sich nicht vollkommen zusammenziehen kann, sondern immer noch etwas gebläht bleibt. Erst später, nach der Abkapselung, ändern sich die Verhältnisse. Das Exsudat wird dann unabhängig von dem Zug der Thoraxwand und sein Eigendruck tritt in Erscheinung. Er kann hohe positive Werte erreichen." (Sauerbruch.)

Zum Verständnis der Wirkung eines lange Zeit bestehenden Exsudats auf das Parenchym der Lunge sind einige allgemeine Ueberlegungen notwendig.

Das Bronchialsystem stellt das Skelett der Lunge dar. Zwischen seinen einzelnen Aesten ist im normalen Zustande das Lungengewebe ausgespannt. Tritt Luft oder ein Exsudat in der Pleura auf, so muß sich die Lunge entsprechend ihrer Elastizität zusammenziehen. Diese Retraktion kann aber keine vollständige sein, denn das Bronchialsystem wird überall da, wo es Knorpel hat, d. h. in den Bronchien höherer Ordnung, sich nur ganz

Digitized by Google

wenig nach dem Hilus zu verschieben können, es werden sich höchstens die einzelnen Bronchialrohre einander etwas nähern. Somit bleiben besonders in den Bifurkationswinkeln der Bronchien und um diese herum Partien von Lungengewebe ausgespannt, während nach der Pleuraoberfläche zu das bronchienfreie Gewebe, da es keine Stützen trägt, zusammenfallen kann.

In einer retrahierten Lunge entwickelt sich nun bald vom subpleuralen, peribronchialen und perivaskulären Gewebe aus ein üppig wucherndes Bindegewebe. Die Ursache dieser Bindegewebsentwicklung ist uns noch nicht bekannt. Ob sie die Folge der Zirkulationsänderung des Blutes oder der Lymphe, oder ob sie nach O. Bruns als eine Entzündung im engeren Sinne aufzufassen ist, lassen wir dahingestellt. Uns interessiert hier mehr als ihre Genese ihre Bedeutung für die Lunge. In dem Maße, wie sie die Lunge durchsetzt, treten Schrumpfungsprozesse in dieser ein, namentlich werden die weichen nachgiebigen Endbäumchen der Bronchien, die Bronchiolen und die Alveolen umwuchert und zusammengepreßt und ihr Inhalt, die Luft, herausgedrückt. Die Schrumpfung findet ihr natürliches Hindernis in der Rigidität und Elastizität der großen Bronchien. Diese werden durch den Schrumpfungszug nur einander genähert werden können, ohne daß ihr Lumen eingeschränkt wird. Man erkennt sie auf dem Durchschnitt als eng aneinander gerückte aber weit klaffende Hohlräume. Schon hier möchte ich auf eine andere wichtige Beobachtung aufmerksam machen. Sehr häufig sieht man, besonders in der Nähe der Bronchien, sowie deren Bifurkationswinkel, ein weites fast emphysematöses Lungengewebe, welches sich scharf abhebt gegen das übrige hochgradigst kollabierte bzw. komprimierte Parenchym. Auf seine Bedeutung werde ich weiter unten zu sprechen kommen.

Alle diese in einer normalen Collapslunge sich einstellenden Veränderungen werden in einem tuberkulösen Organe noch bedeutend stärker angetroffen. Die folgenden Fälle sollen den Beweis hierfür bringen.

1. R. Z., 37 J., Lokomotivführer, Zürich.

Seit XI. 10 Tuberkulose der r. Lunge. 18. III. 11 Eintritt in das Sanatorium Wald. VIII. 11 plötzlich Cavernenperforation mit nachfolgender Pleuritis. 3 Monate Bettruhe, 3 Punktionen entleerten jedesmal 2—4 l Exsudat. Einsetzen von Larynxbeschwerden. Unter Einwirkung des Exsudates, wie so oft, Stillstehen der Tuberkulose unter Absinken der Temperatur, Besserung des Allgemeinbefindens. Dann wiedereinsetzende Verschlechterung. Pat. wird daher am 11. I. zur kombinierten Spengler-Sauerbruch'schen Behandlung (Punktion mit sekundärer Plastik) in die chir. Klinik eingewiesen.

Befund: Mittelgroß, Larynx an der vorderen Kommissur zwei kleine Tumoren, l. Stimmband gerötet, am freien Rande einige Einkerbungen. Stimmbänder beide beweglich. Thorax gut gewölbt, r. Seite stärker ausgedehnt wie die linke, schleppt bei der Atmung. Die Untersuchung der Lungen ergibt auf der r. Seite ein großes Exsudat bis Spina scapula, sowie über der freien Spitze zahlreiche feinblasige klingende und nicht klingende Rasselgeräusche bei lautem bronchialen Atemgeräusch.

Digitized by Google

Das Röntgenbild zeigt in scharfer Linie das Exsudat sowie die an die Wirbelsäule gepreßte Lunge. L. Lunge ergibt normale Verhältnisse. Sputum 5 ccm. Tuberkelbacillen negativ.

30. I. extrapleurale Resektion der 11.—2. Rippe in üblicher Weise. Guter Collaps.

Nach der Operation Verdrängungserscheinungen von seiten des Herzens, die nach Ablassen von ½ l Exsudat zurückgehen.

Im Exsudat Tuberkelbacillen nachgewiesen. Ueber den weiteren Verlauf ist zu sagen, daß Temperatur und Puls allmählich staffelförmig fallen. Dann treten wieder geringe Sputummengen auf. Von Ende Februar an vermehrter Hustenreiz und Auftreten von Pneumothoraxsymptomen über dem Exsudat. Daher

Fig. 1.

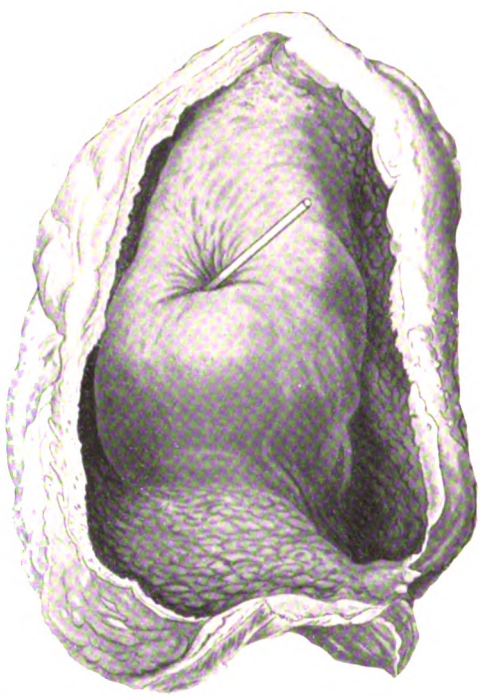

Die große Empyemresthöhle ist eröffnet durch ein in die Pleura parietalis geschnittenes Fenster. Man erkennt den hochgradigen Collaps der Lunge, welche nach dem Hilus hin sich retrahiert hat. In der Oeffnung der Kavernenperforation eine Sonde. (½ nat. Größe.)

24. II. Punktion von 500 ccm eitrigen Exsudates, in dem reichlich Pneumokokken gefunden werden. Es folgen eine Reihe von Punktionen, da aus den sich allmählich vergrößernden Sputummengen geschlossen werden muß, daß Pat. einen Teil des schnell wachsenden Pleuraexsudates aushustet. Die Mengen des Auswurfes schwanken zwischen 30 und 150 ccm. Wegen Verschlimmerung des Allgemeinzustandes 1. IV. Entleerung des Empyems. Es entleert sich nach Resektion der 8. Rippe eine gewaltige Menge Exsudates. Nach der Operation, nach anfänglicher Besserung Verschlimmerung des Zustandes. Auf der l. Seite breitet sich ein tuberkulöser Prozeß aus, die Larynxerscheinungen nehmen zu. — 31. V. unerwartet Exitus letalis.

Digitized by Google

Sektion: Embolie der Art. pulmonalis der l. Lunge. Thrombose der V. femoralis dext. Hyperplasie der Milz. Miliartuberkulose. Laryngitis tuberculosa. Empyemresthöhle der r. Pleura.

Die Sektion der Brusthöhle wird atypisch gemacht, insofern als der ganze Inhalt der r. Brusthöhle, i. e. die Lunge mit der Empyemresthöhle herausgenommen wird.

Das durch die Autopsie gewonnene Präparat stellt die Empyemresthöhle mit der darin enthaltenen Lunge dar. Durch ein in ihre laterale Wand geschnittenes Fenster kann man die in der Tiefe der Höhle der Wirbelsäule anliegende Lunge erkennen (Fig. 1).

Die Pleurahöhle ist im vertikalen Durchmesser 19 cm, im sagittalen 11 cm lang. Sie stellt einen großen Sack dar, dessen Wände die über 1 cm dicke Pleura parietalis, dessen Boden die Pleura diaphragmatica bildet. Die Lunge selbst ist hochgradig kollabiert, nur mit ihrer Spitze ist sie mit der Pleurakuppe verwachsen. Ihre Höhe beträgt 12, ihre Tiefe 7 cm. Sie ist überzogen mit rotgrauem Granulationsgewebe, welches reichlich mit Fibrin bedeckt ist. In der Mitte ihrer lateralen Wand enthält sie eine Fistel, bei deren Sondierung man, ob auf dem Wege einer Kaverne läßt sich nicht feststellen, in das Bronchialsystem gelangt.

Soweit man vom Hilus aus erkennen kann, ist das Gewebe der Lunge hochgradig kollabiert, absolut luftarm und mit Kohlenpigment überladen.

Zwecks Erhaltung des Präparates wird die Lunge nicht aufgeschnitten.

Es handelt sich bei diesem Kranken um eine einseitige Lungentuberkulose, die durch eine exsudative Pleuritis mit sekundärem Pneumothorax kompliziert war. Die extrapleurale Thorakoplastik mit anschließender Punktionsbehandlung nach Spengler-Sauerbruch genügte nicht. Andauerndes Fieber und Verschlechterung des Allgemeinzustandes erforderten schließlich die breite Eröffnung der Pleurahöhle. Der Patient erlag einer Lungenembolie.

Das Organ ist um ¾ seines Volumens verkleinert und liegt stark retrahiert am Hilus. Nur seine Spitzenpartien waren noch durch Adhäsionen angespannt.

Diese makroskopischen Veränderungen einer Exsudatlunge werden durch die feineren histologischen Befunde des nächsten Falles ergänzt.

2. S., 32 J., Spengler, Zürich.

XI. 06 erkrankt mit Müdigkeit, Husten und Fieber. Bald darauf Exspektoration von ¼ l fast reinen flüssigen Eiters. Diagnose: Pyopneumothorax mit Tbc. pulmonum (Paris). I. 09 nochmalige plötzliche Entleerung von dünnflüssigem Eiter, ca. ½ l. Hierauf in Teufen Resektion der 7. Rippe, dabei ¾ l Eiter entleert. Danach Besserung des Befindens. Abfall der Temperatur. Tuberkelbacillen positiv. Seit dieser Zeit Thoraxfistel. Mehrere erfolglose Versuche der plastischen Deckung der Empyemresthöhle. Pat. hustete oft tagelang wenig, dann aber entleerte er ganz gewaltige Massen Eiters von 2—300 ccm. XII. 11 Aufnahme ins Sanatorium Wallenstadt: Auswurf mitunter 100 ccm auf einmal, bis zu 250 ccm pro die, elastische Fasern und Tuberkelbacillen positiv.

Zur Thorakoplastik wird Pat. in die chirurgische Klinik Zürich verlegt.

13. II. 12 I. Operation (Prof. Sauerbruch): Lokalanästhesie. Resectio costarum 1—10. Die Rippen liegen in so dichten Schwarten, daß es nur mit Meißel und Schere gelingt, ganze Knochenplatten zu entfernen. Retraktion des Thorax minimal, daher

Digitized by Google

8. III. 12 II. Operation (Prof. Sauerbruch): Schnitt in alter Narbe. Die sehr dicken Schwarten werden mit Messer und Schere entfernt. Hierbei Eröffnung einer Empyemhöhle in der Axillarlinie. Tamponade, Drainage. Sofort nach dieser Operation hört der Auswurf auf, er geht bis auf 5 ccm herab. Allgemeinbefinden sehr gut. Diese Besserung hält jedoch nicht an, es setzt Atemnot ein, das Rasseln über der l. Lunge wird reichlicher, 20. III. 12 Exitus.

Sektion: L. Lunge an der Spitze mit der Brustwand verwachsen. Spitze ganz bindegewebig, keine Käseherde, aber einige Tuberkelknötchen. Auch im Unterlappen einige feste Herde. Diese sind fibrös, auch in der Nachbarschaft einige Tuberkeln. Lunge hypertrophisch. R. Lunge an der Wirbelsäule und Thoraxwand hinten stark verwachsen, unten vorn abgedrängt durch eine Empyemhöhle. Sie besteht im Oberlappen nur noch aus einem System erweiterten Bronchien, einer walnußgroßen Höhle und sehr derben narbigen Partien. Im Unterlappen ist noch etwas Lungengewebe zu erkennen.

Fig. 2.

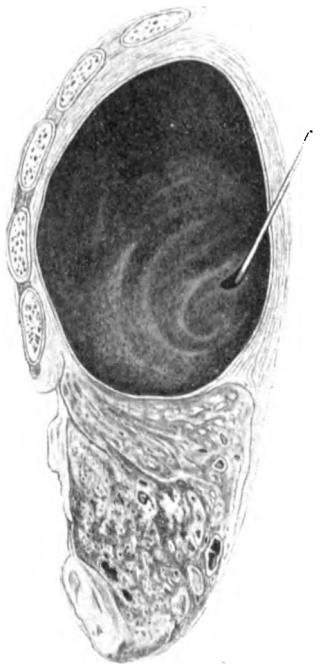

Durch einen horizontalen Schnitt ist die rechte Brusthöhle eröffnet. Man erkennt eine große Empyemresthöhle, die Kommunikation derselben mit der Lunge (Sonde), sowie das hochgradigst komprimierte und bindegewebig substituierte Lungengewebe. ($\frac{1}{2}$ nat. Größe.)

Zur weiteren makroskopischen Untersuchung wird der r. Thoraxinhalt mit samt der umgebenden Rippenwand herausgenommen und etwa in Höhe der 6. Rippe durch einen Horizontalschnitt in zwei Teile zerlegt. Der nach dem Zwerchfell zu gelegene untere Teil stellt in der einen Hälfte die r. Lunge dar, welche nach dem Hilus zu maximal zusammengefallen ist, ihr liegt eine große Empyemresthöhle an. Die Höhle hat ovale Form, sie mißt 5 : 7 cm und ist begrenzt von sehr dicken, nach außen zu mit den Rippen fest verwachsenen Schwarten. Diese Schwarten gehen nach medialwärts zu auf die Lunge über. Sie sind bis zu 0,5 cm dick und bilden so die starre Wand der Höhle. Die untere Hälfte dieser Höhle ist 10 cm tief und zeigt im unteren Drittel ihrer medialen Seite die Perforationsstelle in der Lunge, bei deren Sondierung man in das Bronchialsystem gelangt, ob auf dem Wege einer Kaverne, kann nicht festgestellt werden, da das Präparat von hinten her nicht aufgeschnitten wird. Die Lunge ist hochgradigst komprimiert, derb, absolut luftleer, sie mißt $4\frac{1}{2} : 7$ cm. Der Grundton ihrer Farbe ist tief schwarz. Durch ein von vorn nach hinten durch sie hindurchziehendes Bindegewebsseptum erkennt man die früheren Grenzen zwischen Ober- und Unterlappen. Der Unterlappen mißt nur $2\frac{1}{2} : 5$ cm, ist größtenteils luftleer und von tiefschwarzer Farbe. In ihn eingelagert finden sich zahlreiche trockene gelbe, von dichtem Bindegewebe umgebene Herde, welche sich durch ihre helle Farbe von dem schwarzen Lungengewebe gut abheben. Hie und da stark aneinandergerückt einige Bronchien, im vorderen Drittel findet sich eine Partie, in der lufthaltiges Lungengewebe vorhanden ist. Der Oberlappen nimmt den größten Teil des Präparates ein. Er mißt 5 : 5 cm und ist gleichfalls absolut luftleer, lederhart und tiefschwarz gefärbt. Neben zahlreichen trockenen von Bindegewebe abge-

Digitized by Google

kapselten bis linsengroßen tuberkulösen Herden findet sich ein ganzes System von dicht aneinandergerückten Bronchien, welche zum Teil mit trockenen Massen angefüllt sind. Daneben einige Gefäße. Besonders deutlich aber tritt an den verschiedensten Stellen neben dem kollabierten Gewebe ein sehr stark lufthaltiges Lungengewebe auf, das infolge einer hochgradigen Ektasie des Parenchyms dem Präparate stellenweise eine eigentümliche wabenförmige Struktur verleiht. Durch den scharfen Kontrast von tief dunklem pigmenthaltigem Lungengewebe mit den weißgelben eingelagerten Nekroseherden bekommt die Lunge ein sehr charakteristisches Aussehen. Die Hilusdrüsen sind stark mit Pigment überladen, vergrößert. Die Hauptbronchien, soweit sie zu übersehen sind, sind unverändert. Dagegen sind die in das Lungengewebe eingelagerten Bronchien schon bei makroskopischer Besichtigung als deutlich ektatisch zu erkennen (Fig. 2).

Mikroskopische Untersuchung: Das ganze soeben beschriebene Stück Lungengewebe mit angrenzender Pleura wird in einem Schnitt mikroskopisch untersucht. Schon bei Besichtigung des Schnittes fällt der ungeheure Bindegewebsreichtum des Präparates auf (van Gieson färbung).

Mikroskopisch zeigt die auf der einen Seite erkenntliche Pleura eine schwere nicht tuberkulöse Entzündung mit dichter reaktiver Bindegewebsentwicklung, geringer Entwicklung von Gefäßen und Leukocytenansammlung; nur die tieferen Schichten der verdickten Pleura zeigen Organisationsprozesse.

Ihr liegt an ein schmaler Gewebsstreifen, der total komprimierte bzw. kollabierte Unterlappen, welcher in eine gewaltige Schwielenmasse umgewandelt ist, so daß von Lungenparenchym überhaupt nichts mehr zu erkennen ist. In diesen Massen finden sich Bindegewebselemente aller Altersstufen, erweiterte Lymphräume, Pigmentablagerung in ganz gewaltigem Grade, vereinzelte Gefäße mit verdickter Wandung, daneben reichliche Mengen lymphocytärer Infiltration, aber auch vereinzelte Leukocyteninfiltrate, nur wenige ganz fibröse Tuberkel. Was dieses Präparat histologisch charakterisiert ist das Verhalten der in dem total zugrunde gegangenen Lungengewebe erhalten gebliebenen Bronchien. Sie sind alle dicht aneinandergerückt, die nicht knorpelführenden dicht komprimiert, daneben erkennt man aber, daß ihre Mucosa hochgradigst in Falten gelegt und hypertrophisch ist, und daß sie somit, trotz ihres Collapses, als ektatisch zu bezeichnen sind. Am Fehlen ihrer Knorpel und Schleimdrüsen sind sie als Bronchien dritter und vierter Ordnung zu erkennen. Im Gegensatz zu diesen sind die knorpelhaltigen Bronchien höherer Ordnung zwar auch hochgradig hypertrophisch, aber sie zeigen ein weites klaffendes Lumen, offenbar, weil ihre Knorpel sie vor totalem Collaps geschützt haben. Alle Bronchien, sowohl die kollabierten wie die nicht kollabierten zeigen ziemlich starke Entzündung, bei Hypertrophie ihrer einzelnen Elemente. Ihr Inhalt besteht aus Leukocyten. An einem Knorpel eines größeren Bronchus erkennt man eine deutliche Verknöcherung.

In dem diesen Unterlappen anliegenden Oberlappen finden sich wechselnde Bilder. Auch hier steht im Vordergrund eine enorme Entwicklung von Bindegewebe und Schwielenbildung, welche in allen Richtungen das Präparat durchziehen, auch er zeigt den hochgradigsten Pigmentgehalt, sowie die kollabierten hypertrophischen knorpelfreien, sowie die nicht zum Collaps gebrachten knorpelhaltigen erweiterten Bronchien. Der Gehalt an Tuberkelinfiltraten ist weit reicher als im Unterlappen. Alle zeigen gewaltige Entwicklung von Bindegewebe, nur hie und da finden sich noch einzelne kleinzellige — sowie Epitheloid — und Riesenzelleninfiltrate neben reichlicher Ablagerung von Pigment.

Was dieses Bild jedoch von dem des Unterlappens unterscheidet, ist das Verhalten des Lungengewebes. Auch hier finden wir totalen Collaps mit Verödung der Alveolen bzw.

Digitized by Google

der Alveolarepithelien, in einem großen Teil des Präparates erkennen wir jedoch eine großartige Emphysembildung, derart, daß schon makroskopisch ganze Gruppen erweiterter Alveolen mit einem Durchmesser bis zu ¾ cm als große wabenförmige Gebilde imponieren.

Im mikroskopischen Bilde erkennt man, daß es sich in der Tat um eine auffallend starke emphysematöse Erweiterung der Alevolen handelt. Die Septen derselben sind reichlich mit Bindegewebe versehen, teils sehr dünn, an anderen Stellen stellen sie dicke Gewebsbalken dar, sie sind blutgefäßarm und tragen kein Endothel mehr. Vielmehr stehen sie als dünnere und dickere pigmenthaltige Bälkchen zwischen den ihres respiratorischen Endothels verlustig gegangenen Alveolen.

Etwa 6 Jahre lang war die erkrankte Lunge der Wirkung des Exsudates sowie des später hinzugetretenen Pneumothorax ausgesetzt. Am auffallendsten ist zunächst auch hier die außerordentliche Bindegewebsproliferation in dem komprimierten Organe, die sich schon makroskopisch an der Verkleinerung und der schwieligen Umwandlung der Lunge erkennen läßt. Die mikroskopische Untersuchung zeigt in der Tat ein Schwielengewebe, in das reichlich Pigmentablagerung erfolgt ist. Die Lymphgefäße sind erweitert. Daneben finden wir vereinzelte derbe total bindegewebig abgekapselte schwielige Herde, die nur an vereinzelten Stellen noch ihren tuberkulösen Charakter tragen. Es besteht also das Bild einer a n a t o m i s c h e n A u s h e i l u n g der Tuberkulose.

Daneben läßt sich an dieser Lunge noch eine andere Veränderung erkennen. Die eng aneinander gerückten Bronchien sind stark erweitert und entzündet. Sie zeigen eine Hypertrophie ihrer Mucosa, ihrer Knorpel und ihrer Schleimdrüsen, und müssen demnach als rechte Bronchiektasen gedeutet werden. Wir haben es hier mit einer Form der Bronchiektasenbildung zu tun, die sich im wesentlichen mechanisch, durch den Zug des umgebenden, schrumpfenden Lungengewebes erklärt.

Im Gegensatze zu dieser im großen und ganzen gleichmäßigen Beschaffenheit einer atelektatischen Lunge sieht man hier an den verschiedensten Stellen Alveolargewebe, das stellenweise dem Präparat ein „wabenförmiges" Aussehen verleiht. Da sein Epithel zugrunde gegangen ist, dürfte es wohl keine respiratoriche Bedeutung mehr haben. Entstanden dürfte es sein durch den Zug des schrumpfenden umgebenden Lungengewebes, sowie durch das Zugrundegehen einzelner Alveolarsepten.

Durch die bisherigen Untersuchungen wurde die Wirkung längere Zeit andauernden Druckes auf das Lungengewebe erläutert, von besonderem chirurgischem Interesse ist die mechanische Wirkung auf die pathologischen Hohlräume, auf die Kavernen.

3. Frau W., 31 J., Davos.

Pat. tritt am 11. X. 11 in sehr schwerem Allgemeinzustand in die Klinik ein: hochgradigste Blässe und Schwäche. Starke Abmagerung. Die l. Thoraxseite ist stark vorgewölbt, sie bleibt bei der Atmung ruhig stehen. Die Untersuchung ergibt hinten links ein großes Exsudat, bei dessen Punktion Eiter entleert wird. Die r. Lunge erweist sich als im Unterlappen tuber-

Digitized by Google

kulös erkrankt. Wegen des schweren Allgemeinzustandes wird die Thorakotomie erst am folgenden Tage vorgenommen.

12. X. 11 Operation (Prof. Sauerbruch): Resectio costae VIII: Entleerung eines sehr großen Exsudates, dessen Mengen nicht bestimmt werden können. Anfangs staffelförmiges Sinken der Temperatur und des Pulses, Besserung des Allgemeinzustandes, welcher bis zum 6. Tage leidlich gut ist. Dann verschlimmert sich der Zustand und am 20. X. (dem 8. Krankheitstage) tritt unter Hochschnellen des Pulses der Exitus ein.

Sektion: Starke Magerkeit. An l. Thoraxseite über der 8. Rippe eine Thorakotomiewunde. Zwerchfell beiderseits am 5. Intercostalraum, links sehr straff. Bei der Herausnahme des Sternums fällt die sehr starke Ausdehnung der gewaltig geblähten r. Lunge auf, die bis über die Mittellinie hinüberreicht. Das Herz nach links verzogen. Die l. Pleura ist im oberen Teile obliteriert, unten besteht eine große, mit Gas und Eiter gefüllte Höhle. Die l. Lunge ist nach dem Hilus und den Rippenwinkeln hin zurückgedrängt. Sie hat im ganzen ihre ursprüngliche Form gewahrt, so daß die Trennung von Unter- und Oberlappen deutlich zu erkennen ist. Die Pleura ist in allen Teilen stark verdickt, sie lagert der Lunge als weißgrauer Mantel auf, an einigen Stellen zeigt sie Fibrinauflagerung. Die Maße der Lunge betragen 20 : 7 cm. Der Oberlappen besteht zum größten Teil aus einer Kaverne. Etwa $^4/_5$ des Gewebes sind eingenommen von einer 7 cm langen, 3 cm breiten Kaverne, deren Durchmesser von vorn nach hinten nur $1^1/_2$ cm beträgt. Am hinteren Teile des Oberlappens findet sich eine 10 centimesgroße Kommunikation der Pleura mit dem Bronchialsystem.

Was am meisten auffällt, ist der Umstand, daß die Kaverne durch Kompression einen hochgradigen Collaps erfahren hat. Sie stellt somit einen langen, sehr schmalen, nur in der Richtung von lateral nach medial etwas breiter klaffenden Spalt dar. Ihre Wandungen sind unregelmäßig geformt, überall finden sich gelbgraue Auflagerungen, daneben schimmert überall schwarz pigmentiertes Gewebe durch, von Tuberkelherden makroskopisch nichts zu erkennen. Der untere Teil des Oberlappens, etwa $^1/_5$ des ganzen Präparates, enthält hochgradigst komprimiertes, sehr stark pigmentiertes Lungengewebe, das einige verkäste, aber durch einen sehr stark entwickelten Bindegewebsmantel abgekapselte Herde birgt. Nur in der untersten Spitze findet sich eine ganz kleine, gleichfalls hochgradigst komprimierte Kaverne von gleichem Aussehen wie die große Kaverne des oberen Teiles.

Von diesem Oberlappen grenzt sich scharf ab der gleichfalls hochgradigst komprimierte, bzw. kollabierte Unterlappen, der in der Länge 10, in der Breite 3 cm mißt. Er besteht aus einem tiefschwarz pigmentierten, absolut luftleeren trockenen Lungengewebe, welches neben vergrößerten aber komprimierten Bronchien an den verschiedensten Stellen aus vertrockneten Käsemassen bestehende Einlagerungen aufweist, die ihrerseits vom umgebenden Gewebe durch Bindegewebe abgegrenzt erscheinen. Daneben finden sich, herd- und bandförmig überall angelegt, gröbere und zartere Züge von festem sehr derbem Bindegewebe, welches dem an sich schon luftleeren Lungengewebe eine lederartige Konsistenz verleiht. Im hinteren Teile des Lappens finden sich (auf der Abbildung nicht dargestellt) zwei kirschgroße, gleichfalls stark komprimierte Kavernen, die in Form und Aussehen nicht abweichen von der im Oberlappen bereits beschriebenen. Die vergrößerten Hilusdrüsen zeigen neben reichlichen Kohlenpigmentablagerungen einzelne alte Tuberkuloseherde. Die Art. pulmonalis ist an ihrer Eintrittsstelle in die Lunge hochgradigst verändert. Sie stellt einen schmalen, für eine Sonde eben noch durchgängigen Spalt dar (Fig. 3). Sie erscheint hier tabaksbeutelähnlich zusammengeschnürt. Desgleichen ist der Hauptbronchus an der Eintrittsstelle in die Lunge so stark komprimiert, daß es eben noch gelingt, ihn mit einer feinen Schere zu eröffnen. Die Kompression der Art. pulmonalis und

Digitized by Google

des Bronchus ist zustande gekommen durch ein um diese Gebilde lagerndes vergrößertes und auf sie drückendes Paket derber Lymphdrüsen. Im Oberlappen erkennt man dicht neben der Kaverne die sehr stark zusammengefallene Art. pulmonalis, welche frei von Inhalt ist und nur noch ein kleines schmales Lumen aufweist. Die Arterie des Unterlappens ist total thrombosiert. Dieser Thrombus setzt sich nach dem Herzen zu in den Hauptast der Art. pulmonalis fort und wird hier als ein zähes trockenes Gerinnsel aus dieser bei der Sektion des Herzens herausgezogen.

Fig. 3.

Linke Lunge durch einen in der Frontalebene durch ihre Mitte geführten Schnitt halbiert. Man erkennt im Oberlappen die ganz flache, von vorne nach hinten komprimierte Kaverne, darunter eine kleine, die von lateralwärts nach medialwärts komprimiert ist. Das übrige Lungengewebe ist total schwielig. Bindegewebige Abkapselung der Tuberkuloseherde. Die Art. pulmonalis ist im Unterlappen thrombosiert, ihr Lumen am Oberlappen und im Hilus stark komprimiert (½ nat. Größe).

Das r. Herz ist erheblich vergrößert, so daß der l. Ventrikel wie ein Anhängsel erscheint. Seine Vergrößerung beruht im wesentlichen auf Dilatation, weniger auf Hypertrophie: es mißt 4—6 mm im Verhältnis zu 15 mm der Wand des l. Ventrikels.

Die r. Lunge ist lufthaltig, sehr groß, ihre Größe 21 : 8 : 9 cm. Im Unterlappen einige Kavernen bis zu Kirschgröße, sowie ältere und frischere Tuberkel neben Herden von käsiger Pneumonie.

Der anatomische Befund dieser Lunge stellt gewissermaßen eine hochgradige Steigerung der Veränderungen dar, die wir bisher in der retrahierten Lunge kennen gelernt haben.

Das Lungengewebe zeigt eine totale Umwandlung in ein derbes pigmenthaltiges Schwielengewebe, in dem alle tuberkulösen Herde durch breite und derbe Bindegewebskapseln abgegrenzt sind. Neben dieser ausgesprochenen Schrumpfung des Parenchyms der Lunge sehen wir eine Verkleinerung der Kavernen des Oberlappens: sie sind in schmale, enge Spalträume umgewandelt.

Ein besonderes Interesse beansprucht die Thrombose der Art. pulmonalis. Das Gefäß ist durch ein Paket von Lymphdrüsen hochgradig komprimiert. In dieser mechanischen Verengerung darf man wohl die Ursache für die sekundäre Thrombose sehen, welche im Unterlappen zu einem Totalverschluß der Arterie geführt hat. Vielleicht dürfen wir annehmen, daß dieser Verschluß der Art. pulmonalis die Ursache für die besonders hochgradige Bindegewebsentwicklung in dieser Lunge ist. Die Versuche von Bruns und Sauerbruch haben ja gezeigt, daß selbst in gesunden Lungen nach Ligatur der zugehörigen Pulmonalarterie eine hochgradige Bindegewebsproliferation und der Untergang des spezifischen Lungengewebes auftritt.

Digitized by Google

Diese Beobachtung legt die Frage nahe, ob man nicht auch bei der Tuberkulose in einzelnen Fällen die Ligatur der Arteria pulmonalis ausführen sollte.

4. M. Sch., 34 J., Ingenieur, Brasilien.

VII. 08 rechtsseitige Pleuritis, die ausheilte, von da an Husten. IV. 10 rechtsseitige Tbc. pulmonum. Tuberkulinkuren. Besserung: Husten und Auswurf verschwanden. X. 11 Hämoptoe mit wechselndem Befinden, ca. $^1/_2$ l. Seit 10. II. 12 exsudative Pleuritis. Hierauf Eintritt ins Sanatorium Davos Schatzalp 10. V. 12. Dort 28. IX. Rippenresektion wegen Empyem der Pleura. Seitdem zunehmende Besserung. Das Exsudat enthielt nie Tuberkelbacillen, das Sputum nur wenig.

Befund: Schlank, mager, braune Haut, leichte Trommelschlägerfinger. In hinterer r. Axillarlinie über der 8. Rippe eine breite, 4 cm große Empyemfistel, die ganze r. Thoraxseite abgeflacht, bzw. eingesunken, schleppt bei der Atmung. Ueber den lateralen Partien der r. Thoraxseite überall Tympanie. L. Lunge nach rechts überbläht, reicht etwas über die r. Sternallinie. L. Seite hebt sich beim Atmen gut, die r. bleibt vollkommen still. Links vorn über Clavicula Atmen etwas zu leise und zu rauh, ohne Rhonchi. Im 1.—5. Intercostalraum vesikulär ohne Rhonchi. Links hinten oben wie vorn. L. Unterlappen in oberer und unterer Hälfte vesikuläres Atmen, an der Basis etwas zu leise. Hinterer unterer Rand der l. Lunge 1 cm zu tief, rechts reicht die Pleurahöhle bis zum 9. Proc. spinosus. Vorn rechts beginnt die Leberdämpfung in Höhe der 5. Rippe. — Ueber der r. Lunge metallisches Atemgeräusch, die Lunge scheint vorn längs der Brustwand anzuliegen.

17. II. 13 Operation (Prof. Sauerbruch): Lokalanästhesie, im Verlauf der Operation mehrmals kurzer Aetherrausch. Großer vom 1. Proc. spinosus bis zur 10. Rippe reichender paravertebraler Hautmuskelschnitt, rasches Vordringen auf die Rippen und Resektion derselben von der 9. Rippe beginnend. In großer Ausdehnung werden die folgenden Rippen mit Periost und Intercostalmuskulatur sowie der aufliegenden schwartigen Pleura parietalis reseciert. Rippe 6—3 werden mit dem Meißel in einem Stück weggenommen und so die ganze laterale Wand der Empyemresthöhle entfernt. Es folgt die Resektion der 2. und 1. Rippe mit Wegnahme der Intercostalmuskulatur. Abkneifen der Stümpfe mit Luer und Liston. Toilette der Wunde. Auf diese Weise wird eine gewaltige Empyemresthöhle eröffnet, in deren medial gelegenen Fundus die fast total kollabierte Lunge liegt. Der Unterlappen ist noch zum Teil lufthaltig, im oberen Winkel der Höhle findet sich eine strangförmige Adhäsion der Pleura pulmonalis an die parietalis, welche die Lunge hier zeltförmig ausgespannt hält. Durchschneiden derselben. Nach Austupfen der Höhle mit Jodtinktur, Einlegen von Jodoformgaze und Drainage nach unten, hinten, in der Mitte und oben, Etagenmuskelnaht, Hautnaht. Operationsdauer 40 Minuten. Aseptischer Verband.

Pat. hat den schweren Eingriff gut überstanden und kommt mit gutem Puls zu Bett. Er fühlt sich in den ersten Tagen sehr wohl, die Temp. steigt auf 38 im Durchschnitt, die Auswurfsmenge geht nach anfänglicher Steigerung zurück. Die erwartete Entfieberung tritt jedoch, trotz besten Abflusses des Wundsekretes nicht ein. Ueber dem l. Unterlappen werden zu verschiedensten Zeiten kleine Aspirationspneumonien festgestellt. Die Temp. bleibt bei gutem Puls stets um 38. Die Wunde secerniert reichlich. Nach und nach werden die bei der Operation vernähten Muskeln wieder durchtrennt, so daß die Resthöhle breit nach außen kommuniziert. Allmählich schwinden die Kräfte des Pat. immer mehr. Pat. sehr matt, fiebert dauernd. Auswurfsmengen 100 ccm, zeitweise pneumonisch. Ueber dem l. Oberlappen entwickelt sich ein frischer tuberkulöser Prozeß. Unter allmählich zunehmender Erschöpfung tritt am 30. III. (6 Wochen nach der Operation) der Tod ein.

Digitized by Google

Sektion: Stark abgemagerte Leiche. R. Brustwand hochgradigst verschmälert und eingesunken, die bei der Operation gesetzte Wunde klafft in großer Ausdehnung. Nach Wegnahme des Sternums zeigt sich, daß die Empyemresthöhle bis auf einige kleine Recessus vollkommen plastisch gedeckt war. Die r. Lunge ist nach medialwärts zu kollabiert. Die Granulationsmembran ihrer Pleura ist in dicke Schwarten umgewandelt. Das Herz nach links verlagert, von der stark emphysematösen l. Lunge überlagert. Diese zeigt in der Spitze und über dem Oberlappen flächenförmige alte Adhäsionen. Ueber dem Unterlappen eine frische nicht spezifische Pleuritis.

Die l. Lunge stellt mit ihren abgerundeten Rändern ein großes geblähtes voluminöses Organ dar. Sie mißt 14 : 16 : 10 cm. Die Pleura des Unterlappens ist mit frischem, die des Oberlappens mit altem Fibrin bedeckt. Der Unterlappen zeigt überall bronchopneumonische Infiltrate verschiedenen Alters, keine Tuberkulose, nur in der äußersten Spitze zwei kleine gelbliche Käseherde, bei sonst gutem Luftgehalt (Fig. 4).

Fig. 4.

Rechte und linke Lunge, von der Seite gesehen. Starke emphysematöse Blähung der linken, hochgradiger Collaps der rechten Lunge. Oberlappen stärker kollabiert, als der Unterlappen.

Der Oberlappen zeigt bei geblähtem Gewebe vorwiegend in der Spitze, aber auch in den tieferen Teilen frische, zum Teil verkäste und an einer Stelle bereits zerfallene tuberkulöse Herde, ohne Bindegewebsentwicklung, die etwa die Größe von 1 : 1½ cm haben. Diese Herde liegen zum Teil subpleural und schimmern hier durch die Pleura durch. Im Gegensatz zu diesem voluminösen Organ ist die r. Lunge erheblich verkleinert, sie hat Pyramidenform und ist im basalen Teile ziemlich breit, dagegen läuft sie nach der Spitze zu schmal aus. Ihre Höhe beträgt 11 cm, ihre Tiefe im basalen Teil 12, in der Mitte 9 cm, nach oben zu bildet sie einen spitzen Winkel. Ihre Pleura stellt eine mit dicken Fibrinmassen belegte, der Lunge dicht aufsitzende Membran dar. Die Pleura der Basis ist mit dem Zwerchfell verwachsen.

Der Oberlappen ist in seinem Spitzenteile hochgradigst, in seinem unteren Teile ziemlich stark kollabiert, er ist daher wenig lufthaltig, hart und derb. Er enthält in der Spitze etwa 7 dicht nebeneinanderliegende, von der Umgebung und von einander durch Bindegewebe abgegrenzte verkäste, bis 1½ cm im Durchmesser messende Herde. Im mittleren Teile finden sich gleichfalls einzelne gelbe Herde.

Digitized by Google

Der Unterlappen ist hart, jedoch zeigt er einen größeren Luftgehalt als der Oberlappen. Er enthält 5—6 kirschgroße, von der Umgebung gut bindegewebig abgegrenzte Tuberkuloseherde. Er ist der noch am meisten lufthaltige Teil der Lunge, wenn er auch stark kollabiert ist. Im ganzen ist das Lungengewebe, das sich unter der Pleuraschwarte findet, wesentlich luftärmer, trockener und bindegewebsreicher. Es läßt sich ferner feststellen, daß das Bindegewebe sich vorwiegend da lokalisiert hat, wo sich Herde von Tuberkulose finden. Die Bronchien des Oberlappens sind mäßig erweitert, die des Unterlappens stellen teilweise breite, zum Teil sackförmige, zum Teil mehr röhrenförmige Höhlen dar, deren Wand leicht in Falten gelegt ist. Sie sind frei von Inhalt.

Nach Herausnahme der Organe wird der Thorax im ganzen ausgelöst. Die l. Thoraxhälfte hat annähernd normale Form, es ist allerdings das Verhältnis zwischen Breite und Länge insofern verschoben, als sie etwas zu schmal ist. Die rechte zeigt eine hochgradigste Veränderung, derart, daß bis zur 9. Rippe die laterale Brustwand gewaltig medianwärts verschoben und somit das Cavum pleurae hochgradig eingeengt ist. Im Gegensatz hiezu erweitert sich die untere Thoraxapertur von der 9. Rippe an sehr stark dadurch, daß die untersten Rippen stark nach außen vorspringen. Zugleich ist die 1. Rippe derart stark nach dem Diaphragma zu hinabgesunken, daß die „Brusthöhle" erst zwischen dem 3. und 4. Wirbelkörper beginnt. Auf diese Weise mißt die r. Pleurahöhle in ihrer Längsachse nur 22 cm, gegenüber 26 cm der anderen Seite. Die Verkleinerung des oberen Teiles der Brusthöhle ist dadurch hervorgerufen, daß in einer Linie, welche 3 cm vom Costovertebralgelenk entfernt parallel der Wirbelsäule nach unten verläuft, die 1.—10. Rippe zum größten Teil in ihrem hinteren Abschnitte fehlen. Im Bereich dieser resecierten Rippenstücke hat der Thorax ein Fenster von 4 : 14 cm Flächenausdehnung: den durch die Operation gesetzten Zugang zur Empyemresthöhle (Fig. 5 und 6).

Die Maße der beiden Brusthöhlen werden so festgestellt, daß in Höhe der Vertebra die Distanz zwischen r. und l. Brustwand von der Wirbelsäule aus gemessen wird. Sie beträgt

in Höhe des	4.	Brustwirbels	rechts 4	zu links	9 cm
	6.	„	rechts $5\frac{1}{2}$	zu links	10 cm
	9.	„	rechts 6	zu links	10 cm
	11.	„	rechts 12	zu links	9 cm.

Die Pleura parietalis der l. Brusthöhle ist normal, die der rechten stellt im lateralen Teile dicke derbe Schwarten dar, welche den Rippen und der Intercostalmuskulatur aufliegen.

Die r. Brustwand ist sehr mobil, sie läßt sich leicht rotieren um eine senkrechte Achse, deren Angelpunkte bindegewebige Massen darstellen, welche im obersten Teil des Thorax die lateralen Rippenstücke und die medianen fixieren, unten in Höhe der 9. Rippe ist die Beweglichkeit etwas eingeschränkt.

Die Wirbelsäule bildet eine im ganzen nach rechts konvexe leichte Totalskoliose.

Mikroskopische Untersuchung.

A. R. Lunge.

I. Präparat stellt die r. Spitze der Lunge dar mit makroskopisch gut abgekapselten Tuberkuloseherden.

Die äußerste Spitze der Lunge besteht aus einer sehr alten derben Bindegewebsschwiele, in der nur an wenigen Stellen sich Lungengewebe findet. Dies ist zum größten Teil käsig pneumonisch verändert und durch einen starken Bindegewebsring abgekapselt. Am Uebergang von Nekrose zur Bindegewebskapsel finden sich die charakteristischen Elemente der Tuberkulose. In den übrigen Teilen der Lungenspitze finden sich etwa 6 bis kirschgroße Herde ausgedehntester tuberkulöser Nekrose des Lungengewebes. Daneben kleinere Herde.

Digitized by Google

5.

6.

Fig. 5 u. 6. Thorax nach der Thorakoplastik. Man erkennt die hochgradige Verkleinerung der Brusthöhle in allen Achsen der oberen Partie, in den unteren Teilen die relative Erweiterung derselben. Mäßige Rechts-Skoliose der Wirbelsäule.

Digitized by Google

Alle diese Herde, die verkästen, sowie die nichtverkästen werden abgegrenzt von dem umgebenden Lungengewebe durch mehr oder weniger breite Bindegewebssepten, die frische und alte Bindegewebselemente enthalten. Das Lungengewebe selbst ist nur zum geringen Teile lufthaltig, zum größten Teil jedoch ist es kollabiert und komprimiert. Durch diesen Vorgang ist das Alveolarepithel zum Teil vollkommen verschwunden, zum Teil findet es sich mit Leukocyten vermischt in dem Lumen der Alveolen. Im ganzen ist jedoch trotz des Collapses die Struktur des Lungengewebes noch zu erkennen. Blut- und Lymphgefäße o. B. Die Pleura ist stark verdickt, in ein Narbengewebe umgewandelt mit reichlicher Bindegewebsbildung. Von ihr aus zieht der größte Teil des Bindegewebes, der sich im Lungengewebe findet, in dieses hinein, ein kleinerer Teil des intrapulmonalen Bindegewebes entstammt dem periarteriellen und peribronchialen Bindegewebssystem. An ihrer freien Fläche zeigt die Pleura ein typisches, tuberkulöses Granulationsgewebe: die mediale Wand der ursprünglichen Empyemhöhle.

II. Präparat (van Gieson): entstammt dem r. Unterlappen und zwar bildet die eine Kante die Wand der Empyemhöhle. Makroskopisch reichlich Bindegewebe, einzelne abgekapselte Käseherde, kollabiertes Lungengewebe.

Mikroskopisch zeigt das Präparat eine auf etwa 4 mm verdickte Pleura, welche in hohem Grade Bindegewebsentwicklung aufweist und der ein zell- und blutgefäßreiches Granulationsgewebe aufliegt. Das darunter liegende Lungengewebe ist, wie das des Oberlappens, zum größten Teil kollabiert. Es wird durchzogen von Bindegewebszügen, welche eine der Pleura parallel gerichtete Anordnung zeigen. Einzelne größere und kleinere verkäste Tuberkuloseherde zeigen eine bei weitem stärkere Bindegewebsabkapselung wie die Herde des Oberlappens. Die Bronchien sind sehr stark ektatisch, sie zeigen eine Mucosa, deren Epithel größtenteils verloren gegangen ist, und die sich im Stadium der Entzündung befindet. Die Blut- und Lymphgefäße, wie die des Oberlappens o. B.

B. L. Lunge.

III. Präparat: Bei gutem, stellenweise sehr gutem Luftgehalt finden sich neben einigen älteren, ziemlich gut durch Bindegewebe abgekapselten Herde einige frische mit jäher Einschmelzung des Gewebes, ohne nennenswerte Entwicklung von Bindegewebe, daneben einige ganz frische tuberkulös-pneumonische Herde ohne Verkäsung.

IV. und V. Präparat: Zwei Stücke aus dem l. Unterlappen. Sie zeigen neben leichtem Emphysem bronchopneumonische (Aspirations-?)Infiltrate, sowie eine frische, nicht tuberkulöse Pleuritis. In den leicht erweiterten Bronchien reichliche Mengen gestauten Sekretes.

Ein großes Exsudat hat also in diesem Falle etwa ein halbes Jahr auf die erkrankte Lunge eingewirkt. Verwachsungen über ihrem Unterlappen verhinderten eine vollständige Retraktion. So erklärt sich der Unterschied im Befund. Der Oberlappen zeigt eine weit stärkere Retraktion und eine stärkere Bindegewebsentwicklung als der Unterlappen. Im ganzen ist die Aussaat der Tuberkulose gering. Das gesunde Lungengewebe zeigt zum Teil guten Luftgehalt, weil in einzelnen Abschnitten die Kompression nicht sehr lange eingewirkt hatte. Aber auch an dieser Lunge finden wir die bindegewebige Abkapselung der Tuberkuloseherde.

Die Bedeutung des Exsudates für die erkrankte Lunge beruht auf zwei Faktoren, einem mechanischen und einem biologischen.

Digitized by Google

Durch Retraktion verkleinert sich das Organ im ganzen. Die physiologischen und pathologischen Hohlräume rücken durchweg näher aneinander. Hiezu kommt der Druck der Flüssigkeitssäule auf das Lungengewebe; je stärker er ist, um so mehr wird dieses nachgeben. Die einzelnen Hohlräume im Innern der Lunge werden dadurch erheblich verkleinert. Nur die starrwandigen, knorpelhaltigen Bronchien und Kavernen mit kallöser Wandung halten diesen Druck aus, so daß man an ihnen fast jede Einwirkung vermißt. So erklärt es sich, daß trotz vollständigster Lungenretraktion und hochgradigster Kompression alle Bronchien höherer Ordnung auf dem Durchschnitte als starrwandige Lumina zu erkennen sind. Dagegen werden selbst große Kavernen in schmale Spalträume umgewandelt, wenn ihre Wand weich und nachgiebig ist. Diese mechanische Verkleinerung der Kavernen verhindert eine Sekretstauung mit ihren Folgen und ist einer der wichtigsten Heilfaktoren der chirurgischen Behandlung der Lungentuberkulose.

Neben diesen grob mechanischen Veränderungen in der erkrankten Lunge stehen die biologischen Vorgänge: In erster Linie ist hier die Aenderung in der Blut- und Lymphzirkulation zu nennen. Die vorliegenden anatomischen und experimentellen Untersuchungen über die Zirkulation in der retrahierten Lunge geben über diese Frage keinen eindeutigen Aufschluß.

Nach Sauerbruch, Cloetta und v. Rhoden ist die nicht mehr geblähte Lunge besser durchblutet als vorher. Das Optimum dieser Durchblutung wird bei einem Druck von ca. 3 mm Hg erreicht. Auch nach den chirurgischen Erfahrungen bei Lungenoperationen müssen wir an dieser Auffassung, daß die kollabierte Lunge besser durchblutet ist als die geblähte, festhalten. Auf der andern Seite steht die Ansicht Brauer's, die durch die Experimente Bruns' gestützt wird, nach der die Lunge im „atelektatischen" Zustand schlechter durchblutet ist.

Mir scheint die Hauptschwierigkeit der Verständigung zwischen den sich gegenüberstehenden Ansichten darin zu liegen, daß in den ersten Arbeiten die Frage der Durchblutung unmittelbar nach dem Uebergang der Lunge aus dem geblähten in den retrahierten Zustand studiert worden ist, während Bruns seine Untersuchungen vornahm, nachdem die Lunge längere Zeit der Einwirkung eines Pneumothorax ausgesetzt war, und schon die bekannte Bindegewebsumwandlung des Organes stattgefunden hatte. Davon bin auch ich überzeugt, daß nach längerer Dauer der Retraktion des Organes gerade infolge der Bindegewebsentwicklung die Gefäße eingeengt werden und so in dem primär besser durchbluteten Organe eine sekundäre Blutarmut eintritt.

Die Veränderungen in der Lymphzirkulation sind eindeutiger. Von allen Autoren, die diese Frage behandelt haben, wird eine Lymphstauung angenommen. Die Stauung erklärt sich ungezwungen aus der Tatsache, daß zur ausreichenden Lymphbewegung die normale Atmung nötig ist, wie Naegeli an unserer Klinik experimentell feststellen konnte. Auch kann man aus dem

Digitized by Google

klinischen Verhalten nach der Operation den Schluß ziehen, daß die Resorption der Gifte infolge einer Lymphstauung nachläßt. Objektiv wird am besten die Lymphstauung an den stark erweiterten und vermehrten Lymphbahnen erkannt.

Die Veränderung der Blut- und Lymphzirkulation, insbesondere die Lymphstauung, wirkt anregend auf die Bindegewebsproliferation. An sich besteht in der tuberkulösen Lunge schon die Neigung zu einer ausgesprochenen Bindegewebsentwicklung, nach deren Größe wir den Heilungsgrad der Tuberkulose beurteilen können.

Darüber aber kann kein Zweifel sein, daß die Bindegewebsproliferation in einer retrahierten und unter Druck stehenden Lunge viel intensiver und ausgedehnter ist und zwar nicht nur in unmittelbarer Umgebung der Haupterkrankungsherde, sondern im ganzen Organe.

Von den einzelnen Herden aus, sowie vom perivaskulären, peribronchialen und subpleuralen Gewebe aus setzt die Vermehrung und Sprossung des Bindegewebes ein. Bald ziehen schmale junge, bald wieder breite ältere Stränge durch das Parenchym hindurch. Sie umschließen die tuberkulösen Herde und kapseln sie von der Umgebung ab. Wo der Prozeß noch nicht sehr stark entwickelt ist, dringen sie in die Tuberkel hinein und durchsetzen sie teils vollständig, teils nur in den Randpartien. Sie schließen somit die Krankheitsherde wie einen Fremdkörper gegen das nicht erkrankte Gewebe ab.

Indessen steht mit dieser Abgrenzung der Prozeß der Bindegewebsentwicklung keineswegs still. Vielmehr wuchert es in den Septen der Alveolen weiter. Die Wucherung greift von den Septen schließlich auf die Alveolen selbst über und bringt die kleinen Luftbläschen zum Schwinden. Später kommt es zu einer Schrumpfung des neugebildeten Bindegewebes mit den bereits oben beschriebenen Veränderungen für das ganze Organ. In diesen Bindegewebsschwielen finden wir neben vereinzelten lymphocytären Infiltraten eine reichliche Ablagerung von Kohlepigment, die wir wohl so erklären können, daß durch die Lymphstauung die Pigmentmassen in das Schwielengewebe abgelagert werden.

So wird allmählich aus einer tuberkulösen Lunge ein derber fester Gewebsklumpen, der nur noch an wenigen Stellen seinen anatomischen Aufbau und die Reste der ehemaligen Tuberkulose aufweist: Trockene, gut abgekapselte oder total fibrös gewordene Tuberkuloseherde.

An dem Verhalten des Parenchyms beteiligt sich das Bronchialsystem nicht. Nur die kleinsten Bronchien mit noch nachgiebiger Wand können kollabieren, während die großen, vor allem aber die knorpelhaltigen, zwar dicht aneinanderrücken, aber weite, klaffende Lumina aufweisen. Ja, nicht selten kommt es sogar zu bronchiektatischen Erweiterungen, die eine direkte Folge des fortgesetzten Zuges der schrumpfenden Bindegewebsmassen darstellt.

In gleicher Weise wären wohl auch die wabenartig erweiterten Alveolen, die wir in einem Teil der Fälle beobachten konnten, zu erklären.

Digitized by Google

Alle anatomischen Veränderungen in den Exsudatlungen stellen eine hochgradige Steigerung der spontanen Heilungsvorgänge der geblähten Lunge dar. Sie sind eine Unterlage der häufig beobachteten klinischen Besserung einer Lungentuberkulose nach der Bildung des Exsudates.

Wir verfügen über zwei uns aus dem Sanatorium Wald (Dr. Staub) überlassene Präparate, die die prinzipielle Uebereinstimmung der Exsudat- und Pneumothoraxwirkung erkennen lassen.

B. Die Beeinflussung der Lungentuberkulose durch den therapeutischen Pneumothorax.

5. Frau S. E., 38 J., Bureauangestellte.

Seit Ende Dezember 1906 bestehen Husten, Auswurf und Fieber.

Befund: Etwas unterernährt. Innere Organe, speziell Herz o. B. Puls leicht beschleunigt. Lungenbefund: Links vorn oben und links hinten obenleichte relative Dämpfung, desgleichen über Spina scapulae. Links hinten oben am Angulus matte Dämpfung. Links vorn Atmung überall etwas abgeschwächt, vesikulär-bronchial bis zur 3. Rippe, von da an bis unten hin vesikulär. Oben nach Husten mäßig viele mittlere halbklingende Rhonchi, über Clavicula spärlich halbklingende bis zur 3. Rippe, spärlich tonlose bis unten. Links hinten Atemgeräusch bronchial-vesikulär bis zur Mitte der Scapula, vesikulär-bronchial bis zum Angulus, verschärft vesikulär bis unten. Links hinten oben nach Husten mäßig viele mittlere klingende Rhonchi bis gut Spina scapulae, spärlich halbklingend bis Mitte, spärlich tonlose bis Angulus.

Temp. 39, Puls 108, Auswurf mäßig reichlich, eitrig, enthält Tuberkelbacillen G 5.

Trotz strenger Bettruhe bleiben die Abendtemperaturen immer noch über 38. Körpergewicht geht langsam zurück. Husten und Auswurf nehmen zu. Lungenbefund rechts immer gut, links eher Tendenz zur Verschlimmerung, die Rhonchi werden etwas zahlreicher und gröber.

13. IV. wird unter Lokalanästhesie nach Brauer ein linksseitiger Pneumothorax angelegt: Es gelingt leicht, 900 ccm N einfließen zu lassen. — 20. IV. Nachfüllung, 430 ccm N, keine Störung. — 25. IV. Nachfüllung, 500 ccm N, hochgradige Dyspnoe, so daß wieder 200 ccm abpunktiert werden müssen. Bei den folgenden Nachfüllungen öfters kleine Störungen: Tachycardie, Irregularität des Pulses, geringe Dyspnoe und Cyanose, obwohl der Schlußdruck bei der Exspiration nie + 32 überschreitet. Bis Mitte Juli Nachfüllung in Intervallen von 8, später von 14 Tagen. Erfolg.

Von Ende April ab Temperatur andauernd normal, Husten und Auswurf gehen rasch zurück, Anfang Juli sind auch bei wiederholter Untersuchung keine Tuberkelbacillen im spärlichen Auswurf nachweisbar. Pat. ist auf, fühlt sich wohl. Im Juli treten die ersten Störungen von seiten eines Tumors der Cellulae ethmoidales auf. Die Ausräumung der Nasenhöhle ergibt bei der histologischen Untersuchung Carcinom. Unter zunehmenden Symptomen intracranieller Drucksteigerung am 29. IX. Exitus.

Von seiten der Lunge hatte Pat. gar keine Störungen mehr. Husten und Auswurf waren von Mitte Juli an ganz verschwunden. Bis zum 15. IX. wurde der Pneumothorax durch Nachfüllungen von 2—300 ccm N unterhalten. Die letzten beiden Male am 8. und 15. IX. exspiratorischer Schlußdruck 3 und + 4, sonst nie über + 2. Vor der Nachfüllung war der Druck immer stark negativ, Inspir. — 9, Exspir. — 2.

Sektion: R. Lunge groß, auf Druck knisternd, Oberlappen zeigt abnorme, wohl angeborene Furchung. Beim Durchschneiden sind nirgends tuberkulöse Herde zu finden. Selbst in der äußersten Spitze nicht. Ueberall guter Luftgehalt.

Digitized by Google

L. Lunge ist erheblich kleiner wie die rechte. Sie hat etwa die Form einer vergrößerten Milz. Ihre Maße betragen im vertikalen Durchmesser 17, im horizontalen 8, im sagittalen Durchmesser 7½ cm, nach der Spitze zu läuft sie konisch aus, nach der Basis hin ist sie leicht abgerundet. An der Spitze findet sich ein schmaler Bindegewebsstreifen, der einen stark ausgezogenen Pleurastrang darstellt und der die Lunge fixierte. Die Partien des Oberlappens fühlen sich im ganzen hart an, der Unterlappen ist etwas weicher. Die Pleura ist stark verdickt und nur über dem Unterlappen leicht fibrinös belegt. Ihre Farbe ist graubraun. Im ganzen sind die Konturen des Ober- und Unterlappens zu erkennen, die des ersteren besonders an der leicht ausgezogenen, gut erhaltenen Lingula. Durch Horizontalschnitte wird sie in 12 Segmente zerlegt. Das oberste, die Spitze darstellende Segment, zeigt zwar ein hochgradig kollabiertes von dicker Pleura überzogenes Lungengewebe, doch entleert sich aus ihm noch ziemlich viel Luft. Während sein vorderer Teil nur stark kollabiertes Lungengewebe darstellt, finden sich in der hinteren Hälfte drei linsen-, erbsen- und kirschgroße trockene von

Fig. 7.

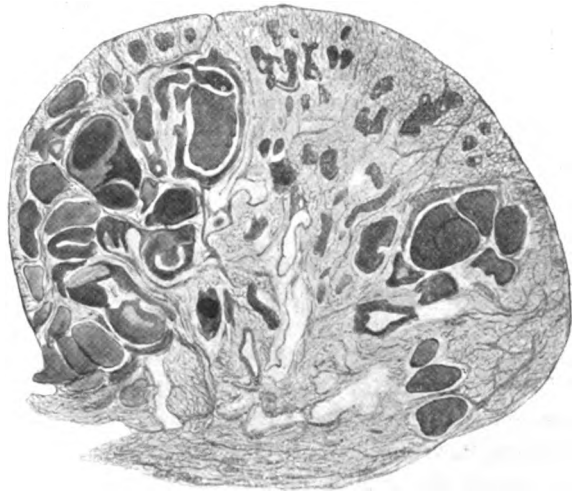

Querschnitt durch den linken Oberlappen (Mitte) der Pneumothoraxlunge. Hochgradige Verkleinerung des ganzen Organes. Collaps des Gewebes. Abkapselung aller Tuberkuloseherde durch Bindegewebe. (Nat. Größe.)

der Umgebung durch einen Bindegewebsring scharf abgegrenzte Nekroseherde, keine frische Aussaat von Tuberkeln. Durch das Gewebe durch ziehen einige Bindegewebsstreifen, die offenbar ihren Ausgang vom perivaskulären Gewebe nehmen. Die Farbe dieses Gewebsstückes ist graurot, an verschiedensten Stellen finden sich, diffus abgelagert, Kohlenpigmentmassen.

Das folgende Segment ist stärker verändert als die Spitze. Zwar enthält es auch noch im ganzen etwas Luft, in der Hauptsache aber lagern in ihm etwa 12 Herde von verschiedener Größe: trockene, homogene, von der Umgebung durch Bindegewebe abgegrenzte Käseherde, keine frischen Tuberkeln. Pigment findet sich reichlich, besonders nach der medialen Seite zu und hier vorwiegend in einer der Lunge anliegenden Lymphdrüse.

Am stärksten verändert ist das 3. Segment. Es entspricht etwa der Mitte des l. Oberlappens, mißt 7½ : 6½ cm und stellt somit ein fast rundes Gewebsstück dar. Im mittleren Teile zeigt es zum Teil noch leidlichen Luftgehalt, wenn auch das Gewebe selbst hochgradig

Digitized by Google

kollabiert ist. In ihm finden sich besonders im vorderen und hinteren Drittel eine große Anzahl trockener bis kleinkirschgroßer tuberkulöse Nekroseherde, die keine Andeutung von Struktur mehr erkennen lassen. Kavernenbildung nirgends festzustellen. Alle diese Herde sind deutlich untereinander, sowie von dem umgebenden Lungengewebe abgegrenzt durch breite und schmale, derbe und zarte, das Gewebe in allen Richtungen durchziehende Bindegewebssepten. Dieses Bindegewebe entspringt vom subpleuralen, perivaskulären und peribronchialen Gewebe. Es ist besonders stark und kräftig entwickelt in den Partien, wo am meisten Tuberkulose sich vorfindet, aber auch im tuberkulosefreien Lungengewebe zieht es strangförmig durch dieses hindurch, auf diese Weise die Lunge in kleine Felder teilend. Es enthält überall reichlich Ablagerung von Pigment. Die Blutgefäße sind unverändert. Eine Vermehrung von Lymphgefäßen läßt sich makroskopisch nicht feststellen. Ebenso wenig eine frischere Aussaat von Tuberkulose (Fig. 7).

Die folgenden Segmente des Oberlappens zeigen gleichfalls starken Collaps des Gewebes, so daß sich dieses fleischig anfühlt. Der Gehalt an Tuberkuloseherden nimmt jedoch rasch ab, nur in der Lingula finden sich einige ältere gut abgegrenzte, etwa streichholzkopfgroße Herde. Der Unterlappen ist im ganzen fleischig, weniger hart wie der Oberlappen, der Luftgehalt stark herabgesetzt. Er enthält nur ganz vereinzelt gleichfalls gut bindegewebig abgekapselte Tuberkuloseherde. Nirgends Anhaltspunkte für frischere Aussaat oder Aspiration. Nach der Basis zu wird er vollkommen tuberkulosefrei. Hier ist das Gewebe schwammig, relativ reichlicher Luftgehalt, trotz starken Collapses des gesamten Parenchyms. Im medialen Teile des Präparates findet sich das in den Hilus eintretende unveränderte Bronchial- und Gefäßsystem.

Mikroskopische Untersuchung.

Präparat I (Hämatoxylin — van Gieson färbung) stammt aus dem obersten Segment. Die Pleura dieses Präparates ist überall verdickt durch kräftiges, ziemlich zellarmes Bindegewebe. Die Blutgefäßverteilung in ihr ist wechselnd, an vereinzelten Stellen Ablagerungen von Kohlenpigment, das Endothel größtenteils zugrunde gegangen. Der makroskopisch weniger veränderte Teil des Präparates zeigt neben gut lufthaltigen Partien Stellen, welche kollabiertes Alveolargewebe aufweisen. An diesen sind die Alveolarsepten verdickt, ihr Endothel zum Teil desquamiert, in sie hinein ist reichlich Kohlenpigment abgelagert; an einzelnen Stellen ist im Gegensatz zu diesem Atelektasezustand der Lunge das Gewebe eher etwas emphysematös; es ist an den verschiedensten Stellen durchsetzt von kleineren und größeren, zum Teil konfluierenden, sehr riesenzellen- und lymphocytenreichen Tuberkeln, welche teilweise nur minimale zentrale Nekrose zeigen, zum Teil jedoch ist diese ausgesprochener.

Was dieses Präparat besonders charakterisiert, ist der Reichtum an Bindegewebe. Vom subpleuralen, perivaskulären und peribronchialen Gewebe gehen breite und schmale, zarte und derbe, zellarme und zellreiche, leuchtend rot gefärbte Bindegewebssepten in allen Richtungen hin durch das Lungengewebe hindurch. Sie umschließen die kleinen und großen Tuberkelherde vollkommen, indem sie teils nur zirkuläre Bänder um die verkästen Herde bilden, teils aber auch dünne und dickere Fortsätze in die noch nicht nekrotischen Tuberkuloseknoten vorschieben. Die Bronchien sind alle knorpelfrei, sie zeigen leichten Collaps, sind zum Teil angefüllt mit Leukocyten sowie abgestoßenem Epithel. Die Blutgefäße sind normal nach Zahl und Aussehen, die Lymphgefäße nicht vermehrt.

Der zweite Teil dieses Präparates, der bei makroskopischer Besichtigung die ausgesprochensten Veränderungen zeigt, imponiert besonders dadurch, daß das Lungengewebe einen hochgradigsten Collaps aufweist, der stellenweise so stark ist, daß von Alveolarräumen nichts mehr zu erkennen ist, vielmehr liegen die ihrer Alveolarepithelien zum Teil verlustig gegange-

Digitized by Google

nen Septen dicht nebeneinander, so daß von einer Lumenbildung nicht gesprochen werden kann. An anderen Stellen ist das Endothel proliferiert und in das noch vorhandene Lumen abgestoßen. Indessen ist zu sagen, daß auch in diesem Teil des Präparates hier und da sehr gut lufthaltige, ja sogar stellenweise emphysematöse Lungengewebsabschnitte sich vorfinden. Der größte Teil des Präparates wird eingenommen von großen, dicken, gelben Nekrosemassen, die teils vollkommen strukturlos sind, zum Teil aber noch Reste von Lungenstruktur aufweisen. Sie zeigen an ihren Rändern sehr wenig lymphatisches Gewebe, Riesenzellen oder Epitheloidzellen, es finden sich hier dichte, alte und junge Bindegewebsbänder, die wie derbe Kapseln die einzelnen Herde gegeneinander, sowie gegen das Lungengewebe scharf abgrenzen. Auffallend ist in dieser Partie der Reichtum des Gewebes an Blutgefäßen, die prall und strotzend gefüllt erscheinen. Das Bindegewebe ist stellenweise überladen mit Pigment von Kohle, es entspringt aus dem subpleuralen, perivaskulären und peribronchialen System. Neben diesen großen abgekapselten Käseherden finden sich kleine und mittelgroße, sehr lymphocytenreiche, aber riesenzellärmere Tuberkel, die alle starke zentrale Nekrose aufweisen und von dichten Bindegewebsmassen um- und durchzogen sind. Das Lymphgefäßsystem ist nicht verändert.

Präparat II entstammt dem dritten makroskopisch am meisten veränderten Segmente. Die Pleura ist in ganzer Ausdehnung hochgradig verdickt. Sie besteht aus einem derben, dem Lungengewebe zirkulär aufgelagerten leuchtend rot gefärbten Bindegewebsring, der zell- und blutgefäßarme neben blutgefäß- und zellreichen Partien aufweist, in ganzer Ausdehnung jedoch überladen ist mit Pigment. Das Lungengewebe zeigt zwei verschiedene Typen, entweder ist es kollabiert, bzw. komprimiert, in diesem Falle stehen die ihres Endothels größtenteils beraubten Alveolarsepten dicht nebeneinander, sie sind stellenweise verklebt, oder aber es zeigt normalen, ja hie und da übernormalen Luftgehalt, dann sind diese entweder leer, oder sie zeigen desquamierte gequollene, in das Lumen abgestoßene Endothelien. Beherrscht wird das Bild durch eine den ganzen Schnitt in großer Ausdehnung durchsetzenden Tuberkulose: große wie kleine, voneinander scharf demarkierte aber auch konfluierende, zum Teil total verkäste, zum Teil nur zentrale Verkäsung aufweisende, zum anderen Teile nur beginnende Nekrose zeigende Tuberkuloseherde finden sich überall verstreut, hauptsächlich in den Randpartien, aber auch in den zentralen Partien der Lunge, hier jedoch in geringerer Menge. Auffallend ist an allen der übergroße Reichtum an Lymphoiden- und Riesenzellen, während die Epitheloiden in den Hintergrund treten. Was diese Form der Tuberkulose jedoch von einer typischen Lungentuberkulose gleicher Ausdehnung unterscheidet, ist die Menge und die Ausdehnung des sie vom Lungengewebe abgrenzenden Bindegewebes. Von der Pleura, dem peribronchialen und perivaskulären Bindegewebsdepot aus ist es zu einer ganz enormen Bindegewebsentwicklung gekommen. Nicht nur sind die größeren und kleineren tuberkulösen Herde durch ein sehr derbes festes pigmenthaltiges Bindegewebe voneinander sowie von dem umgebenden Lungengewebe abgegrenzt, vielmehr entwickeln diese sich auch in den feinsten Alveolarsepten, so daß breite und schmale, derbe und zarte, zellarme ältere sowie jüngere zellreichere Bindegewebsmassen, wie breite Straßen und Bahnen das Präparat durchziehen und so eine Isolierung aller tuberkulösen Herde hervorrufen.

Die Arterien und Venen erscheinen unverändert. Eine auffallende Vermehrung der Lymphbahnen läßt sich nicht feststellen. Dagegen zeigen die Bronchien eine deutliche Erweiterung. Ihre Schleimhaut ist größtenteils geschwunden, statt dessen ist das Gewebe im Stadium der Entzündung. Bei praller Füllung und kräftiger Entwicklung der Gefäße findet sich im subepithelialen Gewebe leukocytäre Durchtränkung ohne Tuberkelbildung. Im Lumen

Digitized by Google

finden sich Leukocyten, die Knorpel sind intakt, die Schleimdrüsen unverändert (Hämatoxylin-van Gieson).

Präparat III stammt aus dem makroskopisch sehr wenig erkrankten Unterlappen (Hämatoxylin-van Gieson).

Mikroskopisch zeigt sich die Pleura wie die des Oberlappens verändert. Das Lungengewebe zeigt die bereits im Oberlappen festgestellten und dort beschriebenen Veränderungen: neben hochgradigstem und mittlerem Collaps des Parenchyms, mit den sich für die Epithelien hieraus ergebenden Konsequenzen, Stellen, die gut, ja sehr gut lufthaltig sind. Nur vereinzelt finden sich gut abgekapselte Tuberkel, an einigen Stellen größere Käseherde, die gleichfalls bindegewebig abgegrenzt sind. Alle diese Tuberkelherde zeigen in ausgezeichneter Weise eine Abkapselung durch breite, derbe Bindegewebssepten, jedoch ist die Bindegewebsentwicklung in den nicht tuberkulosehaltigen Teilen der Lunge an verschiedenen Stellen nicht so ausgesprochen, wie im Oberlappen, entsprechend dem geringeren Befund von Tuberkulose. Pigmentablagerung mäßigen Grades. Die Arterien und Venen o. B., desgleichen das Lymphgefäß-ystem unverändert. Die Bronchien sind leicht ektatisch, sie zeigen Desquamation ihres Epithels, sowie starke katarrhalische Reizung. Besonders gut ist dies zu erkennen an dem in der Länge gebrochenen Hauptbronchus, der durch einen Teil des Präparates hindurchzieht.

6. B. M., 23 J., Kaufmann.

Seit I. 09 Husten und Auswurf und Müdigkeit.

Befund: Etwas unterernährt. Herz normal. Puls leicht beschleunigt. Lungenbefund: Rechts oben Schall nicht laut bis 2. Rippe und Mitte. Links vorn oben relativ gedämpft bis 2. Rippe, leicht gedämpft bis zur unteren Grenze. Links hinten oben relativ gedämpft bis Spina, leicht bis zum Angulus scapulae. Rechts vorn Inspirium abgeschwächt, unrein, mit verstärktem Exspirium bis zur Clavicula. Oben nach spärlichem Husten tonlose Rhonchi bis zur Clavicula. Links vorn überall stark abgeschwächt, oben bronchial vesikulär bis zur Clavicula; amphorisch bis zur zweiten Rippe, vesikulär bronchial bis unten. Links vorn oben nach Husten mäßig viele grobblasige, halbklingende Rhonchi, bis zur Clavicula klingende, eben solche bis zur 3. Rippe, mittlere, halbklingende bis unten hin. Rechts hinten oben abgeschwächtes, unreines Atemgeräusch bis gegen Mitte Scapula, rein bis zum Angulus, unrein bis unten hin. Unterhalb des Angulus nach Husten, sehr spärliche tonlose Rhonchi. Links hinten oben Atemgeräusch abgeschwächt rauh bis zur Mitte, leise und unrein bis zum Angulus. Leise aber rein bis unten hin. Links hinten oben nach Husten sehr spärliche leise, tonlose Rhonchi, bis Spina scapulae, desgleichen spärliche tonlose bis Mitte, sehr spärliche bis zum Angulus.

Auswurf mäßig reichlich eitrig. Tuberkelbacillen G 7.

Bis I. 10 gutes Befinden, Gewichtszunahme, Auswurf aber immer reichlich, dann Verschlimmerung des Zustandes und des Befundes der l. Lunge, daher

21. I. linksseitiger Pneumothorax, 700 ccm N. Nachfüllung in Intervallen von 4 Tagen, meist 700 ccm, mit sukzessive steigendem Schlußdruck + 1 Insp., + 6 Exsp. Bis XII. 10 wird der Pneumothorax unterhalten, es tritt aber nie dauernde Entfieberung auf. Befinden nicht wesentlich beeinflußt, ebensowenig der Husten und die Auswurfsmenge.

Lungenbefund: Links anscheinend kompleter Pneumothorax, rechts sukzessive Verschlimmerung. Gleichzeitig treten Symptome von Darmtuberkulose auf. Links entwickelt sich ein kleines Exsudat im Pneumothoraxraum, im März Tbc. laryngis, am 4. III. 11 Exitus letalis.

Digitized by Google

Sektion: Nach Entfernung der vorderen Thoraxwand liegt die r. Lunge weit vor, sie ist total adhärent. In der l. Pleura Gas und einige ccm trübe gelbe Flüssigkeit. Die l. Lunge mißt 16 cm von der Spitze bis zur Basis, ihre Breite beträgt 6½ cm. Sie hat die Form einer Milz, sie liegt seitlich neben der Wirbelsäule von der Spitze gehen flächen- und bandartige Adhässionen nach der Pleurakuppe, diese müssen mit dem Messer durchtrennt werden. Die übrige Pleura ist gleichmäßig verdickt, rotbraun, keine Entzündung, keine Tuberkulose. Sie wird durch einen von lateral nach medial geführten Längsschnitt halbiert. Auf der Halbierungsfläche erkennt man ein von außen oben nach unten hin durch die Lungen durchziehendes Bindegewebsseptum, welches die Grenze der beiden miteinander verklebten Lungenlappen darstellt. Im ganzen erscheint die Lunge luftleer von mittlerer Konsistenz.

8. 9.

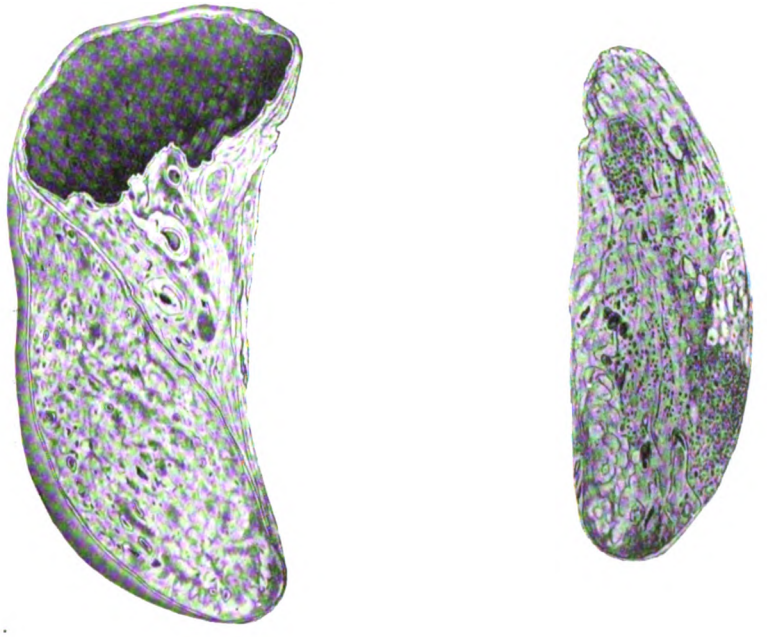

Fig. 8. Der therapeutische Pneumothorax hat nur über dem Unterlappen, welcher keine Adhäsionen hatte, wirken können. Hier hochgradigster Collaps und schwielige Umwandlung des Gewebes. Die Kaverne des Oberlappens hat wegen starker Adhäsionen nicht zusammenfallen können. (Längsschnitt durch die linke Lunge.) ½ nat. Größe.

Fig. 9. Längsschnitt durch den Unterlappen. Hochgradiger Collaps des Gewebes mit starker Bindegewebsentwicklung und Abkapselung der Tuberkulose. An mehreren Stellen ist das Lungengewebe „wabenartig" erweitert. (½ nat. Größe.)

Der Oberlappen enthält in seinem oberen Teile eine über die Hälfte seines Volumens einnehmende, fast faustgroße nicht kollabierte Kaverne, deren Wände starr sind und welche durch die Adhäsionen ausgespannt gehalten wurde. Sie ist frei von Inhalt, ihre Wand rotgrau gefärbt, sehr derb, mit bröckligen Massen bedeckt. Daneben schimmert schiefriges Gewebe durch, Tuberkel werden in der Wand nicht erkannt. Der Rest des Oberlappens enthält die zu ihm ziehenden Gefäße und Bronchien, welche dicht aneinandergerückt sind. Das hier erhaltene Lungengewebe ist hochgradig kollabiert, schwielig, derb, mit Pigment überladen

Digitized by Google

und absolut luftleer. Es enthält einige derbe, alte, bis linsengroße, durch einen starren Bindegewebsmantel vom Lungengewebe abgegrenzten verkäste Tuberkuloseherde (Fig. 8).

Die Bronchien enthalten wenig Sekret, sind leicht ektatisch. Die Blutgefäße haben verdickte Wandungen, von ihnen aus geht die diesen Teil des Lappens durchziehende Bindegewebsproliferation aus.

Der Unterlappen ist hochgradigst kollabiert, fast vollkommen luftleer. Er zeigt im ganzen eine hochgradige, die Lunge in allen Richtungen durchsetzende Bindegewebsentwicklung, sehr reichliche Pigmentablagerung, dagegen bei makroskopischer Besichtigung wenig Tuberkulose; wo nur einzelne Herde sich finden, da sind sie schwielig und von Bindegewebe umgeben. Die Bronchien sind dicht beieinander gerückt und klaffen zum größten Teil weit.

Durch einen, dem ersten Schnitte parallel gelegten Schnitt durch den hinteren Teil des Unterlappens erkennt man, daß in diesem Teile des Unterlappens die Tuberkuloseentwicklung weit stärker ist. In der oberen Hälfte enthält dieser drei große, absolut verkäste, trockene Herde, die sich vom umgebenden Gewebe und voneinander durch Bindegewebskapsel scharf absetzen. In der Hauptsache jedoch besteht das Gewebe aus hochgradig kollabiertem fast absolut luftleerem nur hie und da Tuberkuloseherde aufweisendem Lungengewebe.

Was diesen Teil der kollabierten und geschrumpften Lunge besonders charakterisiert, ist die Erscheinung, daß an verschiedenen Stellen, besonders aber in der Nähe größerer Tuberkuloseherde sich Stellen finden, an denen das Lungengewebe derart emphysematös geworden ist, daß man schon makroskopisch deutlich erkennen kann, wie durch diesen Vorgang das Lungengewebe an einzelnen Stellen wabenartig gefeldert ist. Neben reichlicher Bindegewebsentwicklung zeigt es deutlich starke Ablagerung von Kohlenpigment (Fig. 9).

Die am Hilus gelegenen Lymphdrüsen sind stark vergrößert, derb, sie zeigen neben einzelnen grauweißen Partien vorwiegend Ablagerung von Pigment.

Die r. Lunge ist groß, schwer, der Oberlappen luftleer, von zahlreichen Käseherden durchsetzt. In ihm findet sich eine faustgroße Kaverne mit bröckligen Wänden. Der Mittellappen ist luftleer, er enthält ebenfalls zahlreiche Käseherde, das dazwischen liegende Gewebe ist pneumonisch infiltriert. Die Basis des Unterlappens frei.

Mikroskopische Untersuchung.

Präparat I (Hämatoxylin — van Gieson färbung) stellt die Wand der in der Spitze gelegenen großen Kaverne dar. Mikroskopisch zeigt das Präparat drei Zonen. Die äußerste stellt ein homogenes, sehr zellarmes, größtenteils hyalin entartetes und hie und da blutgefäßhaltiges Bindegewebe dar, ihr folgt eine weit zell- und blutgefäßreiche Schicht, welcher die eigentliche Granulationsmembran der Kaverne aufsitzt. Diese besteht aus einer blutgefäßarmen Bindegewebsgrundsubstanz, in welche herdförmig und diffus sehr reichlich Leuko- und Lymphocyteninfiltrate eingewandert sind. Daneben finden sich typische Tuberkelinfiltrate, mit Epitheloidzellen, Lymphocyten und Nekrose, es fehlen die Riesenzellen.

Präparat II stellt einen Block aus dem hinteren Teile des Unterlappens dar, der makroskopisch neben absolut luftarmem Lungengewebe die eigentümlich wabenartigen Gewebspartien aufweist, daneben die durch Bindegewebe abgegrenzten Tuberkuloseherde.

Mikroskopisch zeigt das Präparat eine ungewöhnlich stark verdickte, aus sehr altem, derbem zellarmen Bindegewebe bestehenden Pleura, ohne Zeichen der Entzündung, mit geringer Blutgefäßentwicklung. Von ihr aus dringen in breiten derben Bahnen zellreichere Bindegewebssepten gegen das Lungengewebe vor. Dieses selbst ist hochgradig verändert. Es zeigt

Digitized by Google

einen sehr starken Collaps, derart, daß fast in dem ganzen Präparate das Gewebe als Lungengewebe kaum noch zu erkennen ist: die Alveolen sind dicht aneinandergerückt, ihr Endothel verklebt, zum Teil desquamiert. Wo überhaupt noch Lumina erhalten sind, sind diese angefüllt mit Lympho- und Leukocyten, die zum größten Teil zerfallen sind. Daneben finden sich abgestoßene, gequollene Endothelien. In diesem Gewebe finden sich diffus zerstreut kleine und größere Tuberkelherde mit und ohne Verkäsung, welche reich an Riesen- und Epitheloidzellen sind. Alle diese Herde sind durch derbe, breite, zellarme Bindegewebskapseln von dem umgebenden Lungengewebe abgegrenzt.

Trotz des hochgradigsten Collapses und der hieraus resultierenden Verödung des Lungengewebes finden sich jedoch an einzelnen Stellen eigentümliche Erweiterungen des hier offenbar erhaltenen Alveolargewebes. Es finden sich meist etwa 10—20 Alveolen, die durch ihr außerordentlich großes Lumen auffallen. Diese Lumina sind stellenweise so groß, daß bei schwacher Vergrößerung eine Alveole oft das ganze Gesichtsfeld einnimmt. Sie sind meist ohne Inhalt. Ihre Scheidewände sind auf ein Minimum von Gewebe reduziert und dieses selbst größtenteils in Bindegewebe umgewandelt. Das respiratorische Endothel ist verschwunden, in den Alveolarsepten sind nur noch vereinzelte Gefäße. Im allgemeinen fällt auf, daß diese Waben sich im großen und ganzen hauptsächlich in der Nähe und in den Bifurkationswinkeln der Bronchien sowie meist zwischen mehreren durch Bindegewebe abgekapselten Nekroseherden vorfinden. Die Bronchien sind fast alle erweitert, sie zeigen Desquamation und katarrhalische Entzündung ihrer Wände, keine Nekrosen.

Die größeren Arterien und Venen sind intakt; innerhalb der über die ganze Lunge sich erstreckenden Bindegewebszüge findet sich reichliche Bildung jüngerer Gefäße.

Die Lymphgefäße sind in geringem Grade vermehrt.

In dem ersten Falle handelt es sich um eine akut verlaufende Tuberkulose: Hohe Temperaturen, schneller Verlauf und reichliche Mengen bacillenhaltigen Auswurfes waren die klinischen Symptome dieser Erkrankung. Vier Monate nach dem Beginn des Leidens wird der Patientin ein therapeutischer Pneumothorax angelegt. Der klinische Erfolg tritt bereits 14 Tage später ein: Es fällt das Fieber ab, der Auswurf geht zurück und verliert seine Tuberkelbacillen.

$2\frac{1}{2}$ Monate nach Einleitung des Heilverfahrens sind Husten und Auswurf vollständig geschwunden, die Patientin fühlt sich kräftig und wohl. Die andere Lunge bleibt gesund. Da setzen aus vollem Wohlbefinden heraus die ersten Anzeichen einer bösartigen Geschwulst der Nase ein, welcher die Patientin nach etwa 2 Monaten erliegt.

Die außerordentlich günstige Wirkung des Pneumothorax steht hier außer Frage. Dem günstigen klinischen Verlauf entspricht der anatomische Befund. Es gelang, einen kompleten Pneumothorax anzulegen. Dieser Tatsache entspricht, daß die Lunge um $\frac{3}{4}$ ihres einstigen Volumens verkleinert wurde. Sie zeigt allerdings neben Partien vollkommenen Collapses solche Stellen, in denen der Luftgehalt erhalten ist. Die geringe Dauer der Einwirkung des Pneumothorax und die mäßige Kompression des Organes erklären uns diese Tatsache.

Der schnelle Eintritt der Pneumothoraxwirkung kann nicht auf die hochgradigen anatomischen Veränderungen allein bezogen werden. Sie erklärt

Digitized by Google

sich wohl zum größten Teile durch die Ausschaltung der Resorption der Gifte.

Ihrem Charakter nach war die Tuberkulose akut verlaufend, größtenteils mit Verkäsung einhergehend. Alle Herde, die frischen, sehr zellreichen, kleinen, noch nicht verkästen, sowie die älteren zellärmeren, großen, bereits in Nekrose übergegangenen Herde zeigen nun in überaus schöner Weise die Charakteristika der Ausheilung: Sie sind umgeben von einem derben, dicken Bindegewebe, welches überall die einzelnen Herde voneinander, sowie vom umgebenden Lungengewebe abgrenzt. Dabei ist zu erkennen, daß es besonders in die jüngeren Herde hinein feinste Fortsätze und Ausläufer sendet und hier den Prozeß der fibrösen Umwandlung anbahnt. Seinen Ausgang nimmt es von dem peribronchialen, perivaskulären und subpleuralen Bindegewebe. Auf diese Weise erscheint die ganze Lunge durchzogen von einem zarten und derben Gitterwerk von Bindegewebe, das zu einer Abkapslung des tuberkulösen Prozesses geführt hat.

Ueberraschend ist die Tatsache, daß auch nicht ein Herd zu finden ist, der nicht in hochgradigster Weise diese bindegewebige Abkapselung vollendet zeigt.

Demnach ist die schwere und akut verlaufende Tuberkulose rasch und man darf wohl sagen infolge des therapeutischen Pneumothorax in kurzer Zeit klinisch wie anatomisch ausgeheilt. Die Voraussetzung für diesen vollkommenen Erfolg war die gesunde andere Seite, sowie der Umstand, daß sich ein kompleter Pneumothorax anlegen ließ.

Die Bedeutung dieser Faktoren wird sehr schön durch den Befund im zweiten Falle illustriert. Hier war eine vollständige Retraktion der Lunge wegen breiter Adhäsionen unmöglich. Die Lungenspitze blieb daher unbeeinflußt, während der Unterlappen sich retrahieren konnte. Er ist daher auch in ein Schwielengewebe umgewandelt, indem überall die tuberkulösen Herde gut abgekapselt sind. Die Alveolarepithelien sind größtenteils miteinander verklebt, an anderen Stellen in die schmalen Alveolarräume abgestoßen. Der Bindegewebsreichtum der Lunge ist so stark, daß sie ein zähes, weißgraues, trockenes Organ darstellt.

Eine besondere Beachtung verdient hier das Bronchialsystem. Es ist entsprechend den oben von uns erhobenen Erwägungen dicht aneinander gerückt, aber nicht kollabiert, vielmehr stellenweise bereits bronchiektatisch erweitert. Daneben zeigt es eine mäßige, nicht tuberkulöse Entzündung bei Hypertrophie der Schleimhaut, der Knorpel und der Schleimdrüsen. Auch zeigt die Lunge sehr schön die wabenartige Erweiterung der Alveolen in der Umgebung der Bifurkationswinkel.

Der Oberlappen enthält eine klaffende Kaverne. Von ihr aus ist der bacillenhaltige Auswurf verschleppt worden. Es wurde so durch Aspiration die andere Lunge und durch Verschlucken der Darmkanal inficiert.

Digitized by Google

Eine Ergänzung zu dem Verhalten des Oberlappens bietet Röntgenbild (Fig. 10) eines andern Pat. Während der Unterlappen der l. Lunge durch den Pneumothorax zu einer totalen Retraktion gebracht ist, hat sich der kavernenhaltige Oberlappen wegen breiter Adhäsionen nicht retrahieren können.

Fig. 10.



C. Die Beeinflussung der Lungentuberkulose durch die extrapleurale Thorakoplastik.

Die Unmöglichkeit einer ergiebigen Pneumothoraxtherapie bei einer obliterierten Pleura veranlaßte Brauer zu dem Vorschlag, eine möglichst ausgedehnte Lungenretraktion durch eine Entknochung der Brustwand herbeizuführen. Er nahm damit einen alten Vorschlag Quincke's und Carl Spengler's auf, der dahin zielte, durch Wegnahme von einigen Rippen über den Kavernen einer Lunge einen Collaps derselben herbeizuführen.

Nach diesen Ueberlegungen führte Friedrich zunächst eine solche totale Entknochung der Brustwand aus. Die ersten Fälle zeigten dann, daß der Grundgedanke dieser Operationsmethode richtig war. Bald aber kam man zu der Erkenntnis, daß der Eingriff zu schwierig und zu gefährlich für die meisten Kranken sei. Daraus ergab sich eine Umgestaltung der Operationsmethode, an der sich Brauer, Friedrich, Sauerbruch und Wilms beteiligt haben. Je nach der vorliegenden Form und Ausdehnung der Erkrankung kamen verschiedene Methoden zur Anwendung. und es hat sich, auf Grund der großen Erfahrung der Züricher Klinik, gezeigt, daß prinzipiell alle partiellen Resektionen über umschriebenen Lungenabschnitten zu verwerfen sind, und daß auch bei der Oberlappentuberkulose eine Retraktion der ganzen Lunge erzielt werden muß.

Digitized by Google

Mit andern Worten, es sollte stets die Resektion der 11. bis 2. bzw. 1. Rippe ausgeführt werden. In einzelnen Fällen müssen dabei große Stücke entfernt werden, in anderen genügen kleinere Resektionen zur Erzielung eines genügenden Erfolges. Bezüglich aller Einzelheiten der Indikation und technischen Ausführung solcher Operationen verweise ich auf die ausführlichen Arbeiten von Sauerbruch. Klinische Erfahrungen und theoretische Ueberlegungen haben uns veranlaßt, die Wilms'sche Pfeilerresektion auf einige Fälle zu beschränken, wenigstens müssen bei der von Wilms ursprünglich vorgeschriebenen Form der Resektion der ersten 7 oder 8 Rippen stets auch die Rippen über dem Unterlappen mitentfernt werden.

Sauerbruch hat nun diesen mechanischen Effekt auf eine für die Kranken schonende Weise zu erzielen versucht und ein Operationsverfahren angegeben, bei dem von einem hinteren Hakenschnitt aus die Rippen von unten nach oben, je nach Lage des Falles mehr oder weniger breit reseciert werden. Nach Ausbildung der richtigen Technik ist es jetzt leicht, den Eingriff in den meisten Fällen in einer Sitzung auszuführen. Die Operation hat ihre Gefahren verloren. Wir sehen dies schon allein aus der Tatsache, daß wir bei weit über 120 Thorakoplastiken nur 2 Operationstodesfälle haben. Dagegen sind eine ganze Reihe von Kranken, namentlich im Anfang, wegen falscher Indikation infolge Verschlechterung der andern Seite oder Aspiration nach Wochen, Monaten und Jahren zugrunde gegangen.

Somit erhielten wir 6 mal die Möglichkeit, die Lungen solcher Patienten nach der extrapleuralen Thorakoplastik zu untersuchen.

7. Fräulein St., 24 J., Friedberg (Deutschland).

Seit XI. 10 ausgedehnte Erkrankung der r. Lunge, besonders im Unterlappen. Ulcus des Larynx. X. 11 geht der Prozeß auf die l. Lunge über (Pneumonie). Sputum 40—60 ccm. Eiweiß im Urin. Diazo positiv. Der linksseitige Prozeß geht zurück, während sich die r. Lunge verschlechtert. Das Sputum steigt auf 100—150 ccm. Während des Aufenthaltes im Sanatorium (Davos) Besserung des linksseitigen Prozesses, daher Versuch eines rechtsseitigen Pneumothorax, der mißlingt. Zur Operation wird Pat. nach Zürich verlegt.

Befund: Sehr blaß, stark abgemagert. Atrophie der Muskeln und des Fettpolsters. Lungen: Links oben Dämpfung bis 2. Rippe. Hinten bis Mitte der Scapula, dreifingerbreit über dem unteren Rand der Lunge Schall noch verkürzt. Rechts oben relative Dämpfung bis Mitte Scapula. Unten neben der Wirbelsäule etwa dreiquerfingerbreit Verkürzung des Schalles. Links vorn oben: Unreines vesico-bronchiales Atmen, vereinzeltes zähes klangloses Rasseln. In den unteren Partien Atemgeräusch abgeschwächt. Rechts vorn oben: Bronchialatmen. Zahlreiche mittlere, grobe Rhonchi. Im 2. und 3. Intercostalraum grobes Rasseln (Kavernen). Nach unten hin Atemgeräusch leise, unrein, keine Rhonchi.

Urin zurzeit frei von Albumen. Diazo positiv. Kavernensputum 100—150. G. VIII. Temp. schwankt zwischen Collapstemperaturen morgens und hohem Fieber abends bis 39,8.

Wegen des schweren Allgemeinzustandes wird zunächst von einer Operation abgesehen. Nach mäßiger Besserung des Befindens jedoch auf Drängen der Pat. und deren Angehörigen

4. III. 12 Operation (Prof. Sauerbruch): Lokalanästhesie. Resectio costarum dextr. X—V. Die Rippen werden in Ausdehnung von 10 cm reseciert. Guter Collaps. Die

Digitized by Google

Operation wird gut ertragen. Die Temperaturen gehen nicht mehr über 37,5. Auswurf vermehrt. Am 14. Tage Schwächezustand. 2 Tage später stirbt Pat. plötzlich unter akuter Dyspnoe, nachdem sie 6 Stunden zuvor über Bangigkeitsgefühl geklagt hatte. Herztätigkeit bis zum Tode gut.

Sektion: Sehr blasse, abgemagerte Leiche. Thorax flach. Am Rücken rechts in Paravertebrallinie eine frisch vernarbte Operationswunde. Bei Eröffnen des Thorax ist das Herz leicht nach links verdrängt und von der l. Lunge überlagert.

Die r. Lunge ist im Verhältnis zur linken stark verkleinert. Sie ist in ganzer Ausdehnung überzogen von fast 1½ cm dicken derben Schwielen, die sich stumpf nicht ablösen lassen. Ihre Maße betragen unter Abrechnung der Pleuraschwarte 19 : 12 : 12 cm in Höhe, Breite und Tiefe. Diese Verkleinerung der Lunge ist im wesentlichen dadurch hervorgerufen, daß die Lunge von lateral- nach medialwärts stark zusammengepreßt ist. Auf dem Längsschnitte zeigt sich scharf die Grenze von Ober- und Unterlappen, der Mittellappen fällt nicht in den Schnitt.

Der Oberlappen besteht aus einer großen, fast den ganzen Lappen einnehmenden runden, etwa 7 cm im Durchmesser von vorn nach hinten in der von medial nach lateral gelegten nur 3 cm messenden Kaverne. Ihre Wandung zeigt in allem eine deutliche Bildung von Trabekeln mit Buchten und Nischen. Sie ist belegt mit dicken gelbeitrigen weichen Massen. Das sie umgebende Gewebe zeigt im ganzen sehr wenig Bindegewebsentwicklung, es ist sehr stark käsig-pneumonisch infiltriert.

Der ganze Unterlappen stellt in großer Ausdehnung eine käsige Pneumonie dar mit fast totaler Nekrose des Gewebes. In der Spitze des Lappens ist diese Nekrose bereits erweicht und zerfallen und es findet sich dicht unter der Pleuraschwarte und zwischen ihr und dem die Grenze zwischen Ober- und Unterlappen darstellenden verdickten Bindegewebe wie in einem Winkel sitzende etwa 4 cm große Kaverne, die zwar von lateral- nach medialwärts kollabiert ist, in sagittaler Richtung jedoch ihr Cavum deutlich zeigt.

Das Gewebe der Lunge ist im ganzen luftleer. Da, wo es noch nicht käsig-pneumonisch erkrankt ist, ist es kollabiert. Es enthält ziemlich reichlich Pigment, sehr wenig Bindegewebe; wo dieses vorhanden ist, lagert es um die Gefäße herum. Die Bronchien zeigen alle eine gewaltige tuberkulöse Ulceration. Diese greift über auf die Bronchien höherer Ordnung, ja sie findet sich sogar, wenn auch weniger ausgesprochen in der Trachea.

L. Lunge größer und lufthaltiger wie die rechte. Auch sie ist bedeckt mit dicken, aber noch leicht abziehbaren ödematösen Schwarten. Höhe 20, Breite 12, Tiefe 15 cm. Gewebe gut lufthaltig, zeigt im Oberlappen im Spitzenteile alte tuberkulöse Herde, die bindegewebig abgekapselt sind. Im ganzen ist die Spitze narbig, schwielig und pigmentiert. Daneben reichliche Mengen frischer peribronchitischer bis linsengroßer Herde auch im Unterlappen, allerdings weniger zahlreich. Bindegewebe ist in diesen kaum zur Entwicklung gekommen.

Mikroskopische Untersuchung.

I. Präparat (van Gieson färbung): Die aus dem r. Unterlappen herausgeschnittene Kaverne, welche an zwei Seiten makroskopisch mit dichten Schwarten überzogen ist.

Ein Stück Lungengewebe, das an zwei Seiten mit derben dicken Schwarten, welche von der Pleura ausgegangen sind, überzogen ist. Das Gewebe selbst zeigt neben mäßigem kollabiertem Lungengewebe einige ältere Bindegewebsstränge. Im zentralen Teil enthält es eine 3 : 4 cm große buchtige, nur von medial nach lateral kollabierte Kaverne. Das umgebende Lungengewebe zeigt eine hochgradige tuberkulös-pneumonische Infiltration mit typischer Nekrosebildung. Geringe Bindegewebsentwicklung. Die Kaverne selbst zeigt nur einen

Digitized by Google

schmalen Saum von Bindegewebe, dagegen ein sehr breites, sehr zellreiches, mit reichlichen Tuberkeln und auffallend vielen Leukocyten durchsetztes Granulationsgewebe.

II. Präparat: Ein Stück Gewebe aus dem l. Oberlappen, das zur Hälfte lufthaltig, zur Hälfte tuberkulös pneumonisch ist.

Die eine Hälfte besteht mikroskopisch aus großen Flächen von Verkäsung mit geringer Bindegewebsentwicklung und reichlicher Leukocyteninfiltration. Da wo das Lungengewebe noch nicht nekrotisch geworden ist, ist es auffallend stark pneumonisch-tuberkulös infiltriert. Der Spitzenteil des Präparates enthält reichlich schwieliges Gewebe mit Pigment. Hier finden sich Herde von gleichem Charakter wie die übrigen Herde der Lunge, nur ist die Bindegewebsentwicklung relativ kräftiger und stärker ausgebildet. Das noch nicht von der Tuberkulose befallene Lungengewebe zeigt Luftgehalt.

Der schlechte Allgemeinzustand, die schwere Intoxikation, die sich schon in der Fieberkurve ausdrückt, ließ hier von vornherein kaum einen Erfolg der chirurgischen Behandlung erwarten. Vor allen Dingen aber war die andere Seite von frischen Herden durchsetzt. Nach unseren heutigen Erfahrungen würden wir unter keinen Umständen einen derartig Kranken operieren.

Es zeigte sich denn auch, daß trotz Beschränken der Plastik auf 5 Rippen die Mehrarbeit der andern Seite schon zu einem Aufflackern der in ihr befindlichen Herde führte. Trotz dieser schlechten Bedingungen hat jedoch die Plastik günstig auf den Unterlappen eingewirkt. Er war zur Retraktion gebracht und die Bindegewebsproliferation war in ihm zu erkennen.

8. B., 21 J., Zimmermädchen, Rorschach.

III. 11 erkrankt mit Husten, Heiserkeit, Fieber und Auswurf. XII. 11 Eintritt in das Sanatorium Wallenstadt (Dr. Schönholzer). Befund: Sehr kräftig, Allgemeinzustand gut. Leichte Cyanose des Gesichtes und der Hände. Gewicht 73,4 kg. Lungenbefund: Ueber dem ganzen l. Oberlappen hinten und vorn intensive Dämpfung, vorn oben deutlicher Schallwechsel; über der r. Spitze Schallverkürzung. Ueber der ganzen l. Seite Bronchialatmen, das vorne bis zur 4. Rippe, hinten bis Mitte Scapulae abgeschwächt ist. Vorne bis zur 4. Rippe großblasiges, unten mittel- und kleinblasiges, halbklingendes Rasseln, hinten mittel- und kleinblasige Rhonchi. Ueber der r. Spitze scharfes rauhes Inspirium. Exspirium verlängert, einige trockene feine Rhonchi über dem Oberlappen.

Weiterer Verlauf: R. Lunge hält sich gut, während sich auf der linken der Befund verschlechtert. Im Januar Pneumothoraxversuch: es gelingt nicht, eine freie Pleuraspalte nachzuweisen. 21. I. 12 und an den folgenden Tagen heftige protrahierte Hämoptysen mit hohem Fieber und Schüttelfrost. Ende Januar leichtere Blutungen. 5. III. Pat. der Züricher Klinik zur Operation überwiesen.

8. III. 12 Operation (Prof. Sauerbruch): Nach Vorbereitung, Jodalkoholdesinfektion und Novocainadrenalin-Leitungsanästhesie (270 ccm einer 0,5% Lösung) Resectio costarum I—X vom Paravertebralschnitt aus. Sehr guter Collaps, aseptischer Verband.

28. III. Pat. fühlt sich wohl, steht auf, Sputum 70—100 ccm. — Während des weiteren Verlaufs verschlechtert sich der Prozeß der r. Seite sehr schnell. Zunächst treten im Oberlappen Kavernensymptome auf, sodann breitet sich der tuberkulöse Prozeß rapid über die ganze r. Seite aus. — 3. IV. 12 Pat. auf Wunsch nach Hause entlassen. Dortselbst 10. VI. Exitus.

Digitized by Google

Sektion: Die beiden Lungen wurden uns in Formalin fixiert, vom Spital Rorschach überlassen, sie sind infolgedessen etwas geschrumpft und lassen somit nicht die absoluten, wohl aber die relativen Maße gut erkennen. Die l. Lunge beträgt im Volumen etwa den dritten Teil der rechten. Sie mißt von mr Spitze zur Basis 18 : 19 cm der rechten, im Tiefendurchmesser 7 cm im Verhältnis zu 15 cm der andern Seite, in der Breite nur 5 cm : 6 cm der rechten. Die Volumeneinschränkung ist demnach zurückzuführen auf eine Verkleinerung, die im wesentlichen von lateral- nach medianwärts die Lunge betroffen hat. Ihre Pleura ist im ganzen etwas verdickt und mit der Pleura parietalis fest verwachsen. Sie enthält im Oberlappen eine kreisrunde, 6 cm im Durchmesser betragende Kaverne, welche durch Kompression von der Seite her zu einem schmalen Spalt geworden ist, und deren Wand unmittelbar nach der Spitze zu übergeht in die Pleura. Sie besteht aus derben gelbgrauen Granulationsmassen mit Tuberkelbildung. Daneben findet sich noch eine kleine, etwa 3 : 4 cm große, gleichfalls von medialwärts nach lateralwärts kollabierte Kaverne. Beide Hohlräume sind gegen die Nachbarschaft abgegrenzt durch ein ziemlich dickes Bindegewebe, welches schon makroskopisch deutlich sichtbar ist. Das übrige Lungengewebe ist luftleer; zum Teil beruht dies auf einem starken Collaps des Gewebes, zum Teil jedoch darauf, daß es in weiter Ausdehnung käsig-pneumonisch infiltriert ist. Auffallend ist jedoch, daß durch diese Bezirke käsiger Pneumonie an den verschiedensten Stellen bandförmig und ringförmig breite Bindegewebsstraßen ziehen, welche die einzelnen Herde ziemlich scharf voneinander abgegrenzt haben. Sie nehmen ihren Ausgang im wesentlichen vom perivaskulären und veribronchialen, aber auch vom subpleuralen Gewebe. Der Unterlappen ist klein und luftleer. Er enthält neben einem starken Collaps des Lungengewebes ältere, von der Umgebung gut durch Bindegewebe abgekapselte tuberkulöse Herde. Die Blutgefäße sind normal, die Bronchien leicht erweitert, sie erscheinen ziemlich dicht aneinander gedrückt.

Die r. Lunge hat die oben beschriebene Größe. Trotz ihrer Starre erkennt man schon von außen ein auffallend starkes vikariierendes Emphysem, welches sich besonders im freien vorderen Rande findet, derart, daß dieser sich nach der Mittellinie zu mantelartig über das Mediastinum vorlagert. Die Pleura des Ober- und Mittellappens zeigt etwas ältere, die des Unterlappens frischere pleuritische Auflagerungen. Der Oberlappen enthält in seiner Spitze eine kreisrunde nicht kollabierte etwa 6 cm im Durchmesser messende Kaverne, die in ihrer Umgebung keine Spur von Bindegewebsbildung aufweist, vielmehr aus leicht zerbröckelnden weichen nekrotischen Massen besteht. Das umliegende Gewebe zeigt eine jähe tuberkulöse Verkäsung, so daß von Lungenstruktur überhaupt nichts mehr zu erkennen ist. In dem vorderen Teil des Oberlappens, der ziemlich stark emphysematös ist, finden sich neben sehr gut lufthaltigen Partien große knollige Herde ganz akut verlaufender käsig-pneumonischer Infiltration, die nicht die geringste Spur von Bindegewebsentwicklung zeigen. Im ganzen läßt sich erkennen, daß hier ein äußerst florider Prozeß im Gange ist, der zum Teile zu ausgedehnter tuberkulös-pneumonischer Veränderung geführt hat, und der in der Spitze bereits eine Kavernenbildung zur Folge hatte.

Der Mittellappen ist im ganzen voluminös, emphysematös, doch zeigt er an den verschiedensten Stellen akuteste tuberkulöse Nekrose. Der Unterlappen ist ebenfalls gut lufthaltig. Er zeigt verschiedene frische Aspirationsherde. Das Lungengewebe ist da, wo es nicht erkrankt ist, emphysematös. Nirgends Andeutung einer Bindegewebsvermehrung.

Alle Bronchien enthalten Eiter und Schleim, keine Tuberkulose. Die Blut- und Lymphgefäße sind unverändert.

Digitized by Google

Mikroskopische Untersuchung.

I. Präparat: Die Wand der im Oberlappen befindlichen kollabierten Kaverne (van Giesonfärbung).

Eine sehr derbe dichte, bindegewebsreiche Gewebsplatte mit geringer Blutgefäß- und Zellbildung, ihr sitzt eine Schicht sehr zellreichen, blutgefäßreichen Bindegewebes auf, der Zellreichtum nimmt nach dem Lumen der Kaverne hin zu, um hier in ein üppiges Granulationsgewebe überzugehen, bestehend aus zahllosen Lympho- und Leukocyteninfiltraten, mit vereinzelten Nekrosen, ohne Riesenzellenbildung. Das Präparat enthält hier und da noch spärliche Reste von kollabiertem Lungengewebe, mit Desquamation des Alveolarendothels.

II. Präparat: Eine kollabierte Kaverne der l. Spitze.

Ein Stück Lungengewebe, welches in den verschiedensten Teilen den Charakter der Tuberkulose erkennen läßt, von der die Lunge ergriffen ist: Weite Strecken sind in großer Ausdehnung käsig-pneumonisch infiltriert, derart, daß zum Teil zwar noch die Abgrenzung der einzelnen Alveolen voneinander zu erkennen ist, in diesem Falle enthalten sie reichlich ausgeschiedenes Fibrin mit lympho- und leukocytärer Infiltration. Daneben reichliche Tuberkelbildung, die im ganzen zu jäher Nekrose neigt.

Trotz der offenbar sehr schnell sich vollziehenden Einschmelzung ist es zu einer relativ starken Bindegewebsentwicklung gekommen, die zum Teil die Tuberkel umschließt und in sie hineinwuchert, zum anderen Teile sich in den Alveolarsepten fortentwickelt, vorwiegend jedoch in den Septen, welche einen ziemlich ausgesprochenen Collaps des Gewebes zeigen. Das Zentrum des Gewebsstückes bildet eine etwa 3 : 1 cm große in seitlicher Richtung komprimierte Kaverne, die sich deutlich durch einen breiten Bindegewebssaum vom übrigen Lungengewebe abgrenzt. Diesem Saum sitzt auf ein zell- und blutreiches Granulationsgewebe, scharf gegen dieses grenzt sich ab eine vollkommen nekrotische, in das Lumen der Kaverne vorragende, hier und da Bindegewebsfibrillen und Leukocyteninfiltrate führende Masse. Im Lumen der Kaverne finden sich einige Bröckel dieser abgestoßenen Gewebsmassen. Das Bindegewebe enthält zum Teil neu gebildete Gefäße mit reichlicher Zellentwicklung, an einzelnen älteren Partien klaffende Lymphspalten. Die Blutgefäße zeigen, abgesehen von einer Verdickung ihres Bindegewebsmantels, keine Veränderungen.

III. Präparat: Ein Stück Lungengewebe aus dem l. Oberlappen, das makroskopisch einige Käseherde zeigt, die durch dichte bandförmige Bindegewebssepten voneinander, sowie von dem sie umgebenden Lungengewebe abgegrenzt sind.

Das Präparat besteht aus nur zum Teil lufthaltigem Lungengewebe, dessen Alveolen kollabiert sind und an einzelnen Stellen als Inhalt desquamierte Epithelien aufweisen. Weitaus der größte Teil des Gewebes ist jedoch in den verschiedensten Richtungen durchzogen von dicken, sehr zellreichen, blutgefäßführenden Bindegewebssepten, welche das Lungengewebe feldern und ihren Ursprung nehmen vom perivaskulären und peribronchialen Gewebe. Das zwischen diesen Bahnen liegende Gewebe ist zum Teil kollabiert, zum größeren Teil jedoch zeigt es einige Tuberkuloseinfiltrate von käsig-pneumonischem Charakter mit Tendenz zu rascher Erweichung und Zerfall. Charakteristisch ist indessen, daß besonders die größeren Nekroseherde abgeschlossen sind gegen das umgebende Gewebe durch breite Bänder leuchtend roten, sehr zell- und gefäßreichen Bindegewebes. An einzelnen Stellen ist der Luftgehalt des Lungengewebes eher leicht vermehrt. Geringe Ablagerung von Pigment in den Alveolarsepten, sowie in dem Bindegewebe. Leichte Erweiterung der Lymphspalten. Blutgefäße mit dickem Bindegewebsmantel umzogen.

IV. und V. Präparat: Aus zwei makroskopisch den eben beschriebenen ähnelnden Gewebsabschnitten, zeigen die gleichen anatomischen Verhältnisse wie Präparat III.

Digitized by Google

VI. Präparat: Entstammt der makroskopisch ziemlich gut lufthaltigen Lingula, die mehrere sehr gut abgekapselte Tuberkuloseherde enthält.

Ein an beiden Seiten von dichter Pleura überzogenes Stück Lungengewebe. Das Parenchym zeigt in der Hauptsache ein sehr gut lufthaltiges Parenchym, es wird durchsetzt von einigen bronchopneumonischen tuberkulösen Herden verschiedener Größe, die in der Mehrzahl totale Zentralnekrose zeigen. Alle sind umgeben von einem mehr oder weniger stark entwickelten zellreichen Bindegewebsmantel, der sie von der Umgebung gut abgrenzt.

VII. Präparat: Entstammt der Randpartie des Unterlappens. Es zeigt makroskopisch wie mikroskopisch die gleichen Verhältnisse wie Präparat VI.

VIII. Präparat: Unterlappen, ein Gewebsstück, das makroskopisch dicht nebeneinander gedrängt etwa 10 2 : 1 cm messende trockene Nekroseherde aufweist, die voneinander und von der Umgebung abgegrenzt sind durch makroskopisch schon deutlich sichtbare Bindegewebsbahnen.

Eine sehr stark verdickte, zellreiche, aus lockerem Bindegewebe bestehende Pleura, die zahllose Blutgefäße hat. Sie sendet in das ihr anliegende, größtenteils kollabierte Lungengewebe breite Bahnen von Bindegewebe. Dieses Bindegewebe zieht septenartig zum Teil durch das nur kollabierte Gewebe, dessen Alveolarelemente desquamiert sind, hindurch, zum größten Teil jedoch bildet es ringförmige, dichte, blutgefäßreiche Kapseln, um etwa 20 große dicht nebeneinanderliegende Käseherde, die nur in den Randpartien ihren tuberkulösen Charakter noch erkennen lassen. Einzelne kleinere noch nicht verkäste Tuberkelherde sind gleichfalls von dichten Bindegewebsringen umgeben. Lymphgefäße erweitert und vergrößert. Pigmentablagerung in mäßigem Grade. Bronchien nicht zu erkennen. Blutgefäße außer perivaskulärer Verdickung des Bindegewebes o. B.

Bei starker Vergrößerung zeigt das Lungengewebe teils kleinzellige nicht tuberkulöse Infiltrate, zum anderen Teile desquamierte und abgestoßene Endothelien, sowie dicht aneinanderliegende Alveolarsepten.

IX. Präparat: Kaverne der r. Spitze.

Die Hälfte einer kreisrunden nicht kollabierten Kaverne, die fast gar keine oder doch nur in ganz geringem Maße angedeutete Bindegewebsentwicklung zeigt.

Ein Stück Lungengewebe, das fast in ganzer Ausdehnung käsig-pneumonische Einschmelzung zeigt. Zwar finden sich einige ältere, von Bindegewebe abgekapselte, tuberkulöse Herde, in der Hauptsache jedoch zeigt das Präparat in allen Teilen eine gleichmäßige jähe Aussaat der Tuberkulose, derart, daß der größte Teil der Alveolen angefüllt ist mit tuberkulösem Granulationsgewebe. An den verschiedensten Stellen sind die Alveolen gar nicht mehr zu erkennen, und es hat dadurch, daß mehrere dieser tuberkulösen Herde ineinander übergegangen sind, eine gewaltige Verkäsung mit kaum angedeuteter Bindegewebsentwicklung platzgegriffen.

In diesem Substrat findet sich die Kaverne, welche unmittelbar, durch Zerfall dieser Massen, ohne daß es zu einer nennenswerten reaktiven Bindegewebsentwicklung gekommen ist, entstanden ist. Ueberall zeigt das Lungengewebe neben spezifisch tuberkulöser Infektion weitgehende Leukocytendurchwanderung.

Die Vorstufe dieses Prozesses findet sich im

X. Präparat, das makroskopisch 5 große weiche Nekroseherde zeigt. Hier ist das Lungengewebe auf weite Strecken hin pneumonisch-tuberkulös infiltriert derart, daß nur noch an einzelnen Stellen die Andeutung einer ehemaligen Lungenstruktur vorhanden ist. Im wesentlichen besteht es aus dichten strukturlosen Käsemassen, die nur an den Randpar-

Digitized by Google

tien ein tuberkulöses Granulationsgewebe zeigen. Zu einem Zerfall ist es noch nicht gekommen. Eine Bindegewebsentwicklung hat nicht stattgefunden.

XI. Präparat: R. Lunge, Unterlappen: Neben Partien, welche starkes Emphysem zeigen, finden sich große Aspirationsherde tuberkulöser Massen, die zum Teil noch Struktur des Lungengewebes erkennen lassen, zum größten Teil jedoch eine hochgradige Verkäsung des Lungengewebes ohne irgend eine Spur von Bindegewebsentwicklung hervorgerufen haben.

XII. Präparat: R. Lunge, Unterlappen, zeigt ein hochgradiges Emphysem, keine Tuberkulose, nur stellenweise Desquamation des Epithels, Bronchien und Blutgefäße normal.

Der anatomische Befund in diesem Falle zeigt wieder sehr schön die günstige Wirkung der Plastik auf die schwer erkrankte Lunge. Das Volumen der ganzen Lunge ist erheblich durch Retraktion verkleinert, eine Kaverne im Oberlappen zu einem schmalen Spalte zusammengedrückt. Die ganze Lunge ist von reichlichen Bindegewebszügen durchsetzt. Also auch hier anatomische Vorgänge, die uns die weitgehende Besserung in diesem Falle erklären.

Bei der Beurteilung des therapeutischen Effektes in diesem Falle muß besonders hervorgehoben werden, daß es sich um eine käsig-pneumonische Form der Tuberkulose handelt, die eine große Tendenz zu einer diffusen Einschmelzung des Gewebes zeigt, und die, weil die reaktive Bindegewebsentwicklung außerordentlich gering ist, in Zerfall und Einschmelzung übergeht. Um so beachtenswerter ist die günstige Beeinflussung der erkrankten Lunge.

Noch deutlicher aber als in dem vorhergehenden Falle (7) führt uns dieser vor Augen, wie durch die Ausschaltung der erkrankten Lunge nach der Plastik selbst kleine Herde in der anderen Lunge aufflackern und den letalen Ausgang des Leidens bedingen können.

Bei unserer Kranken wurde vor der Operation ein kleiner frischer Herd in der rechten Spitze nachgewiesen. Nach vorübergehender klinischer Besserung und sicher erfolgten günstigen Beeinflussung der primär und hauptsächlich erkrankten Lunge trat auf der andern Seite von diesem Spitzenherde aus eine fortschreitende Verkäsung einer diffusen Tuberkulose ein. Rasche Einschmelzung des Gewebes führte schnell zur Bildung einer Kaverne. Im Gegensatz zur andern Lunge fehlt hier jegliche reaktive Bindegewebsentwicklung.

Beide Fälle lehren, daß bei der Indikationsstellung zur Operation der Befund auf der andern Seite eine wichtige Rolle spielt.

In welcher Weise nach der Thorakoplastik die Verschlechterung von kleinen Herden der andern Lunge zustande gekommen ist, ist nicht immer mit Bestimmtheit zu entscheiden. Man nahm früher an, daß die Mehrarbeit, die nach der Operation von der andern Lunge verlangt wird, das Aufflackern des Prozesses verursacht. Für einzelne Fälle mag das zutreffen. Wahrscheinlich handelt es sich aber um einen andern Vorgang, dem bisher viel zu wenig Beobachtung geschenkt wurde.

Digitized by Google

Naegeli konnte nachweisen, daß nach jeder Thorakoplastik eine Ueberschwemmung des Körpers mit Toxinen eintritt. Ein äußeres Merkmal für diese Tatsache haben wir im Verhalten der Körpertemperatur. Die stets eintretende Steigerung unmittelbar nach der Operation fällt mit einer Zunahme der Autopräzipitate zusammen, man darf gewissermaßen von einer Autoimmunisierung sprechen.

Finden sich im Organismus Herde, die noch nicht genügend inaktiv sind, so kann ähnlich wie bei der Tuberkulinreaktion eine Mobilisierung der tuberkulösen Prozesse erfolgen.

In dieser Auffassung werden wir unterstützt durch einen Befund, den wir an einem anderen Patienten erheben konnten, dessen Lungentuberkulose sehr günstig durch die Plastik beeinflußt wurde, der aber schon vor der Operation als Nebenbefund eine ganz geringe Erkrankung eines Nebenhodens hatte. Bald nach der Thorakoplastik setzte in diesem bis dahin ruhig verlaufenden Prozesse eine stürmische Reaktion ein, die in einigen Tagen unter hohen Temperaturen zu einer akuten Verkäsung des ganzen Nebenhodens führte, so daß der Hoden entfernt werden mußte. Von dem Augenblicke der Operation an sank die Temperatur sofort, das Allgemeinbefinden hob sich und der Patient fühlte sich wohl. Seine sehr interessante Krankengeschichte lassen wir hier kurz folgen.

Dr. R., Moskau, 23 J.

Seit Sommer 1909 Lungentuberkulose. Seit Februar 1912 Anschwellung des r. Hodens. Diagnose: Tuberkulose des l. Oberlappens, 2 Kavernen, an r. Epididymis ein kleines Knötchen zu fühlen, ein zweites am zugehörigen Leistenring.

26. X. 12 Operation: Resectio costarum 2—10. Guter Collaps, glatter Wundverlauf. Sputum nimmt nach 3 Wochen um die Hälfte ab, dann akute Hodenschwellung, rechts tuberkulöser Absceß des Hodens mit vollkommener Zerstörung des Nebenhodens. Ablatio. Seit dieser Zeit fieberfrei. Prognose gut zu stellen.

Der Hoden zeigt makroskopisch annähernd normale Größe und im ganzen normale Struktur. Er ist durchsetzt von einigen tuberkulösen Käseherden. Nebenhoden um das 3 fache seines Volumens vergrößert, sitzt dem Hoden kappenförmig auf und zeigt eine totale Einschmelzung in Form der flüssigen Verkäsung seines ganzen Gewebes, derart, daß nur noch vereinzelte Reste normal aussehenden Gewebes vorhanden sind. Samenstrang etwas verdickt, Schleimhaut tuberkulös zerstört.

Mikroskopisch zeigt das Hodengewebe zu etwa $^2/_3$ normale Verhältnisse. An den verschiedensten Stellen finden sich indessen eingelagert große knotige Herde, welche bestehen aus erweiterten, mit tuberkulösem Granulationsgewebe angefüllten Hodenkanälchen, deren Epithel fast vollkommen zerstört und substituiert ist durch ein dichtes, vorwiegend aus Epitheloidzellen und Lymphocyten bestehendes Granulationsgewebe mit vereinzelten Riesenzellen. Das Lumen der ursprünglichen Kanälchen ist ausgefüllt von zum größten Teile aus Lymphocyten bestehenden, aber auch epitheloidzellenhaltigen Massen. Da wo das Hodengewebe noch erhalten ist, ist es platt gedrückt durch die offenbar sehr schnell erkrankten und somit vergrößerten Hodenkanälchen der Nachbarschaft.

Scharf vom Hoden setzt sich ab der Nebenhoden. Dieser zeigt in fast allen Teilen eine gewaltige akute Verkäsung mit zahlreichen lympho- und leukocytären Einlagerungen. Am

Digitized by Google

Rande dieser Verkäsung finden sich Epitheloid- und Lymphzellen, aber auch Riesenzellen. Die Form der Nekrose wechselt zwischen ganz kleinen beginnenden Herden und großen, oft das ganze Gesichtsfeld einnehmenden. In einzelnen dieser Herde erkennt man noch schwach angedeutet die ursprüngliche Struktur des Gewebes. Da wo dieses noch erhalten ist, zeigt es meist auch schon beginnende Verkäsung.

Das Vas deferens zeigt gleichfalls ausgedehnte akute tuberkulöse Zerstörung.

In einem zweiten Falle trat nach der Operation eine akute, tuberkulös toxische Gonitis und eine Tendovaginitis tuberculosa ein.

Solche Erfahrungen und Beobachtungen weisen auf die große Bedeutung hin, die andere tuberkulöse Herde nach der Operation gewinnen können.

9. Frl. P., 34 J., Arosa.

Seit 1895 schon lungenkrank. Diagnose: Chronische Tuberkulose der l. Lunge mit starker Schwarten- und Schwielenbildung. Retraktion der Brustwand, Kavernensymptome im l. Oberlappen.

6. VI. 12 Operation: Resectio costarum 2–10. Unten 10, oben 4 cm. Gesamtlänge der resecierten Rippen 58 cm. Collaps sehr gut. Muskelhautnaht, Heftpflasterzugverband.

Nach der Operation leichter Collaps. Am Abend soporartiger Zustand, Puls rasch und klein, Atmung ganz langsam. Schwere Cyanose (Pantoponwirkung?). Nach 4 Stunden endlich erholt sich Pat., sieht besser aus, gibt klare Antwort, Atmung frequent. Ein gleicher, 30 Min. dauernder Anfall wiederholt sich am 7. VI. Dann vom 8.—22. VI. guter Verlauf. Sputum sinkt auf 60 ccm. 23. VI. Einsetzen von pneumonischen Aspirationserscheinungen in der l. Lunge, denen Pat. 28. VI. erliegt.

Autopsie: Kräftig gebaute, gut genährte weibliche Leiche, reichliches Fettpolster, Bauchhöhle frei. Zwerchfell steht besonders auf der l. Seite hoch, etwa in Höhe der 5. Rippe. Es wird die Trachea freigelegt und fest abgebunden, alsdann das Sternum herausgenommen, und es zeigt sich, daß die r. Lunge etwa 4½ cm über die Mitte in die l. Brusthöhle hineinragt. Das Mediastinum geht noch weiter hinüber. Dann wird, nach Eröffnen des Herzbeutels durch die Art. pulmonalis, Formalin in die Lunge gegossen, die Lunge bleibt 6 Stunden im Thorax liegen und wird dann herausgenommen.

Die r. Lunge ist stark ausgedehnt und stellt ein außerordentlich voluminöses Organ dar. Ihre Größe vom Apex bis zur Basis beträgt 23, die Tiefe vom stumpfen Rand bis zum Rand des Mittellappens 28 cm. Sie ist im ganzen stark emphysematös vergrößert. Am stärksten betrifft diese Vergrößerung den Mittellappen, der sich mantelartig nach medianwärts vorschiebt und so bis weit über das Sternum nach links hinüberragt. Die Ränder der Lunge sind stark abgerundet, die Pleura ist normal. Der Oberlappen ist frei von Tuberkulose, zeigt ein auffallend starkes vikariierendes Emphysem, am hochgradigsten ist dieses im Mittellappen, aber auch der Unterlappen ist stark emphysematös: Er zeigt in seiner Spitze einen kirschgroßen, in schwielige Massen eingebetteten tuberkulösen Herd ohne frische Prozesse. Daneben finden sich im größten Teile des Lappens große bronchopneumonische, nicht tuberkulöse, dichte knollige Aspirationsherde. Die Bronchien enthalten etwas Schleim und Eiter. Die übrigen Bronchien sowie die Trachea normal (Fig. 11).

Aus dem unteren Teile des l. Pleuraraums entleeren sich 600 ccm eines trüben, leicht rötlich gefärbten Exsudates. Der obere Teil der Höhle ist vollkommen verödet. Ein wirklicher Pleuraraum besteht nur noch zwischen der Basis der Lunge und der Zwerchfellkuppe.

Digitized by Google

11.

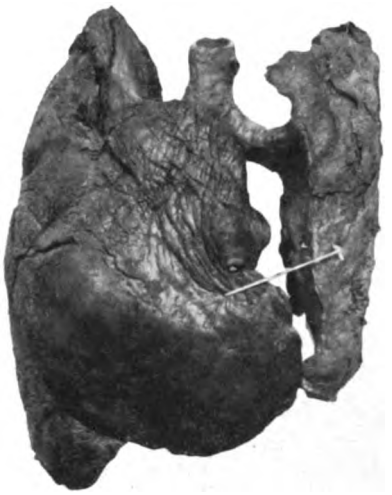

12.

Fig. 11. Hochgradige Retraktion der linken Lunge, vikariierendes Emphysem der rechten.
Fig. 12. Die beiden Lungen von hinten gesehen. Die rechte Lunge breitet sich mantelartig über das Mediastinum hin aus; die linke ist total retrahiert.

Digitized by Google

Im Gegensatz zu der großen voluminösen r. Lunge stellt die l. Lunge einen kleinen hochgradig geschrumpften und kollabierten Gewebsklumpen dar. Sie ist größtenteils eingebettet von fast fingerdicken Schwarten, bei der Auslösung aus dem Brustkorb müssen diese mit dem Messer herausgeschnitten werden. Sie ist im ganzen hart und fest. Sie mißt von der Spitze zur Basis 11, in der Breite nur 5 cm (Fig. 12). Auf dem Längsschnitt zeigt sie ein absolut dichtes, schwieliges, derbes, graurotes Grundgewebe, eine Trennung zwischen Ober- und Unterlappen läßt sich nicht erkennen. Sie besteht im wesentlichen aus einem schwieligen schiefrigen Gewebe. Die Spitze ist klein, absolut atelektatisch, hie und da finden sich gelbgraue trockene, von Bindegewebe durchsetzten und umgebenen Käseherde, die etwa 1 cm im Durchmesser haben. Am Hilusteile erkennt man die eintretenden Gefäße, daneben die anthrakotischen

Fig. 13.

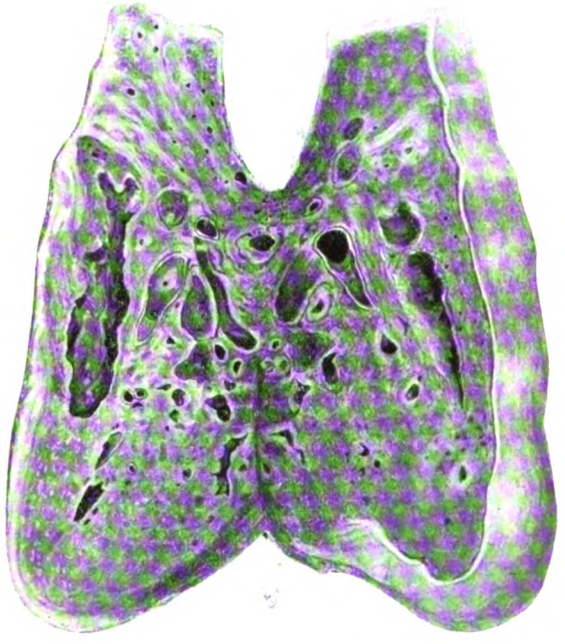

Linke Lunge aufgeschnitten. Collaps des gesamten Lungengewebes und der Kavernen. Schwielige Umwandlung des Parenchyms. Abkapselung der tuberkulösen Herde durch Bindegewebe.

Lymphdrüsen. Im mittleren Teile der Lunge findet sich, ob im Ober- oder Unterlappen läßt sich nicht feststellen, eine vollkommen plattgedrückte, 5 : 1 cm lange Kaverne, umgeben von derbem Narbengewebe. Ihr Lumen ist frei von Inhalt. Es wird begrenzt durch ein ungleichmäßig starkes höckeriges Granulationsgewebe, welches graurote Farbe hat und nur im oberen Teile gelbe Farbe aufweist. Makroskopisch keine Tuberkeln. Eine kleine hochgradigst kollabierte Kaverne findet sich im Unterlappen, umgeben von einem luftleeren, derben, schwieligen Bindegewebe, in welchem überall kleinere und größere, gut bindegewebig abgekapselte Käseherde eingelagert sind. Die ganze Lunge ist ziemlich stark grauschwarz pigmentiert, auf Druck entleert sich aus ihr keine Luft. Die unteren Partien in der Lunge zeigen ein zwar noch nicht narbig umgewandeltes, aber hochgradig atelektatisches, und dement-

Digitized by Google

sprechend luftleeres Gewebe. Ob einzelne spaltförmige kleine Hohlräume als erweiterte Lymphbahnen aufzufassen sind, läßt sich bei makrokopischer Besichtigung nicht entscheiden (Fig. 13).

Das Herz leicht hypertrophisch, etwas nach links verzogen, Klappen o. B. Uebrige Organe normal.

Mikroskopische Untersuchung.

I. Präparat: Längsschnitt durch die große kollabierte, spaltförmige Kaverne.

Mikroskopisch zeigt sich, daß es sich um eine gewaltig stark kollabierte, bzw. komprimierte bronchiektatische Kaverne handelt. Diese Bronchiektasie muß entstanden sein in einem Bronchus, welcher keine Knorpel führt. Das Epithel ist einschichtig, sehr intensiv gefärbt, es ragt nach dem Lumen zu papillenartig vor. Nur wenige gut gefärbte Schleimdrüsen liegen im subepithelialen Gewebe, in einem unmittelbar an das Epithel angrenzenden dichten sehr bindegewebsreichen, zum Teil von Tuberkelknötchen durchsetzten Granulationsgewebe, welches zellarm ist und sehr große erweiterte Lymphräume aufweist. An dieses grenzt das Lungengewebe, welches maximal komprimiert, bzw. kollabiert ist und hie und da ältere, zum Teil fibröse Tuberkel zeigt. Zum größten Teil ist es jedoch substituiert von Bindegewebe.

II. Präparat: Eine kleine spaltförmig komprimierte Kaverne.

Ein Stück Lungengewebe, das zum größten Teil aus hochgradigst kollabiertem Lungengewebe mit Verklebung und Verödung der Alveolen besteht. In ihm finden sich nur noch vereinzelte Partien, die als Lungengewebe zu erkennen sind. Der größte Teil wird dargestellt aus dichten derben, teilweise bindegewebig umgewandelten Strängen. Ueberall finden sich kleinzellige Infiltrate neben spezifischen Tuberkelbildungen, die durch Bindegewebe abgekapselt und zum Teil von diesen durchzogen sind. Die Blutgefäße zeigen verdickte Wandungen, sowie Vermehrung des perivaskulären Gewebes. Ihre Zahl ist nicht vermehrt. In diesem Präparate finden sich reichliche Mengen erweiterter Lymphspalten. Es fällt auf der große Reichtum an Pigment, welches überall in den dichten derben Bindegewebsmassen abgelagert ist.

Im Zentrum dieses so hochgradig veränderten Lungengewebes findet sich eine sehr schmale, aber sehr lange, vollkommen zu einem Spalt komprimierte tuberkulöse Kaverne ohne Inhalt. Der Collaps ist so ausgesprochen, daß sich die Wände der Kaverne fast berühren. Sie zeigt neben den typischen Bildungen von Tuberkeln reichlich Leukocyteninfiltrate. Sie wird abgegrenzt gegen das umgebende Schwielengewebe durch eine derbe dichte zirkuläre Bindegewebskapsel.

III. Präparat: Eine zweite spaltförmig komprimierte Kaverne. Sie zeigt bezüglich des sie umgebenden Lungengewebes genau dasselbe Bild wie die eben beschriebene. Auch ist ihr Cavum hochgradigst kollabiert bzw. komprimiert, nur läßt ihre histologische Untersuchung erkennen, daß es sich nicht um eine tuberkulöse, sondern um eine bronchiektatische Kaverne handelt, die hervorgegangen ist aus einem knorpel- und schleimdrüsenfreien Bronchus.

IV. Präparat: Ein unmittelbar unter der dicken schwartigen Pleura gelegenes Stück Lungengewebe. Es wird begrenzt von einer ganz gewaltig verdickten schwieligen, sehr bindegewebsreichen Pleura, die im ganzen zell- und blutgefäßarm ist. Das darunter liegende Lungengewebe zeigt neben einfachem Collaps mit Verödung der Alveolen und Desquamation ihres Endothels auf große Strecken hin bindegewebige Umwandlung. In diesen Bindegewebsschwielen lagern große Mengen stark ektasierter Lymphbahnen, sowie kleinzellige und leukocytäre Infiltrate. Hie und da finden sich bindegewebig umgewandelte Tuberkel.

Digitized by Google

Im übrigen Teil des Gewebes finden sich reichliche Mengen größtenteils verkäste Konglomerattuberkel mit typischen am Rande der Verkäsung stehenden Lymph-, Epitheloid- und Riesenzellen. Die verkästen Massen werden zum Teil durchsetzt von Bindegewebe. In gleicher Weise sind die großen verkästen tuberkulösen Herde abgegrenzt durch dichte Wälle von Bindegewebe, welches entsprechend seinem Alter wechselnden Zellreichtum zeigt. Die Bronchien sind alle stark vergrößert, haben zum Teil Inhalt, sind aber meist kollabiert, bzw. komprimiert, soweit ihre Wand frei von Knorpeln ist. Hie und da finden sich einige Tuberkel in der Bronchialwand. Die Blutgefäße sind verdickt durch perivaskuläres Gewebe, kräftiger entwickelt als normal.

V. Präparat: Entstammt dem rechten emphysematösen gesunden Oberlappen: Bei sonst vollkommen normaler Lunge ein hochgradiges vikariierendes Emphysem, derart, daß in vielen Gesichtsfeldern die Alveolarsepten geschwunden sind und so die Alveolen zum Teil ineinander übergehen. Da wo ihr Endothel erhalten ist, ist es auffallend kräftig entwickelt. Die Bronchien enthalten etwas Schleim, sind leicht erweitert, die Pleura ist intakt.

VI. Präparat: R. Unterlappen: Zahlreiche broncho-pneumonische, nicht tuberkulöse Herde in einem stark emphysematösen Lungengewebe. Pleura zeigt Gefäßinjektion, keine Entzündung.

Es handelt sich hier um eine ganz chronisch verlaufende Tuberkulose der linken Lunge, die 17 Jahre lang bestanden hat. Das leidliche Allgemeinbefinden wurde ab und zu durch neue Schübe gestört.

Der anatomische Charakter war eine fibröse schwielige Form der Tuberkulose, die einseitig war. An sich bestanden in dem Organe eine ausgesprochene Neigung zu fibrösen Schrumpfungen. Von dem reichlich vorhandenen alten Bindegewebe wuchert nach der Operation in kurzer Zeit ein überaus kräftiges junges Gewebe durch die ganze Lunge hindurch, das überall in die Septen der Alveolen sowie in und um die Tuberkuloseherde herum vordringt.

Der mechanische Effekt der Retraktion kommt in dem vollkommenen Collaps der Kavernen zum Ausdruck.

Der fibröse Charakter der Erkrankung ließ sich vor der Operation schon an der starken Eindellung der Brustwand erkennen. Trotzdem waren aber die Kavernen klaffend. Nach der Operation tritt eine hochgradige Einengung der ganzen linken Brustseite und ein Verschwinden der Kavernen ein.

Sehr lehrreich ist der Befund an der andern Lunge. Sie stellt ein überaus voluminöses, emphysematös vergrößertes Organ dar. Ihr Mittellappen und der vordere Teil ihres Unterlappens breiten sich mantelförmig bis auf die andere Seite weit über das Mediastinum aus.

Bei der Patientin bestand eine Form der Tuberkulose, die für die chirurgische Behandlung ganz besonders günstige Verhältnisse darstellt. Hochgradige Schrumpfungstendenz der Lunge mit Retraktion und Eindellung der Brustwand geben den klinischen Anhaltspunkt für diese Form der Tuberkulose. Hinzu kommt, daß die andere Seite absolut gesund war und anatomisch nur einen kleinen alten Herd in der Spitze des Unterlappens aufwies.

Digitized by Google

14.



15.

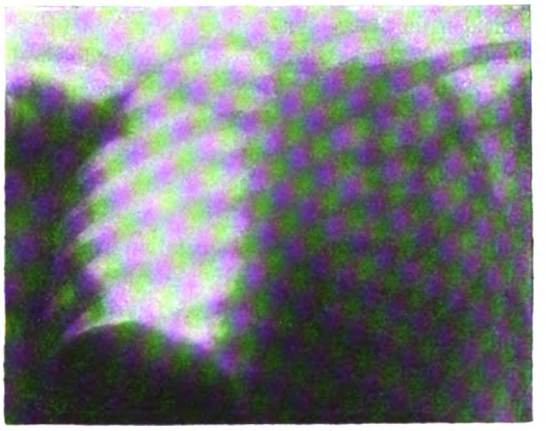

Fig. 14. Fall 9 vor der Operation. Infiltration des Unterlappens, Kavernen im Oberlappen.
Fig. 15. Einengung der linken Brusthälfte und Collaps der Kavernen.

Digitized by Google

Man konnte in diesem Falle von vornherein ein günstiges Resultat von der Operation erwarten.

Der mechanische Effekt der Operation läßt sich an dem Vergleiche der beiden Röntgenbilder (Fig. 14 u. 15) erkennen. Fast die ganze linke Lunge gibt einen tiefen Schatten, der nur an einzelnen Stellen die Kavernen enthält. Durch die Operation wird die kranke Lunge maximal eingeengt. Im Röntgenbilde erkennen wir dies an dem Verschwinden der lufthaltigen Räume und der Verkleinerung der ganzen Thoraxhälfte.

Die Patientin ging 3 Wochen nach der Operation an einer Aspirationspneumonie der andern Seite zugrunde. Solche Aspirationen sind bei allen Kranken mit reichlichen Sputummengen möglich. Man muß mit der größten Vorsicht darauf achten, daß durch ausgiebige Expektoration einem solchen Ereignis vorgebeugt wird. Gewöhnlich tritt die Aspiration in den ersten Tagen nach der Operation ein, sehr selten erst nach 2—3 Wochen. Immerhin lehrt gerade diese Beobachtung, wie sorgfältig die Nachbehandlung bei diesen Kranken durchgeführt werden muß.

Hier möchte ich darauf hinweisen, daß die Aspirationsgefahr namentlich bei sogenannten partiellen Plastiken zu befürchten ist. Gewöhnlich handelt es sich dann um eine Aspiration aus der Kaverne des erkrankten Oberlappens in den Unterlappen derselben Seite. Gerade aus diesem Grunde tritt S a u e r b r u c h immer wieder für eine Ausdehnung der Thorakoplastik auch auf den Unterlappen ein.

10. E., 29 J., Reisender, Regensburg.

Beginn des Lungenleidens im Jahre 1904 mit Blutung. 1905 eine zweite, der 1907 eine dritte stärkere folgt. Ende 1907 wiederholt große Blutungen, desgleichen im Juli 1908. Im Mai 1908 wird über der r. Spitze Rasseln nachgewiesen. Befinden im ganzen leidlich, so daß Pat. seinem Beruf als Reisender nachgehen kann. Während dieser Zeit führte er jedoch ein äußerst ungeordnetes Leben: reichlicher Alkoholgenuß. Im Frühjahr 1909 erneute Lungenblutung, ebenso 1910. Anfang 1911 geht Pat. nach Arosa. Hier setzt im März eine große Lungenblutung ein, die sich dann in den nächsten 10 Tagen häufig wiederholt. Im Frühjahr 1911 wird Pat. wegen einseitiger Tuberkulose zur Operation nach Zürich geschickt.

Befund: Sehr elend aussehender Pat., Gesicht eingefallen, hektisch gerötet. Starke Abmagerung bei sonst leidlich kräftigem Körperbau. L u n g e n b e f u n d: Rechts vorn oben bis 3. Rippe Dämpfung mit Tympanie. Unterhalb der Clavicula Schallwechsel. Rechts vorn und rechts hinten oben bronchiales, unterhalb der Clavicula amphorisches Atmen, mit reichlichen mittleren und großblasigen, zum Teil klingenden Rasselgeräuschen. Unterhalb der 3. Rippe Rhonchi bei vesikulärem Atmen bis zur unteren Grenze. Rechts hinten Dämpfung bis $^2/_3$ Scapula. Bronchiales Atmen bis Mitte Scapula. Vesikulär bronchiales Atmen bis zur unteren Lungengrenze. Oben zahlreiche mittlere und großblasige, zum Teil klingende Rasselgeräusche. Rechts unten zahlreiche feine, knisternde Rhonchien. Im Röntgenbild zeigt die l. Seite einen kleinen Schatten neben der Spitze, sonst ist die l. Lunge klinisch völlig intakt. Die r. Seite ist undurchsichtig, oben bis zur 4. Rippe. Ebenso in den unteren, nach der Lungenbasis hin gelegenen Partien. Unterhalb der Clavicula findet sich deutlich sichtbar eine große Kaverne. Sputum schleimig, eitrig. 120 ccm pro Tag. Temperaturen bis 38.

Digitized by Google

Ein Pneumothoraxversuch (Prof. Sauerbruch) mißlingt wegen bestehender Verwachsungen. Deshalb 10. VI. 11 Operation. Resectio costarum IV—VII Lokalanästhesie. Nach der Operation starke Dyspnoe mit hochgehendem Puls (Brustwandflattern). Auf Kampfer und Digalen Besserung. Temp. steigt nach der Operation, geht aber dann allmählich zur Norm zurück. Heilung der Wunde glatt. Pat. wird am 17. VII. 11 in gutem Allgemeinzustand mit einer Sputummenge von nur 40 ccm entlassen.

Nach Bericht von Dr. Bucher-Dielsdorf ist in der Folge das Allgemeinbefinden des Pat. sehr gut, so daß er im Herbst 1911 seine Arbeit wieder aufnehmen kann. Die Sputummengen gehen bis auf 10 ccm zurück. Trotz mehrfacher Aufforderung kommt der Kranke nicht zur zweiten Operation. Er fühlt sich gesund und arbeitet. Daneben ergibt er sich dem Alkoholismus und spritzt sich außerdem große Morphiumdosen ein. Infolgedessen wieder Verschlechterung seines Zustandes. Die Sputummengen steigen an, es treten neue Lungenblutungen auf und der Prozeß verbreitet sich auf den Unterlappen. Gleichzeitig treten frische Prozesse in der l. Spitze auf. Nach dem letzten Bericht bestehen hohe Temperaturen und große Schwäche. Der Auswurf nimmt rapide zu. Erneut treten heftige Lungenblutungen ein. Ueber die ganze l. Lunge dehnt sich die Tuberkulose aus. Pat. steht dauernd unter Morphium, das er sich selbst einspritzt. An den Oberschenkeln entwickeln sich große Abscesse und Infiltrate. Ende Oktober 1912 Exitus.

Sektion: Sehr blasse, stark abgemagerte Leiche. An beiden Oberschenkeln große Mengen von Abscessen und Infiltraten. Brustkorb im Bereich der Regio infraclavicul. von der 3.—6. Rippe, besonders aber hinten im Bereich der Scapula stark eingedellt und eingesunken.

Die r. Lunge ist fest verwachsen mit ihrer Pleura, sie wird aus diesen Verwachsungen herausgelöst. Ihre Höhe beträgt 18, ihre Tiefe 12 cm. Ihre Form ist insofern verändert, als der Oberlappen auffallend stark von lateralwärts nach medialwärts verschmälert ist, während der Unterlappen normale Breite hat. Der Mittellappen ist im oberen Teil analog dem Oberlappen verschmälert, sein unterer Teil zeigt normale Verhältnisse. Der Durchmesser des Oberlappens beträgt in seiner breitesten Ausdehnung von medialwärts nach lateralwärts gemessen nur 5 cm. Auf diese Weise erhält die Lunge eine eigentümliche Form, insofern als auf der gut geblähten unteren Hälfte höckerförmig die stark verschmälerte obere aufsitzt. An der lateralen und hinteren Fläche des Oberlappens sieht man deutlich eine seichte Impression der Lunge, welche der im Thoraxinnern sich vorfindenden Vorwölbung der Brustwand entspricht. Der ganze Oberlappen besteht aus einem System von etwa 15 Kavernen, die derart angeordnet sind, daß eine große von medial nach lateral verschmälerte Kaverne das Zentrum bildet und daß in allen Richtungen die übrigen wesentlich kleineren aber auch kollabierten, ja stellenweise so komprimierten Kavernen aufliegen, daß sie nur schmalen Spalt darstellen. Zum Teil kommunizieren sie mit der großen Kaverne. Auf diese Weise ist die Wand der großen Höhle höckerig und von zahlreichen Trabekeln durchzogen. Sie ist sehr hart, knorplig, von grauroter Farbe. Das umgebende Lungengewebe, soweit es überhaupt noch vorhanden ist, ist atelektatisch und zeigt in einem schwieligen Gewebe käsig-pneumonische, bindegewebig gut abgekapselte Herde. Der zuführende Bronchus ist frei von Tuberkulose. — Der Unterlappen ist sehr voluminös, gut lufthaltig, seine Pleura zarter als die des Oberlappens. Er zeigt in dem von verschiedenen frischeren und älteren Aspirationsherden durchsetzten Gewebe im Zentrum gleichfalls ein System von Kavernen, die jedoch alle ein klaffendes Lumen zeigen, schwammig weiche Ränder haben und ohne Bindegewebsdemarkierung aus dem umgebenden größtenteils pneumonisch-tuberkulösen Gewebe hervorgehen. Sie enthalten reichlich Eiter und Schleim, sowie frischeres und älteres Blut. — Zwischen beiden Lappen

Digitized by Google

findet sich der im oberen Teile verschmälerte im vorderen unteren jedoch normal breite Mittellappen. Er ist größtenteils käsig-pneumonisch infiltriert. Daneben findet sich im unteren Teile bereits beginnende Kavernenbildung, während der obere mehr eine trockene zum Teil von Bindegewebe durchzogene Nekrose zeigt. Die Bronchien o. B. Die Gefäße desgleichen.

Die l. Lunge ist wesentlich größer als die rechte, sie ist sehr voluminös. Besonders kräftig entwickelt ist ihr medialer Rand, der weit über die Mittellinie vorragt und das Herz auf diese Weise überlagert. Sie enthält in der Spitze im schiefrigen Gewebe alte trockene Tuberkuloseherde. Im wesentlichen besteht sie jedoch aus Unmassen von dicht nebeneinander sitzenden bis linsengroßen, gelblichweißen, sehr frischen peribronchitischen Tuberkuloseherden. Diese sind verbreitet über beide Lappen. Im Oberlappen sind sie etwas reichlicher, gelber und größer, während sie im Unterlappen hellgrau gefärbt erscheinen und an Größe und Zahl hinter denen des Oberlappens zurückstehen. Die Pleura des Oberlappens ist verdickt, die des Unterlappens normal. Die Bronchien sind frei von Inhalt. Nur die feineren enthalten neben Schleim und Eiter zum Teil frischeres, zum Teil älteres Blut.

Herz sehr schlaff, in allen Teilen dilatiert, Muskulatur weich, Klappen normal. Im Darm ausgedehnte Tuberkulose des Ileums, in der l. Niere ein Ausscheidungstuberkel.

Mikroskopische Untersuchung.

I. Präparat: Ein Schnitt aus dem Oberlappen, der einige sehr schmale kollabierte Kavernen aus der Umgebung der großen Kaverne enthält. van Gieson färbung. Schon bei Besichtigung mit bloßem Auge fällt der Reichtum an Bindegewebe auf.

Mikroskopisch zeigt das Lungengewebe einen größtenteils hochgradigen Collaps, derart, daß die Alveolen dicht aneinander liegen, und ihre Septen zum Teil verschmolzen erscheinen, unter Desquamation und Schwund ihres Endothels. Das Präparat läßt den Charakter der Tuberkulose noch erkennen: Ueberall finden sich breite käsig-pneumonische Infiltrate mit zentraler Nekrose und ziemlich reichlicher Riesenzellen- und Lymphocytenansammlungen, daneben einzelne Solitärtuberkel. Alle Herde zeigen eine hochgradige Bindegewebsentwicklung derart, daß sowohl um die einzelnen Herde herum als auch in die kleinen hinein sich ein kräftiges Bindegewebe entwickelt hat. Dieses ist ziemlich zellreich, vor allem fällt hier sein Reichtum an Kapillaren auf. Nicht nur im Bereich der Tuberkulose, sondern auch in die noch nicht von ihr befallenen Teile des Lungengewebes hat diese Bindegewebsentwicklung stattgefunden: Es durchziehen schmale und breite Streifen das ganze Gewebe. Ihren Ausgang nehmen sie von dem stark verdickten und sehr üppig wachsenden perivaskulären und peribronchialen Gewebe. Die Lymphspalten sind vermehrt und vergrößert. Es findet sich ziemlich starke Pigmentablagerung. Nach dem zentralen Teile des Präparates zu finden sich einige größere und kleinere stark kollabierte Kavernen. Die Wandung dieser Höhlen zeigen alle gleichmäßig kräftig entwickeltes breites, zellreiches und ziemlich blutgefäßreiches Bindegewebe. Diesen sitzt nach dem Cavum der Höhle zu ein System von strotzend gefüllten Kapillaren auf. Das zwischen ihnen gelegene Gewebe ist reich an Lymphocyten und zeigt vereinzelt Leukocyten. An einzelnen Stellen finden sich in dem noch nicht tuberkulös erkrankten Lungengewebe reichliche Anhäufungen von Lymphocyten. Die Wände der Blutgefäße sind verdickt, die Lymphgefäße sehr kräftig und vermehrt. In einzelnen Alveolen lassen sich Corpora amylacea nachweisen, die vereinzelt eigentümliche wie kleine Splitter aussehende Einschüsse zeigen, und zum größten Teil gut geschichtet sind.

II. Präparat entstammt dem pneumonisch infiltrierten Mittellappen und zwar im ziemlich bindegewebsreichen Teile (van Gieson).

Es stellt ein teilweise sehr stark kollabiertes bzw. komprimiertes Lungengewebe dar, welches eine sehr dicke derbe Pleura zeigt, die ihren Bindegewebsreichtum an dem leuchtend

Digitized by Google

rot gefärbten Gewebe gut erkennen läßt. Von ihr aus sowie von dem perivaskulären Gewebe ziehen dichte Bindegewebsstränge in das Lungengewebe hinein, welche an den verschiedensten Stellen Tuberkuloseherde umschließen. Der Charakter dieser Tuberkulose ist vorwiegend käsig-pneumonisch, doch finden sich auch hier Einzelherde, die eine peribronchiale Tuberkulose darstellen. Sie sind klein und riesenzellreich. Wenig epitheloide Zellen, zum Teil zentral nekrotisiert, zum Teil derb fibrös umgewandelt. Das Lungengewebe ist größtenteils kollabiert und wie der Oberlappen, gleichfalls interstitiell bindegewebig umgewandelt. Einzelne Alveolarlumina enthalten neben Corpora amylacea eine reichliche Aussaat von Lympho- und Leukocyten. Die Bronchien, leicht erweitert, enthalten Fibrin und Leukocyten. Einzelne hier nur mikroskopisch sichtbare Zerfallshöhlen sind auffallend stark bindegewebig abgekapselt. Diesem Bindegewebe sitzt nach dem Lumen hin ein dichtes zell- und blutgefäßreiches Granulationsgewebe auf, das frei von Tuberkulose ist. Die Lymphgefäße sind erweitert, ziemlich starke Pigmentablagerung im Bindegewebe und in den Alveolarsepten.

III. Präparat: Schnitt aus einer nicht kollabierten, bindegewebsarmen Kaverne des r. Unterlappens.

In einem gut lufthaltigen, in den verschiedensten Teilen bindegewebsarme verkäste Tuberkuloseherde. In einem bergenden Lungengewebe findet sich eine große buchtige Kaverne, deren Wandung vielfach zerfetzt erscheint und zum Teil aus nekrotischem, zum anderen Teil aus noch im Zerfall begriffenem Lungengewebe besteht. Ihr Granulationsgewebe enthält reichliche Mengen von Tuberkeln. Es ist sehr reich an Lympho- und Leukocyten. Zwar zeigt auch das Lungengewebe, besonders um die Gefäße herum, Bindegewebsentwicklung, wie auch die Kaverne in ihrem äußeren Teil einen Bindegewebssaum aufweist. Dieser ist jedoch so dünn, und so wenig intensiv gefärbt, daß er nur als schmaler Streifen imponiert. Das übrige Gewebe zeigt stellenweise frische tuberkulöse Aspirationsherde, daneben Partien, in denen die Alveolen frisches und älteres Blut enthalten. Hier und da Corpora amylacea. Die Lymphgefäße nicht verändert, nur geringe Ansammlung von Kohlepigment, dieses findet sich vorwiegend in dem spärlich entwickelten Bindegewebe.

IV. Präparat: Stellt einen Block dar aus dem oberen Teile des l. Oberlappens. Es zeigt in der einen Hälfte sehr gut lufthaltiges, ja emphysematöses Lungengewebe, in der anderen aber neben alten schwieligen pigmenthaltigen tuberkulösen Herden, frische peribronchitische und pneumonische Infiltrate, die zum Teil nekrotisiert sind und so dem Gewebe seine Grundstruktur genommen haben, zum Teil jedoch, wo die Nekrose noch nicht ausgesprochen ist, den Bau des Lungengewebes noch erkennen lassen. Neben den spezifisch tuberkulösen Zellbildungen finden sich reichlich Leukocyteninfiltrate. In den Partien der frischen Erkrankung keine nennenswerte Bindegewebsentwicklung. In einzelnen Alveolen findet sich frisches Blut, daneben die schon oben beschriebenen Corpora amylacea.

V. Präparat: L. Unterlappen. Ein sehr gut lufthaltiges Gewebe mit herdförmiger Aussaat ganz frischer peribronchitischer Tuberkuloseherde neben zahlreichen Herden von Blutaspiration. Die tuberkulösen Herde sind zum Teil bronchopneumonisch-käsig, zum Teil ist die Lungenstruktur verschwunden und es finden sich breite verkäste Partien ohne Bindegewebsentwicklung. Daneben Corpora amylacea und aspiriertes Blut.

Der von Muskeln entblößte Thorax zeigt auf der l. Seite normale Verhältnisse, rechts fehlt aus der 4.—7. Rippe je ein etwa 10 cm langes Stück, im hinteren Abschnitt derselben. An dieser Stelle ist die Brustwand eingesunken und dementsprechend nach innen vorgewölbt. In dieses Fenster eingelagert ist die an den medialen Rippenstümpfen fixierte und vor sie luxierte Scapula, welche somit wie eine Pelotte die Brustwand vor sich herdrängt. Diese

Digitized by Google

selbst ist völlig bindegewebig, nicht knöchern aber vollkommen fest und stark fixiert. Die Scapula ist an der Stelle, wie sie vor bzw. unter den Rippen liegt, ohne Beweglichkeit durch derbe breite Bindegewebsmassen an die medialen Rippenstümpfe fixiert. An diesen selbst findet sich üppiger Callus. Die Vorwölbung der Brustwand ins Innere der Brusthöhle bildet hier eine schmale Nische, welche zwischen der Wirbelsäule und der Vorwölbung selbst gelegen ist. Der Umfang des Brustkorbes beträgt in Höhe des Angulus scapulae $26\frac{1}{2} : 32$ cm.

Die obere Apertur ist normal, doch stehen die drei obersten Rippen bedeutend steiler wie die entsprechenden der nicht operierten Seite. Auf diese Weise ist der Kuppelraum der Pleura stark verkleinert. Am stärksten jedoch verkleinert ist der mittlere Teil der Brusthöhle. Die Distanz der lateralen Brustwand von der Wirbelsäule beträgt in der Ebene der Wirbelsäule $8 : 10\frac{1}{2}$ cm in Höhe der 5. Rippe. $11\frac{1}{2} : 10$ cm in Höhe der 9. Rippe.

Diese Erweiterung des Thorax in der unteren Apertur ist dadurch zustande gekommen, daß von der 9. Rippe an die Rippen sich etwas stärker nach außen vordrängen als auf der nichtoperierten Seite.

Die Wirbelsäule zeigt keine Veränderung im Sinne einer Skoliose.

Eine 9 Jahre lang bestehende, im Anfang ziemlich mild, dann aber in den letzten Jahren florid verlaufende und mit Blutungen einhergehende Tuberkulose des rechten Oberlappens wird zunächst günstig beeinflußt durch eine partielle Plastik über dem Oberlappen. Der Patient wird eine Zeitlang fieberfrei, er blutet nicht mehr, geht seiner Arbeit wieder nach und seine Auswurfmengen gehen von 120 ccm pro die auf 10 ccm herunter. Dann aber setzen Erscheinungen von rasch fortschreitender tuberkulöser Einschmelzung des Unterlappens der operierten Seite ein, die den Patienten zwingen, die Arbeit wieder einzustellen. Die Blutungen und das Fieber treten wieder auf und das Sputum nimmt von Tag zu Tag zu. Trotz dieses schweren Allgemeinzustandes führt der Patient ein sehr unregelmäßiges und ungeordnetes Leben, er trinkt reichliche Mengen Alkohol und spritzt sich große Dosen Morphium ein. Indessen geht der Lungenprozeß weiter. Er entwickelt sich im linken Oberlappen, dann folgt eine frische Aussaat im Unterlappen, und schließlich wird der Patient so matt und elend, daß er nicht mehr das Bett verlassen kann. Sein Morphiumabusus steigt gewaltig, seine Schwäche nimmt immer mehr zu, bis ihn etwa $1\frac{1}{2}$ Jahre nach der Operation der Tod von seinem Leiden und seinen Leidenschaften befreit.

Der Verlauf dieser Erkrankung ist äußerst charakteristisch, ebenso charakteristisch ist der anatomische Lungenbefund. Wir erkennen, daß der stark verschmälerte Oberlappen durchsetzt ist von zahlreichen dicht zusammengefallenen Kavernen, die ihrerseits von derben Schwielenmassen umgeben sind. Das wenige noch übrig gebliebene gesunde Lungengewebe ist gleichfalls kollabiert. Anders verhält sich der Unterlappen. Er zeigt ein System großer frischer, eiterhaltiger Kavernen, die zum Teil noch die Reste von Blutungen enthalten. Ihr Lumen ist überall weit klaffend. Die sie umgebenden Bindegewebssäume gering entwickelt. Das Lungengewebe ist lufthaltig und zeigt da, wo noch keine Kavernen zur Entwicklung gekommen sind, frische und alte Aspirationsherde. Auch in der linken

Digitized by Google

Lunge hat sich eine allmählich fortschreitende und gegen das Ende des Lebens hin sich rapid entwickelnde Tuberkulose ausgebreitet, die besonders im Unterlappen ihren bösartigen Charakter erkennen läßt.

Der therapeutische Eingriff war nach unserer heutigen Ansicht ungenügend. Er hatte durch mangelhafte Ruhigstellung des Unterlappens das Fortschreiten des tuberkulösen Prozesses in ihm begünstigt. Vielleicht ist es auch zu einer Aspiration in den Unterlappen gekommen.

Es geht weiter aus der Beobachtung dieses Falles hervor, daß nach einer partiellen Plastik zwar ein vorübergehender Erfolg erzielt werden kann, daß aber dann nach kurzer Zeit eine Ausbreitung des tuberkulösen Prozesses auf andere Lungenabschnitte erfolgt.

Wir verfügen noch über zwei andere Beobachtungen, die die Richtigkeit unserer Ansicht über die Oberlappenplastik bestätigen. Bei beiden Kranken war nur eine partielle Oberlappenplastik ausgeführt worden. Beide aspirierten in den Unterlappen derselben Seite. Der eine davon starb an fortschreitender Tuberkulose, der andere überstand die Aspiration und erholte sich.

11. G. Sch., 29 J., Sekretär, Hof a. Saale.

1903 erkrankt mit Pleuritis sin. 1904 Husten und Auswurf. 1905 linksseitige Spitzenaffektion. Auf Kur Besserung. 1906 wieder Husten und Auswurf. Seit 1907 zunehmende Verschlechterung. Von da ab leidliches Befinden mit Intervallen, in denen es Pat. schlechter geht. Sputum ca. 90—100 ccm. Im März 1913 vergeblicher Pneumothoraxversuch.

Befund: Groß und kräftig. Lungen: Rechts hinten oben geringe paravertebrale Schallverkürzung, gegen Spina scapulae sich aufhellend, bei Mitte Scapulae deutliche Hilusdämpfung. Links hinten oben deutliche Dämpfung mit Tympanie. Bei Spina Wintrich positiv. Unter Spina zunehmende Dämpfung. Die untere Lungengrenze entspricht dem 9. Processus spinosus. Rechts vorne oben über Clavicula geringe Verkürzung des Schalles, ebenso im 1. Intercostalraum neben dem Sternum. Sonst überall sonor. Die untere Grenze steht tief in Mamillarlinie am unteren Rand der 7., sie ist gut verschieblich. Links vorn oben gedämpft, tympanitisch. Wintrich angedeutet. Auch im 1. Intercostalraum noch feine Tympanie. Vom 2. Intercostalraum an zunehmende Dämpfung bis unten, ebenso in der Axillargegend mit starker Resistenzvermehrung. Die untere Grenze ist gut zweifingerbreit höher als rechts, nicht verschieblich. — Auskultation: Rechts hinten oben Atemgeräusch scharf vesikulärbronchial, etwas unrein. Nach Husten mittleres fernes knackendes Geräusch, von Spina an vesikuläres Atmen, neben der Wirbelsäule noch etwas unrein. Von Mitte Scapula an rein vesikulär ohne Nebengeräusche. Ueber dem unteren Lungenrande Atemgeräusch wenig abgeschwächt, unrein. Links hinten oben broncho-amphorisches Atmen, nach Husten spärliche mittlere und gröbere, fernklingende Rhonchi, dasselbe bis Mitte Scapula. Weiter unten Atmung mehr vesico-bronchial, verlängertes Exspirium von mäßig zahlreichen, zähen, halbklingenden Rasselgeräuschen bekleidet. Unter dem Angulus sind die Rhonchi gröber und feuchter, zum Teil deutlich metallisch, erst ganz unten über dem Lungenrand spärlicher und trockener. Links vorn oben scharf broncho-amphorisch mit langem hauchendem Exspirium. Nach Husten mäßig zahlreiche, deutlich klingende, ausgesprochen metallische Rasselgeräusche. Erst ganz unten über dem Lungenrand Atmung abgeschwächt, vesikulär, unrein und leise. Hier spärlich mittlere fernklingende, zähe knarrende Rhonchi. Rechts vorn oben etwas unrein, vesikulär-bronchial. Im unteren Winkel über Clavicula nach Husten fern-

Digitized by Google

klingendes Knacken. Vom 1. Intercostalraum an scharf vesikulär ohne Nebengeräusche, mit etwas verlängertem Exspirium. Etwas nach unten und außen von der Mamilla in einem kaum fünffrankgroßen Bezirk spärliche trockene Reibegeräusche. Unten über dem Lungenrand Atemgeräusch leise, deutlich knackend. Bei der Atmung schleppt die l. Seite stark nach, die ganze l. Thoraxhälfte ist flacher und schmaler als die rechte.

Herz von rechts her von überdehnter Lunge überlagert. Relative Dämpfung nach rechts bis fast zum l. Sternalrand. Spitzenstoß zweifingerbreit außerhalb der Mamillarlinie, Töne rein. Sputum Tuberkulose positiv.

10. V. 13 Operation (Prof. Sauerbruch): Mo. 0,15, Novocainanästhesie 90 ccm. Extrapleurale Thorakoplastik. Vom Paravertebralschnitt aus Resektion der Rippen 1—10 der l. Seite. Rippe 6—3 liegen eng beieinander. Die Resektion der 1. Rippe sehr schwer. Die Rippenstümpfe werden möglichst nahe gegen die Wirbelsäule hin abgetragen. Wegen der sehr starken Schwarten ist der Collaps der Lunge gering. Es wird daher die Spitze und der obere Teil der Lunge so weit wie möglich gelöst und so zwischen der von Pleura bedeckten Lunge und dem Rippenkorb eine gut faustgroße Höhle geschaffen. Die lateralen Stümpfe schieben sich gut vor die medianen, ebenso wird die Scapula in die Operationswunde, speziell vor die medianen Rippenstümpfe hineingedrückt. Drain. Muskelnaht, aseptischer Verband. Nach der Operation leichter Collaps, gegen abend erholt sich Pat. — 11. V. Temp. 38,8, Puls 145 trotz Digalen. Subjektiv leidliches Befinden. Mediastinum erscheint leicht nach rechts verschoben. — 12. V. Allgemeinzustand schlecht, Pat. sehr matt. Temp. 39, Puls 140, keine Dyspnoe. Pat. ruhig, etwas apathisch. R. Herzgrenze deutlich zwei Querfinger rechts vom Sternum entfernt nachzuweisen. Dortselbst fühlt man in den Intercostalräumen die Pulsation des Herzens. — 13. V. Zustand sehr schlecht. Temp. 40,6, trotz reichlichen Mengen Kampfer und Digalen Puls 160, irregulär, kaum zu fühlen. Atmung fliegend. Gegen Mittag Delirium. 4 Uhr mittags intravenöse Infusion ohne Erfolg. Trotz der starken Verdrängung macht Pat. nicht den Eindruck, als ob der schwere Zustand auf dieser Mediastinalveränderung beruhe, vielmehr hat es den Anschein, besonders unter Berücksichtigung der hohen Temperatur, als ob eine schwere Infektion der Wunde eingetreten sei. Verbandwechsel. Wunde von außen reaktionslos, daher neuer Verband. Unter zunehmender Apathie verbunden mit schwerem Delirium tritt um 6 Uhr der Exitus ein.

Sektion: Kräftig gebaut. Ernährungszustand gut. Auf der l. Thoraxhälfte verläuft auf dem Rücken eine große bogenförmige Schnittlinie, die paravertebral von der Schulter hinabzieht und in Höhe des Angulus scapulae nach vorn hin verläuft. Die Operationswunde ist zum allergrößten Teil verschlossen, nur im unteren Teile klafft sie und hier sickert etwas Blut heraus. Die Nähte werden getrennt und die Wundränder mit leichter Mühe auseinandergezogen. Sie sind oberflächlich verklebt und umschließen dann in der Haut eine rinnenförmige Höhle, in der sich Blutcoagula, zum Teile auch noch etwas flüssiges Blut befindet. Die Ränder dieser Höhle sind unten zum Teil erweitert und mit schmierigen gelben Massen durchsetzt. Oben führen sie breit in den Thorax hinein, und hier findet man nun eine gut faustgroße Höhle, die mit einem verhältnismäßig trockenen Blutgerinnsel angefüllt ist. Die Haut ist hier in weitem Umfange eigentümlich bläulich-rot, wie nach älteren Blutergüssen verfärbt.

Es wird zunächst die Trachea frei präpariert und unterbunden, alsdann wird der Hautschnitt der Bauchhöhle durchgeführt, die Haut von der r. Thoraxhälfte abpräpariert und die knorpligen Teile der Rippen rechterseits durchschnitten. Auf diese Weise wird ein breiter Zugang zum r. Pleuraraum gewonnen. Der freie Rand der r. Lunge überlagert das Herz und die Aorta und reicht bis zur Mittellinie. Das Herz ragt, wie man durch Abheben der Lunge

Digitized by Google

feststellen kann, etwa 3½ cm über den r. Sternalrand hinweg, der große Gefäßbogen nur um etwa 1½ cm. Die r. Pleurahöhle enthält etwa 150 ccm rötlicher Flüssigkeit. Der vorliegende Teil der r. Lunge ist lufthaltig, mit Ausnahme einiger derber Knoten.

Es wird nun auch die Haut der l. Thoraxhälfte abpräpariert und dabei findet sich eine Durchtränkung der Brustmuskeln mit frei ausgetretenem Blut, besonders in der oberen Hälfte des Thorax. Nach Durchschneiden der linksseitigen Rippen muß das Sternum mit dem anhaftenden Rippenteil scharf abgetrennt werden, da hier breite und feste Verwachsungen auf der l. Seite bestehen.

Das Mediastinum anterius enthält im Fettgewebe vielfach Eiterinfiltration, zum Teil ist es geradezu erweicht und von Blutungen durchsetzt, die ebenfalls schmierigen, eiterähnlichen Zerfall zeigen. Die entzündliche Infiltration zieht sich vom Jugulum bis zum unteren Rande des Pericardes hin. Auch hier ist das Fettgewebe eigentümlich ödematös und infiltriert. Im Ausstrich Leukocyten, Fibrin, Staphylo- und Streptokokken (Kulturen des Hygieneinstitutes Zürich ergeben den gleichen Befund).

Herzbeutel enthält etwa 40 ccm rötlicher klarer Flüssigkeit. Das Pericard spiegelnd. Herz von Größe der Faust der Leiche, sehr schlaff. Der r. Ventrikel im Verhältnis zum linken etwas zu groß, die Muskulatur sehr weich, leicht trübe.

Die Lungen bleiben in Zusammenhang mit den Halsorganen. Die Herauslösung der l. Lunge ist ungeheuer erschwert, da sich hier feste narbige Verwachsungen der ganzen Thoraxfläche finden, soweit dieselben nicht bei der Operation gelöst sind. Die r. Lunge ist an der Seite und etwas weiter unten am Oberlappen hinten fixiert. Es wird nun unter Wasser Luft in die Trachea eingeblasen und festgestellt, daß die l. Lunge sich beim Einblasen kaum ausdehnt, während die rechte schnell an Ausdehnung zunimmt. Zugleich läßt sich feststellen, daß eine Verletzung der l. Pleura nicht vorliegt.

Die l. Lunge läßt in ihrem Aeußeren ihre Form noch erkennen, sie ist eingebettet in hochgradigst derbe, bis zu 2 cm dicke, sie total umgebende Schwielen und Schwarten, welchen auf der lateralen und hinteren Seite die Reste der Intercostalmuskulatur aufliegen, zwischen denen man noch die ursprünglichen Lager der Rippen erkennt. Die Lunge ist hochgradig von lateral nach medianwärts komprimiert und stellt einen Gewebsblock von 19 cm Höhe, 12 cm Tiefe und nur 6 cm Breite dar. Zieht man die Schwarten ab, so bleiben für die Lunge selbst die Maße 19 : 10 : 4 cm übrig. Man erkennt an dem durch einen durch die stumpfe hintere Kante gelegten Schnitt eröffneten Präparate deutlich an einem von oben außen nach innen unten durchziehenden Bindegewebsseptum die Einteilung in Unter- und Oberlappen. — Der Oberlappen besteht nur aus hochgradigst kollabiertem bzw. komprimiertem schiefrigen, fast luftleeren Lungengewebe. Ueberall findet sich durch breite Bindegewebssepten abgegrenzte käsige Tuberkuloseherde. Besonders in den unteren vorderen Partien findet sich von der Pleura in das Lungengewebe vordringend ein System von derben breiten Bindegewebsbalken. Im Spitzenteil der Lunge erkennt man in schiefrigem Gewebe eingebettet die stark erweiterten, aber auch dicht aneinandergerückten Bronchien (Fig. 16). — Der Unterlappen ist gleichfalls hochgradigst kollabiert, schiefrig grau, enthält in seinem hinteren Teile 4 von medial nach lateral komprimierte spaltförmige Kavernen, die von einer pyogenen Membran ausgekleidet sind. Auch in diesem Teile der Lunge sind die Bronchien erweitert, dicht zusammengerückt, das schiefrige Lungengewebe von derben Bindegewebszügen durchzogen. Die Bronchien enthalten massenhaft eitrigen Schleim, zum Teil sind sie vollkommen damit angefüllt. Ihre Mucosa ist stark gerötet. Die Kavernen sind frei von Inhalt (Fig. 16).

Auch die r. Lunge enthält in ihren Bronchien viel schleimige Massen, doch ist ihre Mucosa weniger stark gerötet. In der Spitze besteht ein etwa hühnereigroßer Herd von

Digitized by Google

schiefriger Induration mit nur wenigen käsigen frischen Stellen, daneben findet sich am stumpfen Rande des Oberlappens ein zweiter Herd von schiefriger Induration mit narbigen Ausläufern in die Umgebung und einigen frischen Käseherden in der Peripherie. Die Lunge ist im großen und ganzen lufthaltig, nicht vergrößert, besonders der Oberlappen, Mittellappen und der freie vordere Teil des Unterlappens. Die hinteren Abschnitte sind dagegen stark ödematös, zum Teil schon in geringem Maße hepatisiert. In den verschiedensten Abschnitten der Lunge finden sich noch kleine tuberkulöse Herde mit frischen und alten Veränderungen.

Milz erheblich vergrößert, 15 : 8 : 4,5 cm, Kapsel sehr straff, Schnittfläche graurot, läßt Pulpa überquellen. Sonstige Organe o. B.

Fig. 16.

Anatomische Diagnose: Mediastinitis phlegmonosa anterior, Haematoma subpleurale sinistrum. Status post resectionem parietis thoracis sinistr., Pleuritis callosa et Atrophia pulm. sin., Phthisis cavernosa pulm. sin., Phthisis indurativa chronica dextra. Bronchitis purulenta sinistra, catarrhalis dextra. Hyperplasia lienis recens.

Wir sind in der Lage, an dieser Stelle die Pausen der Röntgenbilder dieses Pat. vor und nach der Operation wiederzugeben. Während das eine (Fig. 17) erkennen läßt, daß die mit starker Retraktion des Brustkorbes einhergehende Tuberkulose auch das Mediastinum nach links hin verzogen hat — besonders deutlich erkennt man dies Verhalten an der Trachea, welche weit nach der l. Seite herübergezogen erscheint — zeigt das andere (Fig. 18), wie das ganze Mediastinum nach dem Collaps der l. Brustwand weit über die Mittellinie hinausgedrängt worden ist, und wie somit einerseits die Trachea aus ihrer früheren Lage nach rechts verdrängt wurde, andererseits das Volumen der gesunden noch atmenden Lunge eingeengt wurde.

Digitized by Google

Das vor der Operation nach der kranken Seite verzogene Mediastinum wird nach Mobilisation der Brustwand nach der andern Seite hinübergedrängt.

Auch bei diesem Kranken handelt es sich um eine fibröse Form der Tuberkulose. Die starke Tendenz zur Heilung ist namentlich im Oberlappen zu erkennen. Die Herde sind größtenteils abgekapselt und bindegewebig substituiert. In den obersten Partien dieses Lappens ist die Bindegewebsentwicklung so kräftig, daß sich bereits Bronchiektasen entwickelt haben. Es stand zu erwarten, daß nach der Operation dieser Prozeß der Bindegewebsentwicklung sich noch weiter ausbreiten würde.

Trotz der kurzen Zeit nach der Operation sieht man bereits die rein mechanische Wirkung auf die Kavernen. Sie stellen nur noch schmale spaltförmige Hohlräume dar, deren Wände fest aneinanderliegen.

Fig. 17.

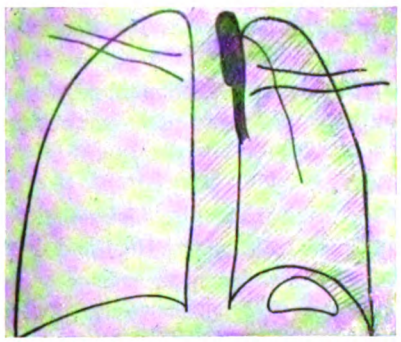

Fig. 18.

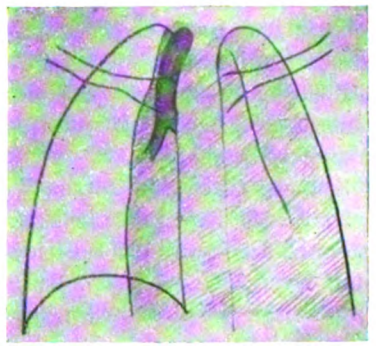

Sehr schön zeigt das Präparat auch, wie das Kavernensputum, weil der Patient nicht mehr aushustete, sich in den Bronchien staute und so in die andere Lunge aspiriert werden konnte.

Trotzdem die andere Lunge vereinzelte Tuberkuloseherde zeigte, war die Operation indiciert. Es war eine günstige Beeinflussung der Erkrankung zu erwarten. Leider ging der Patient schon in den ersten Tagen nach der Operation an einer Infektion seines Mittelfelles zugrunde. Ungezwungen läßt sich ihre Entstehung durch die Auslösung des Oberlappens aus den Pleuraschwarten erkennen. Sie enthalten ja oft noch virulente Keime — so auch in diesem Falle Staphylo- und Streptokokken —, die nach einem solchen Eingriff aktiviert werden können. Diese Tatsache mahnt uns zur Vorsicht bei der Ausführung der Pneumo- bzw. Apikolyse und bei den Plombierungen der Lunge.

Sehr schön zeigt das Präparat ferner die Verdrängung des Mediastinum. Nach der Operation rückt das Mediastinum nach der gesunden Seite herüber und engt somit die gesunde Lunge ein. Ein Teil des schweren Krankheitsbildes bei unserem Patienten ist auf diese Mediastinalverdrängung zu beziehen.

Digitized by Google

12. K., 27. J., Kaufmann, Davos.

15. III. 09 erkrankt mit Influenza, starkem Husten und Gewichtsabnahme. 3 Wochen später Hämoptoe. Diagnose: Tuberkulose. Zu dieser Zeit starke Blutungen, dann Wohlbefinden. Seit einem halben Jahr Aufenthalt in Davos. Dortselbst im Januar 1913 mehrere kleine Blutungen, Temp. 37,2—37,5. Sputummengen bis 150 ccm bei gutem Allgemeinzustand.

Befund: Außerordentlich kräftig und blühend aussehend, gutes Fettpolster, kräftige Muskulatur. Beide Supra- und Infraclavikulargruben eingesunken. Atmung oberflächlich. Keine Retraktion einer Seite.

R. Lunge: Perkussion vorn Spitze relativ frei, vom 2. Intercostalraum ab zunehmende Dämpfung. Grenze oberer Rand der 6. Rippe. Hinten: In Fossa supra- und infraspinata ziemlich heller Schall, dann aber rasch zunehmende intensive Dämpfung. Grenze nach unten unscharf, am 11. Processus spinosus. Auskultation: Ueber der Spitze vorn und hinten rauhes Inspirium, unbestimmtes Exspirium, vereinzelt Rasseln. Vorn unten vermehrtes feuchtes Rasseln, bei leicht bronchialem Beiklang des Atemgeräusches. Hinten unten lautes Exspirium, Bronchialatmen, lebhaftes feuchtes Rasseln. — L. Lunge: Ueberall lauter Lungenschall, nur in Axillarlinie und etwas vorn von ihr leichte Dämpfung. Ueber ganzer Lunge vereinzelt Rasselgeräusche, im Bezirk der Dämpfung reichlich feuchtes Rasseln. Atemgeräusch mit inspiratorisch bronchialem Beiklang.

Röntgenbild: Spitzen verhältnismäßig rein, das Gebiet des r. Unterlappens zeigt starke Trübung. Im l. Lungenfeld undeutliche Zeichnung, ungefähr in seiner Mitte eine zweifrankstückgroße Kaverne.

Sputum: eitrig, 30—45 ccm, Tuberkelbacillen G. V.

23. IV. 13. Phrenikotomie (Prof. S a u e r b r u c h): Lokalanästhesie. Längsschnitt am Hinterrand des Sternocleidomastoideus: Phrenicus auf Musc. scalenus freigelegt und durchtrennt. Hautnaht. — 7. V. 13. Subjektiv leichteres Aushusten und weniger quälenden Reiz. Sputummenge gleich. Durchleuchtung ergibt keine paradoxe Zwerchfellbewegung, Zwerchfell (im Stehen) nicht viel höher als normal, flacht sich inspiratorisch etwas ab.

10. V. 13 Extrapleurale Thorakoplastik (Prof. S a u e r b r u c h): Mo. 0,15. Novokain-Lokalanästhesie 250 ccm, 0,5%. Paravertebraler Bogenschnitt. Reseciert werden Stücke der 11.—2. Rippe, von der 11. nur 4 cm, dann von den folgenden sehr große Stücke bis zu 10 cm. Die erste Rippe bleibt stehen. Sehr guter Collaps der Lunge. Drain, Muskelnaht, elastischer Streifenverband.

11. V. Zustand gut. Etwas Dyspnoe. — 12. V. Mittags stärkere Dyspnoe und Cyanose. Puls schlechter. Beträchtliche Verdrängung des Herzens nach links. Besserung nach Sauerstoffüberdruckatmung. Gegen Abend Zustand gut. — 8. VI. Temp. bis 38,6. Pleuritis über ganzer r. Lunge. Ueber der operierten Seite gedämpfter Schall mit tympanitischem Beiklang. Spärliche kleine und mittelblasige Rhonchi. — 13. VI. Vormittags plötzlich Hämoptoe: 1 und $^1/_4$ Schalen schaumigen Blutes. Pat. hat aspiriert. Trotz Tieflagerung des Kopfes nach einigen Minuten Exitus.

Sektion: Auf der Rückseite der r. Brusthälfte eine große Operationsnarbe, die unten in der hinteren Axillarlinie beginnt, im Bogen gegen die Wirbelsäule hinzieht und oben am Nacken endigt. Länge derselben 37 cm. In Höhe der Spina scapulae in dieser Narbe eine Fistel, aus der reichlich Blut fließt. Eine zweite findet sich 18 cm tiefer in der Narbe, auch hier blutiger Ausfluß. Das Zwerchfell steht links am oberen Rand des 5., rechts im 4. Intercostalraum. Während es rechts flach ist, ist es links fest kontrahiert und unbeweglich. An der Knochenknorpelgrenze biegen die Rippen der r. Seite nach hinten zu in einem r. Winkel

Digitized by Google

ab. Während das l. Zwerchfell etwa 4—5 mm dick ist, mißt das rechte, welches grau gefärbt erscheint, nur 2 mm. Die l. Lunge sinkt bei Eröffnung des Thorax weit zurück, zeigt einige Adhäsionen mit der Brustwand, sowie einige flächenhafte Verwachsungen. Ueber dem Herzbeutel ein Stück Thymusdrüse. Herz verhältnismäßig klein, der r. Phrenicus endigt unterhalb der Clavicula in Narbengewebe, oberhalb derselben läßt er sich verfolgen. Die r. Pleura wird stumpf ausgelöst und bleibt mit der Lunge in Zusammenhang. Die Lösung gelingt in der vorderen und seitlichen Partie leicht, dann folgen jedoch etwas weiter nach hinten Stellen, wo die Verwachsungen sehr fest sind und nur scharf gelöst werden können. Hier schieben sich die Rippen im Winkel gegeneinander, derart, daß die lateralen Stümpfe vor die medianen treten (s. unten) und bilden mit der Wirbelsäule eine Nische, in welche der hintere Teil der Lunge gewissermaßen eingeklemmt ist. Beim Ablösen der Pleura von den Rippenenden kommt man an verschiedenen Stellen im Bereich der Operationsnarbe auf kleinere und größere Abscesse, welche ein starkes Granulationsgewebe zeigen und die als Inhalt bräunlich eitrige Flüssigkeit bergen.

Die r. Lunge ist erheblich kleiner wie die linke und von dicken pleuritischen Schwarten durchzogen, sie mißt 21 : 11 : 7 cm, die linke dagegen 25 : 13,5 : 9 cm. Sie ist sehr stark von lateral nach medialwärts komprimiert. Ihre Pleura hochgradig schwartig verdickt und stellenweise bis zu 1 cm dick. Auf dem Hauptschnitt, welcher durch die hintere stumpfe Kante hindurchgelegt wird, findet sich eine weitgehende strahlige Narbenbildung im Unterlappen, welcher seinerseits von unten nach oben stark komprimiert ist. Er ist in ein schiefriges Narbengewebe umgewandelt, in dem man gut abgekapselte Tuberkuloseherde älteren Datums erkennt. Zugleich sieht man auf dem Durchschnitt dicht beieinander stehend die leicht vergrößerten Bronchien. Der Oberlappen selbst ist hochgradig von median- nach lateralwärts komprimiert, bzw. kollabiert; er enthält in seinem unteren hinteren Abschnitte, subpleural gelegen, eine Kaverne mit glatten Wandungen. Nur in deren oberem Pol finden sich noch verkäste Partien. Sie enthält im wesentlichen frisches Blut und kommuniziert durch die dicke Schwiele der Pleura hindurch nach außen mit den Absceßhöhlen, die sich median von den vorderen Rippenenden gebildet haben, und die ihrerseits nach außen durch die beiden oben beschriebenen Fisteln Kommunikation mit der äußeren Umgebung gewonnen haben. Die Spitze der Lunge ist relativ lufthaltig, nur mit kleinen vereinzelten Narben versehen. Die Bronchien der Lunge enthalten alle reichlich frisches Blut, ebenso ist der Hauptbronchus sowie die Trachea mit Blut gefüllt. Schwärzliches Blut findet sich im Oesophagus und Magen (in letzterem etwa 500 ccm schwarzer Massen, die stark nach Kampfer riechen).

Die l. Lunge größer wie die rechte, sehr gut lufthaltig, enthält im oberen Teile des Unterlappens eine etwa taubeneigroße tuberkulöse Kaverne, über der die Pleura namentlich eingezogen und verdickt ist. Wandung dieser Höhle mit Käsemassen belegt, sie selbst ganz ausgefüllt mit Blut, von der Umgebung abgegrenzt durch eine derbe, ziemlich breite Bindegewebskapsel. Die weitere Umgebung lufthaltig. Im gleichfalls lufthaltigen Unterlappen markieren sich auf der Schnittfläche die unregelmäßig gestalteten, dunkelroten Flecken von Blutaspiration. Daneben finden sich einige Brocken von miliaren Knötchen, die vielfach schon schiefrige Umgebung haben.

Es wird der Thorax herausgenommen. Er zeigt auf der l. Seite normale Konfiguration. Die rechte hingegen ist hochgradigst eingeengt. Diese Einengung ist dadurch zustande gekommen, daß von der 2.—11. Rippe, von oben nach unten hin an Länge zunehmend breite Stücke reseciert sind. Auf diese Weise ist die ganze r. Brustwand, besonders stark in den oberen zwei Dritteln nach medialwärts verschoben, indem die Thoraxwand etwa in Höhe des

Digitized by Google

Angulus costarum fast in einem r. Winkel nach vorn innen umbiegt. Zugleich sind die lateralen Rippenfragmente vor die medialen getreten und haben so dazu beigetragen, daß die Höhle auch in ihrer Tiefe verkleinert ist. Durch diese Subluxation der lateralen Fragmente wird zugleich zwischen der Wirbelsäule und der Thoraxwand eine Nische gebildet, in der, wie oben bereits angedeutet, die Lunge mit ihrer hinteren Fläche gewissermaßen eingeklemmt ist (Fig. 19 und 20). Die 1. Rippe ist erhalten. Sie steht wesentlich steiler wie auf der anderen Seite. Hierdurch ist der Kuppelraum der r. Brusthöhle in allen Dimensionen verkleinert.

Die Maße beider Thoraxhälften betragen in einer in transversaler Richtung durch den vorderen Rand der Wirbelsäule gelegten Ebene

					rechts		links
in	Höhe	des	IV.	Brustwirbels	7	:	9 cm
„	„	„	VI.	„	8	:	13 „
„	„	„	VIII.	„	8	:	13 „
„	„	„	X.	„	9½	:	13 „

Auf diese Weise ist im Bereich der 1.—10. Rippe eine hochgradige Einengung des Thorax erfolgt.

Die Umfänge des Thorax betragen

					rechts		links
in	Höhe	des	III.	Brustwirbels	14	:	20½ cm
„	„	„	VI.	„	19	:	24 „
„	„	„	VIII.	„	19	:	23½ „
„	„	„	X.	„	20	:	23 „

Im ganzen ist die Brustwand im Bereich der Operationsstelle ziemlich stark bindegewebig fixiert, nirgends findet sich eine Diastase zwischen den lateralen und medialen Rippenfragmenten.

Die Wirbelsäule ist im Bereich des 1.—6. Brustwirbels leicht nach rechts konvex, von da an bis zum 10. leicht kompensatorisch nach rechts konkav verbogen.

Beim Abpräparieren der Haut und Muskulatur vom hinteren unteren Thoraxabschnitte zeigt sich, daß im Bereich der Operationsnarbe sich eine große Höhle entlang der Resektionslinie der Rippen von der 4.—7. gebildet hat. Aus dieser Höhle entleeren sich große Blutcoagula, mit blutig schmierigem Eiter als Inhalt, im ganzen etwa 300 ccm. Die Höhle selbst stellt einen Sack dar, mit vielen Buchten und Nischen, der unterste Teil derselben ist gegen die Umgebung etwas fester abgeschlossen. Beim Einschneiden trifft man hier ältere Coagula und beim näheren Zusehen zeigt sich, daß zwischen der 11. und 12. Rippe ein etwa kirschgroßes Aneurysma besteht, an dessen äußerem Rande zwei Arterienöffnungen sichtbar sind. Dieses Aneurysma stellt eine buchtige Erweiterung der Art. intercostalis vor. Die Wände des Sackes sind zum Teil mit Thromben belegt, zum Teil sind sie leicht geriffelt. Die cranial gelegene Kuppe des Aneurysmasackes ist erweicht, hier findet sich eine Perforation desselben, deren Ränder gelbrötlich verfärbt sind. Dieses durchborstene Aneurysma kommuniziert mit der eben beschriebenen Höhle und diese ihrerseits nach innen mit der Kaverne der Lunge, nach außen steht sie mit den Fistelgängen der Haut in Verbindung.

Die Todesursache für diesen Patienten war eine Hämoptoe. Die Vermutung, daß die Blutung aus einer Kaverne der Lunge stamme, erwies sich als falsch. Vielmehr führte eine seltene Komplikation nach der Thorakoplastik den Tod herbei.

Digitized by Google

19.

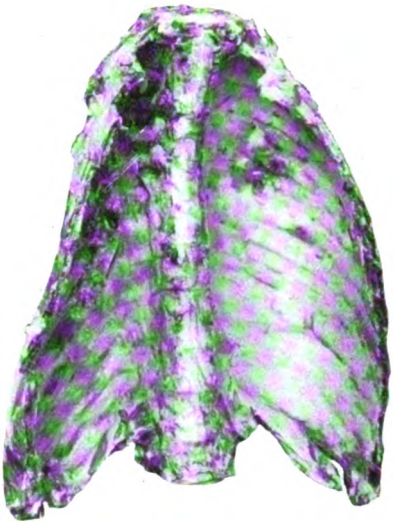

20.

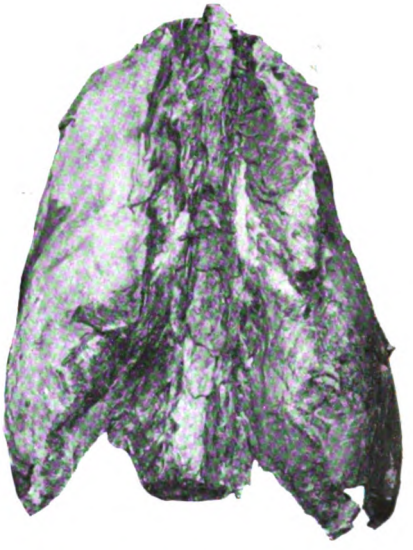

Fig. 19. Thorax von vorne gesehen, Verkleinerung der Pleurahöhle
Fig. 20. Ansicht desselben Thorax von hinten.

Digitized by Google

21.

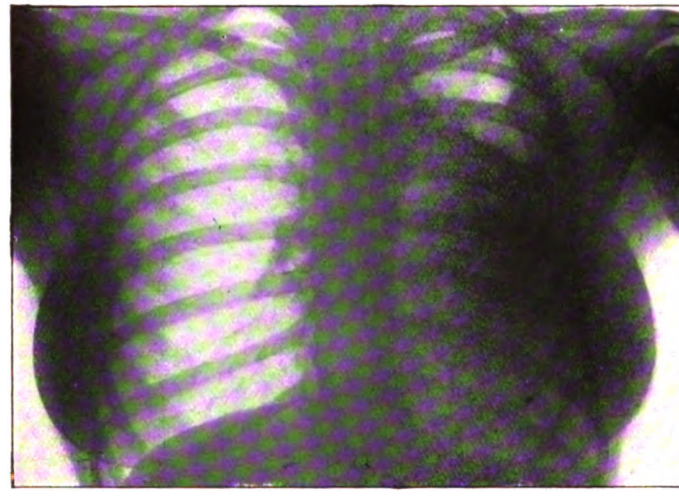

22.

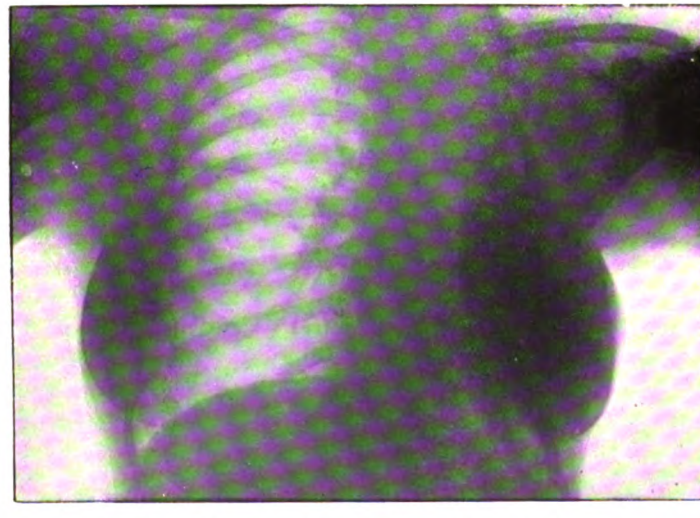

Fig. 21. Große Kaverne der linken Spitze.
Fig. 22. Wirkung der Thorakoplastik: Kaverne nur noch spaltförmig (14 Tage post op.)

Digitized by Google

Wahrscheinlich ist es bei der Ausführung der Lokalanästhesie zu einer Verletzung der Arteria intercostalis XI gekommen. Es entwickelte sich hier ein Aneurysma, das allmählich bis zu Kirschgröße anwuchs. Es hatte sich schließlich ein Bett in die unter ihm liegende Lunge gewühlt und im Anschluß an die Ruptur seiner Wand erfolgte die Blutung in den Bronchialbaum hinein. Von hier wurden die Blutmassen in die andern Lungenabschnitte aspiriert, und der Pat. mußte ersticken.

Auch diese Beobachtung hat für die Praxis Bedeutung.

Die anatomischen Veränderungen an der Lunge decken sich mit den früheren Befunden.

23.

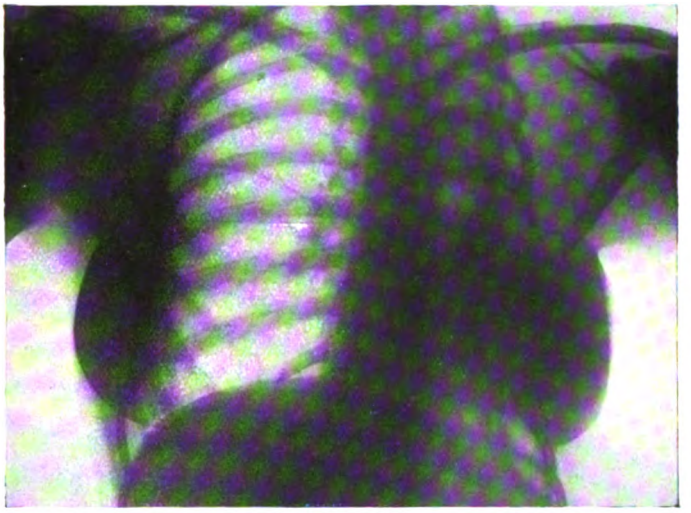

Fig. 23. Dieselbe Pat. (wie in Fig. 21 u. 22) 3 Mon. post. op. Kaverne vollständig verschwunden.

Da die andere Seite nicht gesund war, war der Thorakoplastik eine Phrenikotomie vorangeschickt worden. Da sich die andere Seite gut hielt, konnte man später die Thorakoplastik ausführen.

Eine besondere Erwähnung verdient das Verhalten des Zwerchfelles. Es war beträchtlich in die Höhe gerückt, dünn und atrophisch. Daneben fiel die gelbliche Verfärbung des Muskels auf. Alle diese Veränderungen sind die Folgen der Durchschneidung der Nerven.

Zusammenfassung.

Das Ergebnis unserer anatomischen Untersuchungen läßt sich kurz dahin zusammenfassen, daß Exsudat und Pneumothorax einen gleichen Effekt auf eine an Tuberkulose erkrankte Lunge ausüben.

Die Retraktion führt zu einer Verkleinerung des ganzen Organes und der pathologischen Hohlräume. Die Ruhigstellung derselben und die Verän-

Digitized by Google

24.

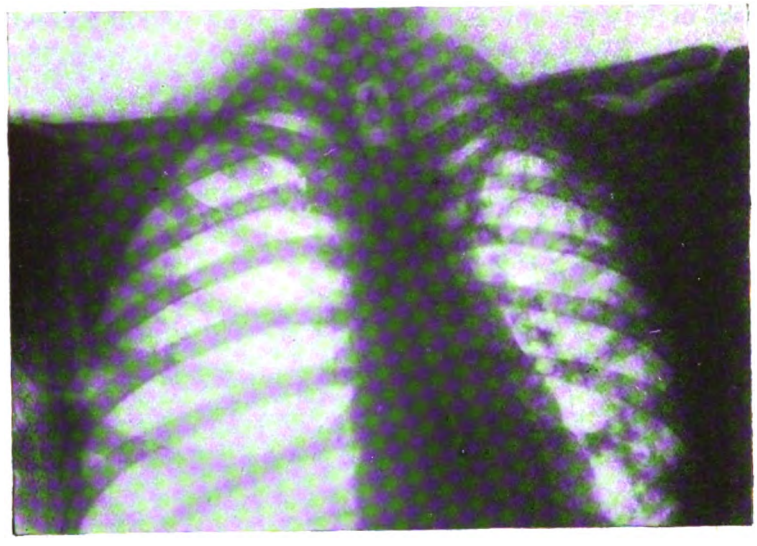

25.

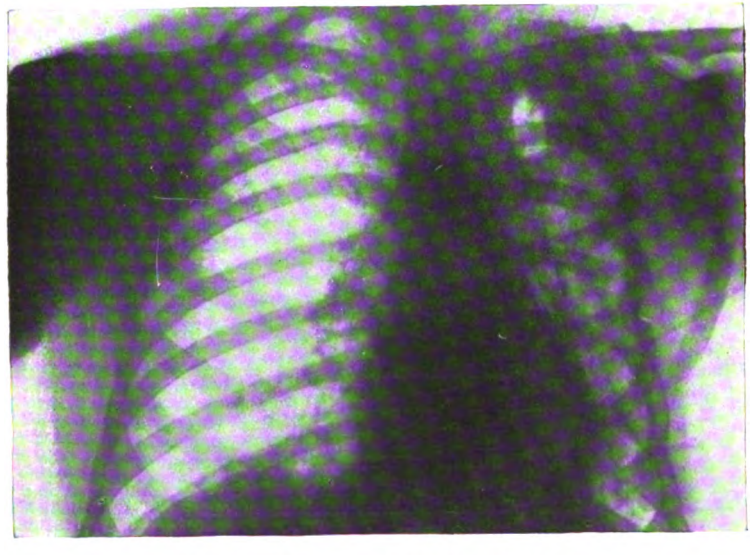

Fig. 24. Kaverne der linken Spitze.
Fig. 25. Collaps derselben nach der Plastik.

Digitized by Google

derung der Blut- und Lymphzirkulation regen eine Bindegewebsentwicklung an, die in günstigen Fällen zu einer Ausheilung der Tuberkulose führen kann.

Fig. 26.

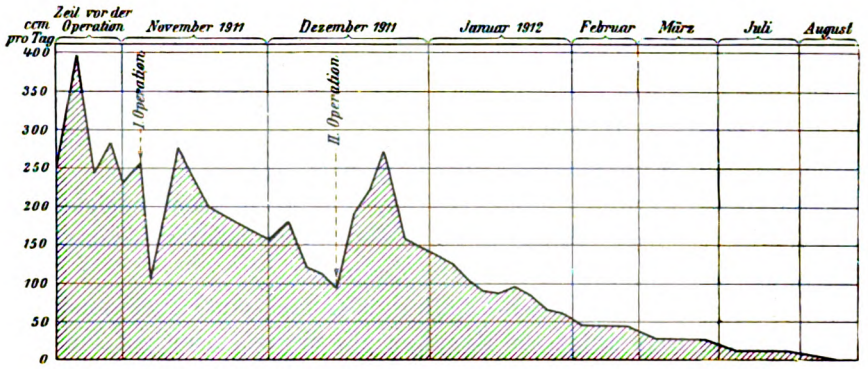

Allmähliches Sinken des Auswurfes.

Wir erkennen den Einfluß der Operation auf die Erkrankung an dem Verhalten der Fieber- und Sputumkurven. Wir sehen, wie nach der Operation Sputum und Fieber nach einem anfänglichen Anstieg staffelförmig fallen (Fig. 26 u. 27).

Fig. 27.

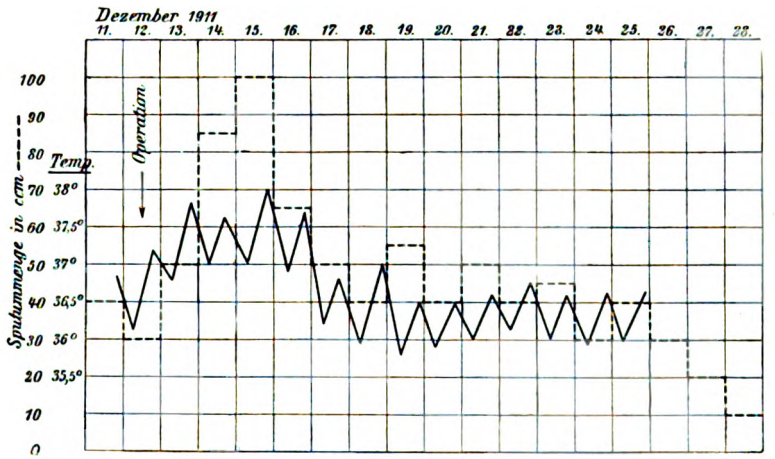

Lytischer Abfall der Temperaturen.

Auch die Röntgenbilder lassen erkennen, wie durch die Operation einmal das Lungengewebe sich verdichtet, vor allem aber wie die großen Kavernen zusammenfallen (Fig. 21, 22, 23, 24, 25).

Daneben haben diese anatomischen Untersuchungen Unterlagen für wichtige andere klinische Beobachtungen ergeben. Die Aspiration von Spu-

Digitized by Google

tum in gesunde Abschnitte der Lunge mit den schweren Folgen dieses Ereignisses für die Kranken konnte gezeigt werden. Auch die Rückwirkung des therapeutischen Eingriffes, speziell der extrapleuralen Thorakoplastik auf die andere Lunge, wurde vor Augen geführt. Die mechanische Verschiebung des Mittelfells mit der Einengung der andern Lunge war namentlich im Falle 11 besonders eindrucksvoll. Auch für die wichtige klinische Beobachtung, daß gelegentlich nach der extrapleuralen Thorakoplastik, wie auch nach dem Pneumothorax, frische Zerfallserscheinungen auf der andern gesunden Seite auftraten, wurden anatomische Unterlagen gebracht.

Solche ernste Komplikationen werden nie mit absoluter Sicherheit zu vermeiden sein. Sie lassen sich aber bei strenger Indikation und zunehmender Erfahrung auf eine sehr kleine Zahl einschränken.

In der Züricher chirurgischen Klinik wurden nach einer Zusammenstellung im Monat Januar 1914 unter 100 Kranken, die wegen einseitiger Tuberkulose operiert wurden, 20 geheilt: seit mehr als einem Jahre, bei einigen sogar seit mehr als 3 Jahren sind die Kranken fieberfrei, haben keinen Auswurf, vor allen Dingen keine Bacillen mehr und sind arbeitsfähig. 21 Kranke sind nach Wochen, Monaten und Jahren an ihrer Tuberkulose trotz des Eingriffes gestorben. Ein Teil von ihnen ging an den Folgen der Aspiration und Schlechterwerden der andern Seite zugrunde. Bei 5 Kranken bestand ein Kavernendurchbruch mit Bildung eines Empyems. Hier wurde die Operation weniger wegen der Tuberkulose als wegen der bestehenden Komplikation ausgeführt.

25 Kranke sind ganz erheblich gebessert, 26 gebessert, 4 unverändert und 2 haben sich verschlechtert.

Diese schönen klinischen Erfolge berechtigen zu einem weitern Ausbau unserer Methode. Vor allen Dingen aber müssen wir lernen, durch Verbesserung der Indikation und Diagnostik die oben beschriebenen Komplikationen zu vermeiden. Der Beweis, daß es sich nicht um eine vorübergehende Besserung handelt, ist durch die klinischen Erfahrungen der Züricher Klinik und unsere anatomischen Untersuchungen erbracht worden.

Digitized by Google

XIV.

AUS DER

CHIRURGISCHEN KLINIK ZU ZÜRICH.

DIREKTOR: PROF. DR. SAUERBRUCH.

Die Aenderung der serologischen Reaktion des Blutes nach der extrapleuralen Thorakoplastik.

Von

Dr. **Th. Naegeli,**
Assistenzarzt der Klinik.

(Mit 9 Kurven.)

Die günstige Wirkung der chirurgischen Behandlung der Lungentuberkulose durch die extrapleurale Thorakoplastik beruht auf einer Reihe von Heilfaktoren. Die Retraktion und Einengung der Lunge leitet in Verbindung mit Aenderung der Blut- und Lymphzirkulation eine Bindegewebswucherung ein, die als Unterlage der klinischen Heilung angesprochen werden muß. Neben diesen Vorgängen ist es vor allen Dingen die Entgiftung des Körpers, die wir fast bei allen Kranken nach der Operation beobachten und die ihrerseits sicherlich einen großen Anteil an dem Heilerfolg hat.

Klinisch kommt diese Entgiftung des Körpers besonders in einer rasch einsetzenden Entfieberung des Kranken zum Ausdruck. Gerade in Fällen mit chronischer hektischer Fieberkurve ist dieser Erfolg der Operation am deutlichsten sichtbar. Nicht selten sahen wir Kranke, die seit Wochen und Monaten Temperatursteigerungen zwischen 37,5 und 39 und mehr hatten, die schon nach 2—3 Wochen nach der Operation eine regelmäßige Temperatur unter 37 boten. Diesen günstigen Verhältnissen der Temperatur gehen fast regelmäßig einige Tage vorher, in denen unter Steigerung des Pulses ein erheblicher Temperaturanstieg beobachtet wird. Es entsteht auf diese Weise bei den operierten Thorakoplastiken ein charakteristisches Bild der Fieberkurve (s. Kurve 1).

Digitized by Google

Die Entstehung der akuten Temperatursteigerungen und des sich anschließenden Abfalls der Temperatur verlangt eine Erklärung. Sie ist von allen Operateuren eindeutig gegeben worden. Man nimmt an, daß die durch die Operation bedingte Retraktion des Lungengewebes die aufgespeicherten Giftstoffe in die Lymphspalten hineinpreßt und eine akute schnelle Resorption ermöglicht. Diese Ueberschwemmung des Körpers mit Toxinen löst als Reaktion eine Temperatursteigerung aus. Da aber mit der einmal eingetretenen Retraktion des Lungengewebes kleine Höhlen und Spalten, die durch den Prozeß entstanden waren, sich verkleinern und später eine Lymphstauung sich einstellt, muß es zu einer Absperrung der Toxine vom allgemeinen Kreislauf kommen. Es fehlt nach der Operation der für die Lymphbewegung wichtige Faktor der normalen Lungenfunktion.

1.

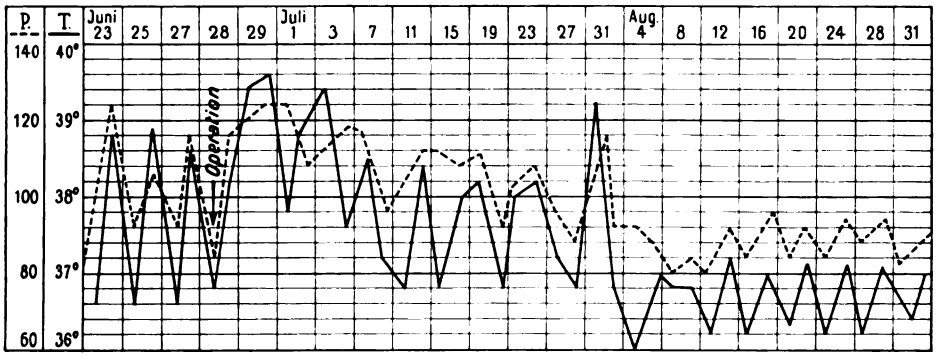

Typische Puls- und Fieberkurve nach einer extrapleuralen Thorakoplastik.

Neben diesen Vorgängen in der Lunge spielen sicherlich Resorptionsvorgänge aus der großen Wundhöhle eine Rolle. Wir beobachten solche Temperatursteigerungen in den ersten Tagen häufig auch nach anderen Operationen.

Diese Erklärung der Temperatursteigerung und des nachherigen Abfalls hat bisher eines Beweises entbehrt. Leicht müßte ein solcher sein, wenn es gelänge, die Toxinüberschwemmung nach der Operation und ihre Abnahme später im Blut nachzuweisen. Eine solche einwandsfreie Methode ist bisher nicht angegeben worden. Man könnte allerdings an die Präcipitinreaktion denken, muß aber hervorheben, daß diese Reaktion uns nur eine Aenderung des Gehaltes an Präcipitinen angibt. Immerhin würden uns systematisch durchgeführte Untersuchungen einen Rückschluß auf die verschieden starke Anwesenheit dieser Körper geben.

In der Tat haben mir Versuche in dieser Richtung gezeigt, daß sich die Präcipitinreaktion nach der Operation in bestimmter Weise ändert. Wir sehen, daß nach der Thorakoplastik ein wenige Tage anhaltender Abfall, hernach ein vermehrtes Auftreten von Präcipitinen statthat, das mit der anhaltenden

Digitized by Google

Besserung der Kranken anhält. Unter der Voraussetzung, daß die Präcipitine Schutzstoffe sind, würde dies indirekt beweisen, daß nach der Operation der Gehalt an diesen Stoffen vermehrt ist.

Um die Menge der Toxine zu bestimmen, steht uns nur das Verfahren der Autopräcipitinreaktion von C. Spengler zur Verfügung, das diese Lücke ausfüllen soll. Diese Reaktion ist bisher im allgemeinen nur wenig ausgeführt worden.

Die Autopräcipitinreaktion nach C. Spengler ist eine Reaktion zwischen den Präcipitinen und Präcipitinogenen desselben Blutes. Technisch wird sie so ausgeführt, daß den Röhrchen mit physiologischer Karbolkochsalzlösung Blut in verschieden starker Verdünnung zugesetzt wird. Die Röhrchen

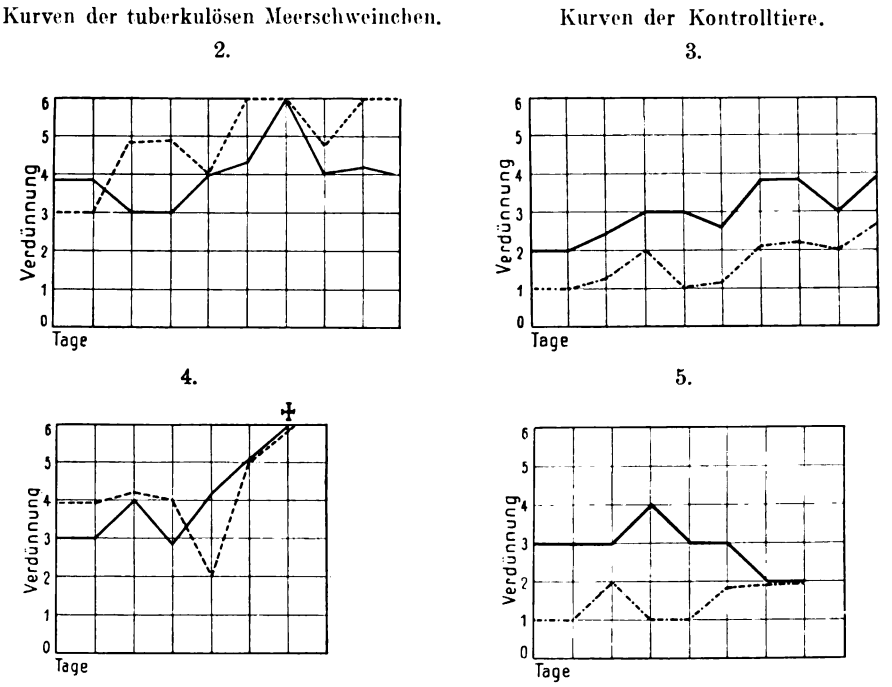

werden 10 Minuten lang auf 48° erwärmt, worauf ein grauer Niederschlag auftritt. Nach dem positiven Ausfall bei verschieden hoher Verdünnung läßt sich bei fortgesetzten Untersuchungen eine Kurve konstruieren. Die Höhe der Kurve gibt dann die entsprechend hohe Verdünnung des Blutes an, bei der die Reaktion noch positiv ausgefallen ist. Tritt bei stärkster Verdünnung eine positive Reaktion auf, so entspricht dies dem größten Gehalt an Präcipitinogenen im Blut. Die Antigene sind in diesem Falle also die Präcipitinogene. Diese sind zugleich der Ausdruck der vorhandenen Toxine. Die Reaktion ist also keine spezifische, da die Antigene nicht nur bei der Tuberkulose, sondern auch bei anderen Krankheiten und Zuständen entstehen. Da aber bei unseren Kranken

Digitized by Google

6.

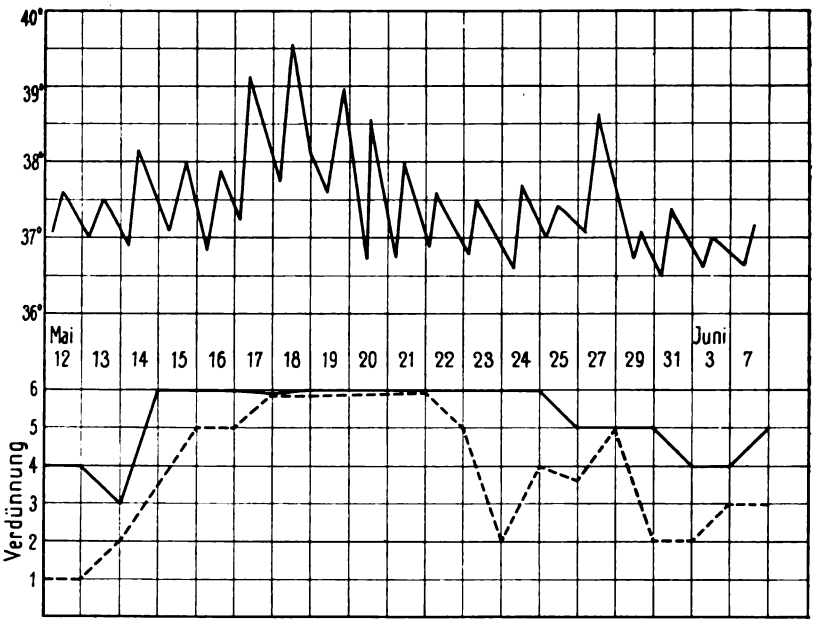

7.

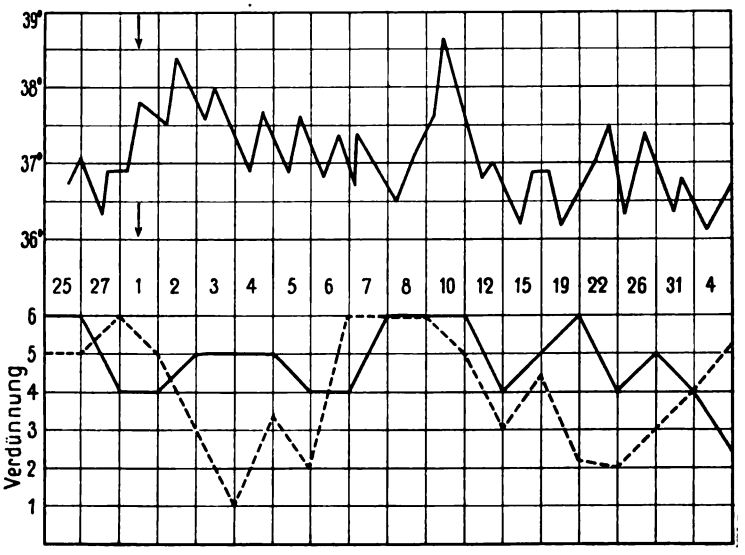

Fig. 6 u. 7. Fieber-, Präcipitin- und Autopräcipitinkurve nach extrapleuraler Thorakoplastik.
Fig. 6 zu Fall 1. Fig. 7 zu Fall 2.
——— Spezifische Präcipitinkurve.
--------- Autopräcipitinkurve.

Digitized by Google

S.

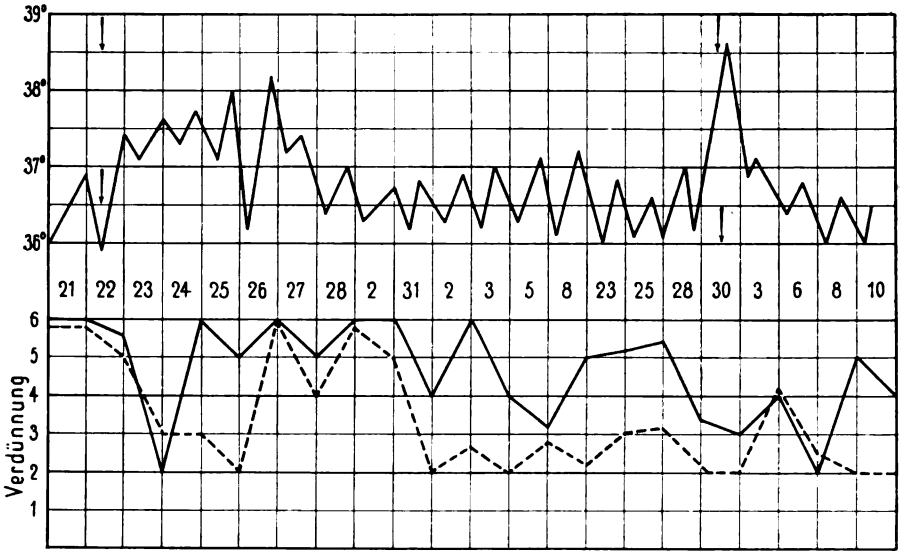

9.

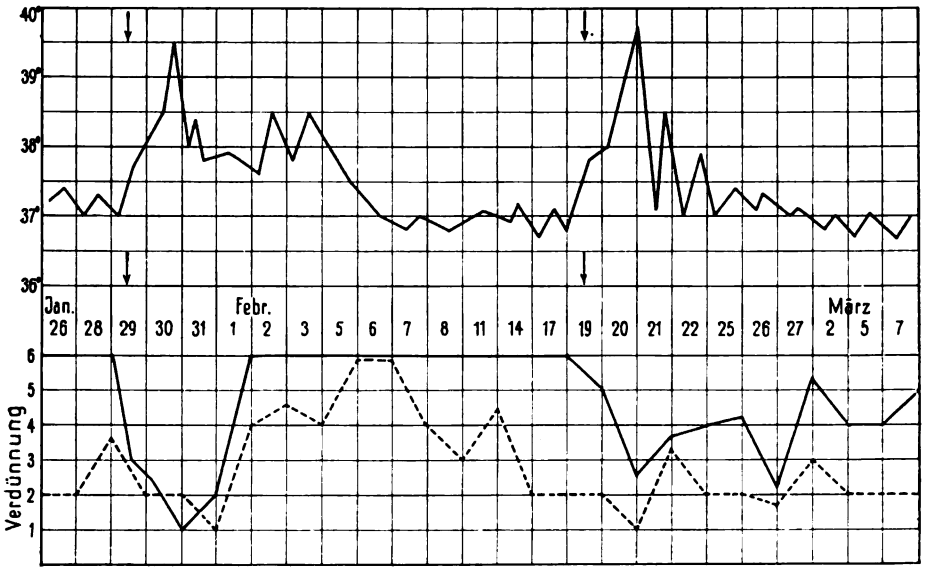

Fig. 8 u. 9. Fieber-, Präcipitin- und Autopräcipitinkurve nach extrapleuraler Thorakoplastik.

Fig. 8 zu Fall 3. Fig. 9 zu Fall 4.

Digitized by Google

unter diesen besonderen Verhältnissen die Antigene nur aus der erkrankten Lunge kommen kann, dürfen wir indirekt Rückschlüsse auf die Menge der Toxine machen.

Zunächst überzeugten wir uns davon, daß die Autopräcipitinreaktion wirklich eintritt. Sie wurde an Meerschweinchen sowie an verschiedenen Patienten ausgeführt. Ein Teil der Tiere war mit tuberkulösem Material inficiert worden. Die anderen wurden als Kontrolltiere benutzt. Die Untersuchung wurde längere Zeit alle 2—3 Tage ausgeführt. Es zeigte sich dabei, daß bei allen Tieren die Autopräcipitinreaktion positiv ausfiel. Ein Unterschied trat erst im Verlauf der Krankheit auf. Bei den tuberkulösen Tieren stieg die Autopräcipitinkurve langsam an, während sie bei den anderen stets geringe Werte aufwies.

Die Patienten, die wir untersuchten, zeigten verschiedene Krankheiten. Auch hier wurde die Untersuchung in kleinen Zeitintervallen ausgeführt.

S. A. 12 j. Mädchen kommt wegen perforierter Appendicitis in die Klinik. Temperaturen bis 39°. Uebriger Allgemeinzustand o. B. Der Ausfall der Autopräcipitinreaktion war stets schwach, zeigte keinen Anstieg oder Abfall mit den anfänglich hohen Temperaturschwankungen.

Im Gegensatz dazu stand der Verlauf der Reaktion bei einem 18 j. Jungen mit fungöser Kniegelenkstuberkulose. Der Patient zeigte im Anschluß an einen Gipsverband eine anfängliche Besserung seines Allgemeinzustandes und einen Rückgang der Temperatur. Nach mehreren Monaten mußte aber wegen schlechten Allgemeinbefindens die Resektion ausgeführt werden, der der Patient bald erlag. Die Autopräcipitinkurve wies hier anfänglich einen geringen Abfall auf, stieg aber bald wieder an und blieb hoch, entsprechend dem Fortschreiten des Krankheitsprozesses.

Nachdem sich gezeigt hatte, daß die Autopräcipitinreaktion wirklich vorhanden ist und sich ihr Ausfall in bestimmter Weise ändert, wurden an einer Reihe von Kranken, die wegen einseitiger Lungentuberkulose eine extrapleurale Thorakoplastik durchmachten, regelmäßige Untersuchungen ausgeführt. Die Reaktion wurde meist vor der Operation, nachher in täglichen Intervallen, und später seltener gemacht. Durch die beigegebenen Kurven läßt sich am besten die Wirkung der Operation auf den Verlauf der Reaktion wiedergeben. Wir ersehen daraus, daß sie sich in bestimmter Weise ändert.

1. Z. W., 15 J. Schwere kavernöse Tuberkulose der l. Lunge. Sputum ca. 25—30 ccm p. d.

10. V. Thorakoplastik (1.—10. Rippe). — 7. VI. entlassen. Sehr gute Eindellung, fieberfrei, Gewichtszunahme 12 Pfund, Sputummenge 0—5 ccm (Kurve 6).

2. P. M., 19 J. Schwere kavernöse linksseitige Lungentuberkulose, schlechter Allgemeinzustand. Sputum bis 75 ccm.

1. III. Thorakoplastik. — 5. IV. entlassen. Sehr schöne Eindellung der kranken Seite. Nach ärztlichem Bericht jetzt stets fieberfrei, erhebliche Gewichtszunahme, sowie normale Arbeitsfähigkeit. Sputummenge 0—5 ccm (Kurve 7).

Digitized by Google

3. Sch. M., 41 J. Gipser, Winterthur. Diffuse kavernöse linksseitige Lungentuberkulose. Schlechter Allgemeinzustand, deshalb nur partielle Plastik. Geringe Sputummenge.

22. V. Thorakoplastik (9.—4. Rippe). — 30. VI. Resektion der 3. Rippe und Paraffinplombe zur Eindellung der Spitze. — 23. VII. entlassen, 30 Pfund Gewichtszunahme. Sputum 0—5 ccm; guter Allgemeinzustand (Kurve 8).

4. Sotirchoimas, 30 J. Tuberculosis pulm. sin., Sputum ca. 50 ccm p. d. Wegen schlechten Allgemeinzustandes zweizeitige Operation.

29. I. Thorakoplastik (11.—4. Rippe). — 19. II. Resektion der oberen Rippen. — 7. III. entlassen. Sputum auf 10 ccm zurückgegangen. Guter Allgemeinzustand (Kurve 9).

Dem kurzen Auszug der Krankengeschichten fügen wir die verschiedenen Kurven (6—9) bei. Wir sehen also, daß sich die Autopräcipitinkurve nach der Operation ebenfalls in bestimmter Weise ändert. Im Anschluß an die Thorakoplastik tritt ein kurz anhaltender Abfall der Stärke der Reaktion auf. Nach dieser Zeit erfolgt meist mit dem Temperaturanstieg oder etwas später wie dieser, ein rascher Anstieg der Kurve, der um den vierten Tag nach der Operation seinen Höhepunkt erreicht. Auf dieser Höhe hält sie sich einige Tage, um dann bald rascher, bald langsamer abzufallen. Nach einem zweiten operativen Eingriff wiederholt sich der Vorgang in ähnlicher Weise, nur erfolgen Anstieg und Abfall schneller wie beim erstenmal. Daraus geht hervor, daß die Operation an sich die Ursache für die Aenderung des Gehaltes des Blutes an diesen Stoffen sein muß.

Die Erklärung für das Zustandekommen dieser Reaktion ist schwierig. Ob die Annahme C. Spengler's, daß sie durch die Anwesenheit im Blute kreisender Toxine ausgelöst wird, richtig ist, läßt sich mit Sicherheit nicht entscheiden. Zu unserer allgemeinen Vorstellung über das Verhalten der Gifte im Organismus würde die Annahme sehr gut passen, daß im Anschluß an die Ausschaltung der tuberkulösen Herde ein Rückgang der Bildung von Giftstoffen erfolgt. Dafür würde in erster Linie die Uebereinstimmung der Fieber- und Autopräcipitinkurve sprechen. Den Verlauf der Fieberkurve haben wir ja mit der Resorption von Toxinen erklärt. Wichtiger als die definitive Entscheidung, wie im einzelnen die Vorgänge sind, ist die Tatsache, daß nach der extrapleuralen Thorakoplastik biologische Vorgänge im Gesamtorganismus sich abspielen, die sich in der Aenderung der Autopräcipitinreaktion nach Spengler widerspiegeln.

Digitized by Google

XV.

AUS DER

CHIRURGISCHEN KLINIK ZU ZÜRICH.

DIREKTOR: PROF. DR. SAUERBRUCH.

Röntgenologische Untersuchungen über die Wirkung der Phrenikotomie.

Von

Dr. **Hans E. Walther,**
Leiter des klinischen Röntgeninstituts.

(Mit 10 Abbildungen.)

Die günstige Wirkung des künstlichen Pneumothorax und der extrapleuralen Thorakoplastik auf tuberkulös erkrankte Lungen ist nach den vorliegenden Erfahrungen außer Zweifel gestellt. Bei richtiger Auswahl der Fälle und zweckmäßiger Anpassung des chirurgischen Eingriffs an die Eigenart des vorliegenden Befundes, lassen sich fast immer erhebliche Besserung, nicht selten sogar Heilung auf operativem Wege erzielen. Die anatomischen Grundlagen dieser Heilvorgänge in der erkrankten Lunge beruhen in erster Linie auf der mechanischen Beeinflussung des Organs durch den Eingriff. Die Retraktion und Kompression des Gewebes, die Verkleinerung pathologischer Hohlräume sind hier in erster Linie zu nennen. Daneben spielen aber auch biologische Faktoren, die Ausschaltung der Lunge von der gewohnten Arbeit, die Aenderung in der Blut- und Lymphzirkulation und vielleicht auch die Autoimmunisierung eine große Rolle. Stets ist das wirksame Prinzip bei der chirurgischen Behandlung der Lungentuberkulose in der mechanischen Einengung der Lunge zu sehen.

Beim Pneumothorax wird die gewaltsame Aenderung im Blähungs- und Funktionszustande auf ziemlich einfachem Wege erreicht. Die extrapleurale Plastik ist ein chirurgischer Eingriff, der wenigstens früher mit größeren Gefahren verbunden war. Der Pneumothorax ist das Verfahren der Wahl. Nur dann, wenn er aus technischen Gründen unmöglich wird, wenn also Verwach-

Digitized by Google

sungen vorliegen, kommt die extrapleurale Thorakoplastik in Frage.

Unsere Erfahrungen haben gezeigt, daß die besten Erfolge durch eine möglichst ausgedehnte Entknochung des Brustkorbes sich erzielen lassen. Mit anderen Worten, die ursprüngliche, Brauer-Friedrich'sche Methode, bei der alle Rippen in großer Ausdehnung reseciert wurden, gibt die besten Resultate. Freilich hat sich gezeigt, daß durch Aenderung des technischen Vorgehens die ursprünglichen Gefahren dieses Eingriffs sich erheblich vermindern lassen, so daß wir heute die ausgedehnte extrapleurale Thorakoplastik als ungefährlich bezeichnen dürfen.

Von besonderer Wichtigkeit war die Erfahrung, daß auch bei sogenannten Oberlappentuberkulosen eine partielle Plastik nicht genügt. Eine umschriebene Oberlappentuberkulose, bei der der Unterlappen gesund wäre, gibt es nicht. Die mechanische Beeinflussung der Lunge darf sich deshalb nicht nur auf das Haupterkrankungsgebiet beschränken, sondern muß sich auf das ganze Organ beziehen. An diesem Grundsatz der chirurgischen Behandlung der Lungentuberkulose sollte nicht gerüttelt werden.

Die reichhaltigen Erfahrungen an der Züricher Klinik haben immer wieder bestätigt, daß partielle Plastiken ungenügend sind, ja häufig sogar eine direkte Gefahr für weniger erkrankte Abschnitte der Lunge bedeuten. Einzelheiten über diese wichtige Beobachtung hat Sauerbruch in seiner Publikation ausführlich beschrieben [1]).

Es folgt aus diesen Ueberlegungen und Erfahrungen, daß wir bemüht sein müssen, auch bei Oberlappentuberkulosen eine Ruhigstellung und Kompression des Unterlappens zu erreichen. Bei der ausgedehnten extrapleuralen Plastik hatte man oft das Gefühl, daß ein gewisser Widerspruch zwischen der Größe des Eingriffs und der Ausdehnung der Erkrankung bestand. Auch erschien die Frage berechtigt, ob es nötig sei, den sogenannten gesunden Unterlappen so ergiebig einzuengen, wie das bei der Rippenresektion geschieht. Es drängte sich die Frage auf, ob man nicht auf einfachere und schonendere Weise eine Einengung und Ruhigstellung des Unterlappens erzielen könne. Bei diesen Ueberlegungen erinnerte sich Sauerbruch experimenteller Beobachtungen aus früherer Zeit. Bei seinen Versuchen über die Lungen- und Oesophagusoperationen konnte er sich mehrfach überzeugen, daß nach Durchtrennung des Phrenicus das gelähmte Zwerchfell in Exspirationsstellung rückte und den Brustraum von unten her beträchtlich einengte. Außerdem war ja durch klinische, vor allen Dingen röntgenologische Beobachtungen mehrfach festgestellt worden, daß das gelähmte Zwerchfell in Exspirationsstellung heraufrückt. Die Einengung des Brustraums von unten, die Einschränkung der inspiratorischen Tätigkeit der Lunge und die Kompression wenigstens ihres Unterlappens wollte Sauerbruch therapeutisch ausnützen. In

1) Die extrapleurale Thorakoplastik. Erg. d. inn. Med. u. Kinderheilk. Bd. X. 1913.

Digitized by Google

seiner Arbeit: „Die Beeinflussung von Lungenerkrankungen durch künstliche Lähmung des Zwerchfells“[1]) hat er die wichtigsten Gesichtspunkte, die für seinen Vorschlag maßgebend waren, auseinandergesetzt.

Schon vorher hatte im Jahre 1911 Stuertz darauf hingewiesen, daß man bei entzündlichen Erkrankungen des Unterlappens durch künstliche Lähmung des Zwerchfells eine Ruhigstellung und Kompression der Lunge und dadurch eine günstige Wirkung auf sie ausüben könne. Bei einem von Bardenheuer in dieser Weise operierten Kranken mit Bronchiektasen im linken Unterlappen wurde in der Tat eine Besserung erzielt. Dieser Vorschlag Stuertz's hat aber in der Folge keine Bedeutung gewonnen. Kurz nach der Arbeit Sauerbruch's erschien eine sehr schöne experimentelle Studie Schepelmann's, in der ebenfalls der therapeutische Wert einer künstlichen Zwerchfellähmung nachgewiesen wurde. Schließlich wurde dann einige Zeit später von Oelecke darauf hingewiesen, daß durch Durchschneidung des Phrenicus eine Lähmung des Zwerchfells mit Kompression und Ausschaltung der Lunge möglich sei.

Der erste Vorschlag Stuertz's vom Jahre 1911 war von Hellin in sehr scharfer Weise kritisiert worden. Hellin bestritt jede Wirkung der Phrenikotomie auf Funktion und Stellung des Zwerchfells. Diese Behauptung, die von Stuertz schon entkräftet wurde, wurde neuerdings auch im Anschluß an die Sauerbruch'sche Publikation vorgebracht. Es war leicht, die Einwände Hellin's vollständig zu widerlegen. Experimentelle Beobachtungen und operative Erfahrungen am Menschen lassen darüber keinen Zweifel, daß die Durchschneidung des Phrenicus einen maximalen Hochstand des Zwerchfells und eine Lähmung des Muskels bedingt. Darin stimmen die Angaben Stuertz's, Sauerbruch's, Schepelmann's und Oelecke's vollständig überein.

Man war also berechtigt, die Phrenikotomie in geeigneten Fällen auf ihren therapeutischen Wert zu prüfen.

Für die operative Durchtrennung des Nervus phrenicus bestehen günstige anatomische Verhältnisse. Der Nerv entstammt in der Hauptsache dem vierten Cervicalsegment, daneben erhält er Fasern vom dritten, fünften und sechsten. Aus dem unteren Halsganglion treten feine Sympathicusfasern zu ihm, die aber, wie es scheint, keine Bedeutung für die Zwerchfellinnervation haben, sondern als Nervus phrenico-abdominales zum serösen Ueberzug der Leber und zum Plexus solaris gehen. Der Hauptstrang des Nerven verläuft am Halse aus dem Musculus scalenus anticus. Seine Richtung geht von lateral oben nach medial unten. Dann tritt er zwischen Arteria und Vena subclavia lateral vom Truncus thyreocervicalis in den Thorax. Die Durchtrennung erfolgt am besten auf dem Musculus scalenus anticus.

Die Operation ist einfach. Der Patient ist in halbsitzender Stellung. Der Kopf wird über eine Rolle nach hinten gebeugt und das Gesicht nach der

1) Münch. m. W. Nr. 12. 1913.

Digitized by Google

entgegengesetzten Seite gedreht. Am hinteren Rande des Anteils des Kopfnickers, etwa 2 Querfinger über dem Schlüsselbein, fühlt man eine kleine Delle, unter der, nur mit Fettgewebe bedeckt, der M. scalenus anticus sich befindet (Fig. 1). An dieser Stelle können wir den Muskel und damit den Nerven am leichtesten, vor allen Dingen ohne Durchtrennung der Hilusmuskulatur erreichen. Der Schnitt verläuft entweder quer oder schräg von oben nach unten in dieser Delle und durchtrennt die Haut und das Platysma. Das lockere Fettgewebe wird mit der Schere gespalten und sofort kommt der Scalenus anticus mit dem auf seiner Vorderfläche laufenden Nerven zu Gesicht. Mit stumpfen Häckchen wird er isoliert, einfach durchtrennt oder besser reseciert. In dem Augenblick, wo der Nerv gefaßt oder durchschnitten wird, spüren die Patienten einen zuckenden Schmerz, der in die Oberbauch-

Fig. 1.

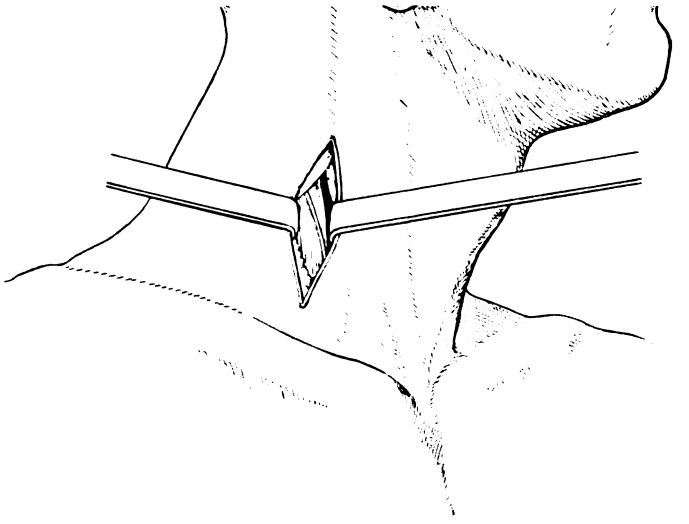

gegend verlegt wird. Nicht selten beobachtet man eine krampfartige Einziehung des unteren Brustkorbabschnittes. Manche Kranke empfinden einen Schmerz „in der Lunge". Die Weichteilwunde wird durch Nähte geschlossen und mit einem leichten Verband versehen, ähnlich wie bei anderen Eingriffen, die eine Einengung der tuberkulösen Lunge hervorrufen, kommt es auch nach der Phrenikotomie zu einer mäßigen Temperatursteigerung. Am zweiten oder dritten Tage ist sie gewöhnlich verschwunden, so daß die Kranken dann aufstehen können.

Bei 26 Kranken der Züricher Klinik wurde in dieser Weise die Phrenikotomie ausgeführt. Meist handelte es sich um eine tuberkulöse Erkrankung der Lunge, die die Indikation für den Eingriff abgab. Die Phrenikotomie wurde hier meist als Voroperation einer späteren extrapleuralen Thorakoplastik vorausgeschickt. In wenigen Fällen diente die Zwerchfellähmung als

Digitized by Google

eine Art Ersatz für eine Unterlappenplastik bei umschriebenem Prozeß im Oberlappen, die selbst durch eine partielle Plastik später beeinflußt wurde. Als selbständiger Eingriff ist die Phrenikotomie nur bei einigen doppelseitigen Tuberkulosen, bei denen andere Maßnahmen nicht mehr möglich waren, ausgeführt worden, und bei leichteren Tuberkulosen, die nach der Phrenikotomie so gebessert wurden, daß eine sekundäre Plastik sich als unnötig erwies. Schließlich ist bei zwei bronchiektatischen Erkrankungen des Unterlappens die Phrenikotomie ausgeführt worden, aber ohne nennenswerten Erfolg.

Auf das klinische Ergebnis dieser Operationen werde ich am Schlusse dieser Arbeit noch einmal kurz eingehen. Zunächst kommt es darauf an, an unserem Beobachtungsmaterial systematisch zu prüfen, welche Aenderungen in der Funktion und Stellung des Zwerchfells nach der Durchtrennung des Nerven sich einstellen. Auf diese Weise läßt sich ein klares Urteil darüber gewinnen, ob wirklich der Zweck der Phrenikotomie, Ruhigstellung und Kompression der Lunge erreicht werden kann. Perkussion und Auskultation sind für die Entscheidung dieser Frage unzureichend. Die Funktionsprüfung der Lunge durch Spirometrie, die wir mehrfach an unserer Klinik ausführten, hat ergeben, daß nach der Phrenicusdurchschneidung das Kapacitätsvermögen der Lunge erheblich abnimmt.

Von besonderer Wichtigkeit sind Röntgenuntersuchungen, die uns am deutlichsten das Verhalten des Zwerchfells nach der Phrenikotomie zeigen.

Zum Verständnis der pathologischen Veränderungen sei hier kurz auf die normalen Verhältnisse eingegangen.

Die zu beiden Seiten des Mittelschattens gelegenen Lungenfelder werden nach unten durch eine bogenförmige Linie begrenzt, die rechte steht in der Regel 1—2 cm höher als die linke. Dieser untere Begrenzungsbogen verändert mit In- und Exspiration seine Lage und seine Form. Im Inspirium steht er tief und nähert sich in seiner Form der Parabel, wobei der Kulminationspunkt der Wirbelsäule genähert ist, bei Exspiration steht er höher, die Form gleicht mehr einem Kreissektor. Entsprechend den anatomischen Verhältnissen macht der mediale Teil, der dem Zentrum tendineum entspricht, die geringste Exkursion, er dreht sich um einen an der Wirbelsäule gelegenen Fixpunkt. Der laterale (muskulöse) Abschnitt, dem ungefähr $^2/_3$ des Bogens angehören, verändert Form und Stellung in ausgiebigerem Maße.

Mit jeder inspiratorischen Kontraktion streckt sich der Bogen, der sog. phrenikocostale Winkel wird größer; bei der exspiratorischen Erschlaffung legen sich die lateralen Teile wieder der Brustwand an, der Scheitelpunkt des Bogens wandert etwas nach außen. Diese Bogenlinie entspricht der obern Kontur des Zwerchfells. Dieses spannt sich mit einer rechten und einer linken Kuppel zwischen Brust und Bauchhöhle aus. Die Kuppelform ist ursprünglich eine Funktion des abdominalen Druckes einerseits, der intrathorakalen Saugwirkung andererseits; sie ist aber bei der Entwicklungsstufe, auf der der Mensch sich heutzutage befindet, lediglich bedingt durch den Bau des Zwerchfells,

Digitized by Google

in der Hauptsache durch die Anordnung der Muskelbündel, die sich als Anpassung an die Funktion und die herrschenden Druckverhältnisse herausgebildet hat.

Daß die Zwerchfellkuppel im anatomischen Bau begründet ist und nicht, wie Holzknecht annimmt, bei jedem Atemzuge durch die vitale Retraktionskraft der Lunge und den Druck der Baucheingeweide neu gebildet wird, wird jeder Chirurg bestätigen, der bei gleichzeitig eröffneter Brust- und Bauchhöhle die Tätigkeit des Zwerchfells zu beobachten Gelegenheit hatte. Die Kuppelform bleibt auch bei der transdiaphragmatischen Laparotomie unverändert bestehen.

Wie Holzknecht und Hofbauer[1]) nachgewiesen haben, ist der Stand und die respiratorische Beweglichkeit der Zwerchfellkuppel abhängig von der Körperlage. Die Unterschiede werden dadurch erklärt, daß der vom Abdominalinhalt auf das Zwerchfell ausgeübte Druck in Rückenlage natürlich größer ist als im Stehen. Wir werden später sehen, daß diese Druckwirkung am gelähmten Zwerchfell noch viel deutlicher zum Ausdruck kommt.

Daß das geschilderte Bild des normalen Zwerchfells bei Erkrankungen der Pleura mannigfaltige Abweichungen in bezug auf Form und Beweglichkeit erleidet, ist bekannt.

Das Hauptgewicht der röntgenologischen Untersuchung muß natürlich, wie überall, wo es sich um Bewegungsvorgänge handelt, auf die Untersuchung vor dem Leuchtschirm (Radioskopie) gelegt werden. Die Bilder werden auf dem Schirm aufgezeichnet und nachher durchgepaust. Auf diese Weise gelingt es, auf einem Bilde die verschiedenen Zwerchfellstellungen festzuhalten. Die photographische Aufnahme (Radiographie) dient zur eigenen Kontrolle und zur Darstellung fernerer Veränderungen im Lungenbild.

Wir haben in den folgenden Protokollen ganz kurz einen Auszug der Krankengeschichten wiedergegeben. Die Veränderung, Stellung und Bewegung des Zwerchfells ist in allen Fällen erwähnt, dort wo sich aus der klinischen Beobachtung eine Wirkung der Phrenikotomie ergab, ist ein kurzer Vermerk hinzugefügt.

1. A. K., geb. 1892. Phthise des r. Oberlappens mit starker Schrumpfungstendenz (Verziehung des Mittelfelds nach rechts). Leichte Infiltration der l. Spitze. Kein Fieber. Sputum 15—20 ccm in 24 Stunden. Wegen des schlechten Allgemeinzustandes extrapleurale Plastik unmöglich.

24. II. Durchschneidung des r. Phrenicus. — 26. II. Untersuchung vor dem Leuchtschirm: R. Lungenfeld hellt sich inspiratorisch wenig auf. Das r. Zwerchfell steht ungefähr 2 Querfinger höher als vor der Operation; es macht geringe, mit der l. Seite gleichsinnige Exkursionen. Nach einem Aufenthalte von 3 Monaten in der Züricher Heilstätte in Wald sehr günstiger Bericht des leitenden Arztes (Dr. Staub), der volle Arbeitsfähigkeit in

1) Mitteilungen aus dem Laboratorium für radiologische Diagnostik und Therapie im k. k. allgem. Krankenhaus in Wien. Zweites Heft. 1907, bei G. Fischer, Jena.

Digitized by Google

Aussicht stellt. 4 Monate nach der Operation zeigt das r. Zwerchfell geringe, mit dem l. gleichsinnige Bewegungen.

2. H. B., geb. 1891. Bronchiektasen im l. Unterlappen, entstanden im Anschluß an ein metapneumonisches Empyem. Von der Spina scapulae an abwärts eine absolute Dämpfung, der im Röntgenbild eine handbreite Schattenzone entspricht. Diese macht respiratorisch keine Bewegungen, das Zwerchfell läßt sich nicht abgrenzen.

1. III. 13 Durchschneidung des l. Phrenicus. Der röntgenologische Befund ändert sich nicht. — Bei einer späteren Operation erfolgt die Auslösung des Unterlappens nach Garrè. Hierbei wird die Zwerchfellkuppe vollständig freigelegt und es zeigt sich, daß sie vollständig unbeweglich ist. Außerdem fällt die blasse gelbliche Farbe des Muskels auf; auch fehlt die normale Spannung. Der Effekt der Phrenikotomie ließ sich in diesem Falle röntgenologisch nicht rein feststellen, immerhin fehlte die normale respiratorische Beweglichkeit.

4. A. B., geb. 1870. Kavernöse Tuberkulose des l. Oberlappens.

14. III. Phrenikotomie. — 18. III. Untersuchung vor dem Leuchtschirm: Das l. Lungenfeld ist bedeutend dunkler als das rechte. Das l. Zwerchfell steht ca. 2 cm höher als das rechte, es macht typisch paradoxe Bewegungen, die im Vergleiche zu rechts viel weniger ausgiebig sind und immer etwas später einsetzen. Der Hochstand des l. Zwerchfells kommt noch deutlicher zum Ausdruck, wenn Pat. im Liegen untersucht wird. Nach dem Eingriff ändert sich der objektive Lungenbefund nicht. Dagegen geht das Sputum von 100 auf 60–70 ccm zurück. — 24. IV. Atmung nicht mehr paradox. Zwerchfell bewegt sich gleichsinnig, aber viel weniger ausgiebig und nachschleppend. Derselbe Hochstand wie vorher. — Bei der am 2. V. folgenden partiellen Plastik über dem Oberlappen keine Aspiration.

7. M. K., geb. 1886. Ausgedehnte fortschreitende Tuberkulose des r. Mittel- und Unterlappens. Im l. Unterlappen alte Aspirationsherde.

23. IV. Durchschneidung des r. Phrenicus. — 2. V. Das r. Zwerchfell steht in maximaler Exspirationsstellung gut handbreit höher als das linke. Es macht keine respiratorischen Bewegungen. Sputummenge gleich wie vor der Operation. Pat. gibt an, leichter aushusten zu können. — Am 13. VI., also 8 Wochen nach der Operation, im Anschluß an den Durchbruch eines Aneurysmas der Art. intercostalis VII in die Lunge, Exitus.

Sektion: Das Zwerchfell steht links im oberen Rand der 5. Rippe, rechts im 4. Intercostalraum. Rechts hängt es schlaff im Brustkorb, während es links fest kontrahiert und unbeweglich ist. Links ist das Zwerchfell dicker (4–5 mm) und schön rot, während es rechts kaum 2 mm dick und graugelb gefärbt ist. Die l. Lunge zeigt einige Adhäsionen mit der Brustwand; die r. Lunge ist flächenhaft verwachsen. Der Nervus phrenicus dext. wird präpariert. Er endigt unterhalb der Clavicula in Narbengewebe, läßt sich aber oberhalb der Narbe weiter verfolgen. Er wird in toto herausgeschnitten. Die histologische Untersuchung ergab partielle Atrophie des Nerven, fettige Degeneration des Muskels.

8. M. K., geb. 1887. Tuberculosis cav. pulm. sin. Katarrh der r. Spitze.

7. IX. 12. Resectio cost. (10.–2.). Sehr guter Erfolg. Sputum von 90–120 verschwunden. Nach ca. $^3/_4$ Jahren erneute Verschlechterung. Frische Prozesse im Unterlappen. Aus diesem Grunde erschien weitere Kompression des Unterlappens notwendig.

2. V. 13 Phrenikotomie. — 7. V. Untersuchung vor dem Leuchtschirm: L. Zwerchfell steht bei tiefer Inspiration ca. 1 Querfinger höher als rechts. Es macht geringe respiratorische Bewegungen, während rechts zwischen tiefer Exspiration und Inspiration eine Niveaudifferenz von ca. 6 cm besteht. Nach der Operation erhebliche Besserung. Sputum von 20 auf

Digitized by Google

ca. 5 ccm herabgesetzt. — 5. VII. Der röntgenologische Befund entspricht demjenigen vom 7. V. — Nach einem letzten, vom Dezember 1913 datierten Bericht geht es der Pat. sehr gut. Sputummenge ganz gering, keine Tuberkelbacillen. Pat. ist arbeitsfähig.

9. F. L., geb. 1887. Kavernöse Phthise beider Lungen, hauptsächlich der linken. Kein Fieber. Ziemlich starke Dyspnoe. Auswurf 50 ccm, enthält reichlich Tuberkelbacillen. Larynxtuberkulose. Zustand seit längerer Zeit stationär ohne Besserungstendenz. Extrapleurale Plastik ausgeschlossen.

16. V. Durchschneidung des l. Phrenicus. — 1. VI. Lungenbefund unverändert. Sputummenge auf 20—30 ccm zurückgegangen. Im Röntgenbild ist das l. Zwerchfell, das vor der Phrenikotomie auf gleicher Höhe stand, wie das rechte, um einen ganzen Intercostalraum heraufgerückt, es steht ca. 4 cm höher als rechts.

10. A. G., geb. 1851. Seit 7 J. bestehende kavernöse Phthise des l. Oberlappens. Vereinzelte Herde in den übrigen Lungenpartien, auch rechts. Mediastinum, mit ihm die Trachea, stark nach links verzogen. Röntgenbild zeigt links nur noch wenig lufthaltiges Gewebe. Des schlechten Allgemeinzustandes wegen

20. V. Durchschneidung des l. Phrenicus. — 26. V. Das l. Zwerchfell steht in Mittelstellung, es macht ganz geringe, mit der r. Seite gleichsinnige Atmungsbewegungen. Pat. fühlt sich erleichtert, sie kann besser aushusten. Sputummenge unverändert.

11. F. H., geb. 1868. Tuberkulose des l. Unterlappens, Tbc. vesicae seminalis dext. Das l. Zwerchfell steht 1—2 cm höher als das rechte, es zeigt mehrere pleurale Adhäsionszipfel und macht nur kleine respiratorische Exkursionen (ca. 2 cm). Kein Auswurf.

20. V. Durchschneidung des l. Phrenicus. — 26. V. Das Zwerchfell steht in maximaler Exspirationsstellung. Es macht keine respiratorischen Bewegungen. Die Adhäsionszipfel kommen auch bei tiefstem Inspirium nicht mehr zum Vorschein. Allgemeinbefinden bedeutend besser. Gewichtszunahme von 6 kg.

12. H. G., geb. 1862. Ausgedehnte rechtsseitige, kavernöse Phthise, vereinzelte Herde in der l. Lunge. Starke Retraktion der r. Seite. Temperatur normal, Sputum 20—35 ccm.

24. V. Durchschneidung des r. Phrenicus. — 26. V. Das r. Zwerchfell steht in maximaler Exspirationsstellung ruhig. Es ist um ca. 2 cm heraufgerückt. Eine wesentliche Veränderung des klinischen Befundes kann nicht konstatiert werden.

13. M. K., geb. 1883. Ausgedehnte rechtsseitige, kavernöse Phthise, daneben in der anderen Lunge eine Anzahl kleinerer verstreuter, inaktiver Herde. Die Temperatur schwankt zwischen 36,8 und 37,4, Sputummenge ca. 50 ccm. Im Röntgenbild bewegen sich beide Zwerchfellhälften gleichmäßig. Die rechte steht in tiefer Inspiration ungefähr 2 cm höher.

27. V. Durchschneidung des r. Phrenicus. — 2. V. Das r. Lungenfeld hellt sich beim Einatmen nicht auf. Zwerchfell steht bei tiefer Inspiration rechts ungefähr 5 cm höher als links, bei der Exspiration tritt es ganz wenig, höchstens 1 cm tiefer. Es macht paradoxe Bewegungen. Deutlicher als gewöhnlich wird bei der Inspiration die Herzspitze frei. Am klinischen Befund hat sich, außer einer geringen Abnahme der Sputummenge, nichts geändert.

Digitized by Google

10. VI. Thorakoplastik (1.—8. Rippe rechts). — 10. VII. Das r. Zwerchfell steht ca. 4 cm höher wie das linke; es macht kleine, kaum wahrnehmbare, gleichsinnige Respirationsbewegungen. Klinisch Besserung.

14. G. O., geb. 1877. Seit 10 Jahren bestehende kavernöse Phthise der l. Lunge, die in der letzten Zeit Zeichen frischen Zerfalls bietet. Daneben besteht eine alte Infiltration der r. Spitze. Temp. 37,6—37,7. Sputummenge ca. 150 ccm. Indikation zur Plastik wegen der Erkrankung der r. Spitze wird zweifelhaft.

30. V. 13 Durchschneidung des l. Phrenicus. Bei der Durchtrennung des Nerven fühlt der Pat. einen durch den ganzen l. Brustraum bis zum Magen gehenden Schmerz. Nach dem Berichte des behandelnden Arztes geringe vorübergehende klinische Besserung. Im Röntgenbild Hochstand des l. Zwerchfells.

16. K. R., geb. 1886. Linksseitige Unterlappentuberkulose. Temp. um 37. Sputummenge 25—35 ccm.

17. VI. Durchschneidung des l. Phrenicus. Im Moment der Durchtrennung fühlt der Pat. ein Zucken in der Zwerchfellgegend. — 24. VI. Klinischer Befund unverändert. Das l. Zwerchfell steht in maximaler Exspirationsstellung, ungefähr 5 cm höher als rechts. Es macht deutlich paradoxe Atembewegungen. Hebung der Herzspitze durch das Höhertreten der l. Zwerchfellkuppe.

18. G. R., geb. 1871. Ausgedehnte kavernöse Phthise der l. Lunge. Mehrfache Versuche, einen künstlichen Pneumothorax herzustellen, mißlangen wegen der festen Verwachsungen. Temp. 36,8—37,5. Sputummenge ca. 30 ccm.

19. VI. Durchschneidung des l. Phrenicus als Voroperation für die Plastik. — 23. VI. Das l. Lungenfeld stellt mit Ausnahme einer von einem Pneumothorax herrührenden Gasblase einen gleichmäßig dichten Schatten dar, aus dem sich eine Zwerchfellkontur nicht differenzieren läßt. Hingegen gestattet uns eine kleine, aber deutlich unterscheidbare Magenblase die Orientierung über Stand und Beweglichkeit des l. Zwerchfells. Dieses muß bei tiefer Inspiration ca. 2 Querfinger höher stehen als das rechte. Bei der Exspiration tritt die Magenblase tiefer (paradoxe Atmung).

In folgender Tabelle habe ich noch einmal die Wirkung der Phrenikotomie auf das Zwerchfell und die klinischen Veränderungen, die nachher eintraten, tabellarisch zusammengestellt.

Fall Nr.	Hochstand des Zwerchfells	Atmungs typus	Klinischer Erfolg
1	+ 4 cm	0	+
2	0	0	0
3	+ 2 cm	paradoxe	+
4	+ 3 cm	paradoxe	0
5	+ 3 cm	0	0
6	+	0	+
7	+ 4 cm	0	+
8	+ 2 cm	0	+
9	+ 2 cm	0	+
10	+ 3 cm	0	0
11	+ 4 cm	0	+
12	+ 2 cm	0	0

Digitized by Google

Fall Nr.	Hochstand des Zwerchfells	Atmungs-typus	Klinischer Erfolg
13	+ 5 cm	paradoxe	+
14	+	0	+
15	+	0	0
16	+ 5 cm	0	0
17	+ 4 cm	0	0
18	+	paradoxe	0
19	+	0	+

Das Ergebnis unserer Röntgenuntersuchungen ist ziemlich eindeutig. Mit einer Ausnahme war bei allen Kranken nach der Phrenikotomie ein Hochstand des Zwerchfells eingetreten, oft 3—4, seltener nur 2 cm stand der Muskel höher. Bei der Lähmung des rechten Zwerchfells handelte es sich um eine Vermehrung des physiologischen Hochstandes (Fig. 2), während nach linkseitiger Phrenikotomie eine Umkehrung der normalen Verhältnisse, also Hochstand des linken Zwerchfells eintrat (Fig. 3). Der Zwerchfellhochstand erklärt sich allein durch die Erschlaffung des Muskels. Infolge der anatomischen Anordnung der Muskulatur bleibt die Kuppelform erhalten, und für die Stellung des Muskels sind die Druckverhältnisse in der Brust- und Bauchhöhle maßgebend. Da es sich stets um einen intraabdominellen Ueberdruck handelt, muß also der Muskel stark nach oben in die Pleurahöhle sich vorwölben, bald mehr, bald weniger, immer aber viel stärker als in der Norm. Da das Druckverhältnis zwischen Brust- und Bauchhöhle schwankt, müßte auch eine entsprechende Aenderung in der Stellung der Zwerchfellkuppe regelmäßig erwartet werden, in der Inspiration eine Hebung, in der folgenden Exspiration eine leichte Senkung des Muskels. Auffallend ist, daß nur in 5 Fällen eine solche paradoxe Atmung eintrat, während in der größeren Mehrzahl das Zwerchfell kleinste, aber gleichsinnige Bewegungen ausführte.

Die Erklärung für diese Tatsache ist nicht ganz leicht. Wahrscheinlich aber kommen die kleinen gleichsinnigen Bewegungen des Zwerchfells durch besondere mechanische Umstände zustande. Sobald durch eine entzündliche Schwartenbildung eine Starrheit des Mittelfells und eine Fixation des Zwerchfells entsteht, muß die rein passive Beweglichkeit des Zwerchfellmuskels sich erheblich ändern. Das Mittelfell wird starr, Verwachsungen zwischen der Zwerchfellkuppe und der Lungenunterfläche treten ein. In den meisten Fällen, die von uns operiert wurden, waren infolge chronischer Entzündungsprozesse solche Verwachsungen vorhanden. In solchen Fällen tritt bei der inspiratorischen Abwärtsbewegung der nicht gelähmten Hälfte zwar auch eine intraabdominelle Drucksteigerung ein; wenn aber das Zwerchfell sich schon in maximaler Exspirationsstellung befindet, kann es nicht noch höher steigen. In der folgenden Exspirationsphase verhindern die Verwachsungen das Heruntersteigen des Zwerchfells. Die gleichsinnigen kleinen Schwankungen, die in solchen Fällen beobachtet werden, erklären sich wohl dadurch, daß infolge der entzündlichen Schwarten, die im Mittelfell bestehen, nicht ein normales Aus-

Digitized by Google

2 a.



2 b.



3 a.

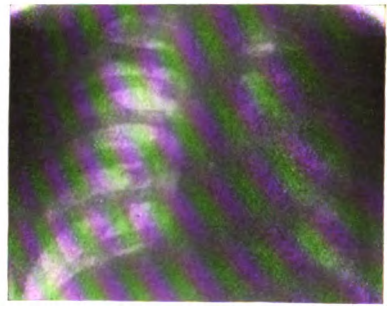

3 b.

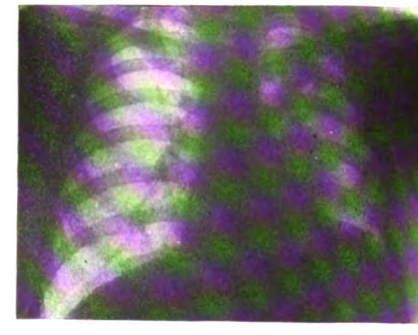

Fig. 2. Fall 16. a vor der Operation. b nach der Operation.
Fig. 3. Fall 22. a vor der Operation. b nach der Operation.

Digitized by Google

4 a.

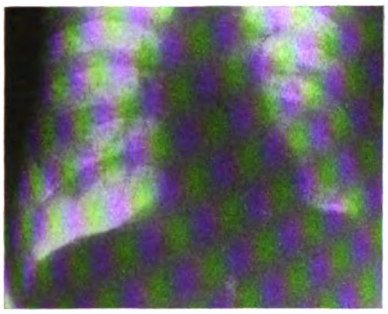

4 b.



5 a.

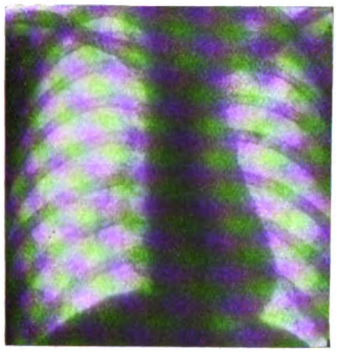

5 b.



5 c.

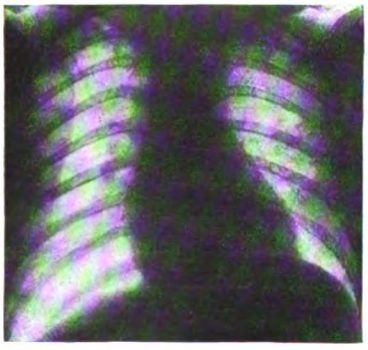

Fig. 4. Fall 11. a vor der Operation, b nach der Operation.
Fig. 5. Fall 4. a vor, b nach der Operation im Stehen, c im Liegen.

Digitized by Google

buchten des Mittelfells möglich wird, sondern daß das Zwerchfell den unteren Abschnitt des Mittelfells und damit auch den medialen Abschnitt der andern Zwerchfellhälfte herunterzieht. Diese gleichsinnige Bewegung des gelähmten Zwerchfells ist außerordentlich klein. Namentlich der phrenikocostale Winkel wird nicht entfaltet. Auch setzt sie regelmäßig etwas später ein, oft erst nach ca. einer halben Sekunde. Beide Tatsachen sprechen dafür, daß es nur Mitbewegungen sind, die durch das Ziehen des nicht gelähmten Muskels auf das Mittelfell und den medialen Abschnitt des gelähmten Zwerchfells zustande kommen.

Ein weiterer regelmäßiger Befund ist die mangelhafte Aufhellung des Lungenfeldes bei tiefer Inspiration. Die Erklärung für diese Erscheinung liegt auf der Hand: Die Lunge wird auf der gelähmten Seite, da sich der Brustraum ungenügend erweitert, weniger gebläht, infolgedessen wird der Dichtigkeitsunterschied gegenüber der Umgebung auch weniger deutlich. Ich erwähne hier gleich, daß das Resultat der spirometrischen Untersuchungen mit diesem Befund übereinstimmt. Nach der Phrenikotomie ergibt sich meist eine Abnahme der Inspirationsluft um ungefähr einem Drittel.

Ebenso konnte in einzelnen Fällen auskultatorisch eine deutliche Abschwächung des Atemgeräusches, perkutorisch eine Schallverkürzung nachgewiesen werden.

Die Form der Zwerchfellkuppe ist auch bei tiefem Inspirium die des exspiratorisch erschlafften Muskels; sie bildet eine Parabel, deren Kulminationspunkt der Brustwand genähert ist. Ebenso fehlen nach der Phrenikotomie die vorher beobachteten, von Pleuraadhäsionen herrührenden Zipfel, da diese eben durch den Zug, den das kontrahierte Zwerchfell auf die Verwachsungen ausübt, zustande kommen. Mit dem Aufhören der Kontraktionsfähigkeit fallen auch die Zipfel im Röntgenbild weg (Fig. 4 a und b).

Eine auffällige und sehr charakteristische Veränderung erleidet in manchen Fällen von linksseitiger Phrenikotomie die Herzfigur. Durch das Höhertreten der linken Zwerchfellkuppe wird die Herzspitze gehoben. Dabei erfährt das ganze Herz eine Drehung um einen in der Abgangsstelle der großen Gefäße gelegenen Fixpunkt. Außerdem erhält man den Eindruck, als ob das Herz in der Richtung von unten nach oben zusammengedrückt und deshalb im ganzen breiter werde (Fig. 5 a und b).

Der Grad, in dem diese Veränderungen auftreten, entspricht dem Zwerchfellhochstand. Je höher das Zwerchfell steht, desto breiter wird der Herzschatten, desto mehr rückt die Herzspitze nach außen. Da, wie wir gesehen haben, der Zwerchfellhochstand durch den Druck der Abdominalorgane vermehrt wird, kommt in Rückenlage die Veränderung der Herzsilhouette am deutlichsten zum Ausdruck (Fig. 5 c).

Diese Erscheinung ist nun sofort leicht erklärlich, wenn wir uns dessen erinnern, daß wir es nach der Phrenikotomie mit einer ständigen Espirationsstellung zu tun haben. Wir haben es also bei tiefer Inspiration mit der ver-

Digitized by Google

breiterten, exspiratorischen Form des Herzschattens zu tun, dazu kommt nun eine weitere Verbreiterung, die dem Einfluß der Inspiration zuzuschreiben ist. Holzknecht und Hofbauer haben nämlich darauf aufmerksam gemacht, daß der Herzschatten bei tiefster Inspiration am breitesten ist; indem sich namentlich die rechten Herzhöhlen infolge des negativen Thoraxdruckes erweitern.

Ich kann diese Beobachtung auch für die vorliegenden Fälle bestätigen.

Aus diesen Beobachtungen geht hervor, daß in der Tat die pathologischen Voraussetzungen der Phrenikotomie richtig sind. Es ist nunmehr sichergestellt, daß das Zwerchfell nach der Phrenikotomie gelähmt wird. Weiter sahen wir, daß es stets in maximale Exspirationsstellung heraufrückt und entweder ganz stillsteht, oder kleinste, gleichsinnige oder paradoxe Bewegungen ausführt. Wichtig ist hervorzuheben, daß diese kleinsten Schwankungen des Zwerchfells kaum praktische Bedeutung haben können. Die inspiratorische Entfaltung der Lunge wird jedenfalls durch die Lähmung des Zwerchfells ganz erheblich herabgesetzt, wie aus den Ergebnissen der Spirometrie und der Verdichtung der Lunge im Röntgenbild hervorgeht. Damit kommt ein wichtiger Heilfaktor, die funktionelle Ruhigstellung der Lunge und Ausschaltung von der normalen Arbeit zur Geltung. Die mechanische Kompression des Unterlappens durch das hochstehende Zwerchfell hat man wohl überschätzt. Sie kann jedenfalls nicht mit derjenigen Wirkung auf die Lunge verglichen werden, wie sie beim Pneumothorax oder nach der extrapleuralen Thorakoplastik erreicht wird.

Der Heilwert der Phrenikotomie läßt sich nach diesen Untersuchungen allein nicht beurteilen. Von vornherein dürfen wir erwarten, daß die Phrenikotomie nur einen begrenzten Erfolg erzielen kann. In der Tat zeigen die klinischen Beobachtungen, daß der Phrenikotomie eine selbständige Bedeutung nur in sehr wenigen Fällen zukommt. Meist wird diese Operation nur als Unterstützung und Ergänzung anderer Eingriffe herangezogen werden können. Doch soll hier darauf hingewiesen werden, daß doch in drei Fällen durch die Phrenikotomie eine weitgehende Besserung beobachtet wurde. Ob wir die Phrenikotomie allgemein als Ersatz für eine Unterlappenplastik bei isolierter Erkrankung des Oberlappens anwenden dürfen, erscheint uns zunächst zweifelhaft. Sicherer in der Wirkung ist jedenfalls die ausgedehnte Plastik. Nur unter der seltenen Voraussetzung, daß der Unterlappen vollständig gesund ist, wird die Herabsetzung der respiratorischen Tätigkeit der Lunge nach der Phrenikotomie die Aspirationsgefahr einer isolierten Oberlappenplastik vermindern können.

Auf die Notwendigkeit einer Beeinflussung des sogenannten „gesunden" Unterlappens bei fortgeschrittener Oberlappentuberkulose hat Sauerbruch wiederholt auf das ausdrücklichste hingewiesen.

Auch die röntgenologischen Untersuchungen der letzten Jahre (Rieder) stimmen mit diesen Beobachtungen Sauerbruch's überein. Es hat sich

Digitized by Google

ja gezeigt, daß die Verbreitung der Tuberkulose in vielen Fällen vom Hilus, nicht von der Lungenspitze aus erfolgt. Die lymphatische Weiterleitung hängt aber von der Lymphbewegung ab, diese selbst hat die normalen Bewegungen der Lunge zur Voraussetzung. Nach isolierter Oberlappenplastik mit anschließender vermehrter Lüftung des Unterlappens kann die vermehrte Lymphbewegung eine schnellere und ausgiebigere Verbreitung der Krankheit mit sich bringen. Wichtiger als diese Ausbreitung der Krankheit ist die Gefahr der Aspiration in den atmenden Lungenabschnitt aus dem durch eine Plastik komprimierten Bezirk.

Bei isolierter Erkrankung des Unterlappens hat die Phrenikotomie allein und namentlich in Verbindung mit anschließender Plastik eine günstige Beeinflussung der erkrankten Lunge erreicht.

Die Indikationen, die auf Grund der klinischen Beobachtungen sich ergeben haben, faßt Sauerbruch folgendermaßen zusammen. „Die Phrenikotomie allein wird nur in seltenen Fällen für einen vollen Erfolg genügen. Dagegen ist sie in Verbindung mit den andern Methoden wirksam. Namentlich bei umschriebener Oberlappentuberkulose mit gesundem oder sehr wenig erkranktem Unterlappen wird sie oft die Plastik auf die obersten Abschnitte der Lunge beschränken können. Die Hauptindikation für die künstliche Zwerchfellähmung besteht bei Unterlappentuberkulose in Verbindung mit der extrapleuralen Thorakoplastik. Beide Eingriffe wirken dann gleichsinnig durch Kompression und Ruhigstellung. Schließlich ist die Durchschneidung des Phrenicus dann angezeigt, wenn bei schwerer Tuberkulose der einen, die andere Seite zu krank ist, als daß eine Thorakoplastik ausgeführt werden könnte. Es darf von der Phrenicusdurchschneidung und der Herabsetzung der Funktion der kranken Lunge dann immerhin eine Besserung erwartet werden. Mehrmals wurde auch die Phrenikotomie ausgeführt, um festzustellen, wie die andere Lunge auf eine größere funktionelle Inanspruchnahme reagiert. Auf diese Weise ließ sich die Entscheidung, ob eine Thorakoplastik bei dem Kranken noch möglich sei oder nicht, sicherer treffen.

Schließlich leistet die Phrenikotomie gute Dienste bei alten Empyemresthöhlen. Durch das Heraufrücken des Zwerchfells wird der Brustraum so verkleinert, daß zur Beseitigung des Hohlraumes die Schede'sche Plastik in geringerem Umfange ausgeführt werden kann. Auch oft beträchtliche Zwerchfellschmerzen, die durch das Zerren des Muskels nach der extrapleuralen Thorakoplastik bei den Kranken sich einstellen können, werden durch die künstliche Lähmung prompt beseitigt."

Bei Bronchiektasen hat die Phrenikotomie in unseren Fällen nur einen sehr vorübergehenden und kleinen Erfolg gehabt. Es ist verständlich, wenn man sich an die Tatsache erinnert, daß selbst eine ausgedehnte Plastik häufig kaum einen nennenswerten Erfolg hat. Auch hier kommt die Phrenikotomie höchstens als vorbereitender Eingriff in Frage.

Digitized by Google

XVI.

AUS DER

CHIRURGISCHEN KLINIK ZU ZÜRICH.

DIREKTOR: **PROF. DR. SAUERBRUCH.**

Experimente zur intrathorakalen Lungenchirurgie*).

Experimentelle Studie.

Von

Privatdozent Dr. **K. Henschen,**
Oberarzt der chirurgischen Klinik.

(Mit 1 Abbildung und Taf. II.)

Bei der operativen Inangriffnahme chirurgischer Erkrankungen der Lungen stehen mehrfache Angriffsorte zur Wahl, gemäß den wechselnden, teilweise direkt gegensätzlichen Operationszielen.

1. Der einzige außerhalb des Thoraxbereiches selbst gelegene Eingriff, gleichzeitig auch der leichteste, ist die von Stuertz und Sauerbruch vorgeschlagene künstliche Halbseitenlähmung des Zwerchfells mittelst Phrenikotomie.

2. Die am Knochengitter des Brustkorbes ausgeführten Eingriffe dienen zwei verschiedenen Absichten.

Ein Teil von ihnen zielt auf eine mechanische Verbesserung der Lungenfunktion bzw. der Atmungsmechanik: So die lineäre Chondrotomie des ersten Rippenknorpels nach Freund und die paravertebrale Dekompressivresektion des Körpers der ersten Rippe nach Henschen zur Behandlung „Freund'scher Spitzentuberkulosen", die Durchtrennung der Rippenknorpel nach Freund und die Spaltung des Brustbeins (Wullstein und Tietze) zur Wiederbeweglichmachung des starren chondrogenen

*) Auszugsweise vorgetragen an der 84. Versammlung der schweizerischen Aerztegesellschaft in Davos, 29. Juni 1913.

Digitized by Google

Emphysemthorax. Ferner gehören hierher Lüftungs- und Dekompressivoperationen, welche für Lungen und Herz verhängnisvolle, ungünstige, mechanische Verhältnisse des knöchernen Brustkorbes zu beseitigen suchen. Es wären hier zu nennen die Vorschläge einer operativen Thoraxerweiterung bei stenosierenden Thoraxformen (Desternalisation der Rippenknorpel nach Jaboulay; Rippenverlängerung durch Zwischenschaltung frei überpflanzter Knochenstückchen in die Kontinuität der Rippe nach Klapp; treppenförmige Osteotomie der Rippen mit Gegenstemmung der Durchtrennungsstümpfe zum Zwecke ihrer Verlängerung nach Henschen[1]), die Brauersche Cardiolyse, die operative Sprengung der Rippenringe bei hochgradiger empyematischer Narbenkontraktur des Thorax, endlich Eingriffe zur operativen Beseitigung einer mechanischen Herz- und Lungenschädigung bei der angeborenen oder erworbenen Trichterbrust (Sternumresektion, Tietze-Sauerbruch; Hebung des eingedellten Brustbeines von parasternalen Längsschnitten aus, Henschen)[2]).

Bei den entzündlichen Erkrankungen der Lunge dienen extrapleurale Eingriffe an der Rippendecke, partielle und totale Thorakoplastiken einem wesentlich anderen Zwecke, der Herbeiführung einer Funktionsausschaltung und Collapsschrumpfung der Lunge.

3. Eine begrenzte und direktere Kompression kranken Lungengewebes bezweckt das von Schlange, Tuffier und Friedrich begründete, neuerdings von Baer ausgebaute Verfahren der extrapleuralen Pneumolyse mit sofortiger Plombierung der Ablösungshöhle. Die Anzeigen, Vorteile und Gefahren dieser Methode sind in der Arbeit Sauerbruch's ausführlich besprochen.

4. Eine fernere Reihe operativer Eingriffe hat als Angriffsort die Brusthöhle. Hierher gehören der künstliche Pneumothorax, die Ligatur der Hauptäste der Lungenarterie (O. Bruns-Sauerbruch), die Ligatur der Lappenäste der Vena pulmonalis (Tiegel), das Verfahren der intrapleuralen Verlagerung und Tamponkompression des Unterlappens (Garrè).

Die bisher aufgezählten Verfahren sind „indirekte" Lungenoperationen, d. h. ihre Wirkung beruht auf der Auslösung bestimmter sekundärer biologischer Heilreaktionen im Parenchym und im pleuralen Mantel der Lunge.

5. Eine fünfte Gruppe von Operationen geht direkt auf das erkrankte Lungengewebe selbst vor: so die ein- oder zweizeitigen Methoden zur Eröffnung und Entleerung von Abscessen und Gangränherden; die Verfahren der Schlitzung und Kauterisierung bronchiektatischer Höhlensysteme; die Drainage tuberkulöser oder bronchiektatischer Kaver-

1) Henschen, Die erworbenen Deformitäten des Thorax. Handbuch der prakt. Chirurgie von Bruns, Garrè und Küttner. 4. Aufl. Bd. II. S. 757.

2) Henschen, Die angeborenen Mißbildungen der Brustwand. Handbuch der prakt. Chirurgie von Bruns, Garrè und Küttner. 4. Aufl. Bd. II. S. 653.

Digitized by Google

nen; endlich Eingriffe, welche mittelst einer Plastik aus dem Lungengewebe oder pleuralen Schwarten oder durch Kauterisation einen Verschluß und eine Verödung bronchialer Lungenfisteln bezwecken.

6. In eine letzte Gruppe stellen sich endlich alle jene Operationen, welche den oder die Krankheitsherde durch Exstirpation radikal entfernen (Exstirpations- und Amputationsmethoden): die Stückresektion kranker Lappenabschnitte bei Tumoren, Echinokokken, Bronchiektasen und Aktinomykose, die Spitzenamputation bei Spitzenphthise, die Amputation eines Lungenlappens wegen Tumor oder Bronchiektasen, die Entfernung einer ganzen Lungenhälfte wegen Tumor oder Tuberkulose.

Bei den entzündlichen Erkrankungen der Lunge werden heute die günstigsten Erfolge mit den indirekten Lungenoperationen, den extrapulmonalen Eingriffen, erzielt, welche mechanische Veränderungen in Form, Lage und Haltung der Lunge bedingen. Es werden dabei bestimmte biologische Reaktionen ausgelöst, namentlich eine ausgedehnte Anreicherung von Bindegewebe, über welche der anatomische Weg der Ausheilung führt. Die Erkenntnis von der großen Bedeutung dieser operativen Auslösung einer therapeutischen Bindegewebswucherung stellt uns die Aufgabe, nach Methoden zu suchen, welche für diese anatomischen Heilungsvorgänge die mechanisch und biologisch besten Bedingungen schaffen.

Einen Fingerzeig bot die Erfahrungstatsache, daß der Grad dieser reaktiven Bindegewebswucherung der Dauer und der Wirkungsgröße des Druckes parallel geht. So fand Graetz in der Pneumothoraxlunge die histologisch verfolgbare Wirkung der Kompressionsbehandlung abhängig von der Vollständigkeit des Pneumothorax und der Stärke des zunächst eine Wiederentfaltung der Lunge ausschließenden Druckes: Es zeigte sich eine gewisse Gesetzmäßigkeit der Bindegewebsbildung in dem Sinne, daß das Narbengewebe sich um so stärker anbildete, je weniger voluminös der betreffende Lungenabschnitt, d. h. je ausgiebiger der Druck an den einzelnen Stellen zur Wirkung gekommen war.

Die Richtlinien neuer experimenteller Untersuchungen waren damit gegeben. Da die extrapleuralen Methoden nach der technischen Seite hin heute schon weitgehend ausgebaut sind, schien die experimentelle Durchprüfung neuer intrapleuraler Operationsmöglichkeiten ein um so mehr versprechendes Feld.

Das Programm, dessen experimentelle Durchführung ich mir zum Ziele gesetzt hatte, umschließt folgende Operationsversuche:

1. Die Verlagerung des Unterlappens unter das Zwerchfell zum Zwecke einer möglichst starken Kompressionsschrumpfung.

Digitized by Google

2. Die Einhüllung eines Lungenlappens in einen beutelartig umgenähten, frei überpflanzten Fascienlappen zur Herbeiführung einer lobären Kompressionsschrumpfung nur eines Lungenlappens allein.

Ein der Fascia lata entnommener großer Rechtecklappen wird nach Art einer einfach gespaltenen Amputationskompresse auf die Hälfte seiner Länge zweigespalten; vom intercostalen Thorakotomieschnitt aus werden die abgespaltenen Lappen zu beiden Seiten des Bronchus des einzubeutelnden Lungenlappens herumgeführt, die beiden Lappen unter sich wie mit den freien Kanten vernäht, bis der Lungenlappen ganz oder größtenteils fascial eingepackt ist. Der Sinn dieses Verfahrens ist die Einhüllung eines Lungenlappens in eine narbig schrumpfende künstlich geschaffene Bindegewebskapsel, welche gleicher Zeit eine Aufstauung der Lymphe erwirkt, die „Drainage nach dem Bronchialbaum" und damit die Sekretabschaffung in die Bronchien dabei aber offen läßt. Klinisch käme es für eine isolierte allseitige Kompression einer lobär beschränkten Tuberkulose oder Bronchiektasie in Frage. Während die Wirkung der Thorakoplastik wie diejenige des Pneumothorax sich auf die ganze Lungenhälfte der Erkrankungsseite vom Oberlappen bis zur Basis erstreckt, Bär's extrapleurale Plombierung den erkrankten Lungenabschnitt nur von einer Richtung aus zusammendrückt, müßte eine solche fasciale Umkapselung eine allseitige konzentrische Kompression des umspannten Lappens bewirken und den Lymphabfluß in erheblichem Grade zentralwärts absperren. Es erscheint von vornherein klar, daß die dadurch bedingte Verminderung der Proteinresorption, die Zurückhaltung und Speicherung der bacillären Stoffwechselprodukte neben der radiär-konzentrischen Schrumpfungstendenz des Fascienbeutels einen mächtigen Anreiz zu einer reaktiven Narbenanreicherung auslösen und dauernd unterhalten dürfte. Ist die Pleurahöhle frei oder hängt die Lunge nur flächen- oder strangweise leicht löslich an der Rippenpleura, was ein vorausgeschickter Probepneumothorax diagnostisch leicht sicherstellt, so böte die Anwendung dieser Einhüllungsmethode auch am Menschen keine Schwierigkeiten. Ebensowenig die Beschaffung von Fascie, da ja von beiden Oberschenkeln her entnommen und die ausgeschnittenen Stücke, durch Naht zu einer großen Fascienplatte vereinigt, zusammen verwendet werden können. Selbst wenn eine totale Synechie der Pleura besteht, begegnet die stumpfe Ausschälung eines Lungenlappens keinen größeren Schwierigkeiten, sofern es sich nicht um alte starre Schwartenpanzer handelt. Die Einheilung der Fascienhülle dürfte anatomisch gerade hier um so günstigere Bedingungen treffen, da sie innen- wie außenseitig auf Wundflächen, nicht mehr auf glatte Pleura zu liegen käme. Der nach Einpackung und Kompression eines Lungenlappens gesetzte Resthohlraum der Brusthöhle wird durch eine stärkere über ihre sonstige Mittelblähung hinausgehende Ausdehnung der übrigen Abschnitte der gleichen Lunge ausgeglichen; weiterhin wirkt im Sinne eines

Digitized by Google

solchen kompensatorischen Raumausgleiches nach Friedrich die Verlagerung des Herzens und des Mediastinums gegen den Hohlraum zu und eine vikariierende Blähung der Gegenlunge. Die Erfahrungen mit Thorakoplastiken haben gezeigt, daß Tuberkulöse selbst weitgehende Eingriffe am und im Brustkorb gut ertragen. Bedenken nach dieser Richtung könnten sich also kaum gegen ein Verfahren auflehnen, welches im übrigen die Integrität der äußeren Thoraxform wahrt, keine Rückwirkungen auf Herz und Mediastinum mit sich bringt, die andere Lunge voll ausdehnungsfähig läßt und bei lobär beschränkter Erkrankung eine streng lobär auf den kranken Lappen begrenzte Kompressionsschrumpfung bewirkt.

3. Auf dem gleichen Wege der freien Transplantation, aus einem ähnlichen Operationsprinzip wie dem eben geschilderten, ist eine Methode zur sicheren hermetischen Verdichtung des bronchialen Amputationsstumpfes bei Exstirpation eines Lungenlappens zu gewinnen. Das Schicksal jeder Lungenamputation hängt — wenigstens bei freier Pleurahöhle — an der technischen Sicherheit des Bronchienverschlusses, welche uns durch die heutigen noch recht wenig verläßlichen Methoden bisher in keiner Weise gewährleistet ist. Die Abtragung eines ganzen Lungenlappens ist bei unverwachsener Pleuraspalte unschwer. Der Dauererfolg „scheitert dagegen an dem Eintritte einer sekundären tödlichen Komplikation, die nach anfänglich günstigem Verlauf gewöhnlich am 4. oder 5. Tage eintritt. Der Verschlußfaden hat dann die Bronchialwand durchschnitten und der Stumpf sich in das Mittelfell zurückgezogen. Infolgedessen entwickeln sich Spannungspneumothorax und Mediastinalemphysem. Zwar gelingt es, durch sekundäre Eröffnung der Brusthöhle die Druckzunahme im Innern des Brustraumes zu beseitigen, nicht aber läßt sich die Entwicklung der tödlichen Mediastinitis aufhalten. Es folgt daraus, daß bei Lungenamputationen der größte Wert auf eine zuverlässige Versorgung des Bronchusstumpfes gelegt werden muß. Ja man kann sagen, daß die weitere Entwicklung der Lungenchirurgie abhängt von der Ausbildung einer zuverlässigen Bronchialversorgung. Sie ist ein technisches Problem, das noch nicht vollkommen gelöst ist" (Sauerbruch).

Lenhartz hat den Bronchus elastisch ligiert und erst später die Abtragung des betreffenden Lungenlappens folgen lassen. Garrè läßt an dem langstielig freipräparierten und darnach abgebundenen Bronchus Reste von Lungengewebe stehen, welche zur Ueberdeckung des Stumpfes dienen. Tiegel und Friedrich entfernen an dem zuvor provisorisch verschlossenen und dann durchtrennten Bronchus das Schleimhautrohr, nähen den Bronchus quer und schalten vor den Verschluß noch eine Reihe von Ligaturen, welche „nach Art eines Strombrechers den Anprall des Luftstromes gegen die Naht abschwächen sollen". Als sinnreichste wie zweckmäßigste Methode gilt heute das Einstülpungsverfahren Willy Meyer's, welches der Versorgung des blinden Darmstumpfes nachgebildet ist. Doch ist auch

Digitized by Google

hier wie bei allen Ligaturmethoden die Gefahr des Ligaturdecubitus des Bronchialrohres in keiner Weise ausgeschaltet.

Diese Gefahr zu umgehen, bieten sich zwei Möglichkeiten:

Die eine besteht in der Plombierung oder Zupfropfung des auf seine ganze Länge seiner Schleimhaut durch Auskratzung beraubten Bronchialrohres mit einem Pfropfen von Fettgewebe oder zusammengerollter Fascie, welcher durch ein System hintereinander geschalteter Nahtreihen und durch eine quere, den eingeschobenen Gewebepfropf mitfassende, Verschlußnaht des Bronchusstumpfes verläßlich eingenäht wird. Wird der Verschlußpfropf bis zur Abgangsstelle des Bronchus vorgeschoben, so ist mit Ausschaltung der blinden Rohrstrecke auch dem Einpressen der Atemluft in den Bronchusstumpf vorgebeugt. Der mehrfach gelungene plastische Ersatz von Stücken des Trachealrohrs mit Fascienlappen macht die Einheilung eines aus einem zusammengerollten Fascienstreifen gebildeten organischen Verschlußpfropfens in dem Bronchusstumpf von vorneherein wahrscheinlich.

Eine zweite Art des Vorgehens wäre die, daß zunächst durch eine erste Thorakotomie rings um den Bronchus ein die angrenzende Lungenfläche weit herum wie eine breite Halskrause bedeckender Fascienlappen einzunähen ist, dessen Außenränder an der Lungenpleura durch feine Knopfnähte anzuheften sind. Erst in einem zweiten weiteren Operationsakt — nach Einheilung dieses Fascienkragens — wird die Lunge dann amputiert, wobei die Fascie eine Strecke weit in das zuvor kürettierte Bronchialrohr hineingestopft und weiterhin mit Hilfe einer Reihe übereinander geschalteter Nähte hermetisch über den Bronchusstumpf gedeckt wird.

Das Problem einer verläßlichen Versorgung des Bronchialstumpfes steht im Kernpunkt aller Versuche einer radikalen Behandlung der auf einen Lappen beschränkten Bronchiektasie. Seine Lösung eröffnet die Möglichkeit, solche Bronchiektasen durch Radikaloperation, d. h. durch totale Exstirpation des erkrankten Lappens zu heilen.

4. Die Methode der freien Fascientransplantation dürfte sich noch für zwei weitere bedeutsame Operationszwecke fruchtbar erweisen. Der eine ist die Sicherung der Tiegel'schen peribronchialen Naht des Bronchus nach Bronchuszerreißung oder intrapleuraler Bronchotomie wegen Fremdkörper mit Hilfe eines Fascienbandes, welches nach Ablösung der Gefäße um den nackten Bronchus geführt und in sich und an letzterem vernäht wird. Der zweite wäre die dauernde Ligatur eines Bronchus mit einem Fascien- oder Sehnenstreifen, welcher um den isolierten und

Digitized by Google

von seinen Gefäßen freipräparierten Bronchus fest zuschnürend herumgelegt wird.

Der ersteren Möglichkeit tut Garrè in der neuen Auflage seiner Lungenchirurgie Erwähnung: „Bei der Bronchotomie hängt alles von einer sicheren luftdicht abschließenden Naht ab. Wir verdanken Tiegel eine experimentelle Studie über die Bronchialnaht, wonach die durchgreifenden Nähte am Bronchus oder der Trachea den Anforderungen nicht entsprechen. Als haltbar und luftdicht erwies sich die peribronchiale Naht, mit feinster Seide ausgeführt. Durch Aufpinselung von Lugol'scher Lösung suchte er die fibrinöse Verklebung zu beschleunigen. Wesentlich an Sicherheit gewinnt die peribronchiale Naht durch Ueberlagerung mit einem Zipfel von Lungengewebe. Nach den Erfolgen von König könnte man wohl an die Verstärkung und Sicherung der Bronchusnaht durch eine Fascienplastik denken."

Das Verfahren der fascialen Zuschnürung und Ligatur des nackt-präparierten Bronchus könnte solche Lungenfisteln zentralwärts zuschließen und funktionell ausschalten helfen, welche gegenüber einer plastischen Deckung mit narbigem Lungengewebe oder mit Pleuraschwarte oder Kauterisationsversuchen gegenüber renitent geblieben sind. Um im Sinne von Strombrechern den Druck der eingepreßten Luft abzuhalten, wäre eine 2—3 malige hintereinandergeschaltete Zuschnürung mit 2—3 dicht aneinander gereihten Fascienbändern oder Sehnenstücken zu bewerkstelligen.

5. Wie die Verlagerung des Unterlappens unter das Zwerchfell diesen Lungenteil funktionell ausschaltet und einer hochgradigen Kompressionsinduration entgegenführt, wäre die gleiche Wirkung wohl auch durch Unterschiebung des Unterlappens unter einen auf das Zwerchfell aufgesteppten Fascienlappen erreichbar: Ein großer Rechtecklappen aus der Fascia lata wird mit einer Schmal- und seinen beiden Längsseiten auf die Pleurafläche des Zwerchfells aufgenäht, von der freien Schmalseite her bis zur Hälfte längsgeschlitzt, der Unterlappen nunmehr zwischen Fascie und Zwerchfell untergeschoben, über ihm der Fascienschlitz geschlossen und endlich die letzte freie Schmalseite am Zwerchfell festgenäht.

6. Aehnlich wie wir der Schrumpfungstendenz einer kranken Lunge durch Entskelettierung der Brustwand nachgeben, kann an eine Einengung der Lunge durch künstliche Höherlegung des Zwerchfells gedacht werden. Die krankseitige Zwerchfellhälfte wäre zu diesem Zwecke mit oder ohne Schonung des einstrahlenden N. phrenicus ringsum auszutrennen, zu mobilisieren und in einem beliebigen höhergelegenen Querschnitt des Thorax wieder festzuheften. Eine breitflächige Verwachsung der Lungenbasis mit der Zwerchfellfläche, welche sich allenfalls künstlich zuvor herbeiführen ließe, müßte diese Zwerchfellverlagerung technisch erleichtern und vereinfachen. Welch außerordent-

Digitized by Google

lich hoher Grad von Kompression sich auch von dieser Angriffsfront aus erzielen ließe, beweisen manche Beobachtungen von Erkrankungen des subdiaphragmatischen Raumes und der Leber, in deren Gefolgschaft es zu einer hochgradigen mechanischen Ueberdehnung und Verdrängung des Zwerchfells kommt: So kann durch Echinokokken der Leber das Zwerchfell soweit lungenspitzenwärts gedrängt werden, daß die Lungenhälfte dieser Seite schließlich bis zur Größe eines Hühnereies zusammengepreßt wird. Schepelmann[1]) hat experimentell Resektionsdefekte im mittleren Teil des Zwerchfelles gesetzt, langsam und spontan die Organe des Oberbauchraumes durch diese Lücken in die Brusthöhle eintreten lassen und die intrapleural verlagerten Organe durch einige Nähte an der Brustwand fixiert; es ergab sich dabei eine hochgradige Kompression der in die obere Paravertebralnische zurückgedrängten Lungenhälfte neben einer erstaunlichen Anpassung und Einmodellierung namentlich der Leber in die neuen Raum- und Lageverhältnisse. Eppinger[2]) stellt fest, daß bei Zwerchfellbrüchen größeren Stiles die Lunge weit nach oben und hinten verdrängt werden kann, bis sie schließlich nur noch einen luftleeren, fleischigen Klumpen darstellt. Diese weitgehende Lungenkompression ist namentlich auch bei der sogenannten Eventratio s. Relaxatio diaphragmatica beobachtet, jener eigenartigen Zwerchfellaffektion, bei welcher der mächtig ausgedehnte Muskel als beutel-, halbkugel- oder kegelförmiger Sack bis in die Höhe der zweiten Rippe hinaufreicht und zum größeren Teil sehnig umgewandelt ist.

Es ließe sich weiter daran denken, zum Zwecke einer einseitigen Einengung des Thoraxbinnenraumes die Zwerchfellkuppel in Nachahmung dieser Laennec-Petit'schen „Relaxatio diaphragmatica" operativ durch Einsetzung einer großen Fascienplatte zu vergrößern. Ich habe experimentell zeigen können, daß auch große Lücken des Zwerchfells durch transplantative Einlage von Platten der Fascia lata gedeckt werden können, welche bei richtiger Operationstechnik leicht einheilen.

7. Wie hier an eine Volumverkleinerung der einen Brustkorbhälfte durch Transposition der natürlichen muskulär-sehnigen Grenzkulisse in einen höheren Rippenreif vorgeschlagen ist, so ließe sich eine Kompression der Lunge auch durch Einsetzung künstlicher Spannkulissen aus frei überpflanzten großen Fascienlappen herbeiführen: sei es, daß wir eine Wiederausdehnung des extra- oder intrapleural operativ ausgelösten Oberlappens durch einen übergelegten Fascienlappen verhüten, welcher von einem vorderen oder paravertebralen Brustwandfenster nach Ablösung des Oberlappens eingelegt und an der Gegenseite durch einige perikostale Nähte

1) Schepelmann, E., Tierexperimente zur Lungenchirurgie. Arch. f. klin. Chir. Bd. 100. S. 985.

2) H. Eppinger, Allgemeine und spezielle Pathologie des Zwerchfells. Wien 1911.

Digitized by Google

angeheftet wird; sei es, daß wir zum Zwecke einer bipolaren Kompression gleichzeitig von Lungenspitze und Basis her je eine solche Gewebskulisse zwischen Lungenspitze und Lungenbasis einspannen.

Da ich heute erst die experimentellen Ergebnisse des an erster Stelle gebrachten Vorschlages, der Verlagerung des Unterlappens unter das Zwerchfell, fertig vorlegen kann, alle übrigen Versuche z. T. noch im Gange, z. T. erst geplant sind, muß ich mich mit dieser programmatischen Aufstellung begnügen.

Es hat sich bei meinen Experimenten ergeben, daß die künstliche Verlagerung des rechten wie des linken Unterlappens unter das Zwerchfell zu einer weitgehenden Druckschrumpfung des Organs führt.

Als Versuchstiere dienten Hunde.

Die operative Technik dieses Eingriffes ist verhältnismäßig einfach.

Das am Tage zuvor am Thorax rasierte und gründlich gewaschene Tier wird in Seitenlage am Operationstisch festgebunden. Nach Jod-Alkohol-Desinfektion der ganzen einen Brustseite folgt in Morphium-Aether-Narkose unter dem Schutze der Druckdifferenz mit dem Henle-Tiegel'schen Apparat die Eröffnung der Brusthöhle im 7. oder 8. Intercostalraum; ein Rippensperrer hält die Thoraxspalte für den intrapleuralen Operationsakt weit offen. Da das Operieren am aktiv spielenden Zwerchfell das weitere Vorgehen erschwert, die Ruhigstellung, namentlich aber das Höherrücken des Diaphragmas die Verlagerung technisch leicht gestaltet, wird das Zwerchfell durch Durchschneidung des Phrenicus nahe über dessen Diaphragmaeinstrahlung dauernd oder durch Blockierung dieses Nerven mit Stovain nur vorübergehend gelähmt. Darauf spaltet man das Diaphragma in radiärer Richtung vom Rippenansatz bis über die Mitte der Sehnenhaut hinaus, schiebt und lagert den ganzen Unterlappen unter das Zwerchfell, welches über der verlagerten Lunge durch ein System von Knopfnähten wieder geschlossen wird, wobei im sehnigen Zentrum nur eine kleine, knapp den Bronchus durchlassende Lücke übrig bleibt. Die Verschlußnaht des Zwerchfellschlitzes beginnt in der Sehnenhaube hart am Bronchusdurchtritt. Der Thorakotomieschnitt wird nach Wiederaufblähung der Restlunge durch pericostale Naht und Zweischichtennaht der Weichteile geschlossen. Der Versuch gelingt bei gleicher Technik am linken wie rechten Unterlappen gleich gut.

Mit Ausnahme eines an Operationspleuritis gestorbenen Tieres blieben die übrigen Tiere am Leben. Dabei war in der Folge keine Störung des Allgemeinbefindens, der Atemtätigkeit oder stärkere Exsudatbildung zu beobachten.

Die verlagerte Lunge wird wie ein Schwamm zwischen dem Zwerchfell und den Organen des Oberbauchraumes, namentlich der Leber, leergepreßt und verfällt einer Kompressionsatelektase höchsten Grades.

Digitized by Google

Die Textfigur gibt die Topographie einer rechtsseitigen subdiaphragmatischen Verlagerung 7½ Wochen nach der Operation wieder: die gelähmte Zwerchfellhälfte der Verlagerungsseite sieht blaßrosa gegenüber dem dunkeln Muskelrot der nicht gelähmten Gegenseite. Ihre Unterfläche liegt fest verlötet und verwachsen dem zu einem dünnen Blättchen zusammengedrückten bläulich-grau-braunen, hämorrhagisch gesprenkelten Unterlappen an, der mit seiner Unterfläche in ganzer Ausdehnung mit dem gegenüberliegenden Feld der Leberoberfläche verwachsen ist. Der verlagerte Lappen ist so dünn blattartig zusammengepreßt und so fest in die Umgebung eingewachsen, daß er erst bei vollständigem Aufpräparieren am Präparat aufzufinden ist. Bei einem Versuch der Wiederaufblähung vom Bronchus aus bleibt er schlaff und hirschlederartig weich und läßt sich nicht mehr mit Luft füllen.

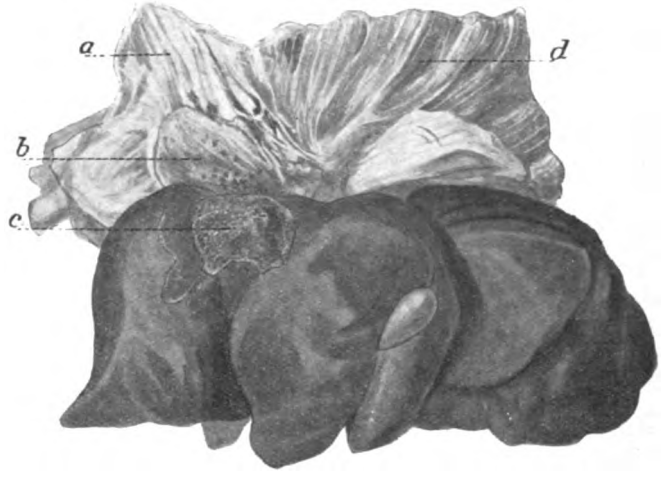

Subdiaphragmatische Verlagerung des rechten Unterlappens.
a Gelähmte Zwerchfellhälfte. b Verlagerter rechter Unterlappen. c Adhäsionsfeld des verlagerten Lappens auf der Leberoberfläche. d Nicht gelähmte Zwerchfellhälfte.

Das Experiment ahmt hier am Tiere nach, was die Natur zuweilen als Mißbildung in Gestalt der sog. Bauchlunge oder der abdominalen Nebenlunge entstehen läßt, jedoch mit dem wesentlichen Unterschied, daß solche mißgebildeten Nebenlungen bronchial vollständig nebengeschaltet, d. h. nicht an den regulären Bronchialtractus angeschlossen und zudem retroperitoneal gelegen sind.

Es liegen dafür 4 zufällige Sektionsbeobachtungen vor.

Der erste Fall wurde 1888 von Dubler[1]) in der Basler medizinischen Gesellschaft demonstriert: Bei der Sektion eines 47 j., an Magencarcinom verstorbenen Mannes fand sich links der Bauchaorta und rechts von der Nebenniere ein 1,3 cm hohes, fleischiges, graurotes Gebilde von Pyramidenform, welches mit einem 3—4 cm langen Stiel durch die Aortenöffnung des Zwerchfells hindurchtrat und in der Höhe der 10. Intercostalarterie an der Aorta

1) Fall von akzessorischem retroperitonealen Lungenlappen. Korr.-Bl. Schweiz. XIX. 1888. S. 234—235.

Digitized by Google

wurzelte. Der aus Gefäßen, einem blinden Bronchialbaum, Bindegewebe und einem alveolären Elastinnetz zusammengesetzte Lappen erhielt seine Blutzufuhr aus einem federkieldick von der Aorta an Stelle der 10. Intercostalarterie abgehenden Ast und durch eine zweite, einen Zentimeter darunter entspringende Arterie, während eine große Sammelvene das Blut dieser Nebenlunge der Hemiazygos zuführte und Nervenästchen aus dem Plexus aorticus die Innervation stellten.

An genau gleicher Stelle des Retroperitoneums, links von der Wirbelsäule und medialwärts der Nebenniere, sah Vogel[1]) bei einer 28 j., einer Tuberkulose erlegenen Frau unterhalb des Zwerchfells eine kleinhühnereigroße pyramidenartige Bauchlunge mit cranialer Basis. Ihre reiche Gefäßversorgung entstammte 4 Seitenästen der Art. lienalis und einem aus der Aorta entspringenden Zweig, ihr venöser Abfluß ging der l. V. supra-renalis zu, die Nerven waren Abfaserungen des Aortengeflechtes. Die Schnittfläche dieses fibrös in der Umgebung verankerten Gebildes war porös bimsteinartig. Mikroskopisch enthielt es alle Elemente des Lungengewebes.

Wieder am gleichen typischen Orte — dicht unter dem Zwerchfell, links neben der Aorta bzw. neben der Wirbelsäule — sah Seltsam[2]) bei einem 9 Wochen alten, an Katarrhalpneumonie gestorbenen Knaben eine gleichgebaute Nebenlunge. Die haselnußgroße, kugelige und weiß gefärbte Geschwulst war mit ihrer Umgebung fest verwachsen, bestand aus embryonalem Lungengewebe und bot auf dem Schnitt eine charakteristische feinmaschige Struktur.

Eine weitere, mit einer Hernia diaphragmatica spuria verknüpfte Beobachtung wies Beneke[3]) an der 9. Tagung der deutschen pathologischen Gesellschaft zu Meran (1905) vor: Bei einem sonst normal entwickelten weiblichen Neugeborenen mit linksseitiger Zwerchfellhernie lagen Magen, Milz und Darm im l. Brustraum. Nach Herausnahme dieser Eingeweide zeigte sich in einer Grube im hintersten untersten Teil des Mediastinums „ein pyramidenförmiger Körper eingepreßt, welcher an seiner basalen Fläche durch Verwachsungsmembranen mit der Cardia und mit dem unmittelbar neben der letzteren liegenden Pankreas verbunden war. Dieser Körper ist eine Nebenlunge, welche im ganzen annähernd so groß ist wie die beiden linksseitigen Lappen zusammen. An der Basis tritt in diesen Lappen eine auffallend starke Arterie, welche direkt aus der Aorta an ihrer Durchtrittsstelle durch das Zwerchfell stammt und an das letztere einige kleinere Aeste abgibt. Nach vorn unten zieht sich eine Vene schmäler als die Arterie längs des Magenfundus und unter Aufnahme kleiner Aestchen desselben abwärts bis zum Pfortaderstamm, in welchen sie sich kurz vor dem Eintritt in die Leber einsenkt. Ein kräftiger Nervenstamm tritt von der Aorta in die Nebenlunge ein. Weiterhin findet sich am Hilus dieser Nebenlunge ein blind endigender ziemlich weicher Bronchus, welcher mit dem stumpfen Ende direkt in der Magenwand, etwa

---

1) Vogel, 2 Fälle von abdominalem Lungengewebe. Virchow's Arch. Bd. 155. S. 235—255. (Der andere Fall ist eine genauere nachträgliche Beschreibung des Dubler'schen Präparates.)

2) Seltsam, Ueber einen weiteren Fall von abdomineller Nebenlunge. Virchow's Arch. Bd. 180. S. 549—552.

3) Beneke, Ueber Bauchlunge und Hernia diaphragmatica spuria. Verhandl. der d. pathol. Ges. 9. Tagung. Meran 1905. S. 202—211. — Weitere Literatur: Sachs, Ueber Nebenlungen. Gyn. Rundschau. Berl.-Wien. 1912. VI. 853—860. — Pankul, Die formale Genese der abdominalen Nebenlungen. Arch. f. wissensch. und prakt. Tierh. Berl. 1912—13. XXXIX, S. 352—374. — S. Kaplan, Ein Fall von echter Nebenlunge. Diss. Königsberg 1913.

Digitized by Google

1 cm von der Cardia entfernt, sitzt, ohne aber mit dem Lumen des Magens bzw. seiner Schleimhaut zu kommunizieren."

Auch die intrathorakalen Nebenlungen liegen in typischer Weise zwischen Zwerchfell und Unterlappen im Wirbel-Rippenwinkel in der Höhe des 7. Brustwirbels als ansehnliche, meist pyramidenförmige Körper vom Aussehen der atelektatischen Lunge, welche mit dem Bronchialbaum in keinem Falle Verbindung haben: „Trotzdem besteht der Lappen aus typischem Lungengewebe mit wohl charakterisierten Bronchien in verschiedener Ausbildung und in den meisten Fällen wird auch ein alveolärer Anteil beschrieben. Das baumartig verzweigte Bronchiensystem des Lappens geht entweder von einem im Stiel blind endigenden Bronchus aus oder es wird ein zentral gelegener weiter Hohlraum angegeben, von dem radienartig die Bronchien sich abzweigen. Unter Umständen nimmt die Nebenlunge auf dem Blutwege an den Erkrankungen des übrigen Körpers teil; mehrfach wurde in der Nebenlunge wie in den Hauptlungen Tuberkulose beobachtet (Schneider)[1]).

Ein weiteres Vorbild hat die künstliche, operative Unterlappenverlagerung an jener seltensten traumatischen abdominellen Lungenhernie, wobei die Lunge durch einen Riß des Zwerchfells in die Bauchhöhle heruntertritt.

Ich habe nur eine einzige sehr merkwürdige Beobachtung von Beale[2]) finden können:

Ein 22 j., zwar etwas schwächlich gebauter, aber vordem gesunder Mann war am 11. VIII. 81 in der Gegend des r. Oberbauches von einem Wagenrad angefahren worden. Unmittelbar darnach zeigte der Verletzte das Bild des schwersten Shocks, Schmerzen in der r. Bauchseite, beschleunigte, rein costale Atmung, weder Erbrechen noch Husten oder Hämoptoe, Puls 108, keine äußeren Verletzungszeichen. Am 5. Tage traten leichte peritonitische Erscheinungen und Icterus auf bei fortgesetzt beschleunigter, rein costaler Atmung, dazu Dämpfung, Reiben und Rasseln über der Basis der r. Lunge, Husten, geringe Hämoptoe; im Laufe des September dick-eitriges, münzenförmiges Sputum bei geringer abendlicher Temperatursteigerung. Nach vorübergehender Besserung anfangs Oktober verschlimmerte sich der Zustand aufs neue; es kam zu Diarrhoen, quälendem Husten, Kräfteverfall, absoluter Dämpfung und bronchialem Atmen über der ganzen r. Brustseite. Tod am 26. X. 81.

Bei der Sektion fand sich im Bauchraum das Netz mit der vordern Bauchwand leicht löslich verwachsen, die mit plastischem Exsudat bedeckten Dünndärme nach der Mitte und links herüber verlagert, das kleine Becken mit halborganisierten entzündlichen Membranen und fäkulenter Eiterung ausgefüllt, welche von einer kleinen Ruptur des Dickdarmes (Flexur) ausgegangen war; vom Becken zum r. Leberlappen aufsteigend ein peritonitischer Strang; zwischen dem r. Leberlappen und den überliegenden Resten der breit aufgerissenen rechtsseitigen Zwerchfellhälfte ein weiterer, hoch in die Brusthöhle reichender großer Absceß mit gleichem Inhalt. Der pleurale Rand der r. Zwerchfellhälfte war mit der Basis der kollabierten und luftleeren r. Lunge fest verwachsen. Inmitten des Abscesses, unmittelbar auf der Leber, lagen zwei unregelmäßig geformte, locker verklebte, schwammige Massen, lufthaltige Stücke der Lunge, welche vom Hauptstück völlig amputiert durch den Riß des Zwerch-

1) Schneider, Mißbildungen der Atmungsorgane. In Morphologie der Mißbildungen und der Tiere von E. Schwalbe. 1912.

2) Beale, On a case of hernia of lung through the diaphragm. Lancet. Lond. 1882. I. p. 139—140.

Digitized by Google

fells in den Oberbauchraum verlagert worden waren. Die r. Brusthöhle war zum größten Teil durch Adhäsionen verödet, die obere Hälfte der r. Lunge bronchopneumonisch und durch ausgetretenes Blut infiltriert. Die Todesursache war eine schleichend in den Oberbauchraum aufsteigende Kotperitonitis nach Darmruptur.

So wenige und so ferne Berührungspunkte zwischen dieser traumatischen Verlagerung abgerissener Lungenstücke durch einen gleichzeitigen Riß im Zwerchfell nach der Bauchhöhle und zwischen der operativen Verschiebung eines ganzen Unterlappens unter das wiedervernähte Diaphragma bestehen — das eine läßt sich als Lehre aus dem merkwürdigen Fall Beale's ziehen, daß die Verlagerung von Teilen der Lunge unter das Zwerchfell an sich weder direkt noch indirekt tödlich ist.

Das histologische Bild der subdiaparagmtisch verlagerten Lunge ist das der fortschreitenden Kompressionsatelektase, ja, manche Querschnitte zeigen Aehnlichkeiten mit mikroskopischen Bildern, wie sie für die erwähnten Nebenlungen geschildert sind.

An Schnitten, welche aus einer seit 3½ Wochen verlagerten Lunge gewonnen sind, finden sich die Alveolen zum größeren Teil verödet, die Bronchien eng zusammengedrückt, ihre Lichtung seesternartig radiär zusammengedrängt. In den kleineren und mittleren Bronchien erscheint bereits eine bezirksweise oder lamelläre Abschilferung der Epithelien, welche zusammensintern, zerfallen und zugrunde gehen. Eine Reihe kleinerer Bronchien scheint bereits obliteriert. Im subpleuralen, peribronchialen und perivaskulären Bindegewebe regt sich im ganzen Querschnitt eine Bindegewebswucherung, welche in geringgradigeren Anläufen auch im interalveolären Stroma einsetzt. Die charakteristische histologische Lungenzeichnung ist schon in diesem Schnitt verschwunden. Die gelähmte Zwerchfellhälfte zeichnet sich gegenüber der aktiven durch Atrophie ihrer Muskelfasern, Verdickung und Wucherung ihrer subperitonealen Zellagen, Proliferation des Perimysium internum aus, weiterhin durch das Auftreten von Fettgewebe zwischen den Muskelfasern, durch eine Verarmung und einen sekundären splitterigen Verfall der elastischen Elemente ihrer subperitonealen und subpleuralen Decklagen.

Sehr viel stärker zeigt sich die perivaskuläre, peribronchiale, pleurale und interalveoläre Bindegewebsentwicklung in der 7½ Wochen nach der Verlagerung gewonnenen Lunge. Die Lungenzeichnung ist vollkommen verwischt. Die Alveolarkammern sind im weitaus größten Teil des Schnittes zusammengefallen, zuweilen als feine Spalträume kenntlich, zum größeren Teil jedoch durch Verwachsung ihrer Wandflächen schon vollkommen verödet. Während hier gleichzeitig das Elastingerüste seine charakteristische Zeichnung verloren hat und z. T. sekundär in spärliche Trümmer zerfallen ist, ist die Elastinnetzfigur an ersteren Orten noch einigermaßen kenntlich. Die verdickte Pleura besteht nach außen aus kernarmen Kollagenbündeln, nach innen aus einem zarteren, kernreicheren, mit Rundzellen und Fibroblasten durchsetzten Bindegewebe. Aus der Subpleura wie auch aus den perivaskulären Indurationszentren gehen bindegewebige Straßen in das interalveoläre Zwischengewebe. Die Lichtungen der Bronchien sind auf enge unregelmäßig radiäre oder schraubenähnlich gewundene Spalten eingeengt, z. T. verödet, z. T. mit abgefallenen zusammensinternden Epithelien ausgefüllt. Das Zylinderepithel wird stellenweise durch kubisches Epithel verdrängt, welches seinerseits abblättert und

Digitized by Google

einem hyalinen Verfall und einer Auflösung anheimfällt. Im Gegensatz dazu sind die Blutgefäße relativ stark mit Blut gefüllt, wie gestaut. An der gelähmten Zwerchfellhälfte findet sich die Atrophie der Muskelfasern und die interstitielle Bindegewebswucherung, der längeren Dauer der Lähmung entsprechend, weiter vorgeschritten.

Der unter das Zwerchfell verlagerte Unterlappen wird demnach nach einiger Zeit in eine funktionslose fleischige dünne Scheibe umgewandelt. Es wiederholen sich, wenn auch in rascherem Tempo und höherem Grade, die gleichen histologischen Vorgänge, wie sie Graetz, Kistler, v. Muralt und Jehn für die Pneumothorax- und Thorakoplastiklunge feststellen konnten: Bindegewebswucherung, Umänderung des Bronchialepithels, Verödung und Verengerung des luftleitenden Systems.

Diese Feststellungen sind m. E. nicht ohne praktische Bedeutung, wenn es auch geboten scheint, die Nutzanwendung dieser Experimente auf den Menschen mit einer gewissen Zurückhaltung zu ziehen. Indes dürfte auch beim Menschen namentlich angesichts der einfachen Technik diese subdiaphragmatische Verlagerung des Unterlappens in Betracht zu ziehen sein bei der so seltenen isolierten Tuberkulose des Unterlappens, vornehmlich aber bei umschriebenen Bronchiektasen der Unterlappen. Fand doch Tuffier unter 45 Bronchiektasen allein 40, welche rein lobär auf den Unterlappen beschränkt waren, eine Erfahrung, welche auch durch das Material unserer Klinik bestätigt wird (20 reine Unterlappenbronchiektasen auf 27 Bronchiektasenfälle). Gerade bei letzterem Leiden sind ja die Erfolge der bisherigen Methoden, der Pneumotomie, der extrapleuralen Thorakoplastik mit oder ohne Phrenikotomie, der Unterbindung der Arteria pulmonalis und der Lungenverlagerung nach Garrè noch sehr bescheidene: „Heilung wird nicht erzielt, aber in vielen Fällen ganz erhebliche Besserung durch Abnahme des Sputums, Verschwinden des üblen Geruches, Besserung des Allgemeinzustandes und Gewichtszunahme“ (Sauerbruch). Mit noch am wirksamsten ist die von Garrè vorgeschlagene, auch von Sauerbruch geübte Verlagerung und Faltung des erkrankten Lungenlappens. Garrè löste nach einer auf mehrere Rippen ausgedehnten Thorakoplastik den Unterlappen aus dem Komplementärraum aus seinen Verwachsungen heraus und nähte ihn in Höhe der Zwerchfellkuppe mittels einer Reihennaht am oberen Rande des Thoraxfensters fest; die große Resthöhle wurde tamponiert und kam im Laufe vieler Wochen zur Verödung.

Die subdiaphragmatische Verlagerung des Unterlappens ist gewissermaßen eine Steigerung der Garrè'schen Methode, von der wir berechtigt sind, auch am Menschen einen noch wirksameren Grad von Kompression zu erwarten.

Ein weiterer Ausbau unserer Operationsmethoden ist gerade für die Behandlung der Bronchiektasen dringend notwendig. Ein Teil der bisherigen Mißerfolge ist auf die zu späte Ausführung der Operation, auf die allzu eng

Digitized by Google

gebundene Begrenzung operativer Eingriffe, auf dringliche Indikationen, also auf Spät- und komplizierte Fälle, zurückzuleiten, ein Teil aber auch auf die mechanisch z. T. ungenügende Wirkung der bisherigen Operationsmethoden.

Eine Frühoperation ist bisher nur in wenigen Fällen ausgeführt: „fast alle Chirurgen, die auf diesem Gebiete Erfahrung haben, erwarten aber gerade von ihr bessere Erfolge; der Eingriff ist kleiner, technisch leichter, der Allgemeinzustand des Patienten besser" (Sauerbruch). In Frühfällen dürfte bei freier Pleura oder leicht löslicher Adhäsion die Verlagerung eines bronchiektatisch erkrankten Unterlappens unter das Diaphragma auch am Menschen möglich sein. Die zwischen das Zwerchfell und die Organe des Oberbauchraumes geklemmte Lunge wird durch die Art ihrer neuen Lagerung wie ein Schwamm bronchialwärts ausgepreßt; dabei müssen die Vernarbungs- und Schrumpfungsprozesse unter Mitwirkung der bronchiektatischen Entzündungsreize um ein erhebliches wirksamer und hochgradiger sein als die einfache Druckschrumpfung normalen Lungengewebes. Der Gefahr der Aspiration in gesunde Lungenteile während der Verlagerungsmanöver kann am narkotisierten Menschen durch maximal steile Tieferlagerung des Kopfes und durch eine entsprechende Vorbehandlung des Kranken wirksam begegnet werden.

Auf Grund meiner Experimente wage ich darum den Vorschlag, die Verlagerung des Unterlappens unter das Zwerchfell als Frühoperation bei reiner Unterlappenbronchiektasie auch am Menschen zu versuchen. Sie führt zu einer Druckverödung und Druckschrumpfung des Organes, wie wir sie in gleich hohem Grade durch keine andere Operation heute erreichen können. Nach der ganzen Art der Verlagerung sind verhängnisvolle Zugwirkungen am Lungenhilus, wie sie Sauerbruch bei experimenteller extracostaler Verlagerung eines Lungenlappens sah, ausgeschlossen. Der Unterlappen bleibt für immer der inspiratorischen Saugkraft des Thorax entzogen und unterliegt in seiner Verklemmung zwischen dem Zwerchfell und den Organen des Oberbauchraumes einer dauernden Kompression, welche eine nachträgliche Wiederausweitung der großen nichtobliterierten Bronchiallichtungen durch die Zugwirkung zentrifugal schrumpfender Bindegewebsmassen ausschließt.

Digitized by Google

XVII.

AUS DER

CHIRURGISCHEN KLINIK ZU ZÜRICH.

DIREKTOR: PROF. DR. SAUERBRUCH.

Beitrag zur Trendelenburg'schen Operation bei Lungenembolie

Von

Privatdozent Dr. **Schumacher,**
I. Assistent der Klinik.

Die Trendelenburg'sche Operation bei Lungenembolie ist sicherlich schon viel öfters versucht worden, als dies aus der einschlägigen Literatur hervorzugehen scheint. Immerhin dürften bis jetzt die Fälle von Trendelenburg, Sievers und Krüger die einzigen sein, in denen der Patient den Eingriff überlebt hatte. Die drei Operierten erlagen nach Stunden und Tagen gewissen Komplikationen. Die praktische Durchführbarkeit von Trendelenburg's kühnem Vorschlag braucht also nicht mehr erwiesen zu werden. Dennoch ist die kasuistische Mitteilung jedes auch nur vorübergehenden Operationserfolges noch berechtigt. Es stehen eine Reihe operationstechnischer Fragen zur Diskussion. Unsere Kenntnisse der Umstände und Komplikationen, welche uns nachträglich um den vollen Erfolg bringen können, bedarf noch der Vervollkommnung. Wir lernen vielleicht daraus auch diesen und jenen vorbeugen.

So erlaube ich mir die folgende Beobachtung mitzuteilen. Mein Patient hat die Operation 50 Stunden überlebt.

E. Th., 31 J., Mechaniker, wurde am 20. V. 13 mit akuter Appendicitis eingeliefert. Der blasse Pat. ist sehr klein und auffallend schmalbrüstig. Die jetzigen Erscheinungen hatten mit Bauchschmerzen und Erbrechen vor 24 Stunden begonnen. Bei der Operation fand man eine retrocoecal gelegene, fast vollständig gangränöse Appendix. Die fest fixierte Spitze riß ab und konnte nicht entfernt werden. Daher wurde mit Jodoformgaze tamponiert. In der Folge trat reichliche eitrige Sekretion auf. Die Temperaturen waren subfebril, der Allgemeinzustand blieb ordentlich.

Digitized by Google

Am 5. VI. wird es dem Pat. abends beim Verbandwechsel plötzlich schwarz vor den Augen. Er zittert mit den Armen und zieht zweimal krampfhaft die Luft ein. Diese Erscheinungen gehen sofort vorbei, die Atmung ist wieder ruhig, der Puls regelmäßig und gut. Der Kranke verlangt die Bettschüssel und hat etwas diarrhoischen Stuhl. Ca. 10 Minuten später wird der Arzt gerufen, da sich der Pat. plötzlich verändert habe. Er findet den Kranken in schwerstem Collaps, schweißbedeckt, totenblaß, die Hände gegen das Epigastrium gepreßt, nach Atem ringend. Der Puls ist kaum fühlbar. Die Diagnose lautet auf Lungenembolie. Der Pat. wird sofort in den aseptischen Operationssaal gefahren. 8 h. 45: Der Pat. ist vollkommen klar, äußerst unruhig. Ringt trotz Sauerstoffdarreichung nach Luft. Puls an der Radialis nur undeutlich fühlbar. Die Brusthaut ist eigenartig marmoriert. Die Herzdämpfung überragt fast zwei Finger breit den r. Sternalrand. Die Herztöne durch die keuchende Atmung ganz verdeckt. Von einer vorgeschlagenen Operation will der Kranke nichts wissen. Der Zustand verschlimmert sich, trotzdem sofort Morphium und Excitantien gegeben worden sind und fortwährend Sauerstoff zugeführt wird, zusehends. Pat. willigt jetzt in die Operation ein, zu der inzwischen alles bereitgelegt worden ist. Bei den ersten Tropfen Chloroform wird er bewußtlos, die Narkose wird daher weggelassen und reiner Sauerstoff mit Ueberdruck unter rhythmischem Ab- und Aufsetzen der Maske verabreicht.

8 h 54 (13—14 Minuten) nach dem embolischen Insult wird mit dem Eingriff begonnen. T-förmiger Hautschnitt, bei dem der Kranke noch einmal etwas reagiert. Der 2. Rippenknorpel wird durchtrennt, die Rippe seitlich ausgebrochen. Der 3. Rippenknorpel wird von innen nach außen mit dem Messer durchschnitten. Die Art. mammaria interna wird doppelt ligiert und durchtrennt. Durch Einsetzen des Rippensperrers wird die Thoraxwunde möglichst zum Klaffen gebracht. Das parietale Blatt des Herzbeutels liegt dem Herzen so straff an, daß es nicht angehoben werden kann und daher mit dem Messer gespalten werden muß. Es spritzt sofort seröse Flüssigkeit heraus. Inzwischen sind die Pupillen ganz weit geworden, das Herz flimmert nur noch. Das Umführen der Trendelenburg'schen Sonde durch den Sinus pericardii macht etwelche Schwierigkeiten, da die Thoraxöffnung bei dem sehr schmalbrüstigen Pat. etwas klein ausgefallen ist. Beim Anziehen des Schlauches tritt sofort vollkommener Herzstillstand ein. Die Art. pulmonalis wird incidiert und durch Nachlassen des Schlauches der r. Ventrikel entleert. Nach Wiederanziehen des Schlauches wird aus dem r. Hauptast der Pulmonalis ein sehr großer, derber, sich verzweigender Embolus extrahiert. Die nochmals in den r. Ast eingeführte Emboluszange faßt noch ein kurzes dickes Embolusstück. Ein ähnliches Stück wird bei der nächsten Einführung aus dem l. Hauptast entfernt und schließlich bei einem vierten Eingehen hieraus noch ein fingerdicker langer Embolus extrahiert. Die Pulmonaliswunde wird durch seitliches Anlegen der gebogenen Klemmzange geschlossen. Der Schlauch wird locker gelassen. Künstliche Atmung wurde während der Operation durch Auf- und Absetzen der Ueberdruckmaske ausgeführt, und jetzt noch durch Thoraxkompression unterstützt. Das Herz schlägt gar nicht mehr. Nach einigen Massagemanövern — zwei in den Herzbeutel eingeführte Finger drücken das Herz gegen das Sternum an und streichen es gleichzeitig gegen seine Basis aus — setzen unregelmäßige Kontraktionen ein. Nach einigen weiteren Kompressionen treten die ersten kräftigen Schläge auf. Die Herzaktion wird jetzt gut und regelmäßig. Die bereits matt gewordenen Corneae werden wieder glänzend. Die weiten Pupillen verengern sich. Bald nach den ersten guten Herzkontraktionen setzen spontane Atemzüge ein. Die Pulmonaliswunde wird mit fortlaufender Seidennaht geschlossen. Nach Abnahme der Klemme blutet es noch an zwei Stellen, die durch je eine Knopfnaht dicht gemacht werden. Naht des Herzbeutels. Bis hieher hatte die Operation 10 Minuten gedauert. Die Lunge wird durch leichten Ueberdruck

Digitized by Google

gebläht. Mit Entfernen des Blutes aus der Pleurahöhle hält man sich nicht auf. Der Blutverlust beschränkt sich auf das aus dem r. Herzen abgelassene und das wenige aus der Pulmonalis nach Extraktion der Emboli ausgeflossene Blut. Catgutnähte der Muskulatur; darüber eine fortlaufende Catgutmuskelfasciennaht. Hautnaht. Okklusionsverband. Bei der Hautnaht erklärt der Pat. bereits, er verspüre jeden Stich und verlangt zu trinken.

Der erstextrahierte Embolus ist in seinem unverzweigten Teile 5 cm lang und 1,3 cm breit. Die Verzweigungen messen in der Länge 3 und 3,5 cm. Die zwei folgenden kleineren Embolusstücke sind 1,2 cm dick und 2,2 resp. 2 cm lang. Der aus dem l. Hauptast entfernte Embolus mißt an der dicksten Stelle 1,7 cm in der Breite und ist 7,2 cm lang. Die Emboli sind in ihren dicken Partien derb, graurötlich in den dünnern peripheren Teilen weicher und schwarzrot.

Die folgende Nacht verlief sehr gut. Der Puls hielt sich um 110, war regelmäßig und ordentlich gefüllt. Der Pat. trank viel. 2 Stunden nach der Embolieoperation wurde links seitlich eine Thoraxpunktion ausgeführt, doch nur etwas Luft und wenig Blut aspiriert. Ein Lagewechsel des Kranken wurde vermieden. Am folgenden Morgen (10 h.) begann die Temp. und der Puls zu steigen. Letztere betrug bald 39,5 (Achsel). Der Puls bewegte sich um 140. Um 1 h. wurde zum ersten Mal hämorrhagisches Sputum ausgehustet. Die physikalischen Zeichen eines großen Infarktes fanden sich vorn über dem r. Unterlappen. Links vorn war überall Vesikularatmen zu hören. Die Herzgrenze war normal. Gegen die Herzbasis fand sich rauhes, mit der Herzaktion und der Respiration synchrones Reiben. Im jetzt zum erstenmal entleerten Urin fanden sich reichlich kurze hyaline Zylinder. Trotz Verabfolgung von Herzmitteln wurde der Puls allmählich schlechter; die Atemfrequenz nahm zu (36). Der Pat. wurde eigenartig euphorisch. Die ganze folgende Nacht blieb der Zustand ungefähr gleich. Gegen morgen (7. VI.) sank die Temp. auf 37,6, um gegen Mittag wieder 39 zu betragen: der Puls erhob sich auf 150 und besserte sich auch durch eine kleine (400 ccm) intravenöse Infusion nicht. Pat. schwitzte stark, sah blaß livide aus, die Atemfrequenz und die Gesichtsfarbe blieben auch durch reichliche Sauerstoffzufuhr unbeeinflußt. Der Urin enthielt wieder hyaline Zylinder und vereinzelte Nierenepithelien, Blut war nicht vorhanden. Das Albumen betrug nach Esbach $2‰$. Pat. wurde nun auch verwirrt. Die Herztätigkeit verschlechterte sich mehr und mehr. Der Puls betrug abends 6 h. 160 bei einem abermaligen Temperaturabfall auf 36,1. Der Exitus erfolgte nachts $11\frac{1}{2}$ h. 7. VI.

Die Sektion wurde $\frac{1}{2}$ Stunde nach dem Tode ausgeführt. Die r. Lunge war nur im Bereich der Thoraxwunde mit der Pleura parietalis verklebt. Es bestand kein Pneumothorax. In der r. Pleurahöhle finden sich 350 ccm dunklen dicken flüssigen Blutes. Auf der l. Seite ist der derb sich anfühlende Unterlappen vorn und seitlich durch grauliche Fibrinmembranen mit der Brustwand verklebt. Hinten unten finden sich 300 ccm eines dicken, blutig eitrigen, graurötlichen Exsudates. Auch hier ist die Pleura parietalis von mißfarbenen Fibrinmembranen bedeckt. Der Herzbeutel ist nur mit dem Anfangsteil der Pulmonalis in der Umgebung der Naht verklebt. Im Herzbeutel 6 ccm blutig tingierter Flüssigkeit. Das Pericard glatt und glänzend. An der Basis des r. Ventrikels vorn seitlich einige kleine subpericardiale Blutungen. Das Herz von normaler Größe, kein Teil abnorm erweitert. Das Herz wird zusammen mit der Lunge nach vorheriger Ligatur aller zu- und abführenden Gefäße herausgenommen. Im Herzen keine Gerinnsel. Die Naht der Art. pulmonalis hat innen nur an einer Stelle eine flache, nicht einmal stecknadelkopfgroße Blutauflagerung. Die l. Lunge zeigt auf der Vorderfläche des Oberlappens im der Thoraxwunde entsprechenden Gebiete eine blutig gefärbte Fibrinauflagerung. Auch dem hinteren unteren Teil des Unterlappens liegen ähnliche Belege auf. Der Oberlappen ist überall von normaler Farbe und

Digitized by Google

Konsistenz. Der Unterlappen ist in seinem hinteren unteren Abschnitt derber dunkelgraurot. Eine runde harte, auf dem Durchschnitt luftleere, zum Teil schwarzrote Partie von Walnußgröße springt über die Umgebung hervor. — Der r. Oberlappen ist bis auf eine kleine derbere und rötere Partie in seinem hintersten unteren Teile von normaler Farbe und Konsistenz. Der Mittellappen weist nur an seiner hinteren unteren Randpartie eine kleine verdichtete Stelle auf. Der Unterlappen ist zum großen Teil mit Fibrinmembranen überzogen. Er ist in toto abnorm derb, dunkelgraurot und wenig lufthaltig. Es findet sich in der r. A. pulmonalis noch ein Embolus, der mit seinen Anlagerungen zusammen alle Arterienäste zum Unterlappen verstopft und die letzten (von unten und hinten herantretenden) Aestchen zum Mittel- und Oberlappen wenigstens teilweise verlegt.

Im Abdomen liegt hinter dem Coecum und Colon ascendens ein drainierter abgekapselter Absceß. Alle Organe sind blaß und blutarm. Die Nieren sind auf dem Durchschnitt trüb. Milz nicht vergrößert. Die l. V. femoralis und hypogastrica ist thrombosiert.

Eine genaue bakteriologische Untersuchung der Pleuraergüsse hatte aus äußeren Gründen nicht stattfinden können. Die ausgeschöpften Flüssigkeiten waren zur Konservierung sofort mit Formalin versetzt worden. Die mikroskopische Untersuchung ergab in dem aus der l. Pleura stammenden Blute nur etwas vermehrte Leukocyten (6–10 im Gesichtsfeld). Auf einer sehr großen Zahl von durchsuchten Ausstrichpräparaten fanden sich keine Bakterien. Im Erguß der r. Pleura waren Erythrocyten und Eiterkörperchen etwa zu gleichen Teilen vorhanden. Zwischen ihnen fanden sich kurze und mittellange Streptokokkenketten in enormer Anzahl.

Die mikroskopische Untersuchung zeigte, daß im r. Unterlappen entzündliche Veränderungen neben der Infarcierung vorhanden waren, ja stellenweise vorherrschten. Daß dieselben älter waren als der Infarkt, geht daraus hervor, daß es in den Entzündungsherden zum Teil gar nicht mehr zu einer hämorrhagischen Anschoppung gekommen ist. Im Grampräparate wimmelte es von Dipplokokken, Streptokokken und Kokkenhaufen. Die Bakterien fanden sich vor allem in den erwähnten Entzündungsherden, aber auch zahlreich in den infarcierten Partien. In den getroffenen Gefäßquerschnitten waren nirgends Kokken zu sehen. Aehnliche Verhältnisse zeigten Schnitte aus dem infarcierten Teil des Mittellappens. Der r. Oberlappen dagegen wies nur Infarktveränderungen auf. Desgleichen war die Veränderung in der oben erwähnten Partie im l. Unterlappen rein infarciöser Natur. Im Thrombus keine Mikroorganismen nachweisbar. — Niere zeigt Veränderungen leichter akuter parenchymatöser Entzündung. — Muskulatur der Herzkammern und -Vorhöfe o. B.

Unser Patient hatte offenbar während des Verbandwechsels eine kleine Embolie erlitten, die wegen ihren geringen, sofort vorübergehenden Erscheinungen nicht beachtet wurde. 10 Minuten später erfolgte die große Embolie, die sofort erkannt wurde. Die Schwere der Symptome, die sich in den nächsten Minuten nicht besserten, ließ keinen Zweifel an dem tödlichen Ausgang. Wie bei einem früher operierten Falle [1]) war auch hier schon nach den ersten Minuten eine Verbreiterung der Herzdämpfung nach rechts nachzuweisen, als Ausdruck des prall gefüllten und überdehnten rechten Herzens. 13—14 Minuten nach dem embolischen Insulte konnte mit der Operation begonnen werden. Narkose war nicht mehr notwendig, da der Patient nach den

1) Schumacher, Beiträge z. op. Behandlung der Lungenembolie. Nachtrag. Arch. f. klin. Chir. Bd. 101, Heft 3.

Digitized by Google

ersten Tropfen Chloroform bewußtlos wurde. Die Operation wurde nach der von Trendelenburg angegebenen Technik ausgeführt. Das Umführen der Trendelenburg'schen Sonde hatte etwelche Schwierigkeiten gemacht, infolge der engen Verhältnisse bei dem kleinen und ungewöhnlich schmalbrüstigen Manne. Die Emboli mußten durch Eingehen in die beiden Pulmonalishauptäste richtig extrahiert werden. Sie drängten nicht — wie dies Sievers in seinem Falle sah — dem erstentfernten Embolus nach zur Pulmonaliswunde heraus. Das Herz hatte nach Eröffnung des Thorax nur noch unregelmäßig gezuckt. Nach Anziehen des Konstriktionsschlauches stand es vollkommen still. Nachdem die Emboli entfernt und die Pulmonaliswunde seitlich abgeklemmt war, genügten wenige massierende Herzkompressionen, um erst unregelmäßige schwache, dann kräftigere und regelmäßigere Kontraktionen hervorzurufen. Die ersten spontanen Atemzüge erfolgten nach dem Auftreten kräftigerer Herzbewegungen. Bei der Hautnaht war der Patient bereits wieder bei vollem Bewußtsein und klagte über die Schmerzhaftigkeit der Hautstiche.

Der Verlauf in den nächsten 12 Stunden ließ uns die besten Hoffnungen auf einen guten Ausgang hegen. Dann setzte hohes Fieber ein, der Puls wurde schlechter. Der Patient war eigentümlich euphorisch. Im Laufe des zweiten Tages verschlimmerte sich der Zustand allmählich, der Kranke hatte steile Temperaturwechsel, wurde unklar. Im Urin fanden sich Zylinder. Die Herzaktion wurde immer schlechter. 50 Stunden nach der Operation trat der Tod ein.

Die Sektion hatte einen hämorrhagisch-eitrigen Erguß in der rechten Pleura ergeben, mit massenhaft Streptokokken. Im Blut der linken Pleura dagegen fanden sich mikroskopisch keine Bakterien. Der rechte Unterlappen und kleine Randgebiete des Mittel- und Oberlappens waren infarciert, indem noch ein Embolus die Pulmonalisäste zum ersteren und teilweise Aestchen zu den letzteren verstopfte. In der linken Lunge fand sich nur im hinteren unteren Teil des Unterlappens ein kleiner Infarkt. Die mikroskopische Untersuchung zeigte den Infarkt des rechten Unterlappens von massenhaft Kokken durchsetzt.

Nach klinischem Verlauf und Sektionsergebnis darf wohl in unserem Fall einer akuten Infektion die Hauptrolle an dem letalen Ausgang zugeschrieben werden. Die septischen Temperaturschwankungen, der eigentümlich euphorische, schließlich in Delirien übergehende Zustand des Patienten ließen uns intra vitam an eine schwere Operationsinfektion denken. Die Sektion dagegen ergab, daß die Infektionsquelle auf der rechten operativ nicht beteiligten Thoraxseite war. Die Infektion des Infarktes und sekundär der Pleura könnte durch einen Bakterien enthaltenden Embolus oder aber auf bronchogenem Wege erfolgt sein. Das erstere glauben wir hier ausschließen zu dürfen. Die Emboli, der noch in der Vena hypogastrica sitzende Thrombus, noch auch die Venenwand ließen darauf hindeutende Veränderungen erkennen. Mikroskopisch waren in den ersteren keine Bakterien nachzuweisen. Die Infektion

Digitized by Google

des Infarktes ist höchst wahrscheinlich von schon vorher bestandenen bronchopneumonischen Herden aus geschehen. Die mikroskopische Untersuchung läßt dies annehmen. Die Infektionserreger müssen jedenfalls sehr virulent gewesen sein. — Ohne Hinzutreten des infektiösen Momentes hätte die etwas mehr als einen ganzen Lungenunterlappen umfassende Infarktbildung in ihrer Rückwirkung auf Zirkulation und Atmung wohl überstanden werden können.

Wie die einleitend erwähnten drei Fälle, so beweist auch dieser, daß die Trendelenburg'sche Embolieoperation beim Menschen von Erfolg begleitet sein kann. Er zeigt, daß es möglich ist, nach Entfernung des den Kreislauf mechanisch unterbrechenden Hindernisses die Zirkulation in gewissen Fällen wieder in Gang zu bringen und das entfliehende Leben zurückzurufen. Bei den vier Patienten waren durch die Operation und Hilfsmaßnahmen (künstliche Respiration, Herzmassage usw.) die akuten, lebensbedrohenden, durch die Embolie gesetzten Störungen behoben worden. Die Operierten hatten auch die Schädigungen des großen Eingriffes glücklich überstanden. Sie erlagen nach Stunden und Tagen Komplikationen, die freilich mit den Embolie folgen oder der Operation in gewissem Zusammenhang standen.

So starb Sievers' Pat. 15 Stunden nach dem Eingriff unter dem Bilde der Herzschwäche. Sie hatte nach der Operation dauernd eine „mäßige Cyanose" und „frequente Atmung" gezeigt. Die Todesursache ist in diesem Falle nicht aufgeklärt, da eine Sektion unterblieb. Man hatte nur das Operationsgebiet von der Wunde aus revidiert und glatte Verhältnisse angetroffen. Der Stamm und die beiden Hauptäste der Art. pulmonalis waren frei. „Nur aus einem Ast zweiter oder dritter Ordnung wurden kleine ziemlich festhaftende Thrombusstücke extrahiert." Es wäre wohl möglich, daß doch noch größere periphere Gefäßgebiete verstopft waren. Das Herz hätte sich dann gegen diese Widerstände allmählich zu Tode gearbeitet. Dazu kommt, daß die Frau klinisch im r. Unterlappen ausgedehnte, vielleicht durch einen älteren Infarkt bedingte Verdichtung aufwies.

Trendelenburg's Pat. überlebte den Eingriff 37 Stunden. Die Sektion ergab noch einen Embolus in der l. Art. pulmonalis an deren Teilung zum Unterlappen. In der Pleurahöhle fand sich eine bedeutende Menge Blut, die aus der nicht gehörig ligierten Art. mammaria interna herzurühren schien. Zwar fand sich dies Gefäß bei der Autopsie durch ein Gerinnsel verschlossen. Trendelenburg glaubt aber doch dieser Nachblutung die Hauptschuld am letalen Ausgang zuschreiben zu müssen. Krüger's Pat. erlag nach 5 Tagen einem linksseitigen Empyem und einer eitrigen Pericarditis infolge einer Operationsinfektion. Auch in meinem Falle glaube ich, eine Infektion als direkte Todesursache annehmen zu müssen.

Wie schon die Erfahrung an diesen 4 Fällen zeigt, sind die Umstände, welche uns schließlich doch noch um den vollen Erfolg einer gelungenen Embolieoperation bringen können, mannigfacher Art. Technische Fehler, vor allem Verstöße gegen die nötige peinliche Asepsis, geschehen in der Hast, mit der die Opeartionsvorbereitungen getroffen werden müssen, und der drängenden Eile, mit der sie ausgeführt werden muß, nur allzuleicht. (Fälle

Digitized by Google

von Krüger und Trendelenburg.) — Es kann aber auch die Art der Embolie mitunter wohl vielleicht einen Immediaterfolg aber kein Dauerresultat der Operation möglich machen. Das ist dann der Fall, wenn nicht nur der Stamm und die Hauptäste verstopft sind, sondern Thrombenmassen auch die Großzahl der Aeste erster und zweiter Ordnung erfüllen und sich nicht aus ihnen extrahieren lassen. Die Widerstände in den ausgedehnten verlegten Gefäßgebieten, die sich mit zunehmender Infarcierung noch vergrößern, werden das Herz erschöpfen (vielleicht im Falle Sievers).

Ich sah auf dem Sektionstische einen derartigen Fall. Der Tod war an einmaliger rapid verlaufender Embolie erfolgt. Die Thrombenmassen erfüllten teilweise den Stamm, ferner beide Hauptäste und fast alle Aeste erster und mehrere zweiter Ordnung. Diese Gerinnsel waren aber so weich, daß sie auch bei den vorsichtigsten Extraktionsversuchen von den Hauptästen aus an den Gefäßverzweigungsstellen abrissen.

Emboliteile, die nicht entfernt wurden oder nicht extrahiert werden konnten, können, wie der vorliegende Fall zeigt, auch noch zu anderen todbringenden Komplikationen führen. Wie erwähnt, glaube ich hier eine bronchogene Infektion des Infarktes und anschließendes Pleuraempyem annehmen zu dürfen. — Inficierte, septische Thrombosen scheinen selten zu großen, für eine Trendelenburg'sche Operation in Frage kommenden Embolien Anlaß zu geben.

Eine weitere Gefahr für den mit Erfolg operierten Embolipatienten liegt in der Möglichkeit, daß eine abermalige Verschleppung von Thrombusmassen eintritt. Schon während der Operation, und nach derselben ist daher alles zu vermeiden, was ein solches Ereignis hervorrufen könnte.

Den einen Komplikationen, die unsere Patienten bedrohen, können wir entgegenarbeiten, ihr Eintreten oder Nichteintreten hängt zum größten Teil von unserer Umsicht, unserem Handeln ab. Andere — so eine Infektion des Infarktes — sind durch Zufälligkeiten bedingt, auf die wir keinen Einfluß haben. Diese aber können gegebenenfalls ebensowohl fehlen als vorhanden sein. Die Möglichkeit, daß eine Embolieoperation zu einem definitiven vollen Erfolge führt, ist demnach ohne weiteres zuzugeben. Damit aber rechtfertigt es sich bei der sonst absolute schlechten Prognose der großen Lungenembolien, durch die von Trendelenburg kühn erdachte Operation eine Rettung zu versuchen.

Noch einige operativ-technische Punkte mögen gestreift werden.

Wer je hoffen will, die Trendelenburg'sche Operation mit Erfolg auszuführen, muß zum voraus die nötigen Anordnungen und Vorbereitungen treffen. Patienten mit manifesten Thrombosen sollten in der Nähe des Operationssaales untergebracht werden. Zwar hebt Petrén in seiner „Studie über Lungenembolie als postoperative Todesur-

Digitized by Google

sache" hervor, daß gerade bei diesen Patienten die Gefahr einer tödlichen Embolie verhältnismäßig gering sei, da es sich um ausgedehnte, einer Verschleppung weniger unterworfene Thrombosen handle.

Ueberaus wichtig ist es, das Wartepersonal mit den Erscheinungen eines embolischen Insultes so gut wie möglich vertraut zu machen. Es hat den strikten Auftrag bei derartigen Symptomen nicht nur schleunigst den Arzt zu holen, sondern auch alles zum Transport des Kranken — natürlich in seinem Bette — nach dem Operationssaal bereit zu stellen.

Das Instrumentarium muß stets steril zur Hand sein. In der Züricher Klinik sind die aseptischen Instrumente in einem sterilen Nickelkästchen zusammengestellt. Es enthält: die Trendelenburg'schen Instrumente, d. i. Sonde mit Schlauch, Embolizange, Sperrpincette und Klemmzange; ferner ein Haut- und Knorpelmesser, einige Arterienklemmen, ein Elevatorium, eine Rippenschere, ein kleiner Nadelhalter mit feinen Nadeln. Außerdem wird stets ein Rippensperrer steril gehalten.

Die äußeren Umstände bringen es mit sich, daß die Trendelenburg'sche Operation nur in einem gutorganisierten Operationsbetrieb, der auch durch die drängende Eile keine schweren Störungen erleidet, voll gelingen kann. Wenn auch die Technik des Eingriffes sehr einfach ist, so erfordert doch die Kürze der verfügbaren Zeit einen geübten Chirurgen. Dieser muß sich an der Leiche über die topographisch-anatomischen Verhältnisse und den Verlauf der Operation gut orientiert haben. Es wurde schon die Aorta an Stelle der Pulmonalis incidiert!

Der Patient soll in seinem Bett operiert werden. Wir haben in zwei Fällen im Momente, da der Patient auf den Operationstisch gehoben wurde, ihn plötzlich vollständig kollabieren sehen, so daß wir erneute embolische Insulte annahmen (im einen Falle bestätigte die Sektion dies). Ein gleiches Ereignis könnte nach gelungener Operation beim Zurücklegen des Patienten in sein Bett eintreten.

Wir haben in allen unseren Fällen (2 Prof. Sauerbruch, 3 Schumacher) immer den von Trendelenburg angegebenen T-Schnitt angewandt und sind stets gut damit ausgekommen. Die zweite Rippe wird möglichst nahe dem Sternum durchtrennt, in großer Länge reseciert resp. nach außen gebrochen. Der dritte Rippenknorpel wird, nachdem die Pleura im Verlauf der entfernten zweiten Rippe incidiert worden ist, von innen nach außen durchschnitten. Die Arteria mammaria interna soll in situ doppelt ligiert und durchtrennt werden. Der eingesetzte Rippensperrer erweitert die Brustwunde und erhält sie klaffend. Unter normalen topographisch-anatomischen Verhältnissen ist jetzt der basale Teil des Herzens und besonders der Stamm der Arteria pulmonalis gut zugänglich. Diese Schnittführung und Thoraxeröffnung gestattet in raschester einfachster Weise zur Arteria pulmonalis vorzudringen. Wenn man die Operation mit Einführen eines Konstriktionsschlauches durch den Sinus pericardii, wie es

Digitized by Google

Trendelenburg angegeben hat, vornehmen will, so ist sie daher der beste Weg. Da ich bei meinem Patienten ein schmerzhaftes, bei jedem Atemzuge sich wiederholendes Uebereinandergleiten der durchtrennten Enden des dritten Rippenknorpels beobachtete, so möchte ich raten, am Schluß der Operation eine kleine Resektion des Knorpels vorzunehmen.

Rehn und Schmid haben vorgeschlagen Herz und Pulmonalis durch Längsfissur des Sternums von unten her freizulegen. Diese Längsdurchtrennung läßt sich, wie auch Schmid bemerkte, mittelst meiner Sternumschere in raschester Weise ausführen. Nebenverletzungen, vor allem Eröffnung der Pleura, sind mir bei den Leichenversuchen nie vorgekommen. Wenn der stumpfe Fuß der Schere in die richtige Schicht eingeführt ist, zwischen Sternum und Fascia endothoracica, so kann er ohne Bedenken kräftig vorgeschoben werden. Nach vollständiger Längsdurchtrennung des Brustbeines und starkem Auseinanderziehen der Hälften (wobei wieder ein Rippensperrer die besten Dienste leistet), liegt das vordere Mediastinum in einer Breite von einigen Zentimetern frei. Dennoch scheint mir dieser Weg nicht empfehlenswert. Er ist umständlicher, länger als der von Trendelenburg angegebene. Die Arteria pulmonalis ist weniger gut zugänglich, die Einführung der Emboliezange, namentlich in den rechten Hauptast, kann nicht so weit geschehen. In der drängenden Eile, bei stark sich vorschiebenden Lungenrändern, könnte doch leicht noch nach der Sternumdurchtrennung ein beidseitiger Pneumothorax gesetzt werden. — Rehn hat diesen Weg vor allem vorgeschlagen, um durch Kompression der großen Venen die Blutzufuhr zum rechten Herzen abzuschneiden und dadurch die Konstriktion von Aorta und Arteria pulmonalis zu umgehen. Daß dies letztere Manöver viel schlechter vom Herzen ertragen wird als der Rehn'sche Handgriff, haben Läwen und Sievers experimentell erwiesen. Nach Sauerbruch wird das Abklemmen der großen Körpervenen vom Hunde bis zu 10 Minuten vertragen. Die Kompression der Vena cava inf. kann nach der Sternofissur und nach Eröffnung des Herzbeutels digital oder mit weicher Klemme leicht erfolgen. Unsicherer ist der Verschluß der Vena cava sup. Sehr leicht gelingt die Kompression des rechten Vorhofes.

Die vier die Trendelenburg'sche Operation überlebenden Fälle haben jedoch gezeigt, daß das menschliche Herz die kurzdauernde zur Extraktion der Emboli nötige Abschnürung der Stammarterien vertragen kann. Ich habe in meinen letzten zwei Fällen eine sofortige Entlastung des rechten Herzens dadurch zu erreichen versucht, daß ich nach Incision der Pulmonalis diesen sich erst in die Pleura entleeren ließ, um erst dann den Konstriktionsschlauch anzuziehen.

Bei Abwägung der verschiedenen konkurrierenden Vor- und Nachteile glaube ich dem von Trendelenburg angegebenen transpleuralen Operationsverfahren den Vorzug geben zu müssen.

Digitized by Google

Was die Ausräumung der Emboli betrifft, so wird sie in den seltensten Fällen vollständig gelingen. In allen bis jetzt publizierten Fällen hat die Sektion noch obturierte Lungenarterienäste und in den länger überlebenden Fällen daher auch Lungeninfarkte nachgewiesen. Mit der Emboluszange können nur die im Pulmonalisstamm und in den beiden Hauptästen sich findenden Emboli erfaßt werden. Schon in den Aesten erster Ordnung steckende abgetrennte Emboli sind nicht mehr erreichbar. Wohl aber gelingt es oft, diese Aeste wieder frei zu machen, wenn sie nur durch Verzweigungen des im Hauptaste sitzenden Embolus verstopft sind. Die Extraktion der Emboli muß, um dies möglichst vollkommen zu erreichen, langsam und vorsichtig geschehen, damit derartige Verästelungen nicht abreißen. In Trendelenburg's Falle fand sich bei der Sektion noch ein größerer Embolus im linken Ast der Arteria pulmonalis, bei dessen Teilung nach dem Unterlappen. An entsprechender Stelle der rechten Arteria pulmonalis saß auch in meinem Falle noch ein zurückgebliebener Embolus. Ich glaube nicht — wie Trendelenburg in seinem Falle annimmt —, daß durch ein abermaliges Eingehen mit der Faßzange derartige Gerinnsel noch extrahiert werden könnten. Die Emboluszange kann wohl bis in diese Stelle der Arteria pulmonalis vorgeschoben werden. läßt sich hier aber nicht mehr genügend öffnen, um sicher zu fassen. Die Ausräumung der Emboli sollte vor Lösen des Konstriktionsschlauches beendet werden. Durch Freigabe der Arteria pulmonalis unter temporärer Abklemmung der Incision können losgelöste und abgerissene Emboliteile, die sonst bei nochmaligem Eingehen hätten gepackt werden können, weitergeschleppt und unerreichbar werden.

Es dürfte sich empfehlen, für die Extraktion der Emboli aus dem linken und rechten Pulmonalisast gesonderte Faßzangen zu verwenden, die den Krümmungen besser angepaßt sind. Sie gestatten ein tieferes Einführen und vermeiden eher ein Weiterreißen der Pulmonalisincision. — Auch zum temporären Verschluß der Pulmonaliswunde ist eine dem Arterienbogen besser angepaßte Klemme zu wählen, die auch die Naht erleichtert [1]).

Läwen und Sievers haben durch ihre Tierexperimente vor allem auch die Wichtigkeit der künstlichen Respiration, der Sauerstoffzufuhr, während und nach der Abklemmung der Stammgefäße gezeigt. Während ihre Versuchstiere (Kaninchen) den Verschluß von Aorta und Pulmonalis ohne die Wiederbelebung fördernde Kunsthilfe für gewöhnlich bloß 2½ Minuten ertrugen, stieg diese Zeit bei Anwendung von künstlicher Atmung auf 3½—4 Minuten. Wir haben in unseren Fällen durch Auf- und Absetzen der Ueberdruckmaske die künstliche Respiration unterhalten, unterstützt durch Kompression des Thorax. Wo ein „Pulmotor" oder ähnlicher Apparat zur Verfügung steht, wird er auch hier die besten Dienste leisten.

1) Entsprechend von mir modifizierte Instrumente sind bei Hanhardt u. Co. in Zürich zu beziehen.

Digitized by Google

Sievers, Krüger und ich haben bei vollständigem Herzstillstand nach Extraktion der Emboli von der Herzmassage gute Wirkung gesehen. Adrenalininjektionen in den linken Ventrikel, wie sie Läwen und Sievers auf Grund ihrer Tierversuche empfehlen, sind meines Wissens beim Menschen noch nicht — oder wenigstens nicht mit Erfolg — gemacht.

Der Pneumothorax soll am Schluß der Operation, wenn möglich, durch Blähen der Lunge beseitigt werden, um für Respiration und Zirkulation möglichst rasch wieder annähernd normale Verhältnisse zu schaffen. Namentlich wo keine Druckdifferenzapparate zur Verfügung stehen und bei Fehlen von Verwachsungen durch die Thorakotomie ein großer Pneumothorax entstanden ist, dürfte sich eine bald angeschlossene Pleurapunktion empfehlen, um durch Absaugen Luft und Blut möglichst aus dem Brustraume zu entfernen. Wie ja jetzt allgemein bekannt, wird durch eine solche Beseitigung des Pneumothorax auch die gerade nach der Trendelenburg'schen Operation drohende Infektionsgefahr um vieles verringert.

Digitized by Google

XVIII.

AUS DER

CHIRURGISCHEN KLINIK ZU ZÜRICH.

DIREKTOR: PROF. DR. SAUERBRUCH.

Die traumatische Ruptur des hintern Mittelfells.

Von

Dr. **H. Freysz,**
Assistenzarzt der Klinik.

(Mit 3 Abbildungen.)

Die geschützte Lage des Mittelfells erklärt die Seltenheit seiner Verletzungen. Nur bei günstiger Richtung und ausreichender Gewalt können penetrierende Stich- und Schußverletzungen den Mittelfellraum und seine Organe treffen. Auch bei Brüchen des Sternums und der Rippen kann durch starke Diskolation der Fragmente das Mittelfell geschädigt werden, Gefäßzerreißungen mit tödlicher Blutung können die Folge sein. Einen derartigen Fall einer Blutung ins vordere Mediastinum sowie in den linken Pleuraraum durch Zerreißung der Arteria intercostalis bei einer Fraktur des linken 4. Rippenknorpels mit günstigem Ausgang hat v. Arx beschrieben [1]).

Zerreißungen des Mittelfells durch stumpfe Gewalt, die in Parallele zu Lungenrupturen zu setzen wären, sind bisher nicht beschrieben worden. Zwei Beobachtungen der Züricher Klinik zeigen aber, daß auch das Mittelfell bei Kompression des Thorax reißen kann. Diese Verletzungen haben trotz ihrer Seltenheit große praktische Bedeutung.

1. Der 36 j. Bahnarbeiter G. W. geriet am 12. VIII. 12, 10 Uhr vormittags in Eglisau beim Wagenkuppeln zwischen zwei Puffer und erlitt dabei eine schwere Quetschung der unteren Brust- und Magengegend. Der Anprall der Wagen soll nicht sehr stark gewesen sein. Mageninhalt drang sofort in großem Strahl aus dem Munde. Der Pat. fiel dann bewußtlos

1) v. Arx, Zur Diagnostik der akuten Mediastinalerkrankungen. D. Ztschr. f. Chir. Bd. 82. S. 554.

Digitized by Google

zusammen und ließ Urin unter sich gehen. Nach ca. 10 Minuten traf ihn der Arzt in bewußtlosem Zustande. Radialpuls und Spitzenstoß waren nicht zu fühlen. Auf wiederholte Kampferinjektionen kehrte das Bewußtsein nach ca. einer halben Stunde zurück, während der Puls auch dann nicht fühlbar wurde. Der Arzt stellte die Wahrscheinlichkeitsdiagnose Ruptura ventriculi und ließ den Kranken sofort in die Klinik überführen. Hier traf er 4¾ Stunden nach dem Unfall ein.

Befund: Großer, kräftig gebauter Mann in schwerem Collaps. Reagiert auf Anrufen. Pupillen beiderseits gleich, eng mit träger Lichtreaktion. Gesicht blaß, Nase kalt, Stirn mit kaltem Schweiß bedeckt, Lippen und Konjunktiven fast weiß. Atmung stoßweise, pressend, 32 pro Minute. Die r. Brustseite schleppt dabei nach. In der Gegend des Processus ensiformis und am rechten unteren Rippenbogen finden sich zahlreiche Hautschürfungen. Der Thorax ist nicht druckempfindlich; Rippenfrakturen lassen sich nicht nachweisen. Lungen: rechts hinten unten besteht eine dreifingerbreite relative Dämpfung mit abgeschwächtem Atemgeräusch und einigen feinblasigen Rhonchi. Aufwärts bis Mitte Scapulae abgeschwächtes Atmen ohne Geräusche. Links hinten normaler Lungenbefund. Untere Lungengrenze hinten beiderseits auf der Höhe des 11. Brustwirbels. Vorne zeigen die Lungen bei der Auskultation und Perkussion keine auffälligen Veränderungen. Herzdämpfung nicht zu bestimmen. Spitzenstoß erheblich nach außen verschoben, in der linken vorderen Axillarlinie zu fühlen. Herztöne leise: keine Geräusche. Radialpuls klein, weich, sehr frequent, unregelmäßig, so daß zwischen zwei oder drei rasch aufeinander folgende Schläge eine längere Pause tritt. Abdomen leicht aufgetrieben; Bauchdecken gespannt, am stärksten in den unteren Partien. Die Leberdämpfung erreicht den unteren Rippenbogen nicht ganz. Milzgegend stark druckempfindlich. Im Epigastrium und dem l. Hypochondrium Tympanie, im r. Hypochondrium und der Unterbauchgegend Dämpfung. Aus der Blase entleeren sich beim Katheterisieren einige ccm klaren Urins. Temp. 35,6.

Zweifellos handelte es sich bei dem Kranken um mehrfache innere Verletzungen, sowohl in der Brust- als auch in der Bauchhöhle. Trotz des Fehlens einer hohen Tympanie über der r. Lunge mußte nach dem erfolgten Trauma angesichts der Preßatmung, der Verlagerung des Mediastinums mit dem Herzen nach links und dem eigentümlich aussetzenden frequenten Puls ein Spannungspneumothorax, wahrscheinlich infolge einer Lungenruptur angenommen werden [1]).

Die Dämpfung und das abgeschwächte Atemgeräusch über den hinteren unteren Partien der r. Lunge konnten durch einen Bluterguß in die Pleurahöhle bedingt sein. Die Bauchdeckenspannung und Dämpfung der Unterbauchgegend, ebenfalls in Verbindung mit dem schweren Allgemeinzustand, der Anämie und dem frequenten aussetzenden Puls machte eine intraabdominelle Verletzung mit Blutung wahrscheinlich.

Da sich der Zustand des Kranken nach der Aufnahme rasch verschlimmerte, entschloß man sich zu einem operativen Eingriff, weil man den schweren Allgemeinzustand durch einen Spannungspneumothorax und eine gleichzeitige Blutung erklärte.

Operation (Prof. Sauerbruch): Lagerung halbsitzend auf der l. Seite. Jod-Alkohol-Desinfektion. Aether-Chloroform-Ueberdrucknarkose. Thorakotomie im 6. Intercostalraum rechts. Bei Eröffnung der Pleurahöhle zischt keine Luft aus der Wunde. Bei einem Ueberdruck von 4 cm Wasser bläht sich die Lunge und atmet gut. Hinten im Pleuraraum finden sich einige ccm flüssigen Blutes. Eine Lungenverletzung besteht nicht. Auf-

1) Vgl. Sauerbruch, Die Bedeutung des Mediastinalemphysems in der Pathologie des Spannungspneumothorax. Bruns' Beitr. Bd. 60, Heft 3.

Digitized by Google

fällig ist, daß bei der Absuchung der Brusthöhle mit der Hand das Herz zuerst gar nicht gefunden wird. Es stellt sich heraus, daß dasselbe nach links verlagert und mit der Spitze fast horizontal nach außen gedreht ist. Die Hand gelangt nun hinter demselben, unter dem Lungenhilus und vor der Wirbelsäule, resp. vor Oesophagus und Aorta descendens über dem Zwerchfell in eine für 3 Finger durchgängige Oeffnung im hinteren Mediastinum, welche in die linke freie Pleurahöhle führt. Die vordere Begrenzung derselben wird durch die zum Herzen ziehende V. cava inferior gebildet, in deren Umgebung sich ein starkes Hämatom zeigt. Weitere intrathorakale Verletzungen sind nicht zu finden. Verschluß der Brusthöhle bei geblähter Lunge durch Pericostalnaht; Muskelnähte; Hautnaht. Durch den intrathorakalen Befund ist die außerordentliche Anämie des Kranken nicht erklärt. Sie muß offenbar in einer intraabdominellen Blutung ihren Grund haben. Am wahrscheinlichsten schien nach der Art des Traumas eine Leberruptur. Es wird deshalb in der gleichen seitlichen Lagerung des Pat. durch Verlängerung des Schnittes nach unten das Abdomen eröffnet. In der freien Bauchhöhle finden sich mehrere Handvoll Blutcoagula, die schätzungsweise mehr als einem Liter Blut entsprechen. Die Unterfläche der Leber weist einige subseröse Blutungen auf, keine Einrisse. Da die Blutungsquelle von diesem Schnitte aus nicht erkannt werden kann, wird die Bauchwunde rasch geschlossen, der Kranke auf den Rücken gelagert und eine ausgedehnte mediane Laparotomie angelegt. Es zeigt sich jetzt ein großes, neben der Wirbelsäule gelegenes retroperitoneales Hämatom. Am Ileum finden sich einige Serosarisse. Die Radix mesenterii ist auf eine kurze Strecke eingerissen, wodurch 3 mittelgroße Gefäße eröffnet sind, die kaum mehr bluten. Ligaturen derselben; Spülung der Bauchhöhle mit Kochsalzlösung unter Zurücklassung von ca. 800 ccm Flüssigkeit. Intravenöse Kochsalzinfusion.

Pat. erholte sich zuerst etwas. Der Puls war wieder fühlbar, 120—140 pro Minute, die Atmung erst ruhig, 36—38; bald setzte wieder Preßatmung ein. 2 Stunden später ließ die Herzkraft trotz Stimulation rapid nach, und Pat. kam 3½ Stunden nach der Operation ad exitum.

Sektion (Patholog. Institut.): Gehirn o. B. Blutgehalt mäßig. In der freien Bauchhöhle 500 ccm blutig gefärbte klare Flüssigkeit. Eine Nachblutung hat nicht stattgefunden. Zwerchfell in der r. Mamillarlinie in der Höhe des 5. Intercostalraumes, links an der 5. Rippe. Milz o. B. Nach Ablösen des Darmtractus, der in seiner ganzen Länge intakt ist, erkennt man an der Radix mesenterii 3 ligierte Gefäßstümpfe. Leber, abgesehen von einigen subserösen Blutungen, an der Unterfläche ohne Veränderungen. Pankreas o. B. Blase kontrahiert, enthält 80 ccm klaren Urin. Rechts erstreckt sich retroperitoneal von der Höhe des 12. Brustwirbels zum unteren Pol der r. Niere ein Hämatom. Nieren und Ureteren sind intakt. Wirbelsäule nicht verletzt.

Die Technik der Brustsektion ist hier von der Norm abweichend. Die Thorakotomiewunde wird aufgetrennt und weiter an der ihr entsprechenden Stelle links im 6. Intercostalraum der Thorax eröffnet. Mit beiden Händen geht man jetzt in diese Schnittöffnungen ein und gelangt von beiden Seiten vor der Wirbelsäule hinter dem Pericard unter den Lungenhilus und etwas über dem Zwerchfell in den schon bei der Operation festgestellten Riß im hinteren Mittelfell durch welchen beide Pleurahöhlen breit miteinander kommunizieren. Bei der Betastung wird die Rupturstelle, die anfänglich gerade für 3 Finger durchgängig war, etwas erweitert. Das Herz ist in der Weise verlagert, resp. gedreht, daß seine Spitze die Zwerchfellkuppe nicht mehr berührt, sondern Handbreit von derselben entfernt nach vorne oben und außen verlagert ist.

Der Thorax mit seinen Eingeweiden wird nun freipräpariert, die Wirbelsäule oben zwischen 6. und 7. Halswirbel, unten zwischen 1. und 2. Lendenwirbel durchtrennt, die Rippen

Digitized by Google

vorne in der Knorpelknochengrenze, hinten handbreit von der Wirbelsäule entfernt durchschnitten, die Lungen aufgebläht, die Trachea abgebunden und das ganze Präparat — Sternum, Mediastinum mit Lunge und Herz und Wirbelsäule — in K a i s e r l i n g'scher Lösung konserviert.

Fig. 1 stellt das Präparat von der r. Seite gesehen dar. Das Sternum ist von der Wirbelsäule gewaltsam abgezogen, die Lunge nach hinten gedrängt, um die Verhältnisse des Mediastinums besser erkennen zu lassen. Die obere Thoraxapertur ist infolgedessen weiter als in der

1.

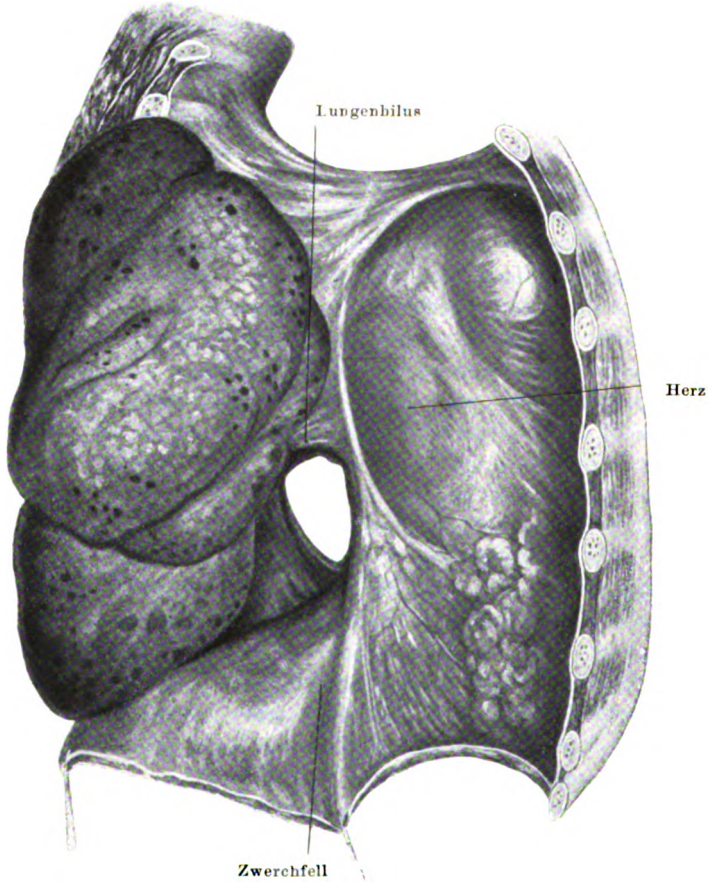

Norm. Im hinteren unteren Teil des Mittelfells ist die Rupturstelle als großes Loch ohne weiteres erkennbar. Sie wird nach vorne zu begrenzt durch den Herzbeutel und die in demselben gelegene, zum Herzen ziehende V. cava inferior, deren Wand blutig infiltriert ist. Die hintere Begrenzung wird durch Speiseröhre und Aorta descendens gebildet. Das diese Gebilde deckende Gewebe ist ebenfalls blutig infiltriert, und rechts und links erstreckt sich von der Wirbelsäule ein retropleurales Hämatom weit auf den Brustkorb. Oben ist die Rupturstelle durch den Lungenhilus, unten durch das Zwerchfell begrenzt. Bei durchfallendem Lichte fällt ferner im oberen vorderen Mediastinum hinter dem Sternum, auf der Höhe der 3. Rippe

Digitized by Google

eine zweifrankenstückgroße, helle durchscheinende Stelle auf, die sogenannte obere schwache Stelle des Mittelfells. Hier liegt im kindlichen Alter die Thymusdrüse. „Die Rückbildung derselben beim Erwachsenen kann so hochgradig sein, daß zuweilen nur kleine Partien von Fett und Bindegewebe zu finden sind, worin Reste entarteten Drüsengewebes an die früheren Verhältnisse erinnern. In seltenen Fällen sieht man makroskopisch überhaupt nur ein seidenpapierdünnes Häutchen, das ohne jede sichtbare Einlagerung als die festverklebten Pleurablätter erkannt wird. Diese Partie liegt gewöhnlich unter dem Sternum

2.

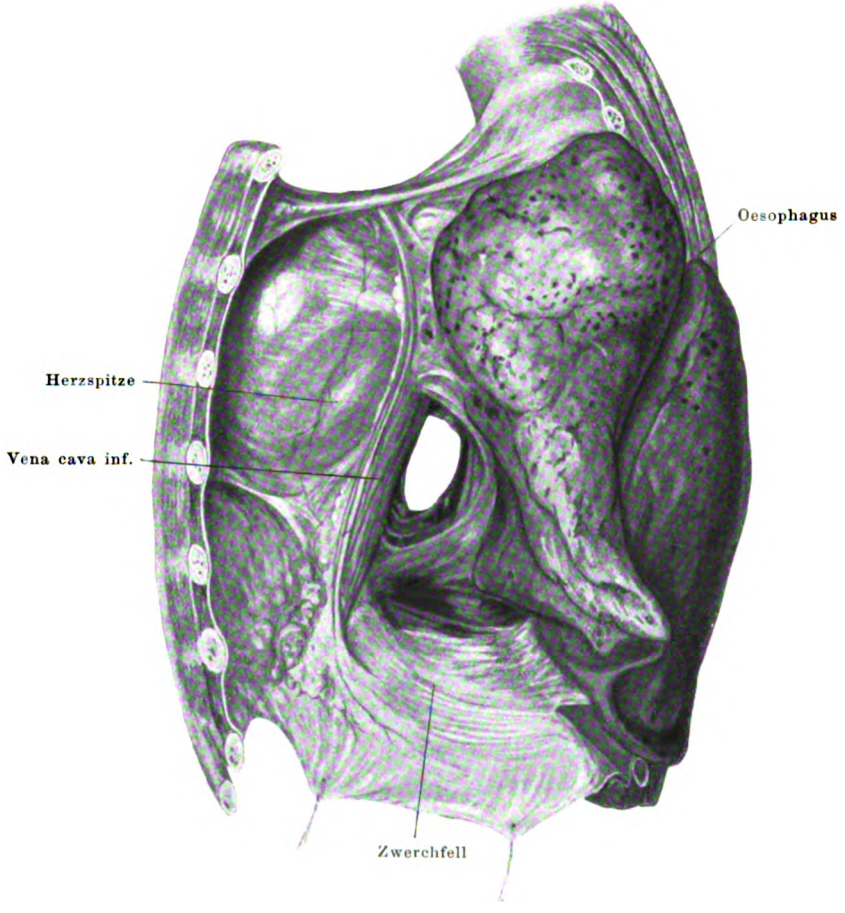

im Bereiche des Ansatzes der 2.—4. Rippe, und erreicht eine verschiedene Ausdehnung (3—4 cm) in die Tiefe. Im übrigen erhält das Mediastinum durch festes Bindegewebe mit reichlichen elastischen Fasern, das in alle Fugen und Ecken eindringt, eine große Festigkeit. Eine zweite schwache Stelle weist es in seinem hinteren unteren Teile, zwischen Aorta descendens und Oesophagus auf. Diese beiden Gebilde sind nur durch ein lockeres Bindegewebe miteinander verbunden. Schon normal findet man hier häufig deutliche Recessus pleurae, die weit in die andere Thoraxhälfte eindringen können und bei pathologischen Prozessen, z. B. Exsu-

Digitized by Google

daten, eine besondere Bedeutung gewinnen [1])." Unterhalb und hinter der oberen schwachen Mediastinalstelle ist das r. Herz, vom Herzbeutel bedeckt, sichtbar. Zwischen ihm und der Pleura mediastinalis verläuft der Phrenicus mit den Vasa pericardiacophrenica zum Zwerchfell.

Von links gesehen (Fig. 2) sind die Verhältnisse ähnlich. Die Verlagerung des Herzens ist hier besonders deutlich sichtbar. Die Herzspitze liegt nicht mehr der Zwerchfellkuppe an, sondern ist von derselben ca. vierfingerbreit entfernt und springt auf der Höhe des 4. Intercostalraums weit nach links vor. Sie berührt das Brustbein nicht mehr wie im frischen Präparat, da sich das Herz, der Schwere folgend, gesenkt hat. Zwischen Pleura mediastinalis und Herzbeutel verlaufend erkennen wir auch hier den Phrenicus, im oberen vorderen Mediastinum die „schwache Stelle", im unteren hinteren Mediastinum die Rupturstelle, zwischen Herzbeutel und V. cava inferior einerseits, Oesophagus und Aorta descendens andererseits gelegen. Recessus pleurae zwischen Speiseröhre und Aorta sind keine vorhanden, ebenso kein Sinus infracardiacus.

In diagnostischer Beziehung lernen wir aus dem vorliegenden Fall, daß eine Ruptur des hinteren Mediastinums wegen der dadurch bedingten Verlagerung des Herzens in Verbindung mit dem frequenten, aussetzenden Puls und der Preßatmung, die sich bei Thoraxverletzungen häufig reflektorisch einstellt, einen Spannungspneumothorax vortäuschen kann. Freilich fehlte hier die für einen solchen charakteristische Tympanie über der betreffenden Lunge. Ein Mediastinalemphysem wurde ebenfalls nicht beobachtet. Die Diagnose wurde auf Grund des Verletzungsmechanismus, der hochgradigen Herzverdrängung und der Preßatmung gestellt.

Durch die schon klinisch festgestellte und durch den Sektionsbefund bestätigte Verlagerung und Drehung des Herzens mit der Spitze nach außen, vorn und oben wurde, z. T. wenigstens, die Störung seiner Funktion bedingt, die sich in dem eigentümlich unregelmäßigen, frequenten aussetzenden Puls äußerte. (Abknickung der großen Gefäße an der Herzbasis.) Wir erkennen daraus, daß das hintere Mediastinum bei der Fixation des Herzens eine wichtige Rolle spielt. Inwieweit in diesem Fall die Herzstörungen allein durch den Wegfall dieses Haltebandes bedingt waren, läßt sich nicht sagen, da mehrere andere Momente mit in Betracht kommen, vor allem die retroperitoneale und intraabdominelle Blutung und die reflektorische Beeinflussung des Herzens, die erfahrungsgemäß bei intrapleuralen Verletzungen eintritt.

Nach dem ganzen Befund war sicherlich die Thorakotomie contraindiziert. Sie wurde infolge der irrtümlichen Annahme ausgeführt, daß die schwere Störung des Herzens die Folge einer Verlagerung durch einen Spannungspneumothorax war. Ob die primäre Laparotomie den Kranken gerettet haben würde, erscheint uns sehr fraglich. Das Versagen des Herzens war sicherlich in der Hauptsache bedingt durch die mechanischen Folgen seiner Verlagerung.

1) Aus Nitsch, Die schwachen Stellen des Mediastinums. Beitr. z. Klinik der Tuberkulose. Bd. 18, Heft 1.

Digitized by Google

Was den Mechanismus der Verletzung anbelangt, so stellen wir uns denselben ungefähr folgendermaßen vor:

Pat. stand so zwischen den Puffern, daß der vordere in der Magen- und unteren Brustkorbgegend, der hintere in gleicher Höhe am Rücken angriff und die Kompression ungefähr in dorso-ventralem Durchmesser erfolgte. Die Hautschürfungen im unteren Epigastrium und am r. Rippenbogen sind wohl durch den Druck des vorderen Puffers entstanden. Sie deuten, mehr rechts gelegen, darauf hin, daß dieser nicht genau von vorne, sondern mehr rechts angegriffen haben muß. Der hintere Puffer, auf der unnachgiebigen Wirbelsäule gelegen, kam lediglich als Gegendruck in Betracht. Bei der plötzlichen gewaltigen Kompression der unteren Brust- und oberen Bauchgegend durch die breite Fläche des vorderen Puffers wurden die Bauchdecken gegen die Wirbelsäule gedrückt. Die Dünndärme wichen nach dem kleinen Becken aus. Sie wurden augenblicklich mit Wucht nach unten getrieben, so daß ihr Mesenterium an einer Stelle einriß. Aus den eröffneten Mesenterialgefäßen erfolgte eine Blutung, zum Teil in die freie Bauchhöhle, zum Teil ins retroperitoneale Gewebe. Infolge Abknickung und stärkerer Blähung einzelner Dünndarmabschnitte entstanden dabei gleichzeitig einige Serosarisse am Ileum. Der Magen wurde gewissermaßen ausgepreßt; sein Inhalt ergoß sich im Momente des Traumas im Strahle aus dem Mund. Die unter dem Rippenbogen gelegene Leber suchte nach oben auszuweichen und wurde mit dem Zwerchfell nach oben gedrängt. Bei ihrer Kontusion entstanden an der Unterfläche einige subseröse Blutungen. Die unteren Rippen wurden mit Gewalt eingedrückt. Sie müssen trotz des vorgeschrittenen Alters des Pat. (36 Jahre) eine genügende Elastizität besessen haben, daß sie nicht frakturierten, sondern sich elastisch einbiegen ließen. Mit dem Hochtreten des Zwerchfells und der Kompression des unteren Teils des Brustkorbs wurde auch das Herz nach oben und hinten gedrückt. Die Lungen haben keinen auffälligen Schaden gelitten. Bei dem plötzlichen Nachlassen der Gewalt, wie der Kranke zwischen den Puffern zusammensank, federten die Rippen wieder nach außen. Damit erweiterte sich die untere Thoraxapertur plötzlich. Das Zwerchfell wurde infolgedessen passiv gespannt, seine Kuppe abgeflacht. Vielleicht setzte dabei reflektorisch noch eine aktive Spannung des Muskels ein. Gleichzeitig mit Rippen und Zwerchfell schnellte das Herz nach unten und vorn in seine alte Lage zurück. Infolge der plötzlichen aktiven und passiven Spannung des Zwerchfells einerseits, dem Nachvornschnellen des Herzens anderseits rissen die Fixationen zwischen Herzbeutel und Zwerchfell ein. Das untere hintere Mediastinum, welches ebenfalls durch die Spannung des Zwerchfells und das nach vorn schnellende Herz sowohl im sagittalen als auch im Längsdurchmesser plötzlich gespannt wurde, vermochte diesen Zug nicht auszuhalten und riß zwischen V. cava inferior und Oesophagus ein. Die Wand der unteren Hohlvene wurde dabei geschädigt und blutig infiltriert. Das prävertebrale und retropleurale Hämatom verdankt Zerreißungen kleinerer Gefäße seine Entstehung.

Wir müssen nach alledem diese Mediastinalruptur als eine Zug- oder Zerrungsruptur auffassen. Auffällig ist, daß die Ruptur nicht an einer der normalerweise schwachen Stellen des Mittelfells erfolgte.

2. Der 5½j. Knabe D. K. in Zürich stürzte am 22. X. 13 aus dem dritten Stockwerk vom Küchenbalkon in den Hof. Der herbeigerufene Arzt fand den Jungen in tief bewußtlosem Zustand, unruhig, mit den Armen in der Luft herumgreifend. Lähmungserscheinungen zeigte er nicht. Der l. Oberschenkel war ungefähr in der Mitte frakturiert. Die Atmung war beschleunigt, 56 pro Minute, oft stöhnend. Ueber den Lungen hörte man überall feinblasige

Digitized by Google

Rasselgeräusche. Die Herztätigkeit war sehr schlecht, der Puls kaum zu fühlen, stark beschleunigt und unregelmäßig. Pupillen weit und starr, Augen nach rechts gerichtet, zuweilen horizontaler Nystagmus. Sofortige Ueberführung in die Klinik.

Befund: Für sein Alter gut entwickelter, mittel genährter Junge, in tief bewußtlosem Zustand. Gesicht sehr blaß. Blick gradaus gerichtet. Pupillen weit, beiderseits gleich, auf Licht ganz schwach reagierend. Cornealreflexe fehlen. Conjunktiven sehr blaß. Kein Hyphäma. Kein Blut in Nase, Mund und Ohren. Am Hinterkopf eine Beule; Impression nicht zu fühlen. Links außen am Thorax Kontusion. Rippenfrakturen nicht nachweisbar. Atmung frequent, tief und regelmäßig; keine Preßatmung; die l. Brustseite schleppt dabei nach. Intercostalräume links verstrichen oder sogar vorgewölbt. Ueber der ganzen l. Lunge tympanitischer Schall; ein Atemgeräusch nicht zu hören. Herzdämpfung verschwunden. Herztöne sehr leise, kaum hörbar. Herzaktion sehr frequent, mindestens 140. Radialpuls nicht zu fühlen. Rechts über der ganzen Lunge lauter, nicht tympanitischer Perkussionsschall; Atemgeräusch mit reichlichen feuchten klein- und mittelblasigen Rhonchi. Abdomen weich; keine Dämpfung. Becken intakt. L. Oberschenkel ungefähr in seiner Mitte quer frakturiert. Allgemeinbefinden sehr schlecht, der Junge befindet sich in Extremis.

Den bewußtlosen Zustand des Kranken konnte man am besten durch eine Commotio cerebri erklären. Die Tympanie und das aufgehobene Atemgeräusch über der l. Lunge mit dem Verschwinden der Herzdämpfung, dem Verstrichensein der Intercostalräume in Verbindung mit der frequenten Atmung und der elenden Herzaktion ließ einen Spannungspneumothorax infolge einer Lungenruptur vermuten.

Man schwankte lange, ob man den Jungen noch operieren solle. Da wir aber von anderen Fällen die günstige Wirkung der Thorakotomie auf einen Spannungspneumothorax kannten, entschloß man sich trotz des schlechten Zustandes zur Operation.

Operation (Dr. Schumacher): Lagerung halbsitzend auf der r. Seite. Jod-Alkohol-Desinfektion. Sauerstoffinhalation. Intravenöse Kochsalzinfusion. Schnitt im 7. l. Intercostalraum. Bei Eröffnung der Pleurahöhle zischt durch die Wunde weder Luft hinein noch hinaus. In der Pleurahöhle etwa 100 ccm dunkles Blut. Lunge kollabiert (Pneumothorax), mit zahlreichen kleinen subpleuralen Hämorrhagien; zwischen denselben auffällig blasse Stellen. Eine Lungenverletzung läßt sich zunächst nicht erkennen. Die Lunge wird nun medial und nach oben gedrängt, und jetzt bemerkt man am hinteren unteren Mediastinum dicht unter dem Lungenhilus vor der Aorta hinter dem Herzbeutel und über dem Zwerchfell einen ca. 4 cm langen und 1 cm breiten Serosariß. In seiner Mitte ist noch eine feine schräge Serosabrücke erhalten. Eine Kommunikation mit der r. Pleurahöhle besteht nicht. Der rechtsseitige Pleuraüberzug des Mediastinums ist intakt. Die Pupillen, die zu Beginn der Operation noch etwas reagiert hatten, werden jetzt weit und reaktionslos, die Atmung setzt aus. Man sucht weiter nach der Ursache des Pneumothorax und findet an der Lingula einen 2 cm langen und 1 cm breiten oberflächlichen Serosariß, aus dem Luftbläschen entweichen. Verschluß desselben durch Catgutnähte. Dieser Befund genügte zur Erklärung des Zustandes nicht. Wegen Verdacht auf eine intraabdominelle Verletzung wurde das Zwerchfell gespalten. Man fand eine Ruptur der Milz. Aber noch vor der Operation starb der Kranke.

Sektion (Patholog. Institut): Auf der l. Brustseite ein 8—12 cm langer schräger Operationsschnitt, der durch Nähte verschlossen ist. Am Hinterkopf eine große Beule, die sich auf dem Durchschnitt als ein subkutanes Hämatom erkennen läßt. Der Schädel zeigt einen Sprung vom Tuber occipitale nach links (11 cm) und rechts (5 cm). Nach Entfernen des Schädeldaches erweist sich die Dura auf eine Strecke von 8 cm vom Sinus longitudinalis

Digitized by Google

nach links hin eingerissen, entsprechend der Schädelfraktur. Aus dem Riß treten zertrümmerte Hirnmassen. Die Dura ist glänzend, blau schimmernd. Sinus longitudinalis leer. Beim Ablösen der Dura entleert sich wenig flüssiges Blut. Die Oberfläche des Gehirns ist durch einen subpialen Bluterguß in den hinteren Partien blaurot gefärbt. Die Gyri sind etwas abgeplattet. In den Ventrikeln findet sich ganz wenig blutig gefärbte Flüssigkeit. Die Hirnrinde zeigt zahlreiche punktförmige Blutungen. Im übrigen lassen sich neben den oben erwähnten Zertrümmerungen des l. Occipitallappens am Hirn keine schwereren Veränderungen nachweisen. Nur am l. Stirnlappen sind die Zeichen der Kontusion etwas stärker ausgeprägt. Die linksseitige Frakturlinie setzt sich nach abwärts auf die Schädelbasis fort, einerseits in die Pyramis, andererseits in die mittlere Schädelgrube und über die Sella turcica hinweg. Die Schläfenschuppe ist vom Stirnbein an der Stelle, wo die Frakturlinie durchgeht, völlig losgetrennt.

Fig. 3.

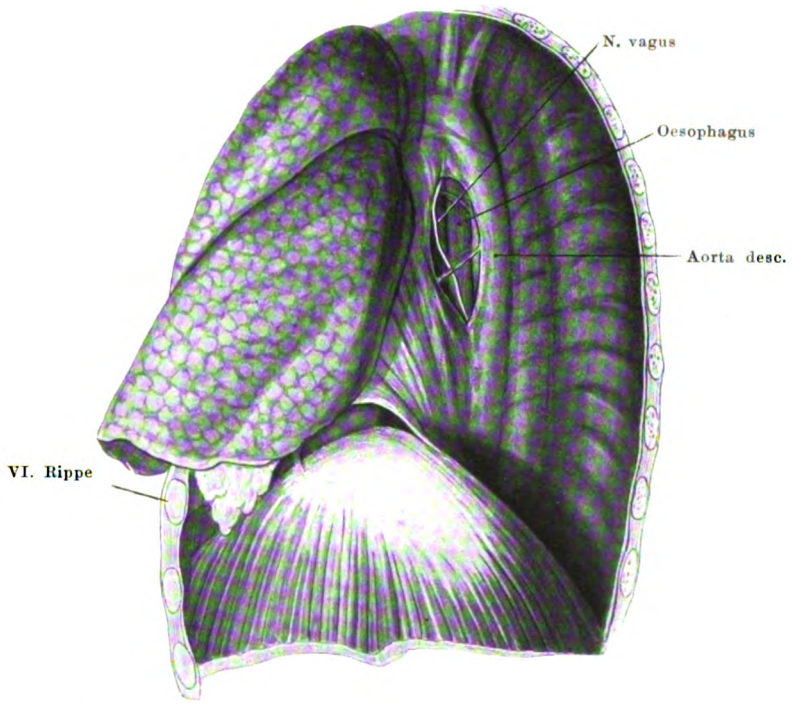

Bei der Eröffnung des Bauches entweicht Blut. Es werden 250 ccm davon aufgefangen. Die Darmschlingen sind mit Blut beschmiert. Das Zwerchfell ist rechts straff gespannt, etwa an der 5. Rippe, links weniger straff. Man fühlt hier einige Nähte und bei der Ablösung des Brustbeins erkennt man eine genähte Operationswunde, die durch das l. Zwerchfell geht. In der l. Pleurahöhle 100 ccm Blut.

Die l. Lunge ist an ihrem hinteren Umfang und dem oberen Bereich des Unterlappens gequetscht und von kleinen Blutungen durchsetzt. Diese Quetschungen und Blutungen finden sich besonders auch an der Lingula des Unterlappens und hier sieht man einen durch mehrere Nähte verschlossenen Riß der Lunge. Beim Anheben der l. Lunge bemerkt man

Digitized by Google

im hinteren Mediastinum eine Zerreißung der Pleura unterhalb des Aortenbogens, zwischen Aorta und Oesophagus. Hier liegt der Nervus vagus auf etwa 3 cm Länge frei zutage. Die Umgebung des hinteren und unteren Teils des Risses ist mit Blut durchsetzt. Der Riß geht aber nicht bis zur anderen Seite, also nicht vollkommen durch das Mediastinum hindurch. Rechts ist der Pleuraübergang des Mediastinums vollkommen intakt. Die r. Lunge zeigt viele rote Flecken von Blutaspirationen her, außerdem einige gequetschte Abschnitte am stumpfen Rande von Ober- und Unterlappen. Die rechte erste Rippe ist an der Knochenknorpelgrenze frakturiert. Sonst finden sich keine Rippenfrakturen.

Um ein gutes Demonstrationspräparat zu erhalten, bleibt das Sternum mit dem Mediastinum im Zusammenhang. Die ganzen Brustorgane werden dann zusammen mit der Brust- und Lendenwirbelsäule und dem Zwerchfell herausgenommen. Bronchien und Herz werden nicht weiter aufgeschnitten.

Die Milz ist durch zwei quer verlaufende Risse in drei ungefähr gleich große Teile mit fetzigen Rändern geteilt, die nur noch am unteren Längsrande zusammenhalten. Die übrigen Organe des Körpers sind intakt. Die Fettkapsel der l. Niere zeigt blutige Infiltration. Nieren und Nebennieren unverletzt, ebenso die Leber. An der Wirbelsäule und den Beckenknochen ebenfalls keine Verletzung. Dagegen zeigt der r. Oberschenkel in seiner Mitte eine quer verlaufende Fraktur.

Fig. 3 stellt das Präparat von der l. Seite gesehen dar. Das Brustbein ist mit dem Mediastinum und seinen Organen und der Brust- und Lendenwirbelsäule in Zusammenhang. Die l. Lunge ist zur besseren Sichtbarmachung des Mediastinalrisses nach vorne gedrängt. Und nun erkennt man im hinteren unteren Mediastinum unter dem Lungenhilus, oberhalb vom Ligamentum pulmonale auf dem Oesophagus und der Aorta descendens einen ovalären ca. 4 cm langen und 1 cm breiten Riß im pleuralen Ueberzug des Mittelfells, der durch eine feine, schräg verlaufende Serosabrücke in zwei Teile geteilt ist. Ein kleiner Teil der Aorta und die Speiseröhre mit dem auf ihr verlaufenden Nervus vagus liegen hier frei vor. In der Tiefe des Risses liegt der blutig infiltrierte rechtsseitige Pleuraüberzug des Mediastinums. Auch die Umgebung des Risses, namentlich seine hintere und untere Begrenzung, ist stark blutig infiltriert.

Auch in diesem Fall hat der anatomische Befund die Thorakotomie nachträglich nicht gerechtfertigt. Aehnlich wie im ersten Fall wurde aus der Indikation eines Spannungspneumothorax die Operation ausgeführt. Dabei bestand nur ein einfacher Pneumothorax, der ebenso wenig wie die ihm zu Grunde liegende Läsion der Lunge eine operative Behandlung erfordert hätte. Bei kombinierten Brust- und Bauchverletzungen haben wir mehrfach mit Erfolg die Thorakotomie mit anschließender transdiaphragmatischer Laparotomie angewandt, und auch in diesem Falle würde die Exstirpation resp. Naht der Milz von der Pleurahöhle aus sehr leicht gewesen sein, wäre der Junge nicht an der Schwere seiner Gesamtverletzung gestorben.

Der Mechanismus der Verletzung ist wohl ziemlich einfach. Die Kontusionen auf der linken Brustseite deuten darauf hin, daß der Knabe auf diese Seite gefallen sein muß. Die jugendlichen elastischen Rippen wurden bei dem gewaltigen Aufschlagen auf dem Boden seitlich eingedrückt, der Rippenbogen abgeflacht. Die sternalen und vertebralen Rippenenden hatten das

Digitized by Google

Bestreben auseinanderzufedern, der dorsoventrale Durchmesser des Thorax vergrößerte sich. Das Mediastinum wurde straff angespannt, es hielt den Zug nicht aus, sondern riß an einer schon normalerweise schwachen Stelle zwischen Oesophagus und Aorta descendens linkerseits ein. Auch diese Mediastinalruptur ist demnach als eine Zugruptur aufzufassen.

Bei der plötzlichen Kompression des Brustkorbs kam auch die Ruptur der Lingula des linken Unterlappens zustande. Bei derartigen Traumen schließt sich reflektorisch die Glottis. Die jugendlichen elastischen Rippen werden eingedrückt ohne zu frakturieren. Die geblähte Lunge wird komprimiert. Erreicht die Kompression eine gewisse Grenze, so hält ihr die Elastizität des Organs nicht mehr stand und die Oberfläche der Lunge reißt an der Stelle, welche dem stärksten Zug ausgesetzt ist, ein. Die Folge davon ist ein mehr oder weniger hochgradiger Hämopneumothorax.

Die Entstehung der anderen Verletzungen, der Schädelfraktur und Hirnzertrümmerung, der Milzruptur und der Oberschenkelfraktur ist ohne weiteres verständlich.

Diese beiden Beobachtungen waren für uns sehr lehrreich, insofern als sie uns zeigten, daß bei kombinierten Brust- und Bauchverletzungen die Indikation zur Thorakotomie sehr schwierig sein kann. In beiden Fällen wurde mit Unrecht die Diagnose auf einen Spannungspneumothorax gestellt; im ersten Fall war die Preßatmung mit der hochgradigen Verdrängung des Herzens, im zweiten Fall der bestehende Pneumothorax und die Lungenverletzung schuld an diesem Irrtum. Die Entstehung der Mittelfellzerreissung ist in beiden Fällen mechanisch in derselben Weise zu erklären. Der zweite Fall stellt gewissermaßen einen leichteren Grad des Verletzungsmechanismus dar.

Digitized by Google

XIX.

AUS DER

CHIRURGISCHEN KLINIK ZU ZÜRICH.

DIREKTOR: PROF. DR. SAUERBRUCH.

Die quere Resektion des Larynx und Oesophagus.

Von

Dr. **W. Schelbert,**
Assistent der Klinik.

(Mit 3 Abbildungen.)

Die Carcinome der obersten Luft- und Speisewege kamen an der Züricher Klinik von jeher verhältnismäßig häufig zur Beobachtung. Krönlein selbst hat sich denn auch um die Ausarbeitung der bezüglichen Operationsverfahren besonders verdient gemacht und Schumacher konnte 1912 136 hier beobachtete Fälle von Pharynxcarcinomen zusammenstellen. Sie stammten größtenteils aus dem normalen Einzugsgebiet unserer Klinik. Allerdings mußten von diesen 61% als inoperabel von vornherein von einer Radikaloperation ausgeschlossen werden.

Wenn auch die Operationsstatistik Krönlein's, der nach den z. T. auch jetzt noch üblichen konservativeren Methoden verfuhr, im Vergleich zu anderen Chirurgen eine gute zu nennen ist, so bleibt sie doch weit hinter den Erfolgen zurück, die Gluck bei seiner radikalen Operationsmethode vorweisen konnte. So waren denn die Schlußfolgerungen der Schumacher'schen Arbeit, daß nur die Frühoperation und die Annahme der radikalen Operationsprinzipien Gluck's auf diesem Gebiete uns vorwärts bringen können.

Von diesen Gesichtspunkten geleitet, sind wir in den letzten 2 Jahren 5mal in die Lage gekommen, die Resektion des Pharynx resp. Oesophagus mit gleichzeitiger Exstirpation des Larynx auszuführen. 2mal handelt es sich um auf den Kehlkopf übergreifende Carcinome des Sinus piriformis

Digitized by Google

und 3mal um Carcinome im Halsteile des Oesophagus. Alle 5 Kranken haben den großen Eingriff sehr gut überstanden.

Ein besonderes Interesse beanspruchen die 3 Fälle, bei denen es sich um Carcinome im Halsteil des Oesophagus handelte. Ueber diese 3 Fälle möchte ich hier ausführlicher berichten.

Die Carcinome im Halsteile des Oesophagus sind verhältnismäßig häufig. Trotzdem sind sie doch nur selten operativ behandelt worden. Teils liegt es daran, daß sie erst spät Erscheinungen machen und erst mit großen Drüsentumoren oder beginnender Perforation in ärztliche Behandlung kommen, teils vielleicht auch daran, daß die schlechten operativen Resultate in bezug auf primäre Mortalität und Dauererfolg den Chirurgen eine gewisse Zurückhaltung auferlegten. v. Hacker konnte im Jahre 1908 nur 25 Fälle von operierten Oesophaguscarcinomen (Halsteil) zusammenstellen. Seither sind noch 9 weitere Fälle hinzugekommen (Lane 1, Wallace 1, Winiwarter—Klinik v. Eiselsberg — 3, Bernice 1, Zimmermann — Bertram-Meiningen — 2, Hoffmann-Greifswald 1).

Gluck erwähnt in seinem Handbuch noch weitere hieher gehörige Fälle von Küttner, Körte und Hofmeister, welche ich aber in der mir zugänglichen Literatur nicht gefunden habe. Von den 3 Fällen, die Kocher in seiner Operationslehre beschreibt, ist der Verlauf unbekannt.

Von diesen 34 Fällen wurden 26 mit Erhaltung des Kehlkopfes operiert, bei den übrigen 8 wurde der Kehlkopf mitentfernt. Während von den ersteren 14 (53%) an den Folgen der Operation starben, erlag von den letzteren, radikaler operierten, nur ein einziger dem operativen Eingriff (12%). Also auch hier sehen wir, den großen Vorteil des radikalen Vorgehens, wie wir ihn an unseren eigenen Fällen gesehen haben. Am schönsten aber zeigt sich dieser Fortschritt in der großen Statistik von Gluck selbst, der auf diesem Gebiete eine ganz besonders große Erfahrung besitzt. Er hat unter 38 queren Resektionen des Pharynx und Anfangsteil des Oesophagus mit gleichzeitiger Larynxexstirpation nur 3 operative Todesfälle zu beklagen (8%). Unter den letzten 18 dieser Operationsreihe hat er überhaupt keinen Todesfall.

Dieser große Unterschied in der Operationsmortalität muß mit der Art der Operation zusammenhängen. Die Hauptgefahren bei solchen Eingriffen sind Schluckpneumonien, Nachblutungen mit Aspiration, dann septische Wundinfektionen, welche oft sekundäre Arrosionsblutungen zur Folge haben. Alle diese Komplikationen sind bei der Mitexstirpation des Kehlkopfes viel weniger zu befürchten. Bei der Anlegung eines Tracheostomas nach Gluck ist die Aspiration von Blut und Speichel fast ausgeschlossen, das Aushusten geschieht schmerzlos und leicht. Infolge der Entfernung des Kehlkopfes ist die Drainage des Wundgebietes viel leichter und ausgiebiger zu bewerkstelligen. Eine Wundinfektion ist daher weniger zu befürchten. Ferner läßt sich eine quere Resektion des carcinomatösen Oesophagus kaum ohne

Digitized by Google

Läsion eines oder beider Nn. recurrentes ausführen. Oft ist auch bei dem Versuch, den Tumor von der Trachea abzulösen, diese selbst eingerissen. Beide Komplikationen erzeugen fast unvermeidlich eine Bronchopneumonie.

Vielleicht noch wichtiger als die Verbesserung der unmittelbaren Operationserfolge ist die Hebung des Dauererfolges. Allgemein hängen bei Carcinomoperationen die Dauererfolge von den radikaleren Operationsprinzipien ab. Besonders gilt das für diejenigen Carcinome, die erst spät Erscheinungen machen, bei denen also schon die umgebenden Lymphwege carcinomatös sind. Dazu gehören die Carcinome des Oesophagus. Bei radikalem Vorgehen werden die erkrankten Nachbarabschnitte noch mitentfernt, die sonst zurückbleiben und den Ausgangspunkt von Recidiven bilden. So erklärt es sich denn auch, daß Gluck mit seinem radikalen Vorgehen Heilungen von 2, 3 und 6 Jahren erzielt, während von den — meist konservativer operierten — Fällen der Zusammenstellung v. Hacker's nur ein einziger Patient nach $1\frac{1}{2}$ Jahren noch recidivfrei war.

Primäre Erfolge und Dauererfolge fordern also beide gleich dringend, daß beim Carcinom im Halsteile des Oesophagus die konservativeren Methoden endgültig aufgegeben werden.

Der Entschluß, den Kehlkopf zu opfern, wird ja sicherlich Arzt und Kranken nicht leicht fallen. Man kann aber mit vollem Recht darauf hinweisen, daß die Kranken nach der Oesophagusplastik in bezug auf ihren Schluckakt fast normale Funktion besitzen und sogar viele durch Uebung lernen, mit einer tonlosen Flüstersprache sich ihrer Umgebung verständlich zu machen.

Ein typisches Operationsverfahren für alle Fälle gibt es nicht. Wir sind auf drei verschiedenen Wegen bei unseren Kranken zum Ziele gekommen. Ich lasse deshalb die Operationsberichte etwas ausführlicher folgen.

1. H. E., 60 j. Mann. Seit einem halben Jahre Schluckbeschwerden. In letzter Zeit kann er nur noch Flüssigkeiten und breiartige Speisen zu sich nehmen, alles übrige muß er gleich wieder heraufwürgen. Angeblich beträchtlicher Gewichtsverlust.

Befund: Ziemlich kräftiger Mann, etwas abgemagert, Körpergewicht 69,5 kg. Am Halse keine Drüsenschwellungen nachweisbar. Bei der Laryngoskopie sieht man an der Hinterwand des Pharynx gegenüber den Aryknorpeln aus dem Oesophagus aufsteigend eine quere Geschwulstplatte von ca. 4 mm Höhe, die ganze Breite der Hinterwand einnehmend (etwa $3\frac{1}{2}$ cm), die Arygegend aber freilassend. Die Stimmbänder sind unverändert und haben normale Beweglichkeit.

Diagnose: Carcinom des Laryngopharynx.

13. V. 12. Operation (Prof. Sauerbruch): Aethernarkose, vorher 0,03 Pantopon. Steilsitzende Lage mit nach rückwärts rekliniertem Kopf. Türflügelschnitt: Oberer horizontaler Schnitt auf der Höhe des Zungenbeins, unterer horizontaler Schnitt auf der Höhe der obersten Trachealringe. Verbindungsschnitt dieser beiden Horizontalen durch einen Vertikalschnitt am linken vorderen Sternocleidorande. Basis des Türflügellappens also am r. Sternocleidorand. Der Lappen wird mitsamt subkutanem Fettgewebe zurückpräpariert. Beide Sternocleidi werden freigelegt und in den unteren Partien eingekerbt.

Digitized by Google

Nun werden die vorderen Kehlkopfmuskeln durchtrennt, der Kehlkopf skelettiert. Die Schilddrüse, die aus einem eigroßen linken und einem kleineren r. Lappen besteht, wird nach Unterbindung und Durchtrennung der oberen Polgefäße abgelöst und nach unten gezogen. Der Kehlkopf wird durch Einsetzen eines Hakens in die Membrana hyothyreoidea hochgehoben und die Trachea durch Querschnitt zwischen Cricoid und oberstem Trachealring von dem Kehlkopf abgelöst. Die so geöffnete Trachea wird vom Oesophagus abgelöst und durch ein in der Medianlinie angelegtes Hautknopfloch durchgezogen und dort durch Nähte zirkulär fixiert. Nunmehr wird die Narkose mit Chloroform -und Sauerstoff durch die Trachea weitergeführt. Die Abtastung des Oesophagus ergibt nun, daß der Tumor an der Hinterfläche des Oesophagus resp. Pharynx vom Unterende des Cricoids bis zur Höhe der Epiglottis reicht und an den beiden Seiten bis an die Oberhörner des Schildknorpels heranreicht. Man exstirpiert also durch die Membrana hyothyreoidea durchgehend den Kehlkopf, und löst ihn mitsamt der hinteren Pharynxwand, ca. 1 cm oberhalb des Tumors von der prävertebralen Fascie ab. Diese Ablösung wird fortgesetzt bis unter den Tumor herunter und dort der Oesophagus quer abgetrennt und mitsamt dem Kehlkopf entfernt. Die Ränder des Oesophaguslumens werden mit Mikuliczklemmen gefaßt gehalten, und dann seine Vorderwand an den untern Wundrand festgenäht. Die Schleimhaut der hinteren und vorderen Pharynxwand wird mit versenkten Catgutnähten zusammengenäht und so der ganze Oropharynx vom Wundgebiete abgeschlossen. Die Naht wird mit weiteren versenkten Nähten bedeckt. Nun wird der Hautlappen wieder zurückgeklappt und mit seinen Rändern vernäht. Zwischen Schilddrüse, Trachea, Oesophagus und Fascia praevertebralis wird je eine Gazemèche eingeführt und durch die untere horizontale Nahtlinie herausgeleitet. Man läßt Trachealkanüle und Schlundsonde liegen.

Präparat: Der im Zusammenhang exstirpierte Kehlkopf und Oesophagus werden uneröffnet in Formol eingelegt und in toto fixiert. Später wird die hintere Oesophaguswand links vom Kehlkopf losgelöst und zurückgeklappt. Man sieht nun, daß eine flache Tumorplatte vorliegt, ca. 5—7 mm dick, mit dem oberen Pole die Spitze des Aryknorpel erreichend. Sie mißt am fixierten Präparat 6 cm in die Länge und 4 cm in die Breite und nimmt so die ganze hintere Wand des Oesophagus ein. Die mikroskopische Untersuchung ergibt ein Plattenepithelcarcinom von medullärem Charakter.

Die ersten 4 Tage abends Temp. bis 37,9, am 5. Tage bis 38,8. Nahtränder stark gerötet, müssen teilweise geöffnet werden. Nahtverschluß des Rachens öffnet sich, die starke Speichelsekretion gelangt nun ins Wundgebiet. Man drainiert reichlich mit Jodoformgaze und drückt den Hautlappen, der fast ganz von der Unterlage losgelöst ist, mit dem Verband an die Wirbelsäule fest. Vom 15. Tage an fieberfrei. Steht am 20. Tage auf. Ende September war vollständige Heilung der Wunde per secundam eingetreten.

23. XI. 12 Oesophagoplastik (Dr. Schumacher):

Die Pharynxfistel wurde zunächst stumpf dilatiert und vom Munde aus durch dieselbe die Sonde 28 (14 mm Durchmesser) in den Oesophagus geleitet. Infolge des Fehlens des Kehlkopfes war nun genügend Haut vorhanden, daß mit derselben die Schlundsonde umkleidet werden konnte und daß darüber die von der Unterlage abpräparierten seitlichen Hautlappen noch vereinigt werden konnten. Man machte zu diesem Zwecke einen Kragenschnitt an der oberen Begrenzung der Rachenfistel und einen ebensolchen an der untern Begrenzung der Oesophagusöffnung, ferner jederseits einen Schnitt parallel zur Schlundsonde, um den Umfang derselben voneinander abstehend. Ferner Anfrischen und Naht der Fistelränder.

Digitized by Google

Diese Plastik hielt nicht. Die Naht ging auf, doch wurden die Lappen nicht nekrotisch, sondern bildeten jederseits von der Medianlinie einen längs verlaufenden Wulst. Zwischen diesen Wülsten wurde der Gluck'sche Trichter in den Oesophagus geleitet.

28. II. nach Epithelialisierung der entstandenen Wundflächen zweiter Versuch der Oesophagusplastik. Es wurden einfach die beiden neben dem Gluck'schen Trichter (12 mm Durchmesser) sich erhebenden Wülste längs gespalten und so die Plastik in gleichem Sinne wie das erstemal gemacht, wobei jedoch Sorge getragen wird, daß die innern Lappen durch stärkere Einkrempelung der Wundränder breit aneinander liegen. Darüber Naht der äußern Lappen. Am untern Ende der oberflächlichen Naht wird eine Gazemèche auf die innere Naht gelegt. Diese Plastik heilte bis auf eine kleine Fistel im untern Wundwinkel, die sich später spontan schloß. — 3. VI. Pat. in poliklinische Behandlung entlassen. Er trug einen Gluck'schen Trichter, der ihm keine Beschwerden machte und mit welchem er Flüssigkeiten und dünne Breie gut schlucken konnte. Wenige Wochen später ließ man auch den Gluck'schen Trichter weg und Pat. schluckt nun mit seinem neugebildeten Speiseschlauch, ohne eine Prothese tragen zu müssen (Fig. 1).

Fig. 1.

20. XII. 13 (19 Monate nach der Exstirpation) Nachuntersuchung: Pat. hat sehr erheblich an Gewicht zugenommen, wiegt 75,5 kg, sieht sehr gut aus, kann Flüssigkeiten und weiche Speisen sehr gut essen. Keine Stenose. Spricht mit Pharynx-Flüstersprache ziemlich gut verständlich.

2. S. B., 56 j. Hausfrau, 11 normale Geburten. 1883 Punktion und Jodeinspritzung einer cystischen Struma. 1904 wurden wegen einer Struma dyspnoetica mehrere Cysten und Colloidknoten des r. Strumalappens durch Enukleation entfernt; ein etwa nußgroßer, lateral von dem Schildknorpel gelegener Knoten wird stehen gelassen, da er für die Kompression nicht verantwortlich gemacht werden kann. Glatte Heilung, Atembeschwerden beseitigt. Im Frühjahr 1912 Beginn der jetzigen Erkrankung mit leichter Atemnot und Stridor bei Arbeit in gebückter Stellung, dann auch Schluckbeschwerden. Sie kann feste Speisen nur noch in ganz fein verteiltem Zustand genießen. Keine stärkere Abmagerung in letzter Zeit.

Befund: Mittelkräftige Frau, in ordentlichem Ernährungszustand. Körpergewicht 59 kg. Am Halse entlang dem vorderen Rand des r. Sternocleido eine alte Operationsnarbe. Kehlkopf liegt median, ist nicht verdickt. Trachea von einer dünnen Schicht harten, grobhöckerigen, auf der Trachea fest fixierten Schilddrüsengewebes überlagert. Rechts neben dem Schildknorpel, im Bereich der alten Operationsnarbe, wallnußgroßer harter Knoten, von verschieblicher, normaler Haut bedeckt, auf der Unterlage nicht recht verschieblich. Ueber diesem Knoten, von dem man nicht genau weiß, ob es der im früheren Operationsbericht

Digitized by Google

erwähnte Strumaknoten oder frischer Tumor ist, liegt eine vereinzelte, erbsengroße, derbe Drüse. Bei der Sondierung der Speiseröhre stößt man 14—15 cm von der Zahnreihe auf ein unüberwindliches Hindernis. Die Oesophagoskopie (25. X.) ergibt das Vorhandensein eines in Ringknorpelhöhe beginnenden, fast zirkulären Tumors, der stellenweise deutlich ulceriert ist. Es gelingt, eine dünne Sonde durch die Stenose durchzuführen.

Diagnose: Ca. Oesophagi.

4. XI. Operation (Prof. Sauerbruch): Vor der Operation 0,015 Morphium. Jod-Alkohol-Desinfektion. Halbsitzende Lage. Erster Teil der Operation in Vollnarkose, zweiter Teil in Halbnarkose. Hautschnitt längs der alten Narbe am vorderen Rand des r. Sternocleido. Man stößt zuerst auf eine harte Drüse im oberen Wundwinkel und unterhalb derselben auf einen taubeneigroßen derben Strumaknoten neben dem Ringknorpel. Man macht daher vorerst die Drüsenausräumung der ganzen r. Halsseite, unterbindet sodann eine bleistiftdicke, sklerotische Art. thyr. sup. und luxiert und reseciert den ganzen r. Strumalappen. Man verlängert zu diesem Zwecke den Hautschnitt quer über das Jugulum und führt ihn am vorderen Rande des l. Sternocleido wieder herauf, so daß ein dreieckiger Lappen, der das Zungenbein als Basis hat, entsteht. Man tastet nun den Oesophagus ab und konstatiert in Schildknorpelhöhe einen haselnußgroßen Tumor der Oesophaguswand. Man hofft daher, die Operation doch mit Erhaltung des Larynx vornehmen zu können und eröffnet zur genaueren Exploration den Oesophagus von rechts her oberhalb dieses Tumors. Man findet aber, daß der Tumor in der Hauptsache an der Vorderwand des Oesophagus, also an der Hinterwand des Schildknorpels und Ringknorpels sich befindet, und muß sich nun doch zur Fortnahme des Larynx entschließen. Der Hautlappen wird genügend nach oben zurückpräpariert; man skelettiert den Kehlkopf. Vorerst muß noch der mediale Teil des l. Schilddrüsenlappens reseciert werden, da er die Fixierung der Trachea im untersten Wundwinkel verhindern würde. Die ziemlich starke parenchymatöse Blutung aus der Struma wird durch Catgutkapselnähte gestillt. Nun wird der Kehlkopf angehackt und die Trachea durch einen queren Schnitt zwischen Ringknorpel und erstem Trachealring vom Larynx abgetrennt. Der Kehlkopf wird austamponiert und nach oben geschlagen. Die Trachea wird mit zwei Haltefäden angeschlungen, muß an der Hinterfläche noch etwas isoliert werden, und nun wird ihre Vorderseite durch Catgutnähte im untersten Wundwinkel fixiert. Dann wird etwa in gleicher Höhe wie die Trachea auch der Oesophagus quer durchtrennt und von der prävertebralen Fascie nach oben abpräpariert. Die Schleimhaut des unteren Fragmentes des Oesophagus wird durch Kocher-Klemmen fixiert gehalten und dann gleich im unteren Wundwinkel an die äußere Haut und an die Trachea festgenäht. Zwischen beiden wird eine feine Gazemèche eingelegt. Nunmehr wird der Kehlkopf mit Epiglottis, durch die Membrana hyothyreoidea durchgehend, exstirpiert und mit ihm im Zusammenhange in gleicher Höhe der Pharynx resp. Oesophagus. Sodann wird der Zugang zur Mundhöhle ganz verschlossen, indem die Hinterwand des Pharynx mit dem Schleimhautüberzug der Vallecula epiglottica durch versenkte Catgutnähte exakt verschlossen wird. Diese Naht wird durch zwei weitere darüber gelegte Reihen von Catgutnähten nochmals versenkt. Der Hautlappen wird wieder zurückgeklappt und an Haut, Trachea und Oesophagus durch feine Seidennähte fixiert. Links unten und rechts oben werden weitere Gazemèchen eingelegt. In den Oesophagus wird ein Magenschlauch eingelegt. Trachealkanüle in die Trachea. Trockener aseptischer Verband. — Nach der Operation leichter Collaps. Erhält 500 ccm NaCl mit Digalen intravenös; weitere 400 ccm NaCl subkutan.

Präparat: Beim Aufschneiden des gehärteten Präparates sieht man, daß der Tumor in Ringknorpelhöhe liegt, hauptsächlich an der Vorderwand des Oesophagus, aber auch die

Digitized by Google

Hinterwand fast vollständig umfaßt. Die Längsausbreitung auf den Oesophagus beträgt 2½—3 cm. Die histologische Untersuchung (Prof. B u s s e) ergibt, daß es sich um ein Plattenepithelcarcinom handelt und daß auch die mitexstirpierten Drüsen carcinomatös inficiert sind.

8. XI.: Auf der r. Seite müssen einige Nähte entfernt werden, da Wunde nekrotisch belegt, stark sezernierend. Temp. nie über 37,8. Die eingenähten Oesophagus- und Trachealumina haben sich losgelöst und etwas retrahiert. — 9. XI. Im r. Unterlappen leichte Dämpfung und Bronchialatmen, vermehrtes bräunliches Sputum. Diagnose: Pneumonie des r. Unterlappens. Temp. 37,6—38,0. — 12. XI. Temp. wieder normal, Besserung des Lungenbefundes. — 15. I. 13. Die Stellen, wo drainiert wurde und wo die Nähte geöffnet werden mußten, sind überhäutet und geschlossen. Die Verschlußnaht des Mundbodens hat gehalten. Pat. muß nur wenig Speichel auswerfen. Tracheal- und Oesophagusöffnungen liegen sehr nahe beieinander. Pat. trägt immer Oesophagusschlauch und Trachealkanüle.

17. I. 13. Erste partielle Oesophagusplastik (Prof. S a u e r b r u c h). Um die tiefeingeschnittene Scheidewand zwischen Oesophagus und Trachea oralwärts zu verlängern, bildet man einen kleinen gestielten Lappen von rechts her und näht ihn mit seinem r. Rande an die angefrischte Scheidewand zwischen Trachea und Oesophagus, und mit dem unteren Rande an die angefrischte l. Wand des Oesophagus. Die Epidermis dieses Läppchens bildet also nun die vordere Auskleidung des Oesophagus. Das Wundbett des Lappens und die Rückfläche desselben werden der Heilung durch Granulation überlassen. Glatte Heilung.

8. II. Zweite partielle Oesophagusplastik, um das Mittelstück des neu zu bildenden Oesophagus herzustellen. In Lokalanästhesie wird nach üblicher Desinfektion auf jeder Seite ein rechteckiger Hautlappen unterminiert und über der eingeführten Oesophagussonde vernäht. Man erhält so einen mit gewöhnlicher Haut ausgekleideten Oesophagus. Am unteren Rande werden diese Lappen mit der angefrischten Scheidewand von Oesophagus und Trachea vernäht. Die Rückfläche dieser Lappen und ihr Wundbett werden mit T h i e r s c h'schen Transplantationen vom l. Oberschenkel her gedeckt. Der obere freie Rand des neugebildeten Oesophagus wird durch 3 Haltefäden, die durch Heftpflaster fixiert sind, emporgehalten. Da der Schlauch nicht direkt in der Medianlinie heraufgeführt werden kann, muß auch der neugebildete Oesophagus schräg nach rechts oben verlaufen. — Glatte Heilung. — 19. III. In letzter Zeit leichte Auftreibung des sternalen Endes der r. Clavicula, leicht druckempfindlich, Haut darüber unverändert. Man hegt die Befürchtung, daß es sich um eine Knochenmetastase handle. Gleichwohl will man der Pat. die definitive Oesophagusplastik nicht versagen.

19. III.: Dritte partielle Oesophagusplastik in Lokalanästhesie. Die Operation muß zunächst die Verbindung von Mundhöhle mit Oesophagus wieder herstellen. Man legt daher, auf eine in die blind endigende Rachenhöhle eingeführte Kornzange einschneidend, eine Oeffnung an, die direkt am oberen Ende des neugebildeten Oesophagus liegt. Es wird nun ein G l u c k'scher Trichter vom Munde her durch diese Wunde herausgeleitet und in den neuen Oesophagusschlauch eingelegt. Nun muß nur noch die kurze Strecke geschlossen werden, wo die G l u c k'sche Sonde von ihrem Austritt aus dem Mundboden bis zum Eintritt in den neuen Oesophagusschlauch frei zutage tritt. Dieses wird in ähnlicher Weise wie bei der obigen zweiten Plastik gemacht. Nur wird die Rückfläche dieser kleinen Lappen der spontanen Ueberhäutung vom Rande her überlassen. Heilung p. p.

29. V. Pat. nach Hause entlassen. Da die Oeffnung des Mundbodens immer Neigung zeigte, sich zu verengern, so trägt Pat. dauernd einen G l u c k'schen Trichter oder eine gewöhnliche Schlundsonde, die jedoch nicht bis außerhalb der Mundhöhle herausreicht, son-

Digitized by Google

dern nur durch ein Haltebändchen fixiert wird. Pat. sieht gut aus. Gewicht 58,5 kg (vor 2 Monaten 56 kg). — 3. VII. 13. Nachkontrolle (Fig. 2): Sieht gut aus. Die keulenartige Auftreibung der Clavicula ist aber stärker geworden, ihre Breite beträgt am sternalen Ende etwa 4 cm. An beiden Kieferwinkeln fast walnußgroße, harte Lymphdrüsen. Oedematöse Schwellung der Submentalgegend. Pat. trägt einen G l u c k'schen Trichter, den sie jede Woche vom Arzt wechseln läßt. Trinkt alles, ißt gehacktes Fleisch, eingeweichtes Brot usw. Spricht ziemlich gut verständliche Flüstersprache. — 20. XII. 13. Drüsenschwellung viel geringer, Clavicula wird wieder kleiner. Wohlbefinden. Gewichtszunahme. Es handelte sich also offenbar um entzündliche Schwellungen der Halsdrüsen und eine Periostitis der Clavicula.

Fig. 2.

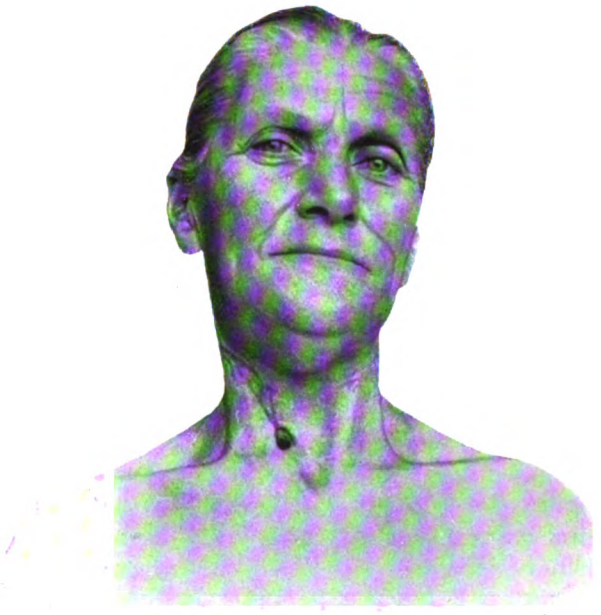

3. 57 j. Mann, Verwalter in Großgrundbesitz, lebte immer im Felde. Starker Raucher. Vor 2 Jahren glaubte Pat., daß er sich mit einer Fischgräte im Halse gestochen habe und klagte seither oft über Kratzen im Halse. Im Januar 1913 klagte Pat. dann über stärkere Schluckbeschwerden, hauptsächlich Schmerzen beim Schlucken, keine Stenoseerscheinungen. Laryngoskopie und Oesophagoskopie damals angeblich wegen Reflexspasmen unmöglich. In letzter Zeit wurden die Beschwerden stärker. Pat. konnte keine festen Speisen mehr genießen, sondern würgte diese sofort nach der Einnahme wieder heraus. Ein Laryngologe stellte dann durch Oesophagoskopie einen Tumor des Oesophagus fest. Seine Probeexcision ergab einen Skirrhus. Pat. wurde deswegen zur Operation hieher geschickt. Keine stärkere Gewichtsabnahme.

Befund: Sehr kräftiger Mann, in gutem Ernährungszustande. Leichtes Lungenemphysem und leichte Bronchitis beider Unterlappen. Die Palpation des Kehlkopfes und der Trachea bietet nichts besonderes. Am Halse kein Tumor, keine Drüsen palpabel. Hals sehr kurz.

Digitized by Google

Die Laryngoskopie ergibt keine Veränderung des Kehlkopfes. Sondierung des Oesophagus ergibt mit weicher Sonde ein Hindernis 18 cm unterhalb der Zahnreihe. Mit einer härteren Sonde stößt man in 19 cm Tiefe auf ein unüberwindliches Hindernis. Das Röntgenbild des Oesophagus nach Einnahme von Wismutbrei ergibt eine Stenose, welche von oben her etwa 2 Finger breit über der Clavicula beginnt. Bei der Oesophagoskopie gelangt man in 18 cm Tiefe auf einen höckerigen, leicht blutenden Tumor, der fast das ganze Oesophaguslumen in seiner Cirkumferenz einnimmt. Es gelingt nicht, durch den Tumor weiter in die Tiefe zu gelangen.

28. V. 13. Operation (Prof. Sauerbruch): Halbsitzende Stellung mit Reklination des Kopfes. Vor der Operation 0,015 Morphium. Jod-Alkohol-Desinfektion. Lokalanästhesie durch Plexusanästhesie mit gleichzeitiger Umspritzung des Operationsfeldes (nach Braun). Hautschnitt am Vorderrand des r. Sternocleido, herabreichend bis ins Jugulum. Eindringen medialwärts der großen Gefäße auf Trachea und Oesophagus. Man palpiert diese ab und fühlt einen harten, weit in das Jugulum hereinragenden Tumor des Oesophagus. Der Oesophagus ist aber nirgends durchbrochen und läßt sich leicht von seiner Umgebung ablösen. Der Oesophagus wird zirkulär ausgeschält und oralwärts von dem Tumor mit einer Quetschzange zugeklemmt, ohne ihn aber zu durchtrennen. Es zeigt sich, daß die Exstirpation des Tumors infolge Raummangels sich nicht ausführen läßt, ohne daß gleichzeitig der Kehlkopf mit exstirpiert wird. Man ergänzt daher den 1. Schnitt durch einen senkrechten, auf dessen unteres Ende aufgesetzten Kragenschnitt. Von diesem aus wird der r. Strumalappen, der etwa eigroß ist, entfernt. Dann wird die Trachea isoliert und unterhalb des Ringknorpels von dem Kehlkopf durch Querschnitt abgetrennt. Die Trachea wird vom Oesophagus losgelöst und in ein Hautknopfloch unterhalb des Kragenschnittes zirkulär eingenäht. Nun wird der Kehlkopf skelettiert, hochgehoben. Der Oesophagus wird oberhalb des Tumors zwischen 2 Klemmen durchtrennt von der Fascia prävertebralis abpräpariert und mitsamt dem Kehlkopf exstirpiert. Tamponade der Pharynxhöhle. Nachdem so Platz geschaffen ist, gelingt es, bis an den unteren Pol des Tumors zu gelangen, und den Oesophagus noch unterhalb des Tumors stumpf allseitig zu mobilisieren. Der Tumor besitzt eine Länge von etwa 4—5 cm und reicht mit seinem unteren Ende etwa 3—4 cm in die Thoraxapertur hinein. Um die Gefahr einer Mediastinitis zu verringern und das Zurückschlüpfen des Oesophagus zu vermeiden, sieht man von einer direkten Exstirpation des Tumors ab, sondern eröffnet die Vorderwand des Oesophagus unterhalb des Tumors, führt ein ziemlich dickes starrwandiges Drainrohr in diese Oeffnung und schnürt mit festem Seidenfaden den Oesophagus unterhalb dieser Oeffnung auf dem Drain zusammen, so daß der tumorhaltige Teil des Oesophagus, allseitig isoliert und abgeschnürt, der Nekrose verfallen muß. Der Tumor wird also nicht entfernt, sondern der spontanen Abstoßung überlassen. Dann reichliche Tamponade mit Jodoformgaze der Taschen hinter dem Sternum und zu beiden Seiten des abgeschnürten Tumors, und Tamponadeverschluß der Mundbucht. Die Hautlappen werden wieder zurückgeklappt und auf der Fascia praevertebralis und aneinander festgenäht, jedoch mit Lücken für kleine Gazetampons. Trachealkanüle. Durch obenerwähntes dickes Drainrohr wird eine längere dünnere Magensonde zur Ernährung durchgeführt und seitwärts am Halse herausgeleitet.

Präparat: Die Untersuchung des exstirpierten Kehlkopfes ergibt, daß auch im l. Sinus piriformis ein kleines Ulcus sich befindet, dessen Basis von einem etwa 2 Bohnen großen medullären Tumor gebildet wird. Die histologische Untersuchung (Prof. Busse) ergibt ein Plattenepithelcarcinom (Impfmetastase?).

Pat. hat den großen Eingriff gut überstanden. Im Laufe des Tages noch Lockerung und Wechsel der Mundhöhlentampons, die stark von Speichel durchsetzt sind. Reichliche

Digitized by Google

Flüssigkeitszufuhr durch die Sonde. Größere Dosen Morphium. Trotz des in den nächsten Tagen sehr üblen Geruches und grünschwarz gefärbten Aussehens der Tampons ließ man die tiefen Tampons ruhig liegen, da Allgemeinbefinden, Puls und Temperatur gut blieben. Nur die oberflächlichen Tampons werden gewechselt. — 2. VI. Einige Nähte des r. Hautlappens gelöst, da unter demselben Eiterretention. — 4. VI. Auch auf der l. Seite aus gleichem Grunde einige Nähte gelöst. — Erst am 6. VI. werden die mediastinalen Tampons gelockert und teilweise durch frische Jodoformgaze ersetzt. Der Tumor stößt sich als stinkendes, schwarzgrün gefärbtes Gewebstück ab. — 8. VI. Mediastinaltampons definitiv gewechselt. Es zeigt sich, daß die Wunde gegen das Mediastinum hin durch gute Granulationen abgegrenzt ist. Der Oesophagus hat sich stark retrahiert und bildet einen tiefen Trichter. Temp. nun dauernd normal. Pat. steht auf. Alle Nähte sind entfernt. — 14. VI.: Wohlbefinden

Fig. 3.

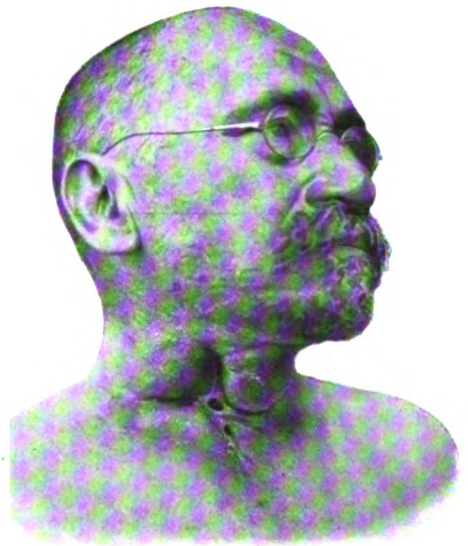

ständige normale Temperatur. Wunde verkleinert sich sehr rasch, nur sind die beiden Hautlappen noch stark ödematös und gerötet. Zinkpastenverbände. Ziemlich starke Speichelsekretion durch die Pharynxfistel. — 19. VI. Körpergewicht wieder im Steigen, Gewichtszunahme 1 kg gegenüber 9. VI. — 26. VIII. Der ganze Oesophagustrichter ist epithelialisiert, ebenso die tiefe Rinne zwischen Oesophagus und Rachen (Fig. 3). — 5. I. 1914. Durch abwechselndes Tragen des G l u c k'schen Trichters oder einer gewöhnlichen Schlucksonde wurde diese Rinne immer tiefer, so daß die Sonde allmählich nur noch durch eine kleine Fistel hindurch in der Tiefe erblickt werden konnte. Kleine chirurgische Nachhilfen beschleunigten diesen Prozeß, so daß schließlich bis auf eine kleine Fistel der neue Oesophagus fertig gebildet war, ohne daß je eine größere Plastik vorgenommen wurde. Diese Fistel wurde in den letzten Tagen mit Erfolg durch Anfrischung und Naht geschlossen. Allgemeinbefinden sehr gut, starke Gewichtszunahme. Kein Recidiv, keine Drüsen.

Es ist uns also in allen 3 Fällen nicht nur gelungen, die Patienten über die Gefahren des ersten Eingriffes hinwegzubringen, sondern wir haben

Digitized by Google

ihnen auch einen neuen Oesophagus schaffen können. Wir haben auch die Freude, alle 3 Patienten nach 19, 14 und 7 Monaten recidivfrei zu sehen; denn im zweiten Falle hat entzündliche Schwellung ein Recidiv vorgetäuscht.

Im übrigen zeigen die gewonnenen Präparate, wie nötig es war, den Kehlkopf mit zu exstirpieren. Im 1. Falle reichte die breite Carcinomplatte der hinteren Oesophaguswand bis an die Seitenränder des Schildknorpels heran, und eine Operation im Gesunden wäre sicherlich mit der Läsion beider Stimmbandnerven verbunden gewesen. Im 2. Falle, wo das Carcinom direkt der hinteren Kehlkopfwand aufsaß, war die Entfernung des Kehlkopfes an sich nötig. Und im 3. Falle zeigte sich im linken Sinus piriformis eine kleine Metastase, die man bei der Kehlkopfspiegelung nicht bemerkt hatte; zudem wäre hier die radikale Exstirpation des Tumors ohne Laryngektomie technisch kaum möglich gewesen.

Während die ersten beiden Tumoren an einer Prädilektionsstelle des Carcinoms lagen, war der 3. Fall durch seine Tiefe bemerkenswert und lag wegen dieser Tiefe gerade an der Grenze der Operabilität. de Quervain bezeichnet als unterste Grenze der Operabilität vom Halse her eine Entfernung von 20 cm von der Zahnreihe. Bei gleichzeitiger Entfernung des Larynx dürfte sie aber wohl noch etwas tiefer sein, reichte doch der untere Pol unseres Tumors 23—24 cm unter die Zahnreihe hinab. Allerdings war es wegen dieser Tiefe unmöglich, den Oesophagus an die Haut zu fixieren und man band ihn deshalb auf die Sonde fest, wie es auch Gluck in ähnlichen Fällen macht. Wir sahen uns sogar in diesem Falle veranlaßt, den Tumor wegen seiner tiefen Lage und des bedrohlichen Zurückschlüpfens des Oesophagus, primär überhaupt nicht zu exstirpieren, sondern seine spontane Abstoßung infolge der Ligierung abzuwarten, zu einer Zeit, da die Ausbildung eines guten Granulationsgewebes eine Mediastinitis unmöglich machte. Da der Tumor in diesem Falle sich stumpf von der Trachea lösen ließ, so konnte sie erhalten bleiben.

Es ist von Interesse, noch einige technische Fragen zu erörtern:

Die primäre Gastrostomie, die von de Quervain und Hacker — von letzterem sogar prinzipiell — als Voroperation vorgeschlagen wird, haben wir nicht ausgeführt. Mit Gluck halten auch wir sie für unnötig.

Während wir die Hauptoperation in den ersten beiden Fällen in Narkose ausführten, gingen wir beim letzten Falle zur Lokalanästhesie über und zwar mit vollem Erfolge. Es war nicht nötig, während der Operation ein weiteres Anästhetikum zu verabreichen. In Zukunft werden wir, wie bei allen Halsoperationen, prinzipiell die Lokalanästhesie anwenden.

Die Lagerung war in allen Fällen eine halb sitzende mit Reklination des Kopfes. Es erschien uns nicht nötig, den 2. Teil der Operation am hängenden Kopfe fortzusetzen.

Digitized by Google

Hautschnitte: In dem ersten Falle, wo man sich von vornherein zur Laryngektomie entschloß, bildete man einen großen Türflügellappen mit rechter Basis. In den beiden anderen Fällen, wo man vor der Exstirpation zuerst noch digital palpieren wollte, machte man zuerst entlang dem vorderen Sternocleido — beide Male rechts — einen Längsschnitt und setzte dann auf diesen einen Kragenschnitt etwas über dem Jugulum, ev. auf der anderen Seite wieder ansteigend. Dieses Vorgehen dürfte sich namentlich für Fälle empfehlen, bei denen der Befund vorher nicht genau festgestellt werden kann.

Unsere Operationsmethode deckt sich im allgemeinen mit dem Vorgehen von Gluck. Einzig darin gehen wir mit ihm nicht einig, als wir es für zweckmäßiger halten, sofort nach Freilegung des Luftrohres die Trachea unter dem Ringknorpel quer abzutrennen, von dem Oesophagus abzulösen und sie definitiv in die Haut einzunähen, so daß von seiten der Atmung keine Störungen mehr zu befürchten sind. Nun ist der Zugang zum Oesophagus erleichtert, seine Mobilisation kann ohne Rücksichtnahme auf die Atmung vorgenommen werden. Demgegenüber gibt Gluck selbst zu, daß oft Atmungsstörungen vorkommen, wenn er mit der gemeinsamen Exstirpation des Luft- und Schlundrohres oberhalb des Kehlkopfes beginnend, den Patienten durch den herausluxierten Kehlkopf atmen läßt. Außerdem findet bei unserem Vorgehen die Eröffnung des Pharynx, welche erst die Ueberschwemmung der Wunde durch Speichel bedingt, in einem späteren Moment statt. Uebrigens wird man trotz sorgfältigstem Abdecken die Wunde nicht steril halten können. Es ist daher nötig, bei der Wundversorgung die Wunde als inficiert zu betrachten und reichlich zu drainieren.

Obwohl keiner der drei Fälle aseptisch heilte, konnte doch infolge der reichlichen Drainage stets eine progrediente Entzündung vermieden werden. Die Hautlappen wurden in keinem Falle nekrotisch und heilten auf der Unterlage immer an. Was die Wundversorgung anbetrifft, so haben wir die entstehende Oeffnung gegen den Pharynx zu in den ersten beiden Fällen durch Naht verschlossen, im dritten Falle nur tamponiert. Wenn auch die Naht im ersten Falle sich nach einigen Tagen wieder eröffnete, so hatte sie doch das gute, die Wunde während der ersten Tage vor der Ueberschwemmung mit Mundspeichel zu verschonen. Im zweiten Falle aber hielt dieser Verschluß dauernd. Das erleichterte die späteren Plastiken sehr. Man konnte dadurch ein steriles Operationsfeld schaffen und zur Deckung der Plastik sogar Thiersch'sche Transplantationen verwenden, was in einem mit Speichel überflossenen Hautbezirk wohl nicht möglich gewesen wäre. Im ersten Falle bildeten wir eine typische Dermato-Oesophagoplastik, wie sie v. Hacker als erster angegeben und ausgeführt hat. In den beiden anderen Fällen wurde die Plastik atypisch vorgenommen.

Die Patienten tragen nach der Heilung dauernd ihre Trachealkanüle, die regelmäßig gewechselt und gereinigt werden muß. Es empfiehlt sich, abwechselnd kürzere oder längere Ansätze zu wählen, damit Reizung und

Digitized by Google

Geschwürsbildung der Schleimhaut vermieden werden. Bei keinem unserer Patienten sind Störungen vorgekommen.

Zusammenfassung.

Die Resektion des Halsteiles des Oesophagus hat durch die Anwendung des radikaleren Gluck'schen Verfahrens seine Gefahren eingebüßt. Voroperationen, wie Gastrostomie und Tracheotomie sind dabei unnötig. Die Dauererfolge sind bei diesem Vorgehen ebenfalls erheblich besser. Wichtig ist, daß nach ausgeführter Plastik der Schluckakt sehr gut ist, und daß die Kranken durch Flüstersprache sich leidlich verständigen können.

Literatur.

1) Gluck und Soerensen, Resektion und Exstirpation des Larynx, Pharynx und Oesophagus. Im Handb. d. spez. Chirurgie des Oesophagus und der oberen Luftwege von Katz, Preysing und Blumenfeld, 1913. — 2) Kocher, Chirurg. Operationslehre. 1907. — 3) v. Hacker, Arch. f. klin. Chir. Bd. 87. S. 256. — 4) de Quervain, Ebenda. Bd. 58, Heft 4. — 5) Pernice, D. m. W. 1910. Nr. 45. — 6) Zimmermann, Münch. m. W. 1911. Nr. 5. — 7) Lane, Ref. Zbl. f. Chir. 1911. S. 653. — 8) Wallace, Ref. Ebenda. 1911. S. 1107. — 9) v. Winiwarter, Wien. klin. W. 1912. Nr. 11. — 10) Hoffmann, Bruns' Beitr. Bd. 87, 1913. — 11) Schumacher, Ebenda. Bd. 77, Heft 1.

Digitized by Google

XX.

AUS DER

CHIRURGISCHEN KLINIK ZU ZÜRICH.

DIREKTOR: PROF. DR. SAUERBRUCH.

Die Häufigkeit der sekundären Magencarcinome bei dem Ulcus ventriculi.

Von

Dr. **A. Billeter,**
Assistenzarzt der Klinik.

Für die chirurgische Behandlung des Magengeschwürs ist die Frage der späteren Carcinomentwicklung von großer Bedeutung. Mit Nachdruck haben einige Chirurgen darauf hingewiesen, daß außerordentlich häufig auf dem Boden eines Magengeschwürs, speziell eines sogenannten kallösen, sich später ein Carcinom entwickelt. Einige sehen in dem Magengeschwür fast den gewöhnlichen Vorläufer des Carcinoms. So gab Mayo-Robson an, daß 59,3% seiner Magenkrebsfälle Anzeichen vorausgegangener Geschwürsbildung aufweisen. Rodmann schätzt dieses Verhältnis auf 50%, Moynihan auf 66, während Wilson und Mac Carty, die 200 Resektionspräparate der Gebrüder Mayo anatomisch untersuchten, unter 153 Carcinomfällen 109, also 71%, fanden, in denen die Krebsentwicklung sicher auf dem Boden eines Geschwürs stattgefunden haben soll.

Namentlich aber die Arbeiten Payr's und Küttner's haben erneut und besonders eingehend die Frage des Zusammenhangs des Ulcus callosum und des Carcinoms erörtert mit dem Ergebnis, daß das Ulcus callosum wie ein Carcinom des Magens zu behandeln sei. Payr glaubt, daß bei diesem Standpunkt in der Praxis das erreicht werde, wonach wir Chirurgen streben: Die Frühoperation des Magencarcinoms.

Dieser Ansicht stimmen nicht alle Kliniker bei. Vielmehr wurde betont, daß die Häufigkeit des Ulcuscarcinoms nicht so groß sei, und daß

Digitized by Google

klinisch der Beweis eines Zusammenhangs zwischen beiden Erkrankungen nur in einem kleineren Teil der Fälle erbracht sei.

Besondere Beachtung verdient darum eine sehr kritische, pathologisch-anatomische und klinische Arbeit von Konjetzny. Er versucht nachzuweisen, daß die Statistiken, aus denen die große Häufigkeit der Carcinome und Ulcera ventriculi hervorgeht, ungenau und übertrieben sind. Er kommt vielmehr zu dem Schluß, daß selbst dann, wenn man die unsicheren Fälle noch als Ulcuscarcinom anspricht, nur 10% der Magencarcinome ursächlich zu einem vorausgegangenen Ulcus in Beziehung gesetzt werden könne. Auf der anderen Seite aber gibt auch er zu, daß sichere Umwandlungen eines Ulcus ventriculi wohl vorkommen, wie durch die Untersuchungen von Hauser, Dublant, Fütterer, Versé, Oettinger u. A. ja längst sichergestellt ist.

Besser als pathologisch-anatomische Untersuchungen und theoretische Ueberlegungen kann diese Frage durch die praktische Erfahrung entschieden werden. Von größter Wichtigkeit ist die klinische Nachuntersuchung von Kranken, die in früherer Zeit wegen Magengeschwürs operiert worden waren, und bei denen lediglich die Gastroenterostomie zur Ausführung kam.

Für diese Aufgabe erschien uns das Material der Züricher Klinik in der Amtszeit des Herrn Prof. Krönlein vom Jahre 1888 bis 1910 eine sehr zweckmäßige Unterlage zu bieten. Die Arbeit hat lediglich die Aufgabe, festzustellen, wie häufig bei den Kranken, die in der Züricher Klinik wegen eines Ulcus ventriculi operiert wurden, ein späteres Carcinom aufgetreten ist. Die Zusammenfassung schließt mit dem Jahre 1910 ab. Sie stellt gewissermaßen eine Fortsetzung und Erweiterung der auf Veranlassung von Herrn Prof. Krönlein von Kreutzer im Jahre 1906 veröffentlichten Statistik über die chirurgische Behandlung des Magengeschwürs dar. Kreutzer hat damals die Fälle der Jahre 1888 bis 1904 untersucht. Die Kranken der Jahre 1898 bis 1904 sind also mit denen der Kreutzerschen Arbeit identisch.

In dieser Arbeit sind alle in dem gesamten Zeitraum operierten Ulcera ventriculi berücksichtigt, eingeschlossen die perforierten (9 Fälle). In 7 Fällen lag ein manifestes Ulcus nicht vor, aber ausgedehnte perigastrische Verwachsungen wiesen auf das Bestehen eines entzündlichen Vorganges, speziell eines Magengeschwüres hin. Dagegen sind alle diejenigen Kranken, bei denen die Gastroenterostomie nur wegen Gastroptose oder Gastrektasie ausgeführt wurde, fortgelassen, ebenso die große Zahl der von Krönlein privat behandelten Kranken. Die Arbeit stützt sich lediglich auf klinische Beobachtungen: auf den jeweiligen Befund beim Spitaleintritt, den Operationsbefund und die zum Teil mehrfach durchgeführten Kontrolluntersuchungen. Mikroskopische Präparate standen nur bei 4 Kranken zur Verfügung, bei denen wegen Carcinomverdacht die Resektion des Magens aus-

Digitized by Google

geführt wurde. Einen Teil der Kranken habe ich selbst untersucht, bei den anderen ließ ich durch den Hausarzt oder die Kranken selbst genau folgende Fragen beantworten:

Körpergewicht vor der Operation? und jetzt?
Wie war der Verlauf seit der Operation?
Wie ist ihr Allgemeinzustand?
Wie ist die Magenfunktion? Haben sie Aufstoßen, Erbrechen, Bluterbrechen, Magenschmerzen?
Standen oder stehen sie in ärztlicher Behandlung seit der Operation? Bei wem und warum?

Auf die erste Frage legte ich besonderen Wert, weil ein gegen früher erhöhtes Körpergewicht, verbunden mit günstiger Beantwortung der übrigen Fragen das Bestehen eines Carcinoms mit großer Wahrscheinlichkeit ausschließen ließ. So ließ sich in den meisten Fällen ein klares Bild von dem jetzigen Gesundheitszustand gewinnen. Wo die Antworten nur einigermaßen zweifelhaft waren, habe ich die Patienten immer selbst nachuntersucht. Was die Todesfälle anbelangt, so ließ ich mir überall die amtlich beglaubigten Totenscheine ausstellen und wandte mich außerdem in unklaren Fällen an die behandelnden Aerzte.

Die Zahl der in dem Zeitraum der genannten 13 Jahre operativ behandelten Patienten betrug 125. Drei davon konnten überhaupt nicht mehr eruiert werden. Sie werden im weiteren nicht mehr berücksichtigt. Von den restierenden 122 gehen ab: 6 Fälle Operationsmortalität, so daß Gegenstand dieser Arbeit nur 116 Kranke sind.

Von diesen sind gestorben 19. Von den 97 Lebenden habe ich von 88 Patienten erschöpfende Auskunft erhalten, die dahin zu deuten ist, daß Carcinom mit größter Wahrscheinlichkeit nicht vorhanden ist. Von den anderen 9 Patienten weiß ich nur, laut Zivilstandsregister, daß sie noch am Leben sind, Näheres war nicht in Erfahrung zu bringen, doch dürfte auch in diesen Fällen heute ein Carcinom auszuschließen sein.

Unter den 122 Fällen fanden sich 106 Ulcera chronica, 9 Ulcera perforata, 7 perihepatitische und perigastritische Verwachsungen, die wahrscheinlich von einem Ulcus herrührten.

Unter der Zahl der 106 Ulcera chronica treffen wir auf 21 Ulcera callosa (3, 6, 8, 14, 20, 26, 41, 45, 49, 64, 68, 75, 79, 82, 84, 87, 89, 93, 102, 111, 112).

In 4 Fällen von diesen wurde die Resektion ausgeführt (14, 41, 64, 75). Für diese Operation war der Verdacht auf Carcinom wegleitend. Die Patienten überstanden den Eingriff. Die mikroskopische Untersuchung des Magens ergab Ulcus ventriculi chronicum, kein Carcinom. Der klinische Verlauf bestätigte denn auch diese Diagnose. Drei leben noch heute, einer ist gestorben an einem Unfall, 8 Jahre nach

Digitized by Google

der Operation. 2 Fälle hielt man mit Bestimmtheit für ein Ulcus callosum und schloß Carcinom aus. Deswegen wurde die Gastroenterostomie ausgeführt. Beide Fälle leben und sind gesund.

Bei 5 Fällen finden wir in dem Operationsbericht verzeichnet, daß der Operateur in der Diagnose Ulcus callosum oder Carcinom schwankte, sich aber zugunsten des Ulcus callosum und damit zur Gastroenterostomie entschloß (20, 45, 93, 102, 111). Von diesen 5 leben noch 3 in gutem Allgemeinbefinden. Ein Patient (111) starb 9 Monate später an Netzkrebs, ein anderer (20) 4 Jahre nach Operation an Magencarcinom. Auf diese beiden Fälle kommen wir später noch zurück.

Bei 10 Fällen wurde die Diagnose Ulcus oder Carcinom offen gelassen, teilweise sogar zugunsten des Carcinoms entschieden (3 und 6). Eine Resektion war aber nicht möglich, wegen allzustarker Fixation (6, 8, 49, 68, 79, 82, 84, 87), wegen der Größe des Tumors (Fall 3) und wegen schlechtem Allgemeinzustand (112). Von diesen 10 Patienten starb keiner an späterem Magencarcinom, 9 leben heute noch, einer ist gestorben (Fall 3), dieser bietet folgende Besonderheit:

1899 Gastroenterostomie wegen Fixation des Pylorus durch bindegewebige Stränge, ein manifestes Ulcus war nicht vorhanden. 1900 Probelaparotomie wegen hochgradiger Stenosensymptome. Befund: Faustgroßes, inoperables Pyloruscarcinom! 1904 ausgezeichnetes Wohlbefinden, kein Tumor mehr fühlbar, es handelte sich also nicht um Carcinom, sondern um Ulcustumor. Pat. starb 1910, bis zu ihrem Tode nie mehr magenleidend. Todesursache: Herzschwäche.

Bei den anderen Kranken, die zur Operation kamen, wurden ältere Ulcusnarben an den verschiedensten Stellen des Magens gefunden, der jeweilige Befund ist aus den Auszügen der Krankengeschichten ersichtlich. Bei einer großen Zahl derselben bestand eine mehr oder weniger ausgesprochene Stenose des Plyorus. Abgesehen von den 6 Kranken, die in direktem Anschluß an die Operation ad exitum kamen, sind nach längerer Frist 19 Patienten gestorben.

Von ihnen starben:

11	Jahre	nach	der	Operation	an	Herzschwäche	Fall 3,
					an	Lungenentzündung	„ 9,
					an	Magencarcinom	„ 22,
10	„	„	„	„	„	Darmkatarrh	„ 10,
8	„	„	„	„	„	Halswirbelbruch	„ 14,
5	„	„	„	„	„	Ulcera peptica ventriculi	„ 16,
4	„	„	„	„	„	Myocarditis und Pneumonie	„ 97,
					„	Magencarcinom	„ 20[1]),
					„	Ulcus ventriculi	„ 33,
3	„	„	„	„	„	Suicid	„ 48,

1) Dieser Fall ist mit Nr. 34 in der Kreuter'schen Arbeit identisch.

Digitized by Google

2	Jahre	nach	der	Operation	an	intrathorakalem Kropf	Fall 115,
1	„	„	„	„	„	Pleuritis u. Miliartuberkulose	„ 12,
					„	Lungentuberkulose	„ 45,
					„	Suicid (Sektion kein Carc.)	„ 18,
					„	Aortenaneurysma	„ 19,
					„	Lungentuberkulose	„ 73,
8	Mon.	„	„	„	„	Netzkrebs	„ 111,
7	„	„	„	„	„	unbekannter Krankheit (Sektion: kein Magencarc.)	„ 90,
					„	Lungenembolie	„ 46.

Unter diesen 19 Todesfällen finden wir 2- bzw. 3 mal Carcinom als Todesursache verzeichnet. Das Netzcarcinom (111) trat bei einem Manne von 32 Jahren auf, der 9 Monate vorher unter der Diagnose Ulcus callosum gastroenterostomiert worden war. Ueber diesen Kranken konnten wir seit seinem Austritt aus dem Spital keine zuverlässigen Angaben erhalten, nur die amtlich beglaubigte Todesursache. Stimmt die Diagnose Netzkrebs, so muß es sich auch bei der Operation schon um ein Carcinom des Magens und nicht um einen Ulcustumor gehandelt haben. Dieses Carcinom dürfte aber ein primäres sein, da Patient ausdrücklich angab, daß er erst seit 2 Monaten Magenbeschwerden hatte (Appetitlosigkeit, Druckgefühl, Erbrechen), ein Leiden, das ihm vorher unbekannt war. Es handelt sich demnach wohl nicht um ein auf Ulcusbasis entstandenes Carcinom, sondern um ein primäres, rasch wachsendes, bei der Operation nicht erkanntes Magencarcinom, das für die Ulcusätiologie der Carcinome nicht in Betracht kommt.

Fall 20 und Fall 22 starben beide an Magencarcinom.

Fall 20, 54 j. Mann mit typischer, langfristiger Ulcusanamnese. 1901 Operation. Damals schon die Frage ob Ulcus oder Carcinom. Wegen ungünstiger Lokalisation des Tumors wurde von der Resektion Abstand genommen und Gastroenterostomie ausgeführt. Kontrolluntersuchung 1902: Bestes Wohlbefinden, vollständig arbeitsfähig, immer noch hie und da Magenbeschwerden. In der Mitte zwischen Schwertfortsatz und Nabel querverlaufende Härte. Carcinom? Bis Mai 1904 dauerte dieser gute Zustand an, dann rapider Verfall. 7. IX. 04: Exitus 3½ Jahre nach der Operation an einem nach außen perforierten Carcinom (Sektion wurde nicht gemacht).

In diesem Falle muß man den wahrscheinlichen Zusammenhang annehmen, daß auf dem Boden eines nie ganz ausgeheilten Ulcus ventriculi (dafür sprechen die nie ganz verschwundenen Magenbeschwerden) ein Carcinom entstanden ist.

Fall 22, 56 j. Mann mit typischer Ulcusanamnese. Operation 1901. Gastroenterostomie und Enteroanastomose wegen zweimarkstückgroßer a l t e r Ulcusnarbe an kleiner Kurvatur und a l t e r Perigastritis (kein Ulcus callosum). Pat. erfreute sich, abgesehen von einer kurzen Zeit im Jahre 1905, besten Wohlbefindens bis Sommer 1911. Von da an nahm Pat. rasch und

Digitized by Google

sichtbar ab. Exitus 21. I. 12. 11 Jahre nach der Operation an Magencarcinom. Sektionsbefund: Krebsgeschwulst saß am Pylorus, war wenig ulceriert (im Sektionsprotokoll steht, „auffallend wenig ulceriert)", von außen kaum sichtbar. Die Narbe, die 1901 an kleiner Kurvatur gefühlt wurde, ist nicht beschrieben.

Es ist in diesem Falle nicht anzunehmen, daß es sich um ein auf Ulcusbasis entstandenes Carcinom handle, da sich Patient ja bis Mitte 1911 (also 10 Jahre nach der Gastroenterostomie) des besten Wohlbefindens erfreute, um dann rasch ad exitum zu kommen. Viel eher dürfte es sich auch hier um ein primäres, unabhängig von dem alten und ausgeheilten Ulcus entstandenes Carcinom handeln.

Von diesen drei Carcinomfällen kommen also überhaupt nur zwei für unsere Frage in Betracht. Im Falle 22 handelte es sich sicherlich nicht um ein Carcinom, das auf dem Boden eines alten Ulcus entstanden war, sondern nur um ein Carcinom, das sich bei einem Kranken fand, der früher wegen eines Ulcus, das an ganz anderer Stelle saß, behandelt wurde.

Von 112 Patienten (122 — 6 Fälle Operationsmortalität — 4 Resektionsfälle) sind demnach nur 2 Patienten, d. h. 1,7% im Laufe der Jahre an Magencarcinom erkrankt bzw. gestorben.

Mit einer gewissen Berechtigung könnte man den Fall 111, bei dem die klinische Ueberlegung es sehr nahelegt, daß es sich um ein primäres, schnell wachsendes Carcinom gehandelt hat, auch ausschließen, so daß der Prozentsatz auf 0,8 heruntergingе. Da auch in den 4 resecierten Fällen Carcinom nicht gefunden wurde, können wir feststellen, daß unter 116 Ulcera ventriculi sich nur einmal ein Carcinom sekundär entwickelt hat.

Nach dem Ergebnis dieser Untersuchungen darf also, wenigstens für das hiesige Material, die Behauptung ausgesprochen werden, daß der Zusammenhang zwischen Ulcus ventriculi — einschließlich der Ulcera callosa — und dem Magencarcinom ein sehr unsicherer ist. Vielmehr gelangen wir zu der Auffassung, daß nur selten auf dem Boden eines Magengeschwürs ein Magenkrebs sich entwickelt. Wir bezweifeln keineswegs die Ulcusätiologie der Carcinome, wir glauben aber nicht, daß dieser Aetiologie die gewaltige Bedeutung zukommt, die ihr in den letzten Jahren immer und immer wieder beigemessen wurde. Der geringe Prozentsatz, mit der in vorliegender Zusammenstellung die Magencarcinome figurieren, spricht entschieden gegen diese Auffassung.

Es folgt daraus, daß der Chirurg keineswegs verpflichtet ist, bei Magengeschwür die Resektion des Magens wegen Carcinomgefahr prinzipiell auszuführen. Die Frage, in welchen Fällen die Querresektion des Magens mit Rücksicht auf bessere funktionelle Erfolge der Gastroenterostomie vorzuziehen ist, soll hier nicht erörtert werden.

Digitized by Google

Krankengeschichten.

1. E. Ae., 39 J., Hausfrau. Aufgen. 13. VI. 98.

Schlechter Ernährungszustand, seit 1 Jahr 15 kg Abnahme, jetzt 43 kg. Gastrektasie nach Pylorusstenose. — Operation VI. 98: (Kr.) Därme gebläht. Magen erweitert, am Pylorus eine zusammengezogene radiär ausstrahlende Narbe; im Netz einige vergrößerte Lymphdrüsen, die stumpf herausgelöst werden. Im Bereich der Narbe wird eine Längsincision gemacht und da man kein Carcinom findet, macht man die Pyloroplastik nach v. Heineke. — 1903 wieder heftige Magenschmerzen und Erbrechen. Wiederaufnahme. Operation XII. 03: Entsprechend der alten Narbe ausgedehnte Verwachsungen zwischen Netz und Peritoneum parietale. Durchtrennung derselben. Magen sehr groß, am Pylorus ausgedehnte Verwachsungen mit Leber, Netz und Mesocolon. Gastroenterost. post.

IX. 04 und VIII. 13 Nachuntersuchung: Sehr gutes Allgemeinbefinden, keine Magensymptome. Gewicht 64 kg.

2. R., 44 J., Hausfrau. Aufgen. 13. VI. 98.

Stark abgemagert, welke Haut. Abdomen weich, leicht druckempfindlich. Keine Resistenz. Magen gesenkt und groß. Keine freie HCl. — Operation VII. 98: (Kr.) Magen dilatiert, weist keine Verdickungen der Wand auf, dagegen ist der direkt an den Pylorus angrenzende Teil durch narbige Stränge nach oben gegen die Leber hin verzogen, so daß an dieser Stelle eine völlige Abknickung des Magens besteht. Gastrolysis. Nach 4 Wochen mußte noch die Gastroenterostomia anterior hinzugefügt werden.

VIII. 13 Nachuntersuchung: Blühendes Aussehen, 56 kg, nur bei Diätfehler Magenbeschwerden.

3. Frau J. Pf., 42 J. Aufgen. 29. I. 99.

Stark abgemagert, im letzten Vierteljahr 15 kg. Gewicht 43 kg. Abdomen nicht vorgewölbt, keine Resistenz fühlbar. Gastrektasie. — Operation I. 99: (Kr.) Pylorusgegend durch bindegewebige Stränge fest mit dem untern Leberrand verwachsen. Mobilisierung des Pylorus unmöglich. Gastroenterost. post. — Glatter Verlauf bis Ende 1900. Nunmehr faustgroßer Tumor zwischen Nabel und r. Rippenbogen. Gewichtsabnahme 10 kg. Probelaparotomie: Magen mit Leber und Netz verwachsen, wie bei der ersten Operation. Hinter Pylorus und Duodenum ein gut faustgroßer Tumor, rechts neben der Wirbelsäule (Pyloruscarcinom?) nicht exstirpierbar. Ungeheilt entlassen.

Nachuntersuchung 1904: Ausgezeichnetes Allgemeinbefinden. Tumor nicht mehr zu fühlen. Pat. starb VI. 10 an Herzschwäche. Sie wurde Anfangs 1910 mit Erfolg an einem Uteruscarcinom operiert. Hatte nie mehr irgendwelche Magenerscheinungen.

4. K. L., 21 J., Dienstmädchen. Aufgen. 30. I. 99.

Geringer Ernährungszustand. Abdomen weich, Magengegend rechts von Mittellinie druckempfindlich. Magen bis dreifingerbreit unterhalb Nabel. Gewicht 49 kg. — Operation II. 99: (Kr.) Magen stark dilatiert, zeigt Sanduhrform. Am Pylorus starke narbenartige Verdickung und Resistenz, die starke Stenose bedingt. Gastroenterost. post. — II. 01 in Bern wegen chron. Erbrechen Braun'sche Enteroanastomose.

Bericht VIII. 13: Ordentliches Allgemeinbefinden. Gewicht 55 kg. Magenbeschwerden nur bei Diätfehler.

Digitized by Google

5. S. C., 43 J., Hausfrau. Aufgen. 13. II. 99.

Leicht abgemagert. Gewicht 54½ kg, blühende Gesichtsfarbe, allgemeines Schwächegefühl. In Magengegend harter respiratorisch beweglicher Tumor. Motorische Insufficienz höchsten Grades. — Operation 11. 99: (Kr.) Zwischen Magen und Leber starke Bindegewebsstränge, welche von der kleinen Kurvatur ausgehen und eine starke Pylorusstenose bedingen. Gastroenterost. post.

Nachuntersuchung 1903, 1904 und VIII. 13: Körpergewicht 75 kg. Nie Beschwerden von seiten des Magens..

6. Fräulein A. M., 40 J. Aufgen. 4. IX. 99.

Stark abgemagert; 39 kg, leicht somnolent, apathisch. — Operation XI. 99: (Kr.) An kleiner Kurvatur nahe dem Pylorus eine gegen diesen hin verlaufende taschenuhrgroße harte Induration (Carcinom). Resektion nicht möglich. Keine Drüsen. Gastroenterost. post.

Nachuntersuchung 1900 und 1904 und VIII. 13: Gewicht 48 kg. Magen funktioniert ausgezeichnet.

7. R. M., 26 J., Aufseher. Aufgen. 7. XII. 99.

Mäßig genährt. Der nicht aufgeblähte Magen geht mehrere fingerbreit unterhalb des Nabels. Gewicht 59,5 kg. — Operation XII. 99: (Kr.) Magen stark dilatiert. In der Pylorusgegend einige kleine Verwachsungen mit Intestina. Pylorus verdickt, mit weißlichen narbigen Strängen, die wohl Folge von ulcerösen Veränderungen sind. Gastroenterost. post.

Befund 1904 und VIII. 13: Gewicht 75 kg. Keine Erscheinungen von Seite des Magens.

8. R. M., 43 J., Fabrikarbeiterin. Aufgen. 19. IX. 00.

Geringer Ernährungszustand. Magen bis einfingerbreit oberhalb dem Nabel. Epigastrium sehr druckempfindlich, daselbst fühlt man eine ziemlich harte Resistenz. — Operation IX. 00: (Kr.) Am Pylorus einige indurierte Partien (carcinomatös oder von Ulcus herrührend?). Resektion nicht möglich. Gastroenterost. post.

Nachuntersuchungen 1902, 1904 und VIII. 13: Pat. immer leicht leidend, jedoch völlig arbeitsfähig. Kein Erbrechen, keine Magenschmerzen, nur selten Aufstoßen.

9. G. Bl., 56 J., Landwirt. Aufgen. 2. III. 00.

Reduzierter Ernährungszustand. Magen nicht vergrößert. Zwischen Nabel und l. Brustkorbrand in der Tiefe druckempfindliche Resistenz. — Operation III. 00: (Kr.) Pylorus verdickt, Serosa glatt. 2 cm lange, längs verlaufende Probeincision am Pylorus ergibt intakte Schleimhaut. Derselbe scheint zirkulär verdickt, gewulstet, kein Tumor. Gastroenterost. post.

Befund 1904: Gutes Befinden. Gestorben 1911 an Lungenentzündung. Nie Magenbeschwerden.

10. K. H., 23 J., Konditor. Aufgen. 2. III. 00.

Mäßiger Ernährungszustand. 54 kg. Links über dem Nabel diffuse weiche Resistenz, Schmerzhaftigkeit unterhalb des Proc. ensiformis. Mageninhalt fast 3 Liter. — Operation III. 00: (Kr.) Am Pylorus eine wulstförmige Verdickung, offenbar benigner Natur. Im großen Netz zahlreiche bis bohnengroße Drüsen. Magenwand ziemlich dick. Vorne zahlreiche ältere und frische peritonitische Verwachsungen in ganzer Ausdehnung der Magenfläche. Gastroenterost. post.

Digitized by Google

Befund 1905 und VIII. 13: Allgemeinbefinden gut. Ab und zu noch Magenbeschwerden. 1911 Magenblutung, nie Erbrechen. Gewicht 65 kg.

11. H. M., 57 J., Buchhalter. Aufgen. 9. V. 00.

Reduzierter Ernährungszustand. Magen reicht bis handbreit unter den Nabel. Keine Druckempfindlichkeit. Hochgradige motorische Insuffizienz. Gewicht 59 kg. — Operation V. 00: (Kr.) Magen vergrößert, schlaff. Pylorus sehr mobil, verdickt. Gastroenterost. post.

Befund 1904 und VIII. 13: Völlig beschwerdefrei. Gewicht 73 kg.

12. K. Kr., 32 J., Substitut. Aufgen. 2. VII. 00.

Geringer Ernährungszustand. Gewicht 52 kg. Untere Magengrenze zweifingerbreit unterhalb des Nabels. Plätschergeräusche. — Operation VII. 00: (Kr.) Magen nicht wesentlich dilatiert. Am Pylorus zirkuläre Verdickung. Gastroenterost. post.

Bericht 1900: Sehr gutes Allgemeinbefinden. Gewicht 66 kg. — IX. 01 gestorben an Pleuritis, Pericarditis, Miliartuberkulose. Hatte nie Magenbeschwerden.

13. A. O., 48 J., Kaufmann. Aufgen. 23. VII. 00.

Ernährungszustand reduziert, 56 kg. Magen reicht bis Mitte Nabel-Symphyse. Brechreiz, wenn Magen nicht regelmäßig gespült wird. — Operation VII. 00: (Kr.) Verwachsungen des großen Netzes mit dem Peritoneum parietale. Das große Netz nahe dem Pylorus auf der vordern Magenwand fixiert. Alte Perihepatitis und Perigastritis. Am Pylorus nichts abnormes. Gastroenterost. post.

Nachuntersuchungen 1904 und VIII. 13: Gewicht 75 kg. Pat. fühlt sich wohl. Ab und zu leichte Magenbeschwerden.

14. R. O., 44 J., Knecht. Aufgen. 3. XII. 00.

Mäßiger Ernährungszustand, 53 kg. In der Magengegend Resistenz. Magen reicht bis einfingerbreit unterhalb des Nabels. — Operation XII. 00: (Kr.) An der kl. Kurvatur, nahe am Pylorus fünffrankstückgroße Verhärtung. In der Umgebung des Pylorus viele bis haselnußgroße Lymphdrüsen (Ulcus oder Carcinom?). Resektion des Pylorus nach Billroth II. Gastroenterost. post. — Der resecierte Pylorus weist, entsprechend der Verhärtung auf der Innenseite einen bohnengroßen Schleimhautdefekt auf mit scharfem Rande und gelblichweißem Grund. Ringsherum in der Ausdehnung eines Fünffrankstücks eine harte Induration. Mikroskopisch Carcinom nicht nachweisbar.

Befund 1904: Fühlt sich gesund. Keine Magenbeschwerden. — 13. XI. 08: Gestorben an Fraktur der Halswirbelsäule.

15. Fräulein U. V., 54 J. Aufgen. 1. III. 01.

Mäßiger Ernährungszustand, 35 kg. Magen nicht vergrößert. Zwischen Nabel und r. Rippenbogen vermehrte Resistenz. — Operation III. 01: (Kr.) Magen mäßig dilatiert. An der kl. Kurvatur nahe dem Pylorus eine weißliche strahlige Narbe von Zweimarkstückgröße. Gastroenterost. post.

Befund 1904 und VIII. 13: Gewicht 57 kg. Pat. fühlt sich vorzüglich.

16. M. El., 52 J., Fabrikarbeiterin. Aufgen. 18. IX. 01.

Starke Abmagerung. Magen reicht bis fast zur Symphyse. Gewicht 45 kg. — Operation IX. 01: (Kr.) Magen mächtig dilatiert, besonders der Fundus. Pylorus hochgradig stenosiert, tabaksbeutelartig zusammengezogen, mit einigen perigastritischen Adhäsionen unter der Leber fixiert. Gastroenterost. post.

Digitized by Google

Befund 1904: Ab und zu leichte Schmerzen im Magen. Vollständig arbeitsfähig. Gewicht 50 kg. — III. 05: In den letzten Monaten wieder heftiges Erbrechen. Das Erbrochene soll eiterähnlich aussehen. Gestorben 17. III. 06 in der chirurg. Klinik zu Innsbruck. Sektion: Abgesacktes, eitrig jauchiges peritonitisches Exsudat bei perforierenden Ulcera peptica. Entstanden im Anschluß an wegen Magenstenose des Pylorus angelegte Gastroenterostomie und Braun'scher Anastomose. Eitrige Bronchitis und Bronchiektasie. Hochgradige Herzatrophie, anämische Encephalomalacie.

17. M. P., 44 J., Hausfrau. Aufgen. 22. XI. 01.

Schlechter Ernährungszustand. Magen überschreitet etwas den Nabel. Im Epigastrium ca. 3 Querfinger über dem Nabel fühlt man entsprechend der kl. Kurvatur einen strangartigen, daumendicken Tumor. Gewicht 37 kg. — Operation XI. 01: (Kr.) Magenwand an mehreren Stellen derb anzufühlen, besonders an der kl. Kurvatur. Gegen die Cardia zu fühlt man schwielige Verdickungen der Wand, wahrscheinlich indurierte Narben von einem Ulcus herrührend. Perigastritische Adhäsionen mit Leber. Hintere Magenwand schwielig verdickt, läßt sich nicht vorziehen. Gastroenterost. post.

Nachuntersuchung 1904 und VIII. 13: Wohlbefinden. Gewicht 53 kg.

18. J. M., 50 J., Hotelier. Aufgen. 1. II. 01.

Mäßiger Ernährungszustand. Abdomen im Epigastrium leicht druckempfindlich. — Operation II. 01: (Kr.) Magen nicht dilatiert. Zwischen Pylorus und absteigenden Duodenum mehrere strangförmige Verwachsungen. Pylorus und kl. Kurvatur verdickt, auf der Serosa streifenförmige weiße Narben. Gastroenterost. post.

8. IV. 02: Suicid wegen Tabes. Magen klein, an der kl. Kurvatur ein zum größten Teil vernarbtes Ulcus.

19. R. L., 57 J., Bahnarbeiter. Aufgen. 21. I. 01.

Reduzierter Ernährungszustand. Abdomen leicht druckempfindlich. — Operation I. 01: (Kr.) Magen mäßig ektasiert. In der Pylorusgegend einige adhäsive Stränge, an der Hinterseite des Magens perigastrische Stränge. Gastroenterost. post.

Am 2. IV. 01 plötzlicher Tod durch Rutpur eines Aortenaneurysmas. Am Magen nichts Besonderes.

20. F. B., 54 J., Landwirt. Aufgen. 18. II. 01.

Seit 20 Jahren Magenbeschwerden. Seit VI. 00 öfters galliges Erbrechen, Schmerzen etwa 2 Stunden nach jedem Essen, Abmagerung.

Befund: Mäßiger Ernährungszustand. Gewicht 59 kg. Im Epigastrium leichte Druckempfindlichkeit.

Operation II. 01: (Kr.) Magen mäßig dilatiert. An der kl. Kurvatur ca. 1 ccm vom Pylorus entfernt eine fünfmarkstückgroße Infiltration, die auf der Serosa weißliche Streifen zeigt. Im großen Netz mehrere bohnengroße Drüsen. An der Hinterwand des Magens eine Reihe strangförmiger Verwachsungen. (Carcinom oder Ulcus?). Gastroenterost. post. Resektion wegen ungünstiger Lokalisation nicht möglich.

Nachuntersuchung 1. IV. 02: Bestes Wohlbefinden, vollständig arbeitsfähig. Magenfunktion gut. Eine Stunde nach Probefrühstück wenig Mageninhalt. Etwas Blut, freie Salzsäure. Gesamtacidität 42. In der Mitte zwischen Schwertfortsatz und Nabel querverlaufende Härte (Carcinom?). Magen reicht bis zweifingerbreit unterhalb des Nabels.

Am 7. IX. 04 gestorben an Carcinoma ventriculi, das im Epigastrium nach außen perforierte. Bis V. 04 Wohlbefinden, dann Müdigkeit, Abmagerung, schlechter Appetit. Wenig Schmerzen, kein Erbrechen.

Digitized by Google

21. J. R., 29 J., Polizist. Aufgen. 11. III. 01.

Kräftig gebaut, in Abdominae keine Resistenz. Hochgradige Gastrektasie. — Operation III. 01: (Kr.) Sehr großer Magen. An der Hinterwand am Pylorus perigastritische Adhäsionen Gastroenterostomia post.

Nachuntersuchungen 1902, 1904 und VIII. 13: Gutes Allgemeinbefinden, keine Magensymptome.

22. U. Z., 56 J., Seidenweber. Aufgen. 11. 01.

Seit 10 Jahren magenleidend, saures Aufstoßen, Magenbrennen, Brechreiz. Seit Herbst 1900 heftige krampfartige Schmerzen in der l. Bauchgegend, Aufstoßen und Brechreiz. Starke Abmagerung. Reduzierter Ernährungszustand. Abdomen nicht druckempfindlich. Magen etwas vergrößert, hochgradige motorische Insufficienz. Reichlich freie HCl.

Operation III. 01: (Kr.) Magen stark vergrößert. An der kl. Kurvatur eine zweimarkstückgroße alte Narbe. Auf der Serosa des Magens und auf der Leberoberfläche organisierte fibrinöse Auflagerungen. Alte Perigastritis. Gastroenterost. post. Einen Monat später machte man, da die hintere Gastroenterost. nicht funktionierte, eine vordere.

Nachuntersuchung III. 05: War nach der Operation beschwerdefrei bis vor einem Monat, wo leichte Magenschmerzen auftraten. Fühlt sich im übrigen wohl, arbeitet voll. Oberhalb des Nabels faustgroße Bauchhernie. Gewicht 53,4 kg. Mageninhalt freie Salzsäure negativ, Milchsäure positiv, Gesamtacidität 14.

Seit 1905 erfreute sich Pat. vorzüglichen Wohlbefindens. Erst im Sommer 1911 wurde Pat. plötzlich sichtlich schwächer und magerte schnell ab. Der Appetit wurde schlecht, nach den Mahlzeiten Schmerzen in Magengegend, nie Erbrechen.

November 1911 Aufnahme auf medizin. Klinik Zürich wegen Carcinoma ventriculi. Befund: Pat. ganz unterernährt. Abdomen leicht aufgetrieben. Durch die schon erwähnte Bauchhernie fühlt man einen harten Magentumor und Lebertumoren. Gewicht 43 kg. Gestorben 21. I. 12.

Sektion: Magen: Fundusteil unverändert. Am Pylorus findet sich eine Krebsgeschwulst mit wallartigen Rändern, die verhältnismäßig wenig ulceriert sind. Dieses Carcinom geht bis in den Pylorusring hinein, greift sogar etwas auf das Duodenum über. Der Ring zeigt gegen die Leber zu eine deutliche narbige Einziehung. An der Außenwand des Magens ist von diesem Krebsknoten wenig zu sehen. Keine Drüsenmetastasen, dagegen massenhafte Lebermetastasen. — Hypostatische Pneumonie.

23. K. F., 46 J., Zivilstandsbeamter. Aufgen. 31. V. 01.

Gewicht 64 kg. Zwischen Nabel und r. Brustkorbrand Druckempfindlichkeit, Gastrektasie, keine freie HCl. Motorische Insufficienz. — Operation VI. 01: (Kr.) Infiltration am Pylorus. Zahlreiche streifenförmige dünne Verwachsungen. Perigastritis. (Ulcus?). Magen sehr groß. Gastroenterost. post.

Nachuntersuchungen 1902, 1904 und VIII. 13: Gewicht 77 kg. Völlige Heilung.

24. J. K., 37 J., Maler. Aufgen. 2. VII. 01.

Mäßiger Ernährungszustand. Abdomen leicht aufgetrieben. Magen bis zweifingerbreit unterhalb Nabel. Lebhafte Plätschergeräusche. Etwas freie HCl, keine Milchsäure. Motor. Insufficienz. — Operation IX. 01: (Schl.) Magen mäßig dilatiert. Pyloruswand verdickt. Glatte Serosa. Keine Adhäsionen. Man vermutet ein nicht sichtbare Ulcus und entschließt sich zur Gastroenterost. post.

Digitized by Google

Nachuntersuchung 1904: Gutes Allgemeinbefinden bei Diät. — Gestorben 29. VII. 11 an akutem septischem Darmkatarrh.

25. Dr. Th. F., 42 J. Aufgen. 5. VII. 01.

Ohne täglich zweimalige Magenspülung gelingt es nicht, Stauungen im Magen und starke subjektive Beschwerden zu vermeiden. Hat stark abgenommen, 60 kg. Gastrektasie. Freie HCl. — Operation VII. 01: (Kr.) Magen ziemlich vergrößert. In Regio pylorica schwielige Verwachsungen, die zweifellos von einem früheren Ulcus herrühren und die Stenose bedingen. Gastroenterost. post.

Nachuntersuchung 1904 und VIII. 13: Gewicht 80 kg. Fühlt sich außerordentlich wohl.

26. H. H., 40 J., Kaufmann. Aufgen. 25. VIII. 01.

Geringer Ernährungszustand. Magen vergrößert. Hatte seit XII. 90 öfters Blutabgang und Erbrechen. Kann sich zur Operation nicht entschließen. Wiedereintritt IX. 03: Hochgradige motor. Insufficienz. Magen dreifingerbreit unterhalb des Nabels. Starke Beschwerden ohne Magenspülung. Gewicht 60 kg. — Operation IX. 03: (Schl.) Pylorus und Cardia sind durch Verwachsungen einander genähert. Kl. Kurvatur sehr kurz, daselbst nächst dem Pylorus eine Ulcusnarbe, welche mit einem kleinen Netzstück verwachsen ist. Der Pylorus und die kl. Kurvatur bilden einen kleinen hühnereigroßen Tumor. Gastroenterost. anterior.

Nachuntersuchung 1904: Befinden sehr gut. Ende 1904: Starke Magenblutung. Seither gesund. VIII. 13: Gewicht 76 kg. Zustand vorzüglich.

27. J. K., 42 J. Aufgen. 4. X. 01.

Ziemlich abgemagert, 45 kg. Plätschergeräusche im Magen. Leichte Senkung. — Operation X. 01: (Kr.) Zwischen Netz und Peritoneum parietale strangförmige Adhäsionen. Magen mäßig groß. Wandung verdickt. Pylorusgegend wegen intensiver perigastritischer Verwachsungen einer genauen Palpation nicht zugänglich. Gastroenterost. post.

Nachuntersuchungen 1904 und VIII. 13: Gewicht 65 kg. Vorzügliches Allgemeinbefinden.

28. A. E., 43 J., Händler. Aufgen. 21. X. 01.

Sehr kachektisch. Ungemein abgemagert. Sehr schwach. Bricht fortwährend schleimige Massen. Im Epigastrium rechts eine diffuse Resistenz. Magen nicht vergrößert. Freie Salzsäure 0,16 %, Milchsäure in Spuren. Gewicht 62 kg. Operation X. 01: (Kr.) Magen mächtig dilatiert, Wand dick, auch Jejunum dickwandig. In der Mitte zwischen Cardia und Pylorus leichte Perigastritis. Ebenso am Pylorus, wo zwei strahlige Narben, umgeben von feinen, nicht alten Adhäsionen sich finden. Gastroenterost. post. — Die ersten 3 Jahre nach der Operation sehr starke Magenbeschwerden, besonders nachts.

Nachuntersuchung VIII. 13: Gewicht 72½ kg. Pat. fühlt sich ausgezeichnet.

29. H., 40 J., Hausfrau. Aufgen. 9. VI. 02.

Mäßiger Ernährungszustand. Magen vergrößert. Kl. Kurvatur etwas unterhalb des Nabels, große Kurvatur etwas oberhalb der Symphyse. Gewicht 43 kg. — Operation VI. 02: (Kr.) Magen sehr groß und sehr schlaff. Pyloruswand zeigt narbige Einziehung und fühlt sich ziemlich hart an, offenbar Narben von alten Ulcera.

Nachuntersuchung 1904: Im großen ganzen wohl, ab und zu Magenbeschwerden. — Befund VIII. 13: Gewicht 52 kg. Pat. befindet sich wohl, ab und zu leichte Magenbeschwerden.

Digitized by Google

30. E. G., 41 J., Hausfrau. Aufgen. 18. VIII. 02.

Geringer Ernährungszustand, 51 kg. Magen bis dreiquerfingerbreit oberhalb der Symphyse; in Pylorusgegend rechts vom Nabel Druckempfindlichkeit. — Operation VIII. 02: (Schl.) Magen groß. An der Hinterwand des Pylorus eine Induration, offenbar Ulcusnarbe. Hintere Magenwand stark mit Mesocolon verwachsen, infolge Perigastritis. — 1909 und 1912 Wiederaufnahme wegen Magenbeschwerden und Erbrechen. Operation XI. 12: (S.) In Pars pylorica eine harte derbe Narbenmasse von schwieligem Aussehen. Pars pylorica durch Adhäsionsstränge fixiert. Braun'sche Anastomose der alten Gastroenterostomieschlingen.

Nachuntersuchung VIII. 13: Pat. fühlt sich bei Diät wohl. Gewicht 48 kg.

31. J. Gr., 60 J., Schreiner. Aufgen. 16. III. 02.

Schlechter Ernährungszustand, 60 kg. Magen überragt bedeutend den Nabel. — Operation III. 02: (Kr.) Magen stark erweitert und gesenkt. In der Pylorusgegend sind eine Reihe strangförmiger Verhärtungen durchzufühlen und auf der Serosa eine Reihe weißlicher Narbenzüge zu sehen. Magenwand mindestens auf das doppelte verdickt, besonders Muscularis auffallend derb. Gastroenterost. post.

Nachuntersuchung 1904 und VIII. 13: Gewicht 75 kg. Pat. befindet sich wohl.

32. V. B., 33 J., Landarbeiter. Aufgen. 26. VIII. 02.

Abgemagert, 58 kg. Magen dreifingerbreit unter dem Nabel. Häufiges kopiöses Erbrechen. — Operation IX. 02: (Schl.) Magen vergrößert. In der Pylorusgegend eine deutliche Induration, über einfrankstückgroß, hart, weißlich verfärbt, strahlig. Gastroenterost. post.

Nachuntersuchung 1904 und VIII. 13: Gewicht 70 kg. Allgemeines Wohlbefinden, nur hie und da Magenschmerzen.

33. A. H., 35 J., Kondukteur. Aufgen. 2. X. 02.

85 kg. Magen leicht vergrößert. — Operation X. 02: (Kr.) Magen etwas vergrößert, Wand auffallend dick. Pylorus etwas dicker als normal, ohne Vernarbung. Gastroenterost. post.

Nachuntersuchung 03: Ernährungszustand befriedigend. — XI. 04: Gewicht 87 kg. Fühlt sich ziemlich gut. Entschieden besser als vor der Operation. Ab und zu Aufstoßen, öfters Erbrechen von Schleim. Freie Salzsäure vorhanden, Milchsäure fehlt, Gesamtacidität 47. — 12. V. 06: Gestorben an Magenblutung (amtliche Todesursache). Der behandelnde Arzt stellt die Diagnose: „Magenblutung exulcere"; er schließt Carcinom aus.

34. H. Schm., 37 J., Pflastermeister. Aufgen. 22. X. 02.

Leicht anämisch. Magen leicht vergrößert. Stechende Schmerzen in l. Brustseite, im Erbrochenen Blut. — Operation X. 02: (Kr.) Magen mäßig dilatiert. Wand etwas dick, wie entzündlich gequollen. An der hinteren Wand ca. in der Mitte eine querverlaufende, ca. 4 cm lange, weiße, strichförmige Narbe. Der Pylorus fühlt sich derber wie normal an, wahrscheinlich sekundäre Ulcusstenose. Gastroenterost. post.

Nachuntersuchung 1902: Bestes Wohlbefinden, Gewicht 64 kg. Nachuntersuchung 1904: Allgemeines Wohlbefinden, Gewicht 85 kg. Nachuntersuchung I. 13: Seit einigen Monaten Abmagerung auf 72 kg, heftige Magenschmerzen, Aufstoßen, kein Erbrechen. — VIII. 13: Der Arzt des Pat. schreibt: Pat. geht ungestört seiner Arbeit nach. Magen funktioniere wieder ziemlich gut. Habe selten mehr Schmerzen und sei seit Januar nicht mehr abgemagert.

Digitized by Google

35. J. Sch., 32 J., Metzger. Aufg. 15. XII. 02.

Seit 4 Jahren Magenschmerzen, seit einem halben Jahr fast täglich Erbrechen. Gewicht 63 kg (Abnahme 13 kg). Abdomen nirgends druckempfindlich. — Operation XII. 02: (Kr.) Magen groß, schlaff. Am Pylorus fühlt man eine longitudinale ziemlich harte Leiste, entsprechend der großen Kurvatur. Es scheint sich um eine Induration post ulcus zu handeln. Pylorus ist etwas eng, in der Umgebung leichte perigastritische Verwachsungen. Gastroenterost. post.

Bericht X. 04: Befinden schlecht, meistens im Bett. Oefters Anfälle von Magenstörungen. Starke Schmerzen, schlechter Appetit. Häufiges Erbrechen. Gewicht 56.5 kg. Wird vom Arzt mit Morphium behandelt. — Bericht VIII. 13: Gewicht 52 kg. Befinden schlecht. Starke Magenschmerzen. Seit 3 Jahren kein Erbrechen mehr. Braucht alle Wochen für $6^1/_2$ Kronen Morphium. — Bericht des Arztes VIII. 13: Pat. hat seit einigen Jahren riesige Schmerzen, die nur durch Morphium beeinflußt werden können. Carcinom halte ich für ausgeschlossen, vielleicht liegt eine Gastro-Neuralgie vor.

36. E. K., 28 J., Hausfrau. Aufgen. 14. VII. 03.

Gewicht 42 kg. Oberhalb des Nabels leichte Druckempfindlichkeit. Magen bis Mitte Symphyse Nabel. — Operation VII. 03: (Kr.) Magen groß. Wandung hypertrophisch. Pylorus fühlt sich hart an, ist tumorartig verdickt. Pylorusstenose. Gastroenterost. post.

Nachuntersuchung 1904 und VIII. 13: Wohlbefinden, verträgt alles, Gewicht 48 kg.

37. L. W., 26 J., Dienstmädchen. Aufgen. 8. IV. 03.

Seit Sommer 1899 Magenschmerzen. 7. IV. 03 Perforation eines Ulcus. 8. IV. abends, Laparotomie. Perforation an der Vorderwand nächst der kleinen Kurvatur in der Mitte zwischen Cardia und Pylorus. Naht. Bauchhöhle ohne Drainage geschlossen. Pat. erholt sich langsam. — Befund: Mäßiger Ernährungszustand. Epigastrium druckempfindlich. — Operation VII. 03: (Kr.) Ausgedehnte Verwachsungen zwischen Darmschlingen, Netz und Peritoneum. Magen sehr stark geschrumpft, in derbes narbiges Gewebe wie eingemauert, so daß man ihn kaum vorziehen kann. Die Gegend der kl. Kurvatur ist nicht erreichbar und daher kann auch die Gegend des perforierten Ulcus nicht mehr in Augenschein genommen werden. Gastroenterost.

Befund 1904: Gesundes Aussehen. Leichte Schmerzen im Abdomen. — VIII. 13: Pat. lebt noch laut Zivilstandsregister. Adresse nicht auffindbar.

38. S. R., 39 J., Landwirt. Aufgen. 9. X. 03.

Abgemagert. Gewicht 65 kg. Abnahme 15 Kilo. In Magengegend entsprechend dem Pylorus leichte Resistenz. — Operation X. 03: (Kr.) Am Pylorus eine Verdickung. Zahlreiche perigastritische Adhäsionen. Leber mit vorderer Magenwand vollkommen verwachsen. Gastroenterost. post.

Nachuntersuchung 1904 und VIII. 13: Gewicht 75 kg. Allgemeines Wohlbefinden.

39. J. Fl., 45 J., Ausläufer. Aufgen. 12. X. 03.

Abgemagert, 54 kg. Magen etwas groß. Kein Tumor zu fühlen. — Operation X. 03: (Kr.) An der Vorderwand des Pylorus eine strahlige Narbe, Verwachsungen zwischen Magen und Mesocolon. Gastroenterost. post.

Nachuntersuchung 1904 und VIII. 13: Gewicht 54 kg. Pat. fühlt sich außerordentlich gut.

Digitized by Google

40. H. M., 22 J., Landwirt, Aufgen. 19. V. 05.

III. 03 bei ganz desolatem Allgemeinbefinden wegen hochgradigster Pylorusstenose, auf Ulcusbasis beruhend. Gastroenterostomie. Jetzt wieder heftigste Magenschmerzen. — Gewicht 63 kg. Ziemlich gut ernährt. Abdomen weich, 2 cm links vom Nabel, tiefe schmerzhafte Resistenz. Operation VI. 05: (Kr.) Im Bereich der alten Narbe flächenhafte Verwachsungen von Peritoneum mit Magen und Netz. Magen dilatiert, fixiert. Er ist etwa in Handtellergröße mit den Bauchdecken verwachsen (Ulcus pepticum?). Mobilisation, wobei Magen eröffnet wird. Magennaht. Entero-Anastomose.

Befund: VIII. 13: Gewicht 68,5 kg. Pat. fühlt sich sehr gut, nur hie und da noch saueres Aufstoßen.

41. Rosa G., 52 J., Hausfrau. Aufgen. 7. III. 04.

47 kg. Zwischen Nabel und r. Rippenbogen starke Druckempfindlichkeit. Ab und zu deutliche Magenperistaltik. Kl. Kurvatur zwischen Schwertfortsatz und Nabel, große Kurvatur zweifingerbreit oberhalb Symphyse. Macht seit 11 Jahren täglich Magenspülungen. — Operation III. 04: (Kr.) Magen sehr groß. Wand hypertrophisch. Am Pylorus mehr an der Hinterwand eine über zweifrankenstückgroße, sehr derbe verdickte Partie. Man entschließt sich, weil Verdacht auf Carcinom zur Resectio pylori. Resektion nach Billroth II. Gastroenterost. post. Das resecierte Stück mißt an der kl. Kurvatur 3 cm, an der großen Kurvatur 6 cm. Pylorus sehr stark verengt, kaum für eine Fingerkuppe durchgängig. Innenfläche leicht ulceriert. Mikroskopisch kein Carcinom. Magenwand in allen Schichten im Zustand chronischer Entzündung. Mucosa defekt, exulceriert. An ihrer Stelle chronisches exulcerierendes Granulationsgewebe. Drüsen nicht carcinomatös.

Nachuntersuchung 1905 und VIII. 13: Gewicht 58 kg. Pat. fühlt sich wohl.

42. Fräulein J. Kl., 25 J. Aufgen. 25. V. 04.

Ordentlicher Ernährungszustand. Zwischen r. Rippenbogen und Nabel eine tiefe Resistenz, die ziemlich stark druckempfindlich ist. Magen reicht bis zweifingerbreit unterhalb Nabel. — Operation VI. 04: (Kr.) Magen groß mit dicker Wandung. Nächst dem Pylorus auf kl. Kurvatur eine einfrankstückgroße derbe Verdickung der Wand in Form einer Narbe. An der großen Kurvatur ebenfalls nächst dem Pylorus, auf die Hinterwand etwas übergreifend, eine zweite über zweifrankstückgroße narbige Partie von mäßiger Dicke mit strahliger Beschaffenheit. Gastroenterost. post.

Bericht 05: Fühlt sich müde, Appetit ordentlich. Jede Woche zwei- bis dreimal Erbrechen, viel Aufstoßen. Schmerzen in Nabelgegend. — VIII. 13: Pat. leidet noch jetzt an Ulcus ventr. und starken Schmerzen nach jeder Nahrungsaufnahme und Bluterbrechen. Carcinom ausgeschlossen. Guter Ernährungszustand.

43. M. H., 40 J., Hausfrau. Aufgen. 27. VII. 04.

Typische Ulcusanamnese. Mäßiger Ernährungszustand. Abdomen nicht aufgetrieben. — Operation VI. 04: (Kr.) Pylorus ohne Verwachsungen. Magen nicht vergrößert, perigastritische Adhäsionen an hinterer Magenwand. Gastroenterost. post.

Bericht VIII. 13: Pat. befindet sich leidlich. Bricht immer noch. Hat seit Operation zweimal Blut gebrochen. Steht momentan aber nicht in ärztlicher Behandlung, stellt sich nicht zur Untersuchung. 6. X. 13 teilt mit, daß sie wegen Magenblutung seit 8 Tagen bettlägerig sei.

44. A. Sp., 42 J., Hausfrau. Aufgen. 30. XI. 04.

Abdomen, kleine Kurvatur dreifingerbreit oberhalb Nabel, große Kurvatur handbreit

Digitized by Google

unter dem Nabel. Gewicht 45 kg. Pylorusgegend druckempfindlich, tiefe Resistenz. — Operation XII. 04: (Kr.) Magen stark erweitert. Wandung schlaff. Pylorus nach hinten retrahiert und durch Adhäsionen fixiert. Am Pylorusring konstatiert man walnußgroßen Tumor durch Wandverdickung bedingt. Wandung glatt. Gastroenterost. post. Drei Tage später mußte noch die Braun'sche Enteroanastomose zugefügt werden.

Befund VIII. 13: Gewicht 54 kg. Allgemeinbefinden zufriedenstellend. Pat. mit dem Resultat außerordentlich zufrieden.

45. K. R., 33 J., Arbeiterin. Aufgen. 5. XII. 04.

Operation XII. 04: (Kr.) Magen nicht vergrößert, dickwandig. Am Pylorusring starke narbige Verdickung, die zirkulär verläuft und taubeneigroßen Tumor darstellt. Pylorus durch Adhäsionsstränge an Leber fixiert. Tumor macht nicht den Eindruck eines Carcinoms. Gastroenterost. post.

Gestorben 22. IV. 05 im Lungensanatorium an Lungentuberkulose.

46. J. E., 68 J., Schneider. Aufgen. 9. II. 04.

Gewicht 62 kg. Blaß. Magen leicht vergrößert. — Operation III. 04: (Kr.) Magen groß, breit, schlauchförmig. Am Pylorus walnußgroße derbe Verdickung, auf der Oberfläche narbig durchscheinend. Kein Anzeichen für Carcinom. Gastroenterost. post.

V. 04: Hirnschlag und Lungenentzündung, die beide ausheilten. — 13. VIII. 04: Gestorben. Amtliche Todesursache: Darmgeschwüre, wozu Lungenembolie trat.

47. J. G., 27 J., Beamter. Aufgen. 1. III. 04.

Gewicht 65 kg. Magen leicht vergrößert. Plätschergeräusche. — Operation III. 04: (Kr.) Magen sehr groß, schlaff. In der Nähe des Pylorus an der kl. Kurvatur befinden sich eine Reihe von Narben, die stark eingezogen sind und zweifellos von Ulcus herrühren. Pylorus derb, narbig. Fundus reicht bis Symphyse. Magenwand hypertrophisch. Gastroenterost. post.

Nachuntersuchung 1905: Gutes Allgemeinbefinden. Gewicht 75 kg. VIII. 13: Nach Zivilstandsregister lebt Pat. Aufenthaltsort unbekannt.

48. J. Br., 54 J., Landwirt. Aufgen. 19. XI. 04.

Gewicht 74 kg. Zwischen Schwertfortsatz und Nabel druckempfindliche Stelle. Bauchdecken gespannt. — Operation XI. 04: (Kr.) Magen ziemlich groß. Pylorus frei. An hinterer Magenwand perigastritische Adhäsionen. Magenwand hypertrophisch. Gastroenterost. post. 14 Tage später wegen Circulus vitiosus Enteroanastomose.

II. 05: Gewicht 89 kg. Leidliches Wohlbefinden. Starb 1907 durch Suicid. Arzt schreibt, daß es dem Pat. gut ging, bis ein Jahr vor seinem Tode. Alkoholabusus.

49. H. G., 46 J., Landwirt. Aufgen. 12. XII. 04.

Beginn des Leidens im Juli 1903, Magenbrennen. Erbrechen 2—3 mal im Tage. Seit Oktober starke Abmagerung. 55 kg (8 kg abgenommen). Epigastrium druckempfindlich. — Operation XII. 04: (Kr.) Magen stark vergrößert. Wandung hypertrophisch. An der kl. Kurvatur ein Tumor mit narbiger Einziehung der Magenwand. Der Tumor ist derb, stark fixiert. Es besteht Verdacht auf carcinomatös degeneriertes Ulcus. Exstirpation wegen Fixation nicht möglich. Der Tumor erstreckt sich bis auf den Pylorus. Gastroenterost. post.

Befund VIII. 13: Gewicht ca. 70 kg. Allgemeinbefinden gut. Keine Magenschmerzen. Selten Aufstoßen.

Digitized by Google

50. A. U., 28 J., Kondukteur. Aufgen. 15. XII. 04.

Ernährungszustand mäßig, 60 kg. Hochgradige Retention. — Operation XII. 04: (Kr.) Großer Magen. Am Pylorus eine fast zirkuläre Resistenz. Daselbst hinten und gegen die kl. Kurvatur Verwachsungen mit dem Netz. Magenwand dickwandig. Gastroenterost. post.

Bericht 1905 und VIII. 13: Gewicht 67 kg. Allgemeinbefinden gut. Magenbeschwerden nur bei Diätfehler.

51. Fräulein K. B., 43 J. Aufgen. 31. I. 05.

Gewicht 50 kg. Bauchdecken aufgetrieben. Keine Resistenz. — Operation I. 05: (Kr.) Magen sehr groß, schlaffwandig. Am Pylorus hochgradige harte Striktur, die von einem Ulcus herstammt. Gastroenterost. post., mit Enteroanastomose.

Befund VIII. 13: Gewicht 63 kg. Allgemeines Wohlbefinden. Magenschmerzen nur bei Diätfehler.

52. Frau L. W., 39 J. Aufgen. 2. V. 05.

Schlechter Ernährungszustand, 45 kg. Zwischen l. Rippenbogen und Nabel zirkumskripte Druckempfindlichkeit. Diffuse Resistenz. Magen dilatiert, zeigt aufgeblähte Sanduhrform. — Operation V. 05: (Kr.) Magen fixiert durch perigastritische Adhäsionen an seiner Hinterfläche, dickwandig, leicht ausgeprägte Sanduhrform. Kl. Kurvatur in ihrer Mitte verdickt, keine deutliche Narbe. Im Bereich des Pankreas findet man eine derbe Resistenz. Ausgeprägte Gastrektasie. Gastroenterost. post. und Enteroanastomose.

Befund VIII. 13: Gewicht 57 kg. Pat. fühlt sich wohl. Höchst selten Magenerscheinungen.

53. Frau J. V., 53 J. Aufgen. 19. VI. 05.

Ernährungszustand mäßig. Gewicht 45 kg. Oberhalb des Nabels leichte druckempfindliche Resistenz. Magen dilatiert. Große Kurvatur Mitte Symphyse und Nabel. Bei Aufblähung deutliche Sanduhrform. — Operation VI. 05: (Kr.) Magen mäßig stark dilatiert, schlaff. An Vorderwand nächst dem Pylorus auf die kleine Kurvatur übergreifend, eine über fünffrankstückgroße Narbenverdickung, mit deutlicher Schrumpfung. An Hinterwand des Magens perigastritische Adhäsionen. Leichte Sanduhrform des Magens, wobei der cardiale Teil bedeutend größer ist. Gastroenterost. post. und Enteroanastomose.

Befund VIII. 13: Gewicht 52 kg. Allgemeinbefinden gut. Keine Magenerscheinungen.

54. A. T., 45 J., Haushälterin. Aufgen. 19. VI. 05.

Ordentlicher Ernährungszustand, 51,5 kg. Links oben vom Nabel fühlt man eine diffuse Resistenz. Bei Magenaufblähung ist diese Resistenz deutlicher fühlbar. Freie Salzsäure negativ, Milchsäure in Spuren, Gesamtacidität 30. — Operation VI. 05: (Kr.) Magen eher klein, Wandung schlaff. An der Vorderfläche des Pylorus und angrenzendem Magenteil derbe narbige Induration. Serosa zeigt zahlreiche weißliche narbige Züge. Ausgedehnte perigastritische Adhäsionen. Ein eigentlicher Tumor nicht vorhanden. Gastroenterost. post. und Enteroanastomose.

Bericht VIII. 13: Gewicht 50 kg. Allgemeinbefinden leidlich. Aufstoßen, hie und da Brechreiz. Bericht von behandelndem Arzt: Keine Symptome, die auf Carcinom hindeuten.

55. M. D., 41 J., Zettlerin. Aufgen. 20. VI. 05.

Ordentlicher Ernährungszustand. Zweifingerbreit oberhalb Nabel zirkumskripte Druckempfindlichkeit. Magen nicht vergrößert. — Operation VII. 05: (Kr.) Magen mäßig dila-

Digitized by Google

tiert, schlaff. An hinterer Wand und Pylorusgegend ausgedehnte Adhäsionen und Verwachsungen, die den Pylorus nach oben und hinten ziehen und fixieren. Gastroenterost. post. und Enteroanastomose.

Bericht VIII. 13: Gewicht 46 kg. Allgemeinbefinden gut. Keine Symptome von Seite des Magens. Leidet an chron. Lungenkatarrh.

56. S. B., 65 J., Hausfrau. Aufgen. 4. XII. 05.

Mäßiger Ernährungszustand. 38 kg. Körpergewicht. Obere Bauchgegend schlaff, Magen dilatiert. Große Kurvatur zweifingerbreit oberhalb der Symphyse, kl. Kurvatur in Nabelhöhe. Magensteifung. — Operation XII. 05: (Kr.) Magen dilatiert. In der Regio pylorica und praepylorica narbige Züge in der Magenwand, sowie breite perigastritische Adhäsionen, namentlich mit Leberunterfläche. Gastroenterost. post. und Enteroanastomose.

Befund VIII. 13: Gewicht 42,5 kg. Allgemeinbefinden ordentlich. Bei entsprechender Diät keine Magenschmerzen.

57. J. Z., 63 J., Webermeister. Aufgen. 15. VII. 05.

1901 wegen ulcusverdächtigen Magenbeschwerden Probelaparotomie: Kein pathologischer Magenbefund. — 1905 reduziert aussehender Pat. Gewicht 62 kg. Magen dilatiert. Große Kurvatur direkt oberhalb der Symphyse. Hochgradige motor. Insuffizienz. Operation VII. 05: (Kr.) An kleiner Kurvatur und am Pylorus ca. handtellergroße feste, fast tumorartige Narbe, den Pylorus stark verengernd. Magen deszendiert und dilatiert. Gastroenterost. und Enteroanastomose.

Befund VIII. 13: Gewicht 75 kg. Außerordentlich gutes Wohlbefinden.

58. J. R., 53 J., Landwirt. Aufgen. 10. VIII. 05.

Ziemlich schlechter Ernährungszustand. Gewicht 49,5 kg. Magen leicht vergrößert. Hochgradige motor. Insuffizienz. — Operation VIII. 05: (M.) Magen leicht vergrößert. Pylorus induriert und in der Tiefe fixiert. Pankreaskopf ebenfalls leicht induriert. Magenserosa zeigt in Pylorusgegend narbige Bindegewebszüge. Gastroenterost. und Enteroanastomose.

Befund VIII. 13: Gewicht 52,5 kg. Zustand ausgezeichnet.

59. E. E., 34 J., Schneider. Aufgen. 30. XI. 05.

Gewicht 59 kg. Magen leicht vergrößert. Starke Retention. — Operation XII. 05: (Kr.) Magen fixiert durch Adhäsionsstränge, in Pylorusgegend narbige Schwiele. Hintere Magenwand fixiert. Gastroenterost. und Enteroanastomose.

VIII. 13: Pat. lebt, laut Zivilstandsregister. Adresse unbekannt.

60. L. M., 24 J., Glätterin. Aufgen. 9. V. 06.

Schlechtes Allgemeinbefinden, 45 kg., hat 13 kg abgenommen. Druckschmerz im Epigastrium und tiefe Resistenz daselbst. Magen nicht wesentlich vergrößert. — Operation VI. 06: (Kr.) Magen nicht vergrößert. Am Pylorus und an der kl. Kurvatur ein derb kallöser Tumor. Pylorusgegend fest fixiert, strahlenförmige Narben. Magenwand hypertrophisch. An Hinterwand des Magens perigastritische Verwachsungen. Gastroenterost. und Enteroanastomose.

Befund VIII. 13: Gewicht 55 kg. Sehr guter Zustand.

61. R. H., 41 J., Hausfrau. Aufgen. 29. V. 06.

Guter Allgemeinzustand, 68 kg Gewicht. Palpation im Epigastrium schmerzhaft. Tiefe Resistenz. — Operation VI. 06: (Kr.) Magen schlaff, groß. Pylorus zeigt fünfcen-

Digitized by Google

timesstückgroße narbige Stelle, die sich hart anfühlt. Gastroenterost. und Enteroanastomose.

Befund VIII. 13: Zustand befriedigend, Gewicht 66 kg. Der behandelnde Arzt findet keinerlei Anhaltspunkte für Carcinom.

62. M. M., 39 J., Hausfrau. Aufgen. 14. VI. 06.

Gewicht 62 kg, früher 72 kg. Rechts im Epigastrium tiefe Resistenz. — Operation VI. 06: (Kr.) Magen tiefstehend, nicht sehr groß. Hinterfläche ausgedehnt mit Mesocolon verwachsen. An kleiner Kurvatur tumorähnliche, plattenförmige, kallöse narbige Induration. Andeutung von Sanduhrmagen. Pylorusring verdickt. Linsengroße Drüsen an der großen Kurvatur. Gastroenterost. und Enteroanastomose.

Befund VIII. 13: Recht gutes Allgemeinbefinden. Hat nach ihren Angaben an Gewicht zugenommen.

63. Fräulein M. H., 43 J. Aufgen. 17. VII. 06.

Kollabiert. 28 kg bei der Aufnahme, bei der Entlassung 40 kg, sieht wie ein Skelett aus. Pylorusgegend schmerzhaft. — Operation VII. 06: (Kr.) Magen sehr groß. Wand hypertrophisch. Am Pylorus harte, schwielige Narbe, welche mit Leberlappen durch starke Adhäsionen verwachsen ist. Pylorus fixiert. Hochgradigste Stenose. Keine Drüsen. Därme ganz kollabiert. Gastroenterost. post. und Entero-Anastomose.

Befund VIII. 13: Gewicht 52 kg. Allgemeines Wohlbefinden.

64. B. F., 42 J., Hausfrau. Aufgen. 25. VII. 06.

Seit 1901 ab und zu heftige Magenschmerzen. Frühling 1904 diagnostizierte ein Arzt Magenerweiterung. Immer Schmerzen. Nie Erbrechen. — Zarte Frau, 42 kg. Magen dilatiert. Kleine Kurvatur in Nabelhöhe, große zweifingerbreit oberhalb Symphyse. In der Tiefe harte Resistenz. Freie Salzsäure nicht vorhanden, Milchsäure in Spuren. — Operation VIII. 06: (M.) Magen steht tief. An der kl. Kurvatur, in Pylorusnähe kleinhandtellergroße verschiebliche Induration der Magenwand, die als induriertes Ulcus oder beginnendes Carcinom imponiert. Einige bohnengroße harte Lymphdrüsen. Pylorus frei. Resektion der pyloralen Magenhälfte unter Mitnahme des Pylorusringes. Gastroduodenostomie nach Kocher. Operationspräparat: Kl. Kurvatur 7 cm, große 12 cm, Pylorusring hypertrophisch, nicht carcinös. Das aufgeschnittene Präparat zeigt an der kleinen Kurvatur ein ca. kirschkerngroßes ausgestanztes Ulcus mit indurativer Infiltration der Umgebung. Mikroskopische Untersuchung: Ulcus ventriculi chronicum. Sämtliche Schichten der Magenwand hypertrophisch, kleinzellige Infiltration im Grunde des Ulcus und der umgebenden Schleimhaut und in der Muscularis.

Befund VIII. 13: Gewicht 45 kg. Recht gutes Allgemeinbefinden.

65. B. W., 34 J., Hausfrau. Aufgen. 21. VIII. 06.

Gewicht 46 kg. Magen leicht vergrößert. Plätschergeräusche. In der Tiefe des Epigastriums unbestimmte Resistenz. Keine freie Salzsäure, keine freie Milchsäure. — Operation IX. 06: (Kr.) Magen ektasiert, erweitert. Dicht vor dem Pylorus an der hinteren Magenwand, in der Höhe der kl. Kurvatur perigastritische Adhäsionen. Daselbst eine talergroße diffuse Induration der Magenwand. Narbig weiße Verfärbung der Serosa. Gastroenterost. post. Enteroanastomose.

Befund VIII. 13: Pat. hat etwas abgenommen, befindet sich leidlich wohl, bei Diät keinerlei Magenbeschwerden. Ist völlig arbeitsfähig.

Digitized by Google

66. J. G., 41 J., Briefträger. Aufgen. 24. IV. 06.

Gutes Aussehen. Gewicht 62 kg. Abdomen nirgends schmerzhaft. Magen leicht dilatiert. — Operation V. 06: (Kr.) Magen groß, schlaff. Am Pylorus besteht eine deutliche Infiltration und Verdickung der Wand, offenbar von einem Ulcus. An der hinteren Magenwand, zahlreiche perigastritische Verwachsungen. Gastroenterost. und Enteroanastomose.

Befund VIII. 13: Gewicht 77 kg. Gutes Allgemeinbefinden. Ab und zu leichte Verdauungsstörungen.

67. Th. H., 48 J. Aufgen. 15. VI. 06.

Ulcus pylori perforatum. Peritonitis. — Operation (Kr.): Perforation an vorderer Pyloruswand. Pylorus stark stenosiert. Gastroenterost. und Enteroanastomose. Naht des perforierten Ulcus.

Befund VIII. 13: Pat. fühlt sich vorzüglich.

68. K. F., 45 J., Landwirt. Aufgen. 1. X. 06.

Seit XII. 05 kontinuierliche Magenschmerzen. Seit I. 06 Erbrechen. Will um 10 kg abgenommen haben. — Gewicht 60 kg. Deutliche Magensteifung. Große Kurvatur handbreit unterhalb des Nabels. Hochgradige motor. Insufficienz. Salzsäure vorhanden, Gesamtacidität 120. — Operation X. 06: (Kr.) In der Pylorusgegend gegen die kl. Kurvatur zu hühnereigroßer derber Tumor mit narbiger Beschaffenheit. Zahlreiche Adhäsionen. Tumor macht den Eindruck eines Ulcustumors, doch kann Carcinom nicht ausgeschlossen werden. Ausgedehnteste Verwachsungen an der Magenhinterfläche. Resektion unmöglich. Gastroenterost. post. und Enteroanastomose.

Befund VIII. 13: Die ersten zwei Jahre nach der Operation Befinden nicht zufriedenstellend. Seither Zustand so gebessert, daß Pat. jetzt beschwerdefrei ist. Gewicht 70 kg. Keine Magensymptome.

69. F. K., 48 J., Revisor. Aufgen. 30. X. 06.

Stark abgemagert. Panniculus fehlt völlig. Magen dilatiert. Große Kurvatur Mitte Nabel und Symphyse. Freie Salzsäure, wenig Milchsäure. — Operation X. 06: (Kr.) Magen groß, gesenkt. An der kl. Kurvatur gegen Pylorus zu, starke harte strahlige Schwiele. Pylorus mit eingezogen. Darm ganz kollabiert. Gastroenterost. post. und Enteroanastomose.

Kontrollbericht X. 13. Ausgezeichnetes Allgemeinbefinden. Gewicht 99 kg.

70. B. R., 40 J., Hausfrau. Aufgen. 12. II. 07.

Mäßiger Ernährungszustand, 43 kg. Magen aufgebläht, Sanduhrform. — Operation II. 07: (Kr.) Magen zeigt Sanduhrform, Schnürring liegt auf Nabelhöhe, der cardiale Teil des Magens ist kleiner als der pylorale. Der Umfang der Einschnürung ist kleiner als der Umfang des normal aussehenden Pylorus. Konsistenz, starres, unelastisches Narbengewebe Gastroanastomose.

Befund VIII. 13: Gewicht 67 kg, ausgezeichneter Zustand, keine Magensymptome

71. M. H., 34 J. Aufgen. 11. III. 07.

Gewicht 49 kg. Magen leicht vergrößert. Druckempfindliche Stelle direkt oberhalb des Nabels. — Operation III. 07: (Kr.) Magen etwas gesenkt, kaum vergrößert; Hinterfläche breit flächenhaft mit dem Mesocolon verwachsen. In der Nähe des Pylorus und der kl. Kurvatur zeigt Serosa weiße Narbenzüge. Gastroenterost. und Enteroanastomose.

Befund VIII. 13: Gewicht 55 kg. Allgemeinbefinden ordentlich. Magenbeschwerden bedeutend gebessert.

Digitized by Google

72. Frau G., 72 J. Aufgen. 4. V. 07.

Gut genährt. Magen dilatiert, große Kurvatur vierquerfingerbreit unterhalb des Nabels. Starke Retention. Gewicht 45 kg. — Operation V. 07: (Kr.) Magen sehr groß, schlaff. Pylorusring zeigt derbe Infiltration, die als Ulcusnarbe imponiert. Gastroenterostomie und Enteroanastomose.

Befund VIII. 13: Die 78 j. Pat. fühlt sich wohl. Magenschmerzen nur bei Diätfehler. Narbenhernie. Gewicht 60 kg.

73. A. J., 33 J., Hausfrau. Aufgen. 24. VI. 07.

Abgemagert. Magen ektasiert, sehr stark hängend. HCl und Milchsäure in Spuren. — Operation V. 07: (Kr.) Am Pylorus harter stenosierender Ring. An der Hinterfläche des Magens reichlich perigastritische Verwachsungen mit dem Mesocolon. Magen groß und schlaff, Gastroenterost. 10 Tage später wegen Circulus vitiosus Enteroanastomose.

Pat. ist am 8. V. 08 an Lungentuberkulose gestorben.

74. E. B., 49 J., Hausfrau. Aufgen. 27. VII. 07.

Gewicht 42 kg. Kachektisch reduziertes Aussehen. Magen gesenkt und dilatiert. Kleine Kurvatur fingerbreit über Nabel, große Kurvatur direkt über Symphyse. Salzsäure fehlt. Milchsäure vorhanden. — Operation VIII. 07: (Kr.) Magen tiefstehend, dilatiert, atonisch. In der Nähe des Pylorus, namentlich an Hinterfläche strahlenförmig dicke weiße Narbenzüge, welche den Pylorus einengen. Perigastritis adhaesiva an der Hinterfläche. Gastrojejunostomia nach Roux.

Befund VIII. 13: Gewicht 50 kg. Allgemeinbefinden gut. Magenfunktion gut.

75. A. W., 44 J., Hausfrau. Aufgen. 30. VII. 07.

Seit einigen Monaten nach dem Essen Magenschmerzen. Im Mai Aufstoßen und Erbrechen. Pat. verlor stark an Gewicht. — Gewicht 55 kg. Sieht etwas reduziert aus. Meso- und Hypogastrium stark vorgewölbt und aufgetrieben, durch den hochgradig gesenkten und erweiterten Magen. Die kl. Kurvatur liegt zweifingerbreit über Nabel, die große Kurvatur bei halbleerem Magenzustand direkt oberhalb Symphyse und taucht im Zustand der Füllung weit ins große Becken. Deutliche Magensteifung. In der Gegend des Pylorus fühlt man einen kleinapfelgroßen, mobilen druckempfindlichen Tumor, hochgradige Retention. Reichliche HCl, Milchsäure fehlt, Gesamtacidität 125. — Operation VIII. 07: (M.) Magen hochgradig gesenkt und stark dilatiert. Wandungen hypertrophisch. Die ganze Regio pylorica und praepylorica ist aufgegangen in eine handtellergroße kallöse harte jedoch nicht höckerige Induration, über deren Charakter die makroskopische Betrachtung keinen sicheren Aufschluß gibt. Starke perigastritische Adhäsionen. An der großen Kurvatur und gegen das Duodenum zu, eine Gruppe von etwa 6—7 über mandelgroßen Lymphdrüsen, die den Verdacht eines carcinös umgewandelten Ulcus nahelegen. Fixation der indurierten Stelle mit dem Pankreas. Resektion nach Billroth II.

Präparat: Kleine Kurvatur 9 cm, große Kurvatur 15 cm. Mikroskop. Diagnose: Ulcus ventr., hyperplast. Lymphdrüsen, nichts von Epithelwucherung.

Befund VIII. 13: Gewicht 75 kg. Gutes Allgemeinbefinden, keine Magensymptome.

76. A. J., 37 J., Dienstmädchen. Aufgen. 15. VIII. 07.

Gewicht 46 kg. Schwächliche Person. Epigastrium druckempfindlich. Magen vergrößert. Keine freie Salzsäure, keine Milchsäure. — Operation VIII. 07: (M.) Magen gesenkt, dilatiert, atonisch. Unmittelbar vor dem Pylorusring fühlt man ein derbes kallöses, der hinteren unteren Magenwand angehöriges Geschwür, daneben scheinen noch einige weiteren zu bestehen,

Digitized by Google

wovon eines wahrscheinlich in der Nähe der großen Kurvatur an der Hinterwand gelegen ist. Serose über dieser Stelle strahlig narbig verändert. Perigastritis adhaesiva an der Hinterwand des Magens. Gastroenterost. und Enteroanastomose. — Da Magenbeschwerden keineswegs sistierten, Januar 1909 nochmals Laparotomie. Bei gut funktionierender alter Gastroenterost., beschränkte sich die Operation auf Lösung zahlreicher Adhäsionen.

Befund VIII. 03: Pat. fühlt sich seit 2 Jahren etwas schwach. Gewicht 43,5 kg. Kein Erbrechen, jedoch Aufstoßen und Magenschmerzen.

77. B. Z., 43 J., Seidenwinderin. Aufgen. 19. VIII. 07.

48 kg Gewicht. Sieht reduziert aus. Keine freie Salzsäure, keine Milchsäure, G.-A. 50. — Operation VIII. 07: (Kr.) Magen etwas gesenkt und mäßig dilatiert. An der großen Kurvatur zweifingerbreit vom Pylorus Narben mit leichter Einziehung der großen Kurvatur. Ausgedehnte flächenhafte Perigastritis an der Hinterseite des pyloralen Drittels. Gastroenterost. post. nach Roux.

Befund VIII. 13: Gewicht 54 kg. Pat. fühlt sich gut.

78. F. M., 28 J., Dienstmädchen. Aufgen. 7. X. 07.

Diagnose: Ulcus ventr. perforatum. Operation X. 07: (H.) Perforation an Vorderwand in der Nähe der kl. Kurvatur gegen Cardia hin. Sie sitzt in stark indurierten Gewebe. Naht.

Befund: VIII. 13: Pat. lebt, nähere Auskunft nicht zu erhalten.

79. F. R., 63 J., Hausfrau, Aufgen. 21. X. 07.

Seit 8 Jahren Magenschmerzen mit häufigem Aufstoßen und Erbrechen. — Schwächliche Frau. Gewicht 39 kg. Leichte Kachexie. Magen gesenkt und stark erweitert. Deutliche Magensteifung, hochgradige Retention, Salzsäure vorhanden. Milchsäure fehlt, G.-A. 92. — Operation X. 07: (Kr.) Magen gesenkt, taucht ins Becken hinab, dickwandig, an seiner vordern Wand weiße streifenförmige Narbenzüge. Am Pylorus ringförmige mandarinengroße, derbe, harte, fixierte, höckerige Induration. Pankreaskopf verhärtet. Lymphdrüsen nicht vergrößert. Resektion nicht möglich. Carcinom nicht sicher, doch unwahrscheinlich. Gastroenterost. und Enteroanastomose.

Befund VIII. 13: Pat. hat seit Operation um 10 kg zugenommen, befindet sich gut, arbeitet seit Operation ununterbrochen.

80. H. H., 48 J., Bahnangestellter. Aufgen. 19. V. 07.

Diagnose: Ulcus ventriculi perforatum. Operation V. 07: (M.) Auf Vorderfläche des Pylorus eine eincentimestückgroße Perforationsstelle. Ganze Pylorusgegend infiltriert. Naht. Gastroenterost.

Befund VIII. 13: Zustand befriedigend. Hie und da noch Magenbeschwerden.

81. A. N., 54 J., Pfarrer. Aufgen. 14. VI. 07.

Gewicht 52 kg. Guter Ernährungszustand. Pylorusgegend druckempfindlich. Magen leicht vergrößert. — Operation VI. 07: (Kr.) Magen sehr groß, Wand hypertrophisch. Am Pylorus deutliche narbige Einziehungen, ebenso an der Hinterfläche des Magens. Perigastritis adhaesiva. Gastroenterost. und Enteroanastomose.

Befund VIII. 13: Gewicht bedeutend zugenommen. Pat. außerordentlich beglückt durch die Operation.

82. F. W., 54 J., Lokomotivführer. Aufgen. 20. VIII. 07.

Seit 4 J. Magenschmerzen. Seit einigen Wochen auch Erbrechen. Pat. will 12 kg abge-

Digitized by Google

nommen haben. — Gewicht 59 kg, abgemagert. Freie Salzsäure, keine Milchsäure. G.-A. 50. — Operation VIII. 07: (M.) Magen dilatiert. Pylorus unter der Leber fixiert, läßt sich nicht vorziehen. Am Pylorus fast apfelgroßer derber Tumor (Ulcustumor oder Carcinom?). Gastroenterost. nach Roux.

Befund VIII. 13: Gewicht 79 kg. Pat. fühlt sich wohl. Magenschmerzen nur bei Diätfehler.

83. P., 48 J., Ingenieur. Aufgen. 14. IX. 07.

Gewicht 62 kg. Magen dilatiert, große Kurvatur Mitte Nabel-Symphyse. — Operation IX. 07: (Kr.) Magen mächtig dilatiert. Am Pylorus 3 cm langer kallöser Ring, der eine fast vollständige Stenose bedingt und jedenfalls von einem Ulcus herrührt. Zahlreiche perigastritische Adhäsionen. Gastroenterost. und Enteroanastomose.

Befund VIII. 13: Gewicht 70 kg. Allgemeinbefinden gut. Bei strenger Diät keine Magenschmerzen.

84. U. V., 61 J., Gießer. Aufgen. 23. X. 07.

Magenleidend erst seit Januar 1907. Saures Aufstoßen. Seit Juni Erbrechen, 3 mal Blut im Erbrochenen. Abgemagert um 7 kg. — Gewicht 51 kg. Reduziertes Aussehen. Oberhalb des Nabels fühlt man tiefe Resistenz. Kaffeesatzartiges Erbrechen. Keine Salzsäure, keine Milchsäure. — Operation XI. 07: (Kr.) Die ganze kl. Kurvatur des Magens derb infiltriert, mit der Leberunterfläche innig verwachsen (Perigastritis infolge Ulcus?). Maligne Neubildung nicht mit Sicherheit ausschließen. Gastroenterost. und Enteroanastomose.

Befund VIII. 13: Gewicht 71 kg. Pat. fühlt sich vollkommen wohl, arbeitet seit der Operation ohne Unterbruch.

85. J. H., 34 J., Handlanger. Aufgen. 31. X. 07.

Gewicht 44 kg, Abnahme 10 kg. Ganz kachektisch. Direkt skelettartig. Kolossale Retention des Mageninhalts. Freie Salzsäure vorhanden. — Operation X. 07: (Kr.) Blut hydrämisch. Magen deutlich dilatiert. Eingeweide sehr blaß. Am Pylorus eine über walnußgroße Schwiele. Gastroenterost. und Enteroanastomose.

Befund VIII. 13: Gewicht 67 kg. Ausgezeichnetes Allgemeinbefinden.

86. J. L., 41 J., Landwirt. Aufgen. 11. XI. 07.

Gewicht 65 kg. Guter Ernährungszustand. Sieht anämisch aus. Epigastrium schmerzhaft. Freie Salzsäure. — Operation I. 08: (Kr.) Magen wenig vergrößert, läßt sich nicht vorziehen. An der kl. Kurvatur in der Nähe des Pylorus derbe Verwachsung der Magenvorderfläche mit Leberunterfläche, wahrscheinlich ein mit Leber verwachsenes Ulcus. Gastroenterost., Enteroanastomose.

Befund VIII. 13: Pat. lebt. Nähere Auskunft keine zu erhalten.

87. E. K., 35 J., Techniker. Aufgen. 25. XI. 07.

Magenleidend seit 10 Jahren. Seit 1900 Magenblutungen. — Leichte Abmagerung, 60 k. Unter dem r. Rippenbogen, in Nabelgegend starker Druckschmerz. HCl vorhanden, Milchsäure in Spuren, G.-A. 70. — Operation XI. 07: (Kr.) Magen nicht besonders vergrößert. Am Pylorus kleinapfelgroßer Tumor der vorderen Wand, schwielig und hart, mit der Umgebung stark fixiert. Magenwand hypertrophisch. Gastroenterost. und Enteroanastomose.

Befund VIII. 13: Gewicht 75 kg. Pat. fühlt sich ausgezeichnet.

88. Ch. H., 23 J., Saaltochter. Aufgen. 27. I. 08.

Gut aussehend. Magen reicht mit großer Kurvatur dreifingerbreit unterhalb Nabel.

Digitized by Google

Freie Salzsäure. — Operation II. 08: (Kr.) Magen nicht besonders vergrößert. An der vorderen Seite des Pylorus kirschgroße Induration und Verdickung der Wand. An der großen Kurvatur gegen Pylorus zu eine ziemlich breite Narbe. Serosa leicht eingezogen. Gastroenterost. und Enteroanastomose.

Befund VIII. 13: Gewicht 60 kg. Allgemeinbefinden gut.

89. M. B., 38 J., Hausfrau. Aufgen. 15. II. 08.

Gewicht 45 kg. Kachektisches Aussehen. Magen gesenkt, normal groß. Salzsäure in Spuren, keine Milchsäure. — Operation II. 08: (Kr.) An der kl. Kurvatur näher der Cardia kleinmandarinengroßer Tumor, fest fixiert, mit Unterfläche der Leber verwachsen. Deutlicher Sanduhrmagen mit kleinerem hypertrophischen, cardialem und größeren atonischem, pyloralem Teil. Gastrogastrost.

Befund VIII. 13: Gewicht gestiegen. Pat. fühlt sich sehr gut. Hält Diät.

90. L. R., 51 J., Hausfrau. Aufgen. 23. III. 08.

Seit Frühjahr 1907 magenleidend. Seit September 1907 Erbrechen, fast täglich. — Reduzierter Ernährungszustand. Magen stark gesenkt. Keine freie Salzsäure, keine Milchsäure, G.-A. 30. — Operation III. 08: (M.) Pylorusgegend verdickt, daselbst walnußgroße Resistenz an der Vorderwand, an Hinterwand deutliche Ulcusnarbe. Magen leicht vergrößert. Gatsroenterost. nach R o u x.

Pat. starb am 1. X. 08. Die Magenautopsie ergab mäßige Dilatation des Magens, keine Schrumpfung der Anastomosenöffnung, kein Neoplasma.

91. B. B., 54 J., Hausfrau. Aufgen. 16. V. 08.

Schlechter Ernährungszustand, 42 kg. Magen dilatiert und ektasiert. Salzsäure in Spuren, keine Milchsäure. — Operation V. 08: (Kr.) Schwielig verdickter Pylorus. Gastroenterost., Enteroanastomose.

Befund: VIII. 13: Gewicht 47 kg. Pat. fühlt sich wohl, leidet momentan unter Kopfschmerzen.

92. S. B., 50 J., Hausfrau. Aufgen. 16. X. 08.

Gewicht 50 kg. Kein Tumor in Pylorusgegend zu fühlen. — Operation X. 08: (Kr.) In der Pars pylorica einige derbe Verwachsungsstränge, 4 cm entfernt vom Pylorus ringförmige straffe Einziehung des Magens. Pylorus frei. Diagnose: Ventriculus bilocularis. Gastrojejunostomie und Enteroanastomose.

Befund VIII. 13: Gewicht 57 kg. Außerordentlich gutes Allgemeinbefinden.

93. E. E., 41 J., Hausfrau. Aufgen. 11. XII. 08.

Seit 20 J. magenleidend. Seit 1906 Erscheinungen stärker, häufiges, fast tägliches Erbrechen. — Mager, Gewicht 50 kg. In der Tiefe des Epigastriums fühlt man eine schmerzhafte Resistenz. Freie Salzsäure, G.-A. 70. — Operation XII. 08: (Kr.) Magen groß, schlaff, am Pylorus ein fast kleinapfelgroßer derber, nicht fixierter Tumor (Carcinom? Ulcustumor?). Keine Drüsen, kein Ascites. Da der Operateur doch mehr der Ansicht zuneigt, es handle sich um einen Ulcustumor, wird Gastroenterost. und Enteroanastomose angelegt.

VIII. 12: Pat. wegen recidivierendem Magengeschwür 10 Wochen lang in einem Krankenasyl.

Befund 1913: Pat. fühlt sich wohl, 62 kg. Keine Magenschmerzen.

Digitized by Google

94. W. G., 60 J., Arbeiter. Aufgen. 29. II. 08.

Diagnose: Ulcus ventriculi perforatum. — Operation II. 08: (M.) An Vorderfläche des Pylorus kreisrunde Perforationsöffnung. Naht. Gastroenterost.

Befund VIII. 13: Pat. fühlt sich wohl. Starker Potator.

95. A. E., 65 J., Landwirt. Aufgen. 24. III. 08.

Hagerer Mann von herabgesetztem Ernährungszustand, 57 kg. Sichtbare Magenperistaltik. Magensteifung. Untere Magengrenze handbreit unterhalb des Nabels. Freie HCl. — Operation III. 08: (Sch.) Magen wenig vergrößert, stark descendiert. Am Pylorus Verwachsungen mit Umgebung. Daselbst zirkuläre Resistenz von derbem Charakter, die den Eindruck einer gutartigen Pylorusstenose macht. Perigastritis adhaes. an hinterer Magenwand. Gastroenterost., Enteroanastomie.

Befund VIII. 13: Gewicht 70 kg. Appetit gut, öfters Erbrechen. Untersuchung läßt Carcinom ausschließen.

96. H. Sch., 57 J., Bahnmeister. Aufgen. 14. IV. 08.

Kräftiger Mann. Fettpolster geschwunden. Salzsäure fehlt, G.-A. 80. — Operation IV. 08: (M.) Am Pylorus harte Schwiele und starke perigastritische Verwachsungen, namentlich zwischen hinterer Magenwand und Mesocolon. Gastroenterost. und Enteroanastomose.

Befund VIII. 13: 74 kg Gewicht. Hie und da Magenschmerzen. Nach ärztlichem Bericht ist ein Carcinom auszuschließen.

97. K. M., 50 J., Schreiner. Aufgen. 24. V. 08.

Diagnose: Ulcus ventriculi perforatum. — Operation V. 08: (M.) Perforationsstelle an Vorderwand des Pylorus in kallösem narbigem Gewebe. Gastroenterost. und Gastroenteroanastomose.

Gestorben X. 12 an chronischer Myocarditis und katarrhalischer Pneumonie.

98. J. Sch., 48 J., Maler. Aufgen. 9. VIII. 08.

Diagnose: Ulcus ventriculi perforatum. — Operation VIII. 08: Gastroenterost.

Befund VIII. 13: Allgemeines Wohlbefinden. Keine Magensymptome.

99. S. B., 58 J., Straßenarbeiter. Aufgen. 22. VIII. 08.

Reduziertes Aussehen. In Nabelgegend druckempfindliche Stelle. Keine freie Salzsäure, keine freie Milchsäure, G.-A. 60. — Operation IX. 08: (M.) An kl. Kurvatur deutliche Schwellung und Verhärtung, die als Ulcus taxiert wird. Gastroenterost. und Enteroanastomose.

Befund VIII. 13: Mäßiger Ernährungszustand. Starker Alkoholiker, bricht morgens nüchtern. Keine freie Salzsäure. Die Beschwerden des Pat. scheinen von einer Gastritis alcoholica herzurühren.

100. H. S., 20 J., Konditor. Aufgen. 8. IX. 08.

Blasser Mann. Kräftige Magenperistaltik. Bei der Ausheberung etwas Blut. Keine freie HCl, keine Milchsäure. — Operation IX. 08: (Sch.) An der kl. Kurvatur in der Pylorusgegend kirschgroßer, Indurationstumor. Starke Adhäsionen. Gastroenterost. und Enteroanastomose.

Befund VIII. 13: Pat. lebt. Adresse unbekannt.

101. E. St., 44 J., Maler. Aufgen. 27. X. 08.

Mäßiger Ernährungszustand. Magen stark dilatiert. Freie Salzsäure. — Operation IX. 08: (Kr.) Magen ungemein dilatiert, steht fast senkrecht. Allgemeine Enteroptose. Leber

Digitized by Google

überschreitet um 4 Fingerbreite den Rippenbogen. Pylorus fast steinhart. Hochgradigste Stenose. Enteroanastomose und Gastroenterost.

Befund VIII. 13: Pat. lebt. Adresse unbekannt.

102. Fräulein E. B., 48 J. Aufgen. 25. II. 09.

Typische Ulcusanamnese. Magenleidend seit 30 Jahren. Seit 5 Jahren erhöhte Beschwerden, Aufstoßen, Erbrechen. — Gewicht 42 kg, stark abgemagert. Untere Magengrenze handbreit über Symphyse. Freie Salzsäure. — Operation III. 08: (Kr.) An der kleinen Kurvatur mächtige kallöse Infiltration, die zuerst als Carcinom imponiert, späterhin aber als Ulcus gedeutet wird. Enteroanastomose und Gastroenterost.

Befund VIII. 13: Gewicht 49 kg. Pat. fühlt sich ordentlich, hat aber immer noch starke Magenbeschwerden.

103. Fräulein S. R., 45 J. Aufgen. 5. VIII. 09.

Heruntergekommene Pat. Gewicht 43 kg. Keine freie Salzsäure. — Operation VIII. 09: (Sch.) Magen leicht dilatiert. Am Pylorus an der hinteren Wand kirschgroße Induration, die man als Ulcus anspricht. Perigastritis adhaes. der hinteren Magenwand. Gastroenterost. post., Enteroanastomose.

Befund VIII. 13: Gewicht 54 kg. Allgemeinbefinden befriedigend. Magenfunktion gebessert, aber nie ganz ohne Beschwerden.

104. E. Z., 53 J., Hausfrau. Aufg. 14. VIII. 09.

Mäßiger Ernährungszustand, 40 kg. Tiefstand des Magens, untere Magengrenze handbreit über Nabel. — Operation VIII. 09: (Sch.) Magen stark vergrößert. Auf der Vorderseite gegen den Pylorus hin fünffrankenstückgroße Induration. Perigastritis adhaes. der hinteren Magenwand. Gastroenterost. und Enteroanastomose.

Befund VIII. 13: Pat. fühlt sich ordentlich, ißt alles. Vollkommen arbeitsfähig. Gewicht 62 kg.

105. M. H., 43 J., Fabrikarbeiterin. Aufgen. 23. XI. 09.

Reduziertes Aussehen, 43 kg. Magen kaum vergrößert. Keine freie Salzsäure, keine Milchsäure. G.-A. 15. — Operation XII. 09: (Sch.) Magen leicht vergrößert. An der hinteren Wand des Pylorus kl. flächenförmige Verhärtung, von Fünfcentimesstückausdehnung. Perigastritische Verwachsungen. Gastroenterost. und Enteroanastomose.

Befund VIII. 13: Gewicht 50 kg. Befriedigendes Allgemeinbefinden.

106. I. S., 46 J., Hausfrau. Aufgen. 24. XI. 09.

Gewicht 46 kg. Magen reicht mit großer Kurvatur etwas unterhalb des Nabels. Epigastrium druckempfindlich. Motorische Insufficienz. Freie Salzsäure, keine Milchsäure. — Operation XII. 09: (Kr.) Magen mit vorderer Bauchwand vielfach verlötet, Wand zum Teil kallös verdickt und derb. Auf seiner hinteren Seite Magen fest fixiert. Deshalb Gastroenterost. ant. und Enteroanastomose.

Befund VIII. 13: Gewicht 60 kg. Pat. fühlt sich wohl. Höchst selten Magenbeschwerden.

107. A. I., 38 J., Kondukteur. Aufgen. 11. I. 09. Reduziert aussehend, 60 kg. Epigastrium druckempfindlich. Untere Magengrenze Mitte Nabel Symphyse. Freie HCl, keine Milchsäure, G.-A. 64. — Operation I. 09: (Kr.) Magen stark dilatiert. Am Pylorus ringförmige Induration, narbig durchschimmernd. Gastroenterost., Enteroanastomose.

Befund VIII. 13: Gewicht 74 kg. Recht gutes Allgemeinbefinden. Juli 1912 einmalige Magenblutung.

Digitized by Google

108. L. W., 46 J., Hausfrau. Aufgen. 4. X. 10.

Leidlich guter Ernährungszustand, 47 kg. Magen gesenkt. Große Kurvatur 3 Finger oberhalb Symphyse. Freie HCl, keine Milchsäure. — Operation X. 10: (H.) Magen erweitert. Magenwand hypertrophisch. An der vorderen Pylorusfläche kallöse Indurationen. Perigastritis adhaes. an der Magenhinterfläche. Gastroenterost., Enteroanastomose.

Befund VIII. 13: Gewicht 47 kg. Zustand ordentlich. Bei Diät keine Magenbeschwerden.

109. L. H., 51 J., Hausfrau. Aufgen. 21. X. 10.

Leicht abgemagert. Kleine Kurvatur in Nabelhöhle, große Kurvatur dreifingerbreit oberhalb Symphyse. — Operation X. 10: Magen stark vergrößert. Am Pylorus haselnußgroße kallöse Induration. Gastroenterost. post.

Befund VIII. 13: Pat. mit ihrem Befinden außerordentlich zufrieden.

110. A. L., 53 J., Landwirt. Aufgen. 17. II. 10.

Reduzierter Ernährungszustand. Gewicht 64 kg. Magen erweitert. Große Kurvatur dreifingerbreit unterhalb Nabel. Salzsäure in Spuren, keine Milchsäure. — Operation II. 10: (Sch.) Im Pylorus eine zirkuläre, harte, narbige Induration. Fixation mit Leber. Gastroenterost. und Enteroanastomose.

Befund VIII. 13: Gewicht 74 kg. Gutes Allgemeinbefinden. Nur höchst selten Erscheinungen von seiten des Magens.

111. E. M., 32 J., Hausierer. Aufgen. 27. II. 10.

Seit Anfang 1910 fühlt sich Pat. nicht mehr recht wohl. Appetitlosigkeit und Druckgefühl in Magengegend. Tägliches Erbrechen. Gewicht 42 kg. Magen nicht erweitert. Keine freie Salzsäure. — Operation III. 10: Magen etwas dilatiert. An der vorderen Magenwand ca. fünfcentimesstückgroße Induration. Pars pylorica verhärtet, stellt einen ca. kleinhühnereigroßen Tumor vor. Da die Diagnose auf Ulcus gestellt wird, schließt man die Gastroenterost. nach Roux an. Pat. wurde am 18. III. mit einer Gewichtszunahme von 6 kg geheilt entlassen.

Gestorben 18. XI. 10. Amtlich beglaubigte Todesursache: Netzkrebs.

112. H. Z., 45 J., Landwirt. Aufgen. 10. V. 10.

Stark reduzierter Ernährungszustand. Gewicht 48 kg. Epigastrium druckempfindlich. Freie Salzsäure, keine Milchsäure. Hämoglobingehalt 50. — Operation V. 10: (Kr.) An der kl. Kurvatur in Zweifrankstückgröße eine kallöse harte Schwiele an der Vorderwand, eine ebensolche an entsprechender Stelle an der Hinterwand (sattelförmige Induration). Pylorus frei. Leichte Sanduhrform des Magens. Diagnose: Ulcusschwiele. Bei dem schlechten Allgemeinzustand kommt überhaupt nur die Gastroenterost. in Betracht.

Befund VIII. 13: Gewicht 57 kg. Sehr gutes Allgemeinbefinden.

113. J. K., 34 J., Knecht. Aufgen. 12. V. 10.

Diagnose: Ulcus ventriculi perforatum. Operation V. 10: (H.) An der kl. Kurvatur, nahe der Cardia erbsengroße Perforation, inmitten einer indurierten Zone. Ulcusnaht, Gastroenterost.

Befund VIII. 13: Pat. lebt. Adresse unbekannt.

114. A. K., 45 J., Taglöhner. Aufgen. 21. VII. 10.

Mittelmäßig ernährter Mann, 57 kg. Keine freie Salzsäure, keine freie Milchsäure, G.-A. 20. — Operation VIII. 10: (Sch.) In der Pylorusgegend nahe der untern Zirkumferenz derbere

Digitized by Google

Resistenz, sowie verschiedene Adhäsionsstränge. Gastritis adhaesiva an der Magenhinterwand. Gastroenterost. und Verengerung des Pylorus.

Befund VIII. 13: Gewicht 66 kg. Pat. befindet sich wohl.

115. H. N., 73 J., Schreiner. Aufgen. 1. VIII. 10.

Stark abgemagert, 52 kg. Starke Retention. Freie Salzsäure 0,2 %, Milchsäure positiv. — Operation VIII. 10: (H.) In der Pylorusgegend narbige Verhärtungen, Verwachsungsstränge mit Gallenblase und Duodenum. Gastroenterost. post.

Pat. starb 1. II. 12 infolge einer Luftröhrenverengerung an einem tiefliegenden Kropfe. Bis zu seinem Ableben gutes Wohlbefinden.

116. H. St., Zeichner, 38 J. Aufgen. 23. IX. 10.

Diagnose: Ulcus ventriculi perforatum. — Operation IX. 10 (H.) An der Vorderfläche des Pylorus stecknadelkopfgroße Perforation in infiltrierter Umgebung. Uebernähung. Gastroenterost.

VIII. 13: Pat. lebt. Näheres nicht bekannt.

Digitized by Google

XXI.

AUS DER

CHIRURGISCHEN KLINIK ZU ZÜRICH.

DIREKTOR: PROF. DR. SAUERBRUCH.

Ueber retroperitoneale Duodenalrupturen.

Von

Dr. **R. Keller,**

Assistenzarzt der Frauenklinik in Strassburg,
z. Zt. Volontärarzt der Klinik.

Trotz der geschützten Lage des Duodenums hinter verschiedenen Organen der Bauchhöhle zählen Verletzungen desselben keineswegs zu den Seltenheiten. Durchsieht man verschiedene größere Sammelarbeiten, die dieses Thema behandeln, so wird man folgende Zahlen finden: Bei Petry (1) unter 219 Fällen von Verletzungen des Magendarmtractus 9 des Duodenums, bei Tawastst jerna (2) unter 170 Fällen 9 und bei Hertle (3) unter 136 Fällen sogar 15. Zieht man hierbei weiter in Betracht, daß das Duodenum nur einen sehr kleinen Teil des gesamten Magendarmtractus ausmacht, so wird die Häufigkeit der Verletzung dieses Darmabschnittes erst recht in die Augen fallen. So konnte denn Schumacher (4) in seiner Arbeit unter Berücksichtigung der Statistiken von Jeannel (5) und Meerwein (6) im ganzen 91 subkutane Duodenalverletzungen zusammenstellen, denen er einen eigenen, dem selteneren Typus der retroperitonealen Duodenalverletzungen angehörigen Fall anreiht. Streng genommen müßten 19 Fälle davon abgerechnet werden, weil bei diesen die Verletzung am Uebergang zwischen Duodenum und Jejunum saß, so daß im ganzen genommen 24 Fälle von retroperitonealer Duodenalruptur durch stumpfe Gewalt in der Literatur bekannt sind.

In den folgenden Jahren sind einige neue Fälle von subkutanen Duodenalrupturen bekannt geworden. Diese Mitteilungen stammen von Hagemeister (7) (1)[1]), E. Lonhard (8) (2 und 3), W. Wolf (9) (4),

1) Die Zahlen in der zweiten Klammer bezeichnen die Reihenfolge der angeführten Fälle.

Digitized by Google

F. Kroiss (10) (5), v. Winiwarter (11) (6 und 7), Röpke (12) (8), Schwabe (13) (9), G. Cauli (14) (10); allen ist gemeinsam, daß durch eine stumpfe Gewalt die Ruptur des Duodenums eintrat, bei der das Peritoneum primär mit einriß und so eine primäre Kommunikation zwischen dem Darmlumen und der Peritonealhöhle entstand. Fälle von rein retroperitonealer Ruptur fanden sich unter all diesen 10 Fällen aus den letzten Jahren nicht; auch der zweite Fall von Lonhard (8) darf nicht hierher gezählt werden, da der Riß die ganze Darmwand durchsetzte; nur durch das Darüberlagern des Mesenteriums verlief der ganze Prozeß retroperitoneal.

Es rechtfertigt sich darum die Mitteilung zweier neuer Beobachtungen von retroperitonealer Duodenalruptur aus der Züricher Klinik, bei denen die Ruptur sich einmal auf die Vorderwand des Duodenums erstreckte, aber die Serosa unverletzt ließ, das andere Mal die Hinterwand des Duodenums betraf.

1. (Fall 11.) Der 18 j. Zimmermann G. L., der früher immer gesund war, fiel am 26. VII. 10 bei einem Neubau etwa 4 m tief herab und schlug dabei mit der r. Leibseite auf eine Brettkante auf. Es trat keine Bewußtlosigkeit und kein Brechen auf, nur klagte der Pat. sofort über heftige Schmerzen in der r. Bauchseite. Etwa 2 Stunden darnach wurde vom behandelnden Arzte eine rechtsseitige erhöhte Bauchdeckenspannung festgestellt und deswegen Pat. der chirurgischen Klinik überwiesen.

Befund: Kräftig entwickelter Jüngling. Gesichtsfarbe gut, Sensorium frei. Temp. 37,6, Puls 154, regelmäßig. Abdomen etwas vorgewölbt, die Bauchdecken leicht gespannt, auf der r. Seite stärker als auf der linken. In der r. abhängigen Bauchseite deutliche Dämpfung. Leberdämpfung vorhanden, Leber, ebenso wie die Milz, nicht palpabel. Im Urin kein Blut.

Nach diesem Befunde nahm man eine infolge der Bauchquetschung entstandene Ruptur der Leber an und schritt sofort zur Laparotomie, 12 Stunden nach dem Unfall (Dr. Hensche n). Nach Eröffnung des Peritoneums sieht man die Serosa der Därme überall spiegelnd glatt. Beim Eingehen mit der Hand quillt etwas Blut aus der Lebergegend, zugleich sieht man einen retroperitoneal gelegenen bläulichen, länglichen Tumor, der die ganze Länge des Colon ascendens einnimmt. Bei der Incision desselben an seiner Basis quillt eine ziemliche Menge einer dünnflüssigen, fade riechenden Flüssigkeit hervor, die wie dunkler Tee aussieht. Da der Puls erheblich schlechter wird, wird der retroperitoneale Raum tamponiert und auf eine weitere Versorgung der in der Tiefe gelegenen Wunde verzichtet. Verband.

Pat. erholt sich nach der Operation nur vorübergehend und stirbt 5 Tage später an Peritonitis. Bei der Sektion fand sich an der Flexura duodeni inferior subperitoneal gelegen ein ca. 3½ cm im Durchmesser haltender Defekt der Schleimhaut mit prolabierten Rändern an der nach vorne und abwärts gelegenen vorderen Hälfte der Zirkumferenz. Allgemeine Peritonitis, ausgehend von einer rechtsseitigen retroperitonealen Phlegmone, eitrige Mediastinitis und Pleuritis.

2. (Fall 12.) Am 11. V. 12 fiel einem 27 j. Handlanger bei der Arbeit mittags ½12 Uhr ein schwerer Bretterladen direkt auf die Bauchgegend. Pat. soll schon auf dem Arbeitsplatz erbrochen haben, konnte aber noch nach Hause gehen. Starke Schmerzen im Rücken. Der herbeigerufene Arzt fühlte einen weichen Leib und konstatierte bloß eine Bauchdeckenkontusion. In der folgenden Nacht trat 2 mal Erbrechen auf, jetzt erst stellte sich Bauchdekkenspannung ein, weshalb Pat. vom Arzt der Klinik überwiesen wurde.

Digitized by Google

Allgemeines Aussehen gut, Puls nicht beschleunigt, 84, regelmäßig und gleichmäßig. Das Abdomen etwas gespannt, im l. Hypochondrium und Epigatsrium druckempfindlich. Hier auch die stärkste Bauchdeckenspannung. Wegen der unbestimmten Symptome wurde nur die Wahrscheinlichkeitsdiagnose auf Verletzung des Magens oder eines Darmteiles gestellt.

Sofortige Laparotomie (Dr. Schumacher): Nach Eröffnung der Peritonealhöhle quillt Blut aus derselben heraus. Im Fettgewebe des großen Netzes zahlreiche Fettgewebsnekrosen. Die Unterfläche des Mesocolon transversum ist in der Ausdehnung eines Handtellers blutig suffundiert. Nach Spaltung des parietalen Peritoneums kommt man auf die vor der Wirbelsäule gelegene zertrümmerte Partie des Pankreas. Da sich über der r. Niere ein großes Hämatom feststellen läßt, das sich in die Radix des Mesocolon und über die Pars horizontalis inferior duodeni erstreckt, wird eine Verletzung des Duodenums vermutet. Daher Spaltung des Peritoneums und Auslösung des Duodenums. Bei Besichtigung desselben zeigt sich an der unteren Fläche der Pars descendens eine ca. zweifrankenstückgroße, graugelb verfärbte Partie des Darmabschnittes, die jedoch keine Kommunikation mit dem Lumen aufweist. Die übrigen Teile des Duodenums sind intakt. Uebernähung der lädierten Stelle, Drainage. Schluß der Bauchhöhle.

Nach geringen Temperatursteigerungen in den ersten Tagen weiterer fieberfreier Verlauf. Während 3—4 Wochen entleert sich eine bald größere, bald kleinere Menge Sekret aus der zurückgebliebenen Fistel. Bei der Entlassung am 8. VII. 12 ist die Fistel geschlossen. Keine Narbenbeschwerden, keine Hernie.

Die Aetiologie solcher subkutanen Duodenalverletzungen ist in allen Fällen gleich. Stets hat eine stumpfe Gewalt an ziemlich umschriebener Stelle meistens auf die oberen Partien des Abdomens eingewirkt. In den obigen 10 Fällen war die Verletzung zustande gekommen durch einen Stoß gegen eine Wagendeichsel (5, 10), gegen einen Mistgabelstiel (6), durch einen Hufschlag (7), durch Einklemmen zwischen zwei Puffer (3), durch auffallende Kohlenstücke (9), ferner durch Aufschlagen auf eine Brettkante resp. einen Bretterladen (11, 12), durch eine einstürzende Mauer auf den Rücken eines Mannes, der gebeugt über einen Balken lehnte (2), durch eine breit angreifende Gewalt, wie Ueberfahrenwerden (1, 8). Eine ganz eigenartige Einwirkungsart der verletzenden Gewalt stellt Fall 4 dar; hier wird die ursprünglich tief unten am Abdomen spitz ansetzende Gewalt (Lanze) dadurch ebenfalls zu einer stumpfwirkenden, daß sie die Bauchdecken nicht durchsetzte, sondern dieselben in der Richtung nach oben stumpf vor sich herschob.

Für den Effekt der Gewalt ist es an sich gleichgültig, ob der verletzende Körper sich in Ruhe befindet und das Individuum mit großer Gewalt gegen denselben getrieben wird (Fall oder Anlaufen gegen Wagendeichsel), oder ob umgekehrt auf den ruhenden menschlichen Körper eine Gewalt von außen mit der nötigen Kraft einwirkt. Bedingung ist nur, daß der verletzende Körper mit einer gewissen Kraft an einer Stelle auftrifft, von der aus eine Einwirkung auf das Duodenum stattfinden kann. Die einwirkende Gewalt wird also demgemäß in den meisten Fällen in der Oberbauchgegend einsetzen und gerade nach hinten nach der Wirbelsäule hin gerichtet sein; jedoch kann sie auch an jedem anderen Punkte des Abdomens ansetzen.

Digitized by Google

wenn sie nur gegen die Lage des Duodenums hin gerichtet ist; dies wird besonders gut durch Fall 4 illustriert. Infolge dieser stumpf angreifenden Gewalt bleiben die äußeren Bauchdecken in der Regel vollkommen intakt; wir finden höchstens kleine Hautabschürfungen oder geringe Hämatome in der Bauchwandmuskulatur; nur in Fall 4 hatte die Lanzenspitze die Bauchwand teilweise durchbohrt, aber das Peritoneum unverletzt gelassen.

Die Pathogenese der Darmrupturen überhaupt ist seit den Arbeiten von Petry (1) und Moty (15), die durch die Untersuchungen von Sauerbruch (16) klinisch und vor allen Dingen experimentell ergänzt wurden, unserem Verständnis wesentlich näher gebracht worden; man nimmt darnach jetzt allgemein drei Formen der Entstehung für die Darmrupturen an: 1. Rupturen durch Quetschung, 2. Rupturen durch Berstung, 3. Rupturen infolge Abriß durch Zug.

Jede dieser Formen hat bestimmte mechanische Voraussetzungen.

Bei der Ruptur durch Quetschung wird das Darmstück von der einwirkenden Gewalt gegen eine harte Unterlage gepreßt. Dadurch wird die Darmwand durchgequetscht. Bedingung hiefür ist, daß das Darmstück wenig beweglich und ziemlich leer ist.

Die Berstungsruptur entsteht dann, wenn ein mit Gas oder flüssigem Inhalt gefüllter Darm von der Gewalt direkt getroffen wird. Hierbei ist wichtig, daß die betreffende Schlinge nach beiden Seiten hin abgeschlossen ist. Dadurch kann der Inhalt der Gewalt nicht ausweichen und bringt die Darmschlinge zum Bersten. Die mechanischen Vorbedingungen für die Verletzung sind demnach nur selten gegeben.

Die dritte Art der Darmruptur: Abriß durch Zug, kann nur dort eintreten, wo weniger bewegliche Darmschlingen in gut bewegliche übergehen. Begünstigt wird dieser Mechanismus durch dünne, gut verschiebliche Bauchdecken.

Alle diese 3 Verletzungsmechanismen sind von den Autoren, die über die Pathogenese der Duodenalrupturen geschrieben haben, angenommen worden; einzelne nehmen auch Kombinationen von zwei Arten an, so von Quetschung und Berstung (4), von Quetschung und Abriß durch Zug (8, 9).

Am häufigsten ist unter den 12 oben angeführten Fällen die Ruptur durch Quetschung entstanden; nämlich in 6 Fällen (2, 3, 11, 12 sind schon von den betreffenden Autoren so gedeutet; in Fall 1 und 5 wahrscheinlich in demselben Sinne zu erklären). Diese Art der Verletzung durch Quetschung läßt sich auch unschwer aus den anatomischen Verhältnissen des Duodenums erklären. Dasselbe liegt vollkommen fixiert der Wirbelsäule auf. Trifft eine Gewalt an dieser Stelle die Wirbelsäule, so kann das Duodenum nicht ausweichen und wird gegen die Knochenvorsprünge gedrückt, gequetscht und zum Schluß durchgequetscht. Bestimmend für diese Entstehungsform ist, daß das Duodenum für gewöhnlich nicht zu sehr gefüllt ist. Dies geht aus den Leichen- und Tierversuchen von Sauer-

Digitized by Google

bruch (16) hervor; bei leerem Darm ließ sich immer leichter eine Kontusion und Quetschung erzielen, während Blähung von Darmschlingen dieselben einigermaßen vor der Quetschung schützte.

So möchten wir auch die Entstehung des Risses in unseren beiden Fällen von retroperitonealer Ruptur deuten. Die Gewalt wirkte in beiden Fällen in ähnlicher Weise: Aufschlagen des Körpers auf die Kante eines Brettes durch Sturz (11) und Auffallen eines schweren Bretterladens (12); beide Male wurde hierdurch die Oberbauchgegend von einer Gewalt getroffen, die gegen die Wirbelsäule gerichtet war. Von einer besonderen Füllung des Darmes ist in der Operationsgeschichte nicht die Rede; im Gegenteil, wir können annehmen, daß der Tageszeit nach (vormittags (11) und ½12 Uhr mittags (12)) die oberen Partien des Intestinaltractus ziemlich leer gewesen sind. Es finden sich also in beiden Fällen die für eine Quetschung günstigsten Bedingungen erfüllt. Von der Intensität der Gewalt, mit welcher die gequetschte Stelle getroffen wurde, wird es des weiteren abhängen, ob die Darmwand in ihrer ganzen Dicke durchgequetscht wird, oder ob die Darmwand bloß kontusioniert wird; in diesem Fall entsteht keine Kommunikation des Darmlumens mit der Umgebung. Hierfür bietet Fall 12 ein treffendes Beispiel: Man fand hier bei der Operation eine zweifrankenstückgroße, gelb gefärbte, nekrotisch aussehende Partie an der unteren Fläche der Pars descendens duodeni ohne Kommunikation mit dem Lumen.

Weshalb nun in dem einen Falle die gesamte Darmwand mit all ihren Schichten einreißt, in anderen jedoch die eine oder die andere Schicht intakt bleibt, können wir mit Sicherheit nicht entscheiden. Die Stärke und die besondere Form der Gewalteinwirkung kann man jedenfalls nicht dafür verantwortlich machen. Vielleicht bringen uns aber die histologischen Untersuchungen von Hertle (3) (wenigstens am Schweinsdarm) einige Erklärung; es zeigte sich in seinen Versuchen, daß das Peritoneum gegen die Durchquetschung am widerstandsfähigsten, daß dagegen am hinfälligsten die Muskulatur war; diese gerade war in der größten Ausdehnung in den meisten Versuchen zertrümmert, während die anderen Darmschichten der einwirkenden Gewalt noch genügend Widerstand geleistet hatten.

Die zweite Entstehungsart der Darmverletzungen ist die durch Berstung. v. Winiwarter (11) hat seine beiden Fälle so aufgefaßt. Uns erscheint es nahe liegender und physikalisch richtiger, eine direkte Quetschung des Duodenums durch den Mistgabelstiel und durch den Hufschlag anzunehmen. Solche Formen der Gewalteinwirkung haben gerade nach der älteren Literatur des öfteren Duodenalrupturen hervorgerufen. Vor allen Dingen ist aber, wie wir oben hervorhoben, experimentell sichergestellt, daß Berstungsrupturen beim leeren Darm nicht vorkommen können. Für gewöhnlich ist aber eine stärkere Füllung des Duodenums nicht vorhanden, fällt damit die wichtigste Bedingung für das Zustandekommen der Berstung weg. Ich glaube daher, daß die Ruptur durch Berstung beim

Digitized by Google

Duodenum nicht vorkommt, bis jetzt wenigstens mit Sicherheit nicht beobachtet ist. Aus denselben Gründen halte ich auch die Kombination von Quetschung und Berstung, wie sie Wolf (9) für seinen Fall geltend macht, für unwahrscheinlich. Eine Quetschung allein genügt, um diese charakteristische Verletzung zu erklären.

Die dritte Form der Darmrupturen, die infolge Abriß durch Zug entsteht, ist eine typische Verletzung des Duodenums. Entsprechend dem Mechanismus, der für diese Verletzung charakteristisch ist, sitzt die Zerreißung wohl selten zwischen Pylorus und Anfangsteil des Duodenums, häufiger an der Flexura duodeno-jejunalis, also an den Stellen, an denen das fixierte Duodenum in beweglichere Darmpartien übergeht. Voraussetzung ist eine tangentiale Wirkung der Gewalt, die den beweglichen Darmabschnitt erfaßt und ihn von der Fixationsstelle abreißt; es ist verständlich, daß Därme und schlechte Bauchdecken, durch die hindurch die Gewalt leicht die Därme ergreifen kann, das Zustandekommen solcher Verletzungen begünstigen. Es folgt aus diesen Tatsachen, daß nur selten ein solcher Abriß des Duodenums zustande kommen kann. Darum kann man bezweifeln, ob die von Röpke und Wolf als Abrißrupturen gedeuteten Darmrupturen nicht Quetschungsrupturen gewesen sind. Das Ueberfahrenwerden und das Auffallen von Kohlenstücken scheint mir dafür zu sprechen.

Aus allem dem folgt, daß die subkutanen Duodenalrupturen fast nur durch Quetschung entstehen können; Berstungsverletzungen sind ausgeschlossen. Die Verletzungen infolge Abriß durch Zug sind möglich, aber selten; meistens sind dann die Nachbarabschnitte mitverletzt.

Aus diesen Tatsachen folgt außerdem, daß die Duodenalrupturen am häufigsten an der Pars horizontalis inferior vorkommen, der Stelle, die genau vor der Wirbelsäule liegt.

In den oben angeführten Fällen fand sich die Verletzung 1 mal zwischen Pylorus und Pars descendens (9), 2 mal in der Pars descendens (5 und 12), am häufigsten, nämlich 5 mal, an der Pars horizontalis inferior (3, 4, 6, 7, 11), 1 mal am aufsteigenden Teil (8), 2 mal an der Grenze zwischen Duodenum und Jejunum (1 und 2); 1 mal war eine genauere Lokalisation nicht angegeben (10).

Ferner muß eine weitere Lokalisation der Duodenalrupturen gemacht werden: ob die Verletzung in der Vorderwand oder Hinterwand sitzt. Durch seine breite Fixation auf der Wirbelsäule liegt ein großer Teil der Zirkumferenz des Duodenums retroperitoneal; Risse, die in der Hinterwand des Duodenums entstehen, liegen also ganz retroperitoneal. Jedoch verdienen nicht nur diese Verletzungen eine solche Bezeichnung, sondern auch diejenigen der Vorderwand, die das Peritoneum intakt lassen. Diese Unterscheidung, wie sie Schumacher (4) präzisiert, ist jedenfalls anatomisch wie auch klinisch richtiger, als die Auffassung von Jeannel (5), welcher nur die

Digitized by Google

in der Hinterwand des Duodenums befindlichen Risse als retroperitoneale gelten läßt. Sie hat ferner nicht bloß theoretischen Wert, wie Meerwein (6) meint, sondern es hängt im wesentlichen die Entwicklung des klinischen Bildes davon ab, wie später hervorgehoben werden soll.

Die häufigsten Risse im Duodenum betreffen die Vorderwand. Eine Erklärung dieser auffallenden Tatsache ist schwierig; denn gerade die Vorderwand ist durch die zwischen dem Duodenum und der angreifenden Gewalt liegenden Weichteile besser geschützt als die Hinterwand, die direkt der Wirbelsäule aufliegt. Vielleicht ist die Erklärung darin zu suchen, daß die Gewalt nicht immer senkrecht zur Wirbelsäule einwirkt, sondern schräg von unten nach oben. Hierdurch wird die beweglichere Vorderwand des Duodenums ein Stück weit mitgezerrt, bis sie einreißt, die ihrer Unterlage dagegen fester anhaftende Hinterwand wird nicht verschoben.

Es ist über die Beschaffenheit solcher durch stumpfe Gewalt hervorgerufener Darmrupturen in früheren Arbeiten (Petry (1), Hertle (3)) schon genügend geschrieben worden, so daß ich mich hierüber kurz fassen kann. Es kommen neben Kontusionen, bei denen alle Wandschichten zwar mehr oder weniger geschädigt, aber in ihrer Kontinuität noch erhalten sind, bald größere, bald kleinere, die ganze Wand durchsetzende Verletzungen vor. So wird berichtet von erbsengroßen Rissen, Längs- und Schrägrissen bis zu $3\frac{1}{2}$ cm Länge, ferner von totalen Querabquetschungen. Nur eines möchte ich hier betonen. Petry (1) bringt das differente Aussehen der Kontnuitätstrennung mit der differenten Pathogenese in ursächlichen Zusammenhang. Demgegenüber muß man entschieden entgegenhalten, daß es unmöglich ist, an der fertigen Verletzung eines jeglichen Darmabschnittes zu erkennen, ob es sich um eine Ruptur durch Quetschung oder Berstung handelt. Hier wie dort können die Ränder ganz gleichartig aussehen, scharf gerissen oder unregelmäßig blutunterlaufen; dies ist nicht nur durch klinische Tatsachen gestützt, sondern direkt bewiesen durch Versuche an Leichen und Tieren (Sauerbruch (16)). Aus der Form der Wunde kann höchstens dann auf die Pathogenese ein Rückschluß gezogen werden, wenn es sich um eine der typischen totalen Abrißrupturen an den schon oben angeführten Prädilektionsstellen handelt. Ebenso kann man in der Nähe des Risses gelegene Sugillationen meist nur bei der Quetschung beobachten. In den übrigen Fällen glauben wir aber nicht, daß man von einer für die Art der Gewalteinwirkung charakteristischen Wunde sprechen kann.

Die versteckte Lage des Duodenums bringt es mit sich, daß Gewalten, die dasselbe treffen, auch Verletzungen anderer Bauchorgane erfahrungsgemäß oft bewirken. Es kommen hier in Betracht Verletzungen des Pankreas, des Magens, des Querdickdarmes, ferner Quetschungen wichtiger Gefäße.

In den 12 Fällen kamen 5 mal Verletzungen anderer Abdominalorgane vor: 1 mal (5) war im Mesocolon ein 10 cm langer Riß, bis nahe an das Quercolon hin; 2 mal (7 und 8) war der Dickdarm mitgequetscht worden, jedoch

Digitized by Google

ohne Eröffnung seines Lumens; 1 mal (10) fanden sich an der vorderen und hinteren Magenwand je ein Riß von 6 cm Länge; Verletzungen des Pankreas fanden sich in 3 Fällen (5, 6, 12); in einem Falle (9) hatte eine rasche Verblutung stattgefunden, aus den beim totalen Querabriß zwischen Duodenum und Pylorus mitzerrissenen Gefäßen.

Tritt bei Verletzung des Pankreas oder seiner Ausführungsgänge das Sekret in die freie Bauchhöhle, so entstehen unter Einwirkung desselben Fettgewebsnekrosen; es scheint aber, daß nicht das Ausfließen des Sekretes allein oder die Dauer der Einwirkung desselben von ausschlaggebender Bedeutung zu sein, da bei manchen Pankreasverletzungen selbst nach vielen Stunden noch keine Fettgewebsnekrosen zu sehen waren. v. Winiwarter (11) glaubt daher, daß eine veränderte Beschaffenheit des ausfließenden Drüsensekretes hierzu notwendig sei.

Wahrscheinlicher scheint uns, daß ebenso wie bei der Pankreasapoplexie durch das zugrundegehende Gewebe Fermente aus dem Pankreas frei werden, welche die Fettgewebsnekrosen hervorrufen können. Es sind dies ein fettspaltendes und emulgierendes Enzym, Steapsin genannt und das Eiweißkörper verdauende Trypsin. An sich geben Pankreasverletzungen keine allzu schlechte Prognose. Nur Blutung und Peritonitis sind stets zu befürchten. In einigen anderen Fällen entsteht eine Pankreasfistel. Der Schluß einer solchen Fistel hängt ab vom Sitze und der Größe der Verletzung. Je näher an den Hauptausführungsgängen der Drüse die Verletzung sitzt, umso länger wird die Fistel andauern.

Die schlimmste derartige Komplikation ist zweifellos dann gegeben, wenn bei Verletzung in der Gegend der Vater'schen Papille die beiden Hauptausführungsgänge für Galle und Pankreassekret durchtrennt sind, so daß das ganze Sekret nach außen abfließt. Eine besonders eigenartige Verletzung stellt die von Warfwinge (17) mitgeteilte Beobachtung dar: Ein isolierter traumatischer Schleimhautriß hatte die Einmündungsstelle des Gallen- und Pankreasausführungsganges ins Duodenum durchsetzt und hatte durch Vernarbung einen Verschluß herbeigeführt; die Folge davon war eine anhaltende Gallenstauung.

Von den Gefäßen, die bei den Duodenalverletzungen mitgetroffen werden können, kommen, abgesehen von den großen Blutbahnen (Aorta und Vena cava) verschiedene in Betracht. Zunächst einmal die Gefäße, die das Duodenum selbst versorgen: A. und V. pancreatico-duodenalis superior und inferior, die am inneren Duodenalrande verlaufend miteinander kommunizieren; bei totalem querem Abriß des Duodenums müssen diese Gefäße mit durchrissen werden. So trat in dem Fall von Schwabe (9) innerhalb 15 Minuten nach der Verletzung der Tod an innerer Verblutung ein: Bei der Sektion stellte es sich dann heraus, daß mit dem queren Duodenalabriß diese Duodenalgefäße zerrissen waren. Es können ferner noch andere in der Nähe liegende Gefäße getroffen werden: so die Magengefäße der großen und kleinen Kurvatur (A. gastroduodenalis, A. gastroepiploica dextra, A. gastrica dextra); die Gefäße, die dem Pankreas entlang zur Milz ziehen (A. und V. lienalis), ferner der Komplex von Gefäßen, die vor der Pars descendens des Duodenums vorüberziehen: A. und V. mesenterica superior, mit ihren den Dickdarm und das Jejunum versorgenden Aesten: A. colica media, colica dextra und iliocolica, ferner die zahlreichen Aa. jejunales. Verletzungen der A. colica media und

Digitized by Google

dextra haben eine besondere Wichtigkeit dadurch, daß selbst, wenn die ersten Folgen der Blutung überstanden sind, sich noch in den nächsten Tagen ernste Folgen bemerkbar machen können: es kann durch die mangelhaft gewordene Ernährung des betreffenden Teiles eine partielle Dickdarmgangrän eintreten; aber auch noch späterhin können sich derartige Folgen einstellen, wenn nämlich von der Verletzungsstelle aus eine langsam fortschreitende Thrombose des geschädigten Gefäßes eintritt; besonders gefürchtet, wenn auch selten, ist in dieser Beziehung die traumatische Pfortaderthrombose; ein Halbjahr (Schmorl) (18), 2 Jahre (Heller) (20), ja sogar 8 Jahre (Saxer) (19) nach der Verletzung können noch solche Thrombosen auftreten und durch profuse Magenblutungen das Ende herbeiführen.

Abgesehen von solchen Komplikationen sind die Folgen der retroperitonealen Duodenalverletzung in erster Linie bestimmt durch den Erguß von Blut und Darminhalt in das retroperitoneale Zellgewebe. Hierbei spielt die Größe des Risses, der Füllungszustand des Magens und Darmes zur Zeit der Verletzung eine wichtige Rolle. Kommt der Verletzte sehr bald, d. h. schon einige Stunden nach der Verletzung zur Operation, so wird die Ausdehnung dieses retroperitonealen Ergusses noch nicht sehr ausgedehnt sein; möglicherweise finden wir nur einige kleine Blutunterlaufungen und Hämatome; vielleicht noch gar keinen Erguß von Darminhalt. Es soll nämlich bei plötzlichen Eröffnungen des Duodenums ein reflektorischer Verschluß des Pylorus auftreten, worauf Paterson (21) aufmerksam gemacht hat. Diese einige Stunden andauernde Kontraktion des Pylorus soll nach seiner Ansicht als eine automatisch funktionierende Schutzvorrichtung des Körpers gegen den Austritt des Darminhalts sein; er hält daher die Ruptur am Duodenum für ein gutartigeres Ereignis als z. B. die Perforation eines Magengeschwüres. Ist dagegen schon einige Zeit seit der Verletzung verstrichen, so werden wir so gut wie regelmäßig große flächenhafte Ergüsse im Retroperitoneum feststellen können. So finden wir in unserem Fall 11 einen bläulichen länglichen Tumor, der die ganze Länge hinter dem Colon ascendens einnimmt; bevorzugt ist besonders das lockere Gewebe um die rechte Niere herum, (Fall 12); aber noch weiter bis zur linken Niere, ja bis unter die vorderen Bauchdecken können sich diese Ergüsse erstrecken und hier überall zu Abhebung des parietalen Peritoneums führen. Diese Ergüsse bestehen dem größten Teil nach aus ausgetretenem Blut; bei frischen Verletzungen wird nur wenig Darminhalt darin zu finden sein; mitunter auch wird von einem Emphysem berichtet, nämlich dann, wenn mit dem Darminhalt zugleich auch Darmgase in größerer Menge ausgetreten sind.

Solche retroperitoneale Ergüsse enthalten durch ihre Kommunikation mit dem Darmlumen naturgemäß immer infektiöses Material, wenn auch der Grad der Infektiosität ein viel geringerer ist als in dem Inhalte der weiter

Digitized by Google

unterhalb gelegenen Darmabschnitte. Dennoch ist in dem toten Material des extravasierten Blutes für die Entwicklung dieser Bakterien der günstigste Nährboden gegeben. Die Folge davon wird sein, daß durch diese Infektion diese retroperitonealen Ergüsse zu ausgedehnten Phlegmonen führen müssen. Der Ausgang dieser Erkrankung ist nun der, daß aus dieser Phlegmone entweder eine rasch tödlich endende allgemeine Sepsis sich entwickelt, oder aber, daß das darüber liegende Peritoneum eingeschmolzen und sekundär durchbrochen wird, wodurch es zu einer sekundären allgemeinen Peritonitis kommen muß; es ist also die Gefahr der allgemeinen Peritonitis nach retroperitonealen Duodenalrupturen durchaus nicht geringer als bei anderen Darmverletzungen. Ihr Eintritt wird nur durch die Art der Entstehung verzögert sein.

Es scheint jedoch nicht vollkommen ausgeschlossen zu sein, daß auch einmal eine Spontanheilung einer Duodenalruptur eintreten kann. War die Ruptur nicht sehr ausgedehnt, war nur wenig Darminhalt ausgetreten, so ist bei guter lokaler Reaktion ein baldiger Abschluß des Krankheitsherdes immerhin denkbar. In der Tat konnte Schumacher aus der Literatur 4 Fälle sammeln, in denen eine solche Spontanheilung wahrscheinlich gemacht war. In dem einen dieser Fälle suchte sich der Eiter einen Ausweg in der Lumbalgegend, wo endlich unter Bildung mehrerer Abscesse eine viele Jahre lang secernierende Fistel entstand. Solche Fälle gehören aber immerhin zu den Seltenheiten.

Aehnlich wie eine reine retroperitoneale Duodenalruptur kann gegebenenfalls auch eine Duodenalruptur verlaufen, bei der das Peritoneum mitzerrissen wurde, wie in dem zweiten Fall von Lonhard (8). Ueber dem Duodenalriß hatte sich, wie eine Platte das Mesenterium darübergelegt und war mit ihm verklebt, so daß der ganze Prozeß sich retroperitoneal abspielen mußte; so war es zu einer, dem r. M. psoas entlang verlaufenden, retroperitonealen Phlegmone gekommen, ohne jegliche peritonitische Erscheinungen.

Die Symptome sind nicht spezifisch und nicht eindeutig. Unmittelbar nach der Verletzung scheinen Zeichen einer schweren, intraperitonealen Verletzung, wie Collaps, Bauchdeckenspannung, Pulsbeschleunigung häufiger zu fehlen. Auch in unseren beiden Fällen fehlte gleich nach der Verletzung schweres Krankheitsbild; der eine Patient konnte sogar noch zu Fuß nach Hause gehen.

Die ersten Erscheinungen, die bei unseren beiden Kranken einige Stunden nach der Verletzung auftraten, waren zunächst ziemlich geringfügig. Wie meist bei Fällen von Bauchkontusionen trat zuerst ein mehr oder weniger starker Schmerz in dem Teile des Abdomens auf, der von der Gewalteinwirkung direkt getroffen war. Erbrechen stellte sich nur in unserem zweiten Fall (12) in der darauffolgenden Nacht ein; in dem Erbrochenen war nur Mageninhalt und Galle zu sehen, dagegen kein Blut, wie dies in einigen früheren Fällen von Duodenalverletzung beobachtet worden war.

Digitized by Google

Eine Bauchdeckenspannung trat in unserem ersten Fall (11) schon relativ frühzeitig auf; denn der etwa 2 Stunden nach der Verletzung herbeigerufene Arzt konnte eine besonders auf die rechte Leibseite sich erstreckende Bauchdeckenspannung feststellen. Offenbar wird diese als Folge der peritonealen Reizung aufzufassen sein. Im zweiten Fall ist besonders betont, daß eine Bauchdeckenspannung in den ersten Stunden nach der Verletzung nicht gefunden werden konnte; dieselbe stellte sich erst am folgenden Tage, also nach ca. 20 Stunden ein, nachdem Patient 2mal erbrochen hatte.

Eine umschriebene Druckempfindlichkeit findet sich meist in den oberen Bauchabschnitten; so war die Druckempfindlichkeit das eine Mal (1. Fall) auf der rechten Leibseite festzustellen, auf derselben Seite also, auf der sich auch in den abhängigen Partien geringe Dämpfung finden ließ; diese entsprach dem nachher bei der Operation gefundenen, im ganzen Verlaufe des Colon ascendens sich erstreckenden retroperitonealen Hämatom. Im zweiten Falle war die Druckempfindlichkeit auf die Stellen oberhalb des Nabels, im linken Hypochondrium und Epigastrium lokalisiert. Hervorgehoben sei hier noch der vom zweiten Patienten in den Rücken lokalisierte Schmerz, der auch bei dem Patienten von S c h u m a c h e r sich feststellen ließ; der retroperitoneale Erguß, die Spannung des Bauchfells und die Reizung der Interkostalnerven erklären diesen Schmerz zur Genüge.

Alle Symptome ermöglichen einen genauen Rückschluß auf den Sitz und die Lokalisation der Verletzung nicht. Sie sind ähnlich wie bei Verletzungen verschiedener anderer Unterleibsorgane.

Wichtiger als die Diagnose ist die I n d i k a t i o n s s t e l l u n g. Die große Gefahr, in der die Kranken sich befinden, indiziert unter allen Umständen die L a p a r o t o m i e. Bei stumpfen Gewalteinwirkungen auf die Oberbauchgegend werden wir besonders an eine Verletzung des Duodenums denken und darnach unser Vorgehen einrichten. Wichtig ist dann eine nach außen von dem Verlaufe des Duodenums bis zur rechten Niere hin, aber auch nach der Radix des Mesenteriums und des Mesocolons zu sich erstreckende Vorbuchtung des Peritoneums, die bläulich oder auch schmutzig grau durchschimmert. Diese Vorbuchtung ist bedingt durch den in das retroperitoneale Gewebe erfolgten Erguß von Blut und Darminhalt; sind auch Darmgase mit ausgetreten, so kann dieses Hämatom ein emphysematöses Aussehen bekommen und unter unseren Augen an Ausdehnung zunehmen. Ein solcher Befund deutet also mit großer Wahrscheinlichkeit darauf hin, daß die Verletzung das Duodenum betroffen hat, daß aber das darüberliegende Peritoneum intakt geblieben ist.

Wegen der versteckten Lage der betreffenden Partien und besonders dann, wenn der Riß an der Hinterwand des Duodenums liegt, kommt es vor allen Dingen darauf an, sich einen Zugang zu den verletzten Darmabschnitten zu verschaffen. Man gelangt am besten an die Pars superior duodeni durch Trennung des Ligamentum gastrocolicum; ebenso lassen

Digitized by Google

sich von diesem Wege aus Verletzungen angreifen, die hinter der Radix des Mesocolons liegen. Man löst Colon und Mesocolon transversum stumpf ab, drängt sie nach abwärts, wodurch die Vorderwand der Pars descendens duodeni freigemacht wird. Hat jedoch die Verletzung den dritten Teil des Duodenums betroffen, sitzt sie also in dem Teile der Pars inferior duodeni, der von der Radix mesenterii gekreuzt wird, so kann man sich einen bequemen Zugang dadurch verschaffen, daß man das Peritoneum am unteren Rand der Pars horizontalis inferior einschneidet. Dieser Duodenalteil wird sodann stumpf ausgelöst und Vorder- und Hinterwand desselben kann direkt besichtigt werden. Bei diesem letzteren Vorgehen ist aufs sorgfältigste eine Verletzung der größeren Gefäße (Arteria colica media und Arteria colica dextra) zu vermeiden, um das Colon in seiner Ernährung nicht zu gefährden.

Hat man sich nun auf diese Art und Weise die Stelle der Verletzung am Duodenum zugänglich gemacht, so wird weiter von der Form und dem Sitz des Risses unser therapeutisches Handeln abhängen. Ein einfacher Riß, der nur einen Teil der Darmwand betrifft, wird auf gewöhnliche Weise verschlossen; eine gequetschte Stelle übernäht. Größere Schwierigkeiten ergeben sich aber, wenn durch die Verletzung nicht nur das Duodenum, sondern auch andere Nachbarorgane getroffen worden sind. Der schwere Zustand der Patienten macht meistens größere eingreifende Operationen unmöglich. Es wird sich daher in solchen Fällen empfehlen, einen Mikuliczbeutel mit ausgiebiger Drainage einzulegen und auf weitere operative Maßnahmen zu verzichten.

Literatur.

1) Petry, Die subkutanen Rupturen und Kontusionen des Magendarmkanals. Bruns' Beitr. Bd. 16. S. 545. — 2) Tawastst jerna, Die subkutanen Rupturen des Magendarmkanals nach Bauchverletzungen. Helsingfors 1905. (Zit. nach Schumacher, Bruns' Beitr. Bd. 71. 1900.) — 3) Hertle, Stumpfe Verletzungen des Darmes und des Mesenteriums. Bruns' Beitr. Bd. 53. S. 257. 1907. — 4) Schumacher, Zur Duodenum-Chirurgie. Ebenda. Bd. 71. S. 482. 1910. — 5) Jeannel, Pathol. chirurg. du Duodénum. Arch. prov. de chir. 1899. T. VIII. (Zit. nach Schumacher.) — 6) Meerwein, Duodenalverletzungen durch stumpfe Gewalt. Bruns' Beitr. 1907. Bd. 53. S. 496. — 7) Hagemeister, Zbl. f. Chir. 1908. S. 48. — 8) Lonhard, Verletzungen des Duodenums durch stumpfe Gewalt. Bruns' Beitr. Bd. 73. S. 651. 1911. — 9) W. Wolf, Ein geheilter Fall von Duodenalruptur. D. Ztschr. f. Chir. Bd. 111. S. 282. 1911. — 10) Kroiss, Behandlung der subkutanen Duodenum- und Pankreaszerreißung. Bruns' Beitr. Bd. 76. S. 477. 1911. — 11) F. R. v. Winiwarter, Zwei Fälle von Duodenalverletzung. D. Ztschr. f. Chir. Bd. 113. S. 582. 1912. — 12) Röpke, Operative Behandlung der durch stumpfe Gewalt entstandenen Duodenalverletzungen. Arch. f. klin. Chir. Bd. 100. S. 925. 1913. — 13) Schwabe, Ein weiterer Beitrag zur Kenntnis der Verletzung des Duodenums durch stumpfe Gewalt. Aerztl. Sachverständ.-Zeitung. Bd. 19. 1913. (Zit. n. Zbl. f. Chir. Bd. I. Heft 12. 2013.) — 14) Cauli, Contusione abdominale, rotturn incom-

Digitized by Google

plata delle stomaco et completa del duodeno; etc. Riv. osped. Bd. 3. p. 311. 1913. (Zit. Ebenda. Bd. II. Heft 2. 1913.) — 15) Moty, Du traitement des contusions de l'abdom. Arch. de méd. et pharm. milit. T. 17. Paris 1891. (Zit. n. Sauerbruch, Mitt. Grenzgeb. 1903. S. 93.) — 16) Sauerbruch, Die Pathogenese der subkutanen Rupturen des Magen-Darmtruktus. Ebenda. 1903. S. 93. Bd. 12.—17) Warfwinge, Stockholm 1888. (Zit. n. Petry, Bruns' Beitr. Bd. 16. S. 545.) — 18) Schmorl, Verhandl. d. deutsch. pathol. Gesellsch. Karlsbad V. 1902. S. 150. — 19) Laxer, Zbl. f. Pathol. u. pathol. Anat. 1902. S. 589. — 20) Heller, Verhandl. d. pathol. Gesellsch. 1904. S. 182. — 21) Paterson, Lancet 1906. (Zit. n. Kroiss, Bruns' Beitr. Bd. 76. 1911.)

Digitized by Google

XXII.

AUS DER

CHIRURGISCHEN KLINIK ZU ZÜRICH.

DIREKTOR: PROF. DR. SAUERBRUCH.

Beitrag zur Pathologie des Turmschädels.

Von

Dr. **Th. Herzog,**
Assistent der Klinik.

(Mit 18 Abbildungen.)

Das Interesse der Chirurgen hat sich erst in letzter Zeit dem Turmschädel und seinen Folgen zugewandt. Früher waren es hauptsächlich die Ophthalmologen wie Dorfmann, Enslin, Meltzer, Uhthoff, welche dem eigenartigen Krankheitsbild der „Oxycephalie mit konsekutiver Blindheit" ihre Beachtung schenkten. Das hervorstechendste Symptom, die Sehnervenatrophie, führte die Patienten zuerst zum Augenarzte. Freilich macht schon Patry 1905 in seiner grundlegenden Sammelarbeit darauf aufmerksam, von welch großer Bedeutung eine kausale Therapie dieses Leidens sein müßte. Büßen doch die meisten dieser Patienten ihr Sehvermögen ganz oder zum größten Teil ein.

Aetiologie und Pathogenese des Turmschädels sind noch recht dunkel. Wie verschieden die Ansichten in bezug auf die Erklärung der Symptome sind, zeigt das mannigfaltige Vorgehen der einzelnen Autoren. Dorfmann und Vorschütz berichten je über einen Fall, bei dem die Craniektomie ausgeführt wurde. Andere versuchten es mit Lumbalpunktion. Neuerdings empfehlen Anton und v. Bramann den Balkenstich. Ein Studium der einschlägigen Literatur zeigt uns, daß ein einheitlicher Operationsmodus noch fehlt, weil eben die Pathogenese noch so wenig Aufklärung gefunden hat. Die Veränderungen des Augenhintergrundes und der Schädeldeformation sind hauptsächlich an Insassen von

Digitized by Google

Blindenanstalten durch das Röntgenbild oder an Schädeln aus anatomischen Sammlungen studiert werden. Es muß deshalb bei den wenigen zur Sektion gekommenen Fällen (Manz, Michel, Ponfick, Patry, Vorschütz, Marchand) von besonderem Interesse sein, jeden neuen klinisch und autoptisch einwandsfreien Fall von Turmschädel zur Klärung des dunkeln Krankheitsbildes niederzulegen. Ich bin in der Lage, aus der Züricher chirurgischen Klinik einen operierten Fall von hochgradigem Turmschädel mitzuteilen.

Unter „Turmschädel" versteht man im allgemeinen einen synostotischen Schädel. Aber nicht jeder synostotische Schädel mit vorwiegender Beteiligung der Coronarnaht verdient diesen Namen. Enslin, der an oxycephalen Patienten und Präparaten von Turmschädeln Messungen vornahm, kommt zum Schluß, daß der Turmschädel „eine durch vorzeitige Verknöcherung der Sutura coronaria entstandene Schädelform ist, die eine über den lokalen Durchschnitt hinausgehende gleichmäßige Höhenentwicklung aufweist". Patry setzt Turmschädel gleichbedeutend mit Oxycephalie, wie sie Hannot definiert, nämlich als eine Schädeldeformation, die durch eine starke Vergrößerung des Vertikaldurchmessers charakterisiert ist.

Patry, dann Dorfmann und besonders Uhthoff betonen, daß neben der charakteristischen Schädelform auch ein in seinen Grundzügen typisches klinisches Krankheitsbild bei Oxycephalie vorhanden sei. Uhthoff faßt die bisher bekannten Tatsachen der Krankheit gelegentlich der 36. Versammlung der ophthalmologischen Gesellschaft in einem Referat zusammen. Nach seiner Ueberzeugung tritt von den Augensymptomen zuerst eine Stauungspapille bzw. Neuritis optica ein und darauf eine sekundäre Sehnervenatrophie. Eine einfache genuine Atrophie komme nicht vor, höchstens gelegentlich eine einfache descendierende Opticusatrophie infolge von basalen und orbitalen Schädigungen, die aber später von primärer Atrophie nicht unterschieden werden könne. Weiter findet er: Die Atrophie tritt im jugendlichen Alter bis zum 7. Jahre auf. Schädigungen anderer basaler Hirnnerven gehören zu den größten Seltenheiten. Selten finden sich Geruchsstörungen. Exophthalmus und Nystagmus sind immer vorhanden. Cerebrale Erscheinungen fehlen im allgemeinen, zuweilen treten aber Kopfschmerz und Krämpfe auf. Die Intelligenz ist gut, steht aber gegen Gleichaltrige manchmal späterhin zurück. Am Schädel ist vor allem die frühzeitige Verknöcherung einzelner Nähte, besonders der Sagittal- und Coronarnaht hervorzuheben. Bei Röntgenaufnahmen findet man tiefe Impressiones digitatae als typisch für Turmschädel. Als weitere Merkmale hebt Uhthoff hervor: Deformitäten der Schädelbasis, Vertiefung der Gruben, Erweiterung der Sella turcica, auffallende Distanzveränderung der Foramina optica von der Mittellinie, grubige Verdünnung an der Innenfläche des Stirnbeins, Abflachung der Orbitae durch Frontalstellung der großen Keilbeinflügel, Verkürzung der mittleren und vorderen Schädelgrube, even-

Digitized by Google

tuell Hyperostosen am Schädel. Damit sind die bis jetzt erhobenen anatomischen Befunde bei Turmschädel gekennzeichnet.

Durch die Liebenswürdigkeit von Herrn Prof. Schlaginhaufen ist es mir möglich geworden, im anthropologischen Institut Zürich an unserem Turmschädel craniologische Messungen vorzunehmen und ihn mit normalen gleichaltrigen zu vergleichen. Mit den sehr exakten Martinschen Diagraphenapparaten habe ich die Schädelkurven aufgenommen, um den Schädeltypus des Turmschädels vielleicht etwas genauer zu präzisieren.

Krankengeschichte.

Der Vater leidet an Lungentuberkulose, die Mutter weist Zeichen von hereditärer Lues auf: Sattelnase, geringer Grad von Schwerhörigkeit, Ueberreste einer Keratitis parenchymatosa fehlen. Vor 2 Jahren machte sie eine Frühgeburt im 3. Monat durch. Für erworbene Lues bestehen keine Anhaltspunkte. Außer beim Vater findet sich keine Tuberkulose in der Familie.

Der Junge soll am normalen Termin geboren worden sein, zur normalen Zeit laufen und sprechen gelernt, keine Kinderkrankheiten und keine „Gichter" durchgemacht haben. Den Eltern war ein gewisses altkluges Wesen des Jungen, der sich geistig viel rascher entwickelte als die anderen Geschwister, aufgefallen. Wann sie zuerst auf die eigenartige Schädelform aufmerksam geworden sind, können sie nicht angeben. Vor 2 Monaten klagte er nach Angabe der Mutter über heftigen Kopfschmerz mit Schwindelgefühl. Der kleine Pat. bekam damals einen taumeligen Gang. Die Verschlimmerung des Sehvermögens soll erst damals bemerkt worden sein. Vorher habe der Knabe gut (?) gesehen. Vater und Mutter sind frei von Sehstörungen, ebenso weitere 9 Kinder, die gesund sind und nichts Abnormes aufweisen.

Status: Es handelt sich um einen für sein Alter (5 Jahre) körperlich gut entwickelten Knaben von ziemlich gutem Ernährungszustand. Der Knochenbau ist ziemlich kräftig, ohne Spuren durchgemachter Rhachitis. Muskulatur und Panniculus adiposus sind ordentlich vorhanden. Das Gesicht ist blaß.

Der Kopf (Fig. 1—3) ist ausgesprochen turmförmig, die Stirne sehr hoch und steil nach oben zu sich verschmälernd. Die Sagittalnaht ist als eine deutliche Crista abzutasten, die gegen das Occiput hin steil abfällt. Die Coronarnähte sind nicht deutlich durchzupalpieren, ebenso ist die Sutura squamosa nicht als Naht durchfühlbar. Von der Crista sagittalis fallen die beiden Parietalia ziemlich steil zur Schläfenbeinschuppe ab. Deutliche starke Venenzeichnung besteht vorn links an der Stirne und an den Schläfen, entsprechend den Coronarnähten.

Kopfmaße am Lebenden:

Gerade Durchmesser	17	cm
Großer querer Durchmesser	13	„
Kleiner querer Durchmesser	11	„
Mentooccipitaler Durchmesser	20	„
Dist. suboccipito-braegmatic.	17,5	„
Dist. zwischen d. Suturae squamosae	12	„
Dist. Glabella-Bregma	11,5	„

Augenbefund (Augenklinik): Die Bulbi sind ziemlich stark prominent (Exophthalmus) durch die flachen Orbitae bedingt, ohne daß Myopie bestände. Die Prominenz ist so groß,

Digitized by Google

1.

2.

3.

Digitized by Google

daß man von oben weit hinter den Augapfeläquator greifen kann. Vordere Bulbusabschnitte o. B. Pupillen reagieren nicht auf Lichteinfall. Konsensuell ist l. Pupillenreaktion auslösbar. Die Medien sind beiderseits klar. Visus: r. Amaurose, l. Fingerzählen in 15 cm Entfernung. Fundi: Beiderseits bestehen stark abgeblaßte Papillen, rechts fast porzellanweiß in toto, links temporal stark abgeblaßt und nasal ringförmig. Der Papillarrand beiderseits scharf begrenzt. Die Gefäße sind normal und die Macula o. B. An der Peripherie finden sich beiderseits kleine schwarze Herdchen. Helle Fundi.

Das Sensorium ist völlig frei. Der Knabe klagt zeitweise über starke Kopfschmerzen, ohne bestimmte Lokalisation. Die Intelligenz ist für das Alter von 5 Jahren sehr gut entwickelt. Der Junge ist sehr lebhaft, geistig regsam und erzählt viel. Er hat ein sehr feines Ohr und erkennt die verschiedensten Menschen an der Stimme wieder. Die Stimme hat nasalen Klang, infolge vergrößerter Gaumentonsille. Alle anderen Hirnnerven außer den Optici haben normale Funktion.

Am Hals fühlt man eine kleine Struma und leicht geschwellte Cervikaldrüsen. Der Thorax ist symmetrisch gebaut, ohne Zeichen von früherer Rhachitis. Die Lungen haben normalen Perkussionsschall und vesikuläre Atmung. Die Herzdämpfung ist nicht verbreitert. Die Töne sind rein und laut. Der Puls beträgt ca. 100 Schläge in der Minute, ist regelmäßig, weich. Die Temperatur ist normal. Die Patellarreflexe sind leicht gesteigert. Das Abdomen ist gewölbt, weich. Ueberall findet sich tympanitischer Schall, nirgends Druckempfindlichkeit. Miktion und Defäkation sind o. B. Extremitäten o. B. Zeichen überstandener Rhachitis fehlen.

Die Wassermann'sche Reaktion fällt ebenso wie bei der Mutter negativ aus.

Pat. war in der kantonalen Augenklinik und hatte am 9. IX. 11 in der Nacht einen Anfall von klonischen Krämpfen, mit Erbrechen und leichter Bewußtseinsstörung. Er kam dann am 25. IX. auf die chirurgische Klinik, behufs Ausführung eines therapeutischen Eingriffes.

Die hier vorgenommenen Röntgenaufnahmen sicherten die Diagnose Turmschädel in eindrucksvollster Weise. Man erkennt im Röntgenbild das ganze Relief der Hirnoberfläche, in dem die über den Gyri liegenden verdünnten und darum hell erscheinenden Knochenpartien durch dunkle in die Sulci hineinspringende Knochenleisten getrennt sind. Von den Nähten am Schädel ist nicht viel zu sehen.

Eine Lumbalpunktion ergab keinen erhöhten Liquordruck und klaren Liquor. Wassermann negativ.

Die rasch eingetretene Opticusatrophie, die Krampfzustände, die in letzter Zeit 2 mal aufgetreten waren, die zeitweise heftigen Kopfschmerzen, ließen eine Erhöhung des intracraniellen Druckes annehmen, als dessen Ursache man einen aufgetretenen Hydrocephalus internus vermutete. In Anlehnung an eine Mitteilung von Anton und Bramann über einen mit Hirndruck-Erscheinungen komplizierten Turmschädel entschloß man sich, den Balkenstich, den diese Autoren mit Erfolg angewandt hatten, auszuführen.

Operation (Dr. Schumacher): Ruhige Aethernarkose. Trepanation des Schädels im r. Scheitelbein, ca. 2 cm neben der Mittellinie, ungefähr der höchsten Stelle entsprechend. Das Loch wird mit der Luer'schen Zange um ein geringes erweitert. An der Trepanationsstelle erkennt man, daß der Knochen an Stelle der Hirnwindungen stark verdünnt ist, andererseits aber Knochenleisten sich in die Sulci hineinsenken. Spaltung der Dura. Das Gehirn ist sehr stark venös hyperämisch und pulsiert mäßig stark. Durch das Operationsfeld ziehen einige prall gefüllte Piavenen. Es wird nun eine stumpfe, etwas gebogene Kanüle in den Sulcus sagittalis eingeführt und durch den Balken vorgeschoben.

Digitized by Google

Es entleeren sich erst bei Tieferlegung des Kopfes unter ganz geringem Druck einige mit Blut gemischte Tropfen Liquors. Durch Hin- und Herschieben der Kanüle wird die Perforationsöffnung erweitert. Zurücklegen der Dura, Hautnaht.

Pat. hat am ersten Tag den Eingriff gut überstanden. Am dritten Tag stellen sich Erscheinungen meningitischer Reizung ein. Der Kranke erbrach, schrie ab und zu auf, die Temp. stieg auf über 38. Puls 130. Der Junge wurde zunehmend somnolenter. Exitus am 5. Tage nach der Operation.

Sektion (Herr Prof. Busse hatte die Güte, mir den macerierten Schädel und das Gehirn zu weiterer Bearbeitung zu überlassen). Gehirn: Pia durchaus spiegelnd und zart. Die Venen auf der r. Seite des Großhirns über dem Scheitelbein mit dunklen Thromben erfüllt, ohne eitrige Einschmelzung. Die mikroskopische Untersuchung der Thromben ergab blande Thromben. Eine Meningitis bestand nicht.

Außer dem Turmschädel und der Sinusthrombose bestehen noch: Bronchitis catarrhalis und Oedema pulmonum, Enteritis und Gastritis catarrhalis. Als Todesursache muß die Thrombose der Sinus und Venen der Konvexität angesehen werden.

Genaue Beschreibung des Schädelbefundes.

1. Schädelmaße:

Die Maße wurden mit den von Prof. R. Martin eingeführten anthropometrischen Meßmethoden vorgenommen. Die Aufnahme der Kurven erfolgte nach der Beschreibung der Methode von Prof. O. Schlaginhaufen[1]). Die eingeklammerten Zahlen beziehen sich auf einen bzw. mehrere Schädel von normalem mitteleuropäischem Typus von demselben Alter. Die Vergleichskurven beziehen sich auf den normalen Kinderschädel N. I.

	TS.	N I.	II.	III.
1. Größte Schädellänge: Glabella-Opisthion .	160 mm	(166,	148,	167)
2. Glabella-Inion-Länge	150 „	(147,	142)	
3. Nasion-Inion-Länge	148 „	(141,	134)	
4. Schädelbasis-Länge: Nasion-Vorderrand d. For. magn.	119 „	(81,	79,	84)
5. Größte Schädelbreite	125 „	(137,	146)	
6. Kleinste Stirnbreite	85 „	(81,	90)	
7. Größte Stirnbreite	103 „	(119,	119)	
8. Biauricularbreite	105 „	(106,	107)	
9. Größte Hinterhauptsbreite	107 „	(102,	100)	
10. Mastoidealbreite	86 „	(88,	88)	
11. Basion-Bregma-Höhe	**136** „	(**118**,	112)	
12. Ganze Schädelhöhe	**136** „	(**119**,	111)	
13. Horizontalumfang über d. Glabella . . .	451 „	(485,	473)	
14. Horizontalumfang über d. Ophryon . . .	449 „	(483,	465)	
15. Frontalbogen: Nasion-Bregma	106 „	(121,	94)	
16. Parietalbogen: Bregma-Lambda	136 „	(128,	93)	
17. Occipitalbogen: Lambda-Opisthion . . .	100 „	(107,	90)	
18. Median-Sagittalbogen: Nasion-Opisthion .	342 „	(356,	320)	
19. Median-Sagittalbogen bis z. Inion	301 „	(272,	280)	
20. Frontalsehne: Nasion-Bregma	98 „	(103,	96)	
21. Parietalsehne: Bregma-Lambda	125 „	(113,	95)	

1) Korr.-Bl. d. D. Ges. f. Anthropologie, Ethnologie und Urgeschichte. 38. Jahrgang. Nr. 1.

Digitized by Google

	TS.	N I.	II.	III.
22. Occipitalsehne: Lambda-Opisthion	86 mm	(87,	91)	
23. Transversalbogen: Porion-Porion	370 „	(315,	)	
24. Gesichtslänge	79 „	(71,	74)	
25. Kinn-Basion-Länge	78 „	(74,	75)	
26. Aeußere orbitale Gesichtsbreite	90 „	(86,	93)	
27. Innere orbitale Gesichtsbreite	84 „	(80,	84)	
28. Jochbogenbreite	103 „	(101,	107)	
29. Oberkieferbreite	70 „	(75,	73)	
30. Gesichtshöhe: Nasion-Gnation	89 „	(85,	78)	
31. Obergesichtshöhe: Nasion-Proc. alveol. sup.	53 „	(53,	48)	
32. Vordere Interorbitalbreite	16 „	(18,	21)	
33. Orbitalbreite vom Maxillofrontale aus . .	36 „	(33,	34)	
34. Orbitalhöhe	33 „	(29,	28)	
35. Nasenbreite	18 „	(18,	20)	
36. Nasenhöhe.	36 „	(38,	22)	
37. Maxilloalveolar-Länge	38 „	(34,	37)	
38. Maxilloalveolar-Breite	49 „	(50,	48)	
39. Gaumenlänge	34 „	(34,	31)	
40. Gaumenbreite	29 „	(28,	29)	
41. Kondylenbreite d. Unterkiefers.	93 „	(92,	93)	
42. Winkelbreite des Unterkiefers	70 „	(75,	80)	
43. Kinnhöhe	23 „	(21,	18)	
44. Asthöhe des Unterkiefers	47 „	(42,	42)	
45. Astbreite des Unterkiefers	26 „	(23,	23)	

Daraus lassen sich folgende Indices berechnen:

		TS.	N I.	II.
46. Längenbreitenindex . . .	$\frac{\text{No. } 5 \times 100}{\text{No. } 1}$	78,1	(82,5	98,6)
47. Längenhöhenindex	$\frac{\text{No. } 11 \times 100}{\text{No. } 1}$	85,0	(71,2	75,6)
48. Breitenhöhenindex	$\frac{\text{No. } 11 \times 100}{\text{No. } 5}$	108,8	(86,1	76,7)
49. Transversaler Frontalindex	$\frac{\text{No. } 6 \times 100}{\text{No. } 7}$	82,5	(68,0	75,7)
50. Transvers. Frontoparietalind.	$\frac{\text{No. } 6 \times 100}{\text{No. } 5}$	68,0	(59,0	61,6)
51. Sagitt. Frontoparietalindex .	$\frac{\text{No. } 16 \times 100}{\text{No. } 15}$	128,3	(105,7	98,9)
52. Sagittaler Parietalindex . . .	$\frac{\text{No. } 21 \times 100}{\text{No. } 16}$	91,9	(88,0	102,1)
53. Sagittaler Occipitalindex .	$\frac{\text{No. } 22 \times 100}{\text{No. } 17}$	86,0	(81,3	101,1)

Die Indices des Gesichtsschädels haben für unsern Fall weniger Wert.

Betrachten wir den Schädel von vorn (Fig. 4), so fällt uns vor allem das nach oben zugespitzte Schädeldach auf und zwar ist, was wir schon aus den Massen ersehen haben, der höchste Punkt 1 cm hinter dem Bregma gelegen, bei Einstellung in die Median-Sagittalebene. Am besten erkennen wir dieses Verhalten, wenn wir das Sagittalkurvensystem, insbesondere

Digitized by Google

4.

5.

6.



7.

Digitized by Google

die Median-Sagittale vom Turmschädel und normalem Schädel vergleichen. Berechnen wir den Calottenhöhenindex, so finden wir für den

	Turmschädel	Normaler Schädel
$\frac{\text{Calottenhöhe} \times 100}{\text{Glabella-Inionlänge}}$	68,9	63,9
$\frac{\text{Calottenhöhe} \times 100}{\text{Glabella-Lambdalänge}}$	**48,4**	**40,0**

Die Zahl 68,9 des ersten der beiden Index fällt mit dem Maximum der für den Menschen festgestellten Varietätenbreite zusammen.

Aus dem letzten Index ersieht man, daß die stärkste Höhenentwicklung deutlich in der Bregmagegend gelegen ist.

Im ganzen ist der Schädel eher klein und dünn. Schon von außen betrachtet, erscheint die untere Partie der seitlichen Schädelwand bis zur Höhe der Linea temporalis inferior verbreitert, indem die Squamae temporales stark ausgebuchtet sind, was sich besonders schön in der Ohrfrontalkurve ausdrückt (vide Ohrfrontalkurve). Oberhalb der Temporalia macht die Schädelkapsel einen allseits verkleinerten, eingeengten Eindruck. Die Stirnbeine sind platt, ziemlich steil, ohne Tubera frontalia. An Stelle der Sutura frontalis erhebt sich eine leichte Crista, die von der Nasenwurzel aus beginnt und nur eine ganz flache Glabella zum Vorschein treten läßt. Die Arcus superciliares sind weniger stark hervortretend, wie sonst allgemein bei Kinderschädeln. Von oben gesehen bietet die Schädelkapsel ein eigentümliches Bild dar: Der Knochen, besonders der Os parietalia und frontalia im oberen Teil, ist den Impressionen der Innenfläche entsprechend durchscheinend dünn. An einzelnen Stellen sind sogar direkt perforierende Usuren entstanden. Ebenso wölben die Impressionen auch die ganze Außenfläche leicht vor, so daß sie höckerig anzufühlen ist. — Die Coronarnaht ist erhalten bis zur Linea temporalis inferior, von dort bis zur Squama ist sie beidseits verknöchert. Die ganze Sagittalnaht ist verknöchert bis auf ein 2 cm langes Stück hinter dem Bregma. An Stelle der Sagittalnaht erhebt sich eine ziemlich breite Crista kammartig über den Schädel. Zu ihren beiden Seiten fallen die wenig gewölbten, langen, vorn und hinten etwa gleich breiten Parietalia ab. Tubera parietalia sind nicht vorhanden. Auf dem r. Os parietale befindet sich in der Mitte ½ cm außerhalb der Crista sagittalis die 2½ : 2 cm große Trepanationsöffnung mit unregelmäßig gezackten Rändern.

Auf dem l. Parietale, in der Ecke gegen das Bregma zu, finden sich einige 0,2—0,7 cm große Perforationen, die immer einer oder einem Teil einer Impression innen entsprechen. Die perforierenden Usuren, von denen sich noch eine 1 cm lange und 1½ cm breite im hintersten Teil der Crista sagittalis befindet, sind immer von einem leicht erhöhten Knochenwall umgeben und haben scharfe Ränder. Die Lambdanaht ist in dem oberen Teil bis zur Sutura parietomastoidea erhalten, weiter unten verknöchert; das relativ feste Occipitale ist im oberen Teil gut gewölbt.

Die Verhältnisse der Schädelkapsel erkennen wir am besten, wenn wir den sagittalen Frontoparietalindex ausrechnen, d. h. das Verhältnis des Parietalbogens zum Frontalbogen. Der Index beträgt für den

Turmschädel	128,3
normalen Schädel	105,7 (98,8)

Er ist also für den Turmschädel sehr hoch und übersteigt das bisher für den normalen Menschen konstatierte Maximum (119,1) ganz wesentlich. Dieses Verhalten kommt durch das absolut lange Parietale zustande.

Digitized by Google

Von innen betrachtet bietet die Schädelkapsel ein vollkommenes Negativ der Gehirnoberfläche dar: In der Mitte hat sich rinnenförmig der Sinus longitudinalis sup. eingegraben, in dessen hinterem Teil sich jene oben beschriebene 1 cm lange Usur findet, so daß also an jener kurzen Strecke der Sinus direkt unter die Haut zu liegen kommt. Im Frontale haben sich die Stirnwindungen tief eingedrückt, dazwischen erheben sich kammartig und spitzig die Juga cerebralia. In den Parietalia sind die Impressionen etwas weniger tief, doch sieht man besonders im rechten Parietale sehr schön die Zentralwindungen mit der dazwischen liegenden Fossa Rolandi, dann weiter unten den Kamm, der in die Fossa sylvii hineinragt. Während vorn die Impressionen sehr tief sind, an einzelnen Stellen sogar wie beschrieben zu Perforationen des Knochens geführt haben, werden sie im hinteren Teil der Parietalia immer seichter, die Juga weniger hoch und scharf. Die ganze Schädelkapsel wird nach hinten bedeutend dicker. Am Occipitale sind kaum mehr deutliche Impressionen sichtbar. Zwischen den einzelnen breiten Buchten der Innenfläche der Schädelkapsel haben sich auch die Aeste der Arteria meningea media kanalartig eingegraben, so daß das Bild ein noch mannigfaltigeres wird.

Wie schon vorher beschrieben wurde, ist auch an der Außenfläche des Schädels, vor allem an der Temporal- und Parietalgegend das Windungsrelief des Gehirns in flachen Buckeln ausgeprägt. G. Schwalbe hat gezeigt, daß auch am normalen Schädel, besonders an der Schläfen- und Nackengegend, wo der Knochen am dünnsten und von starker Muskulatur bedeckt ist, diese Vorwölbungen, entsprechend den darunter liegenden Hirnwindungen, vorgefunden werden. M. B. Schmidt wies dieses pathologische Windungsrelief des Schädels bei einigen Fällen von Rachischisis nach und möchte dieses Verhalten der Schädelkapsel vielleicht auf einen Mangel im Dicken- und Flächenwachstum der Knochen bei Rachischisis zurückführen. Beim Turmschädel ist nun dieses Windungsrelief sehr stark ausgeprägt, wie Schüller schon hervorhebt. Es ist, wie wir noch sehen werden, als deutliches Zeichen chronischer Hirndrucksteigerung aufzufassen.

Die seitlichen Schädelpartien fallen von außen besonders dadurch auf, daß die Squamae temporales stark nach außen gewölbt sind und aus durchscheinend dünnen Knochen bestehen. Nach hinten oben ist die Naht total verknöchert und die Schuppe geht glatt in das Parietale über. Der große Keilbeinflügel ist ebenfalls nahtlos mit Frontale und Parietale verwachsen. Die Ala magna des Sphenoid ist stark eingezogen, wodurch eine tiefe Fossa temporalis zustande kommt. Auf der Augenmittenhorizontale ist der Unterschied zwischen Turmschädel und normalem Schädel in bezug auf die Fossa temporalis sehr deutlich erkennbar.

Jochbein und Jochbogen sind normal. Ober- und Unterkiefer zeigen keine Abnormitäten. Der Orbitaleingang ist von normaler Größe mit stumpfkantigen Rändern.

Der Orbitalindex (Verhältnis von Orbitalhöhe zur -Breite) ist bei

Turmschädel	91,7
normalem Schädel	87,8 (82,0)

Der Index ist somit sehr hoch und stellt auch für unsere, durch hohe Augenhöhlen ausgezeichnete Gegend einen extremen Wert dar. Die Tiefe der Orbitae beträgt beiderseits 5 cm. Auch hier ist, was andere Autoren schon als charakteristisch hervorgehoben haben, die laterale Wand der Orbita, ein Teil des großen Keilbeinflügels etwas vorgebaucht und mehr frontal gestellt (vide Augenmittenhorizontale). Die Orbitaldächer sind papierdünn, wenig gewölbt und weisen in der Mitte, den Impressionen entsprechend, einige 2—4 mm große Knochenusuren auf. Die Nähte der Orbitae sind erhalten, die Fissura orbitalis inf. ist von normaler Weite, während die Fissura orbitalis sup. eng, doch relativ lang erscheint. Sehr wichtig ist das Verhalten der Foramina optica und des Canalis opticus, die ich mit anderen Schädeln verglichen habe: Sie sind beiderseits rund und machen gar keinen eingeengten Ein-

Digitized by Google

druck, ebenso ist der Kanal von derselben Weite wie an anderen Schädeln, was ich durch Durchstoßen von entsprechenden Stiften konstatieren konnte. Nase und harter Gaumen zeigen nichts besonders. Die Schädelbasis zeichnet sich durch keine besondere Breite aus, die Nähte sind alle erhalten bis auf die Sutura occipito mastoidea. Aus der Infratemporalbreite im Verhältnis zur größten Schädelbreite sehen wir, daß die Schädelbasis nicht vom Normalen abweicht.

	Turmsch.	N I.	N II.	N III.	N IV.
Infratemporalbreite	53	58	57	52	55
Schädelbreite	125	137	146	115	131
Verhältnis zueinander	42,4	42,0	39,0	45,2	41,9

Am auffälligsten sind die ganz kolossal weiten Foramina der Basis: Foramen ovale und rotundum sind sehr groß, die Fissura sphenopetrosa und Fiss. petrioccipitalis sind ganz breit, so daß das abnorm schmale Os petrosum zwischen Occipitale und Sphenoidale hineinragt. Die Wand des knöchernen Gehörganges ist überaus dünn, der Proc. stylomastoideus ganz kurz, wie ja überhaupt die ganze Pars petrosa mit dem Ohr sehr fein angelegt ist. Alle diese weiten Oeffnungen der Schädelbasis machen entschieden den Eindruck eines von innen auf die Basis wirkenden konstanten Druckes, der diese Veränderung zustande gebracht hat. Am eindrucksvollsten zeigt sich die Druckwirkung am Foramen jugulare und besonders am Foramen magnum. Das Hinterhauptsloch, das normalerweise bei Erwachsenen ca. 3 cm lang und 2,5 cm breit ist, hat hier einen Durchmesser von 3,5 : 3,2 cm, ist also ein fast kreisrundes, großes Loch. Die Condyli occipitales sind wenig erhaben und klein, unter ihnen ziehen die ebenfalls sehr weiten Canales nervi hypoglossi hin. Die Pars basilaris des Occipitale ist relativ kurz und von auffallender Dünne. Der Clivus ist stark ausgehöhlt und bildet eine tiefe Rinne. Von der Brücke über den Canales hypoglossi ziehen am Seitenrand des Foramen magnum zwei starke Erhebungen gegen den Clivus hin. Die Squama des Occipitale, auch hier der relativ dickste Knochen des Schädels, ist immerhin noch sehr dünn, und mit den üblichen Muskelansatzlinien versehen. Nur als ganz kurze schwache Knochenverdickungen auf der dünnen Knochenschale sitzen die Proc. mastoidei auf, über die an der Innenfläche der tiefe Sinus sigmoideus hinzieht, noch von einer schwachen Knochenlamelle bedeckt.

Damit kommen wir auf die Innenfläche der Schädelbasis, die wieder ein vom normalen ganz abweichendes Bild darbietet. Alle drei Schädelgruben, am meisten die mittlere, sind nach unten und seitlich tief ausgehölt. Die hintere Schädelgrube mit dem großen Foramen magnum im Grunde zeigt eine gleichmäßige Auswölbung ohne starke Impressionen, dagegen sind die Sinus auch hier außerordentlich tief eingegraben. Bemerkenswert ist ein kleines rundliches Loch, vielleicht ein Emissarium, im l. Sinus transversus, und dann besonders eine länglich ovale, ca. 1 cm große Usur am Uebergang vom Sinus transversus rechts in den Sinus sigmoideus ähnlich wie oben am Sinus longitud. sup. Auch hier liegt der Sinus direkt unter der Haut. Der Sinus sigmoideus hat sich seitlich und vorn in das Petrosum so tief eingefressen, daß dieser Knochen nur durch einen schmalen spitzen Knochenkamm mit der Squamatemporalis verbunden ist und das Mittelohr vollständig isoliert (siehe Fig. 8). Antrum und Cellulae mastoideae scheinen völlig zu fehlen. Auch innen ragt das Petrosum als feiner Knochenvorsprung frei hinein zwischen die kurze ausgehöhlte Pars basilaris occipitalis und das Sphenoid. Die mittlere Schädelgrube ist tief ausgehöhlt nach unten, seitlich und vorn, wobei deutlich die Windungen des Temporalhirns sich im Knochen abgedrückt haben. Dazwischen erheben sich wieder die spitzigen Kämme der Juga cerebralia. Der frontal gestellte große Keilbeinflügel ist gegen die Orbita vorgebaucht und reicht fast bis zur oberen Orbitalwand, wodurch die Fissura orbitalis sup. zu dem beschriebenen schmalen Spalt wird. Ein tief ausgehöhltes kleines

Digitized by Google

Becken bildet die Sella turcica, der runden Form der Hypophyse entsprechend, der Sulcus chiasmatis ist ebenfalls leicht exkaviert und geht direkt über in die Foramina optica, die hier sehr wenig auseinander stehen. Die Distanzen der Foramina optica voneinander betragen beim

Turmschädel	14 mm
Normalen Schädel	17 mm.

Die Fläche, wo das Chiasma liegt, ist rauh und gegenüber den untern Rändern der Foramina optica hervorgehoben. Die Form der Foramina optica ist kreisrund und sie machen in keiner Weise einen zusammengedrückten Eindruck. Die kleinen Keilbeinflügel sind zart und haben wenig entwickelte Proc. clinoidei. Die vordere Schädelgrube ist besonders

Fig. 8.

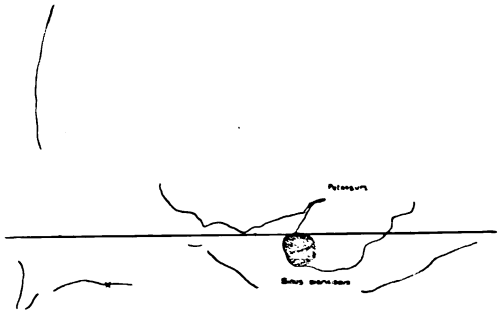

Querschnitt durch die hintere Schädelgrube mit Petrosum.

nach vorn stark ausgebuchtet, nach unten weniger als vielleicht an andern Turmschädeln beschrieben worden ist. Die Orbitaldächer sind dennoch ein wenig konvex, fallen aber gegen die Siebbeinplatte sanft ab. In der vordern Schädelgrube haben sich die Gehirnwindungen am tiefsten in den Knochen eingefressen, so daß in den Orbitaldächern die schon beschriebenen Usuren zustande gekommen sind. Die Juga cerebralia erreichen hier stellenweise eine Höhe bis zu 5 mm. Auch hier ist schon die Kurve des Sinus longitud. tief in den Knochen eingegraben.

Ueberblicken wir die aufgenommenen Kurvensysteme, so fällt uns im Sagittalkurvensystem (Fig. 9–11) auf, daß die einzelnen Kurven im Bereich des Schädeldaches große Abstände zeigen. Das weist darauf hin, daß das Dach seitlich stark abfällt. Die Augenmittensagittale tritt in der hinteren Schädelgrube stark unter die Frankfurter Horizontale, was wieder auf die tiefe Aushöhlung hinweist, nicht absolut, aber im Verhältnis zur Medianlinie. Die Augenrandsagittalkurve ist in der Jochbeingegend unterbrochen, was gewöhnlich bei Erwachsenen, bei Kindern hingegen selten der Fall ist. Der der untern Temporalgegend entsprechende Abschnitt der Augenrandsagittale ist stark ausgebuchtet und entspricht wohl der allgemeinen Ausbuchtung der Temporalgrube, andererseits ist derjenige Teil, der der Begrenzung der Orbita entspricht, im unteren Abschnitt sehr schmal.

Horizontalkurven: Die Scheitelhorizontale ist im allgemeinen bedeutend enger wie normal und ist in der Medianlinie hinten und vorn die innerste der Horizontalkurven. Beim normalen Kinderschädel hingegen ist sie die äußerste aller Horizontalen. Die Augenmittenhorizontale zeigt wieder die starke Ausbuchtung der Temporalia und die Enge hinter der Orbita (s. Fig. 12, 13).

Digitized by Google

9.

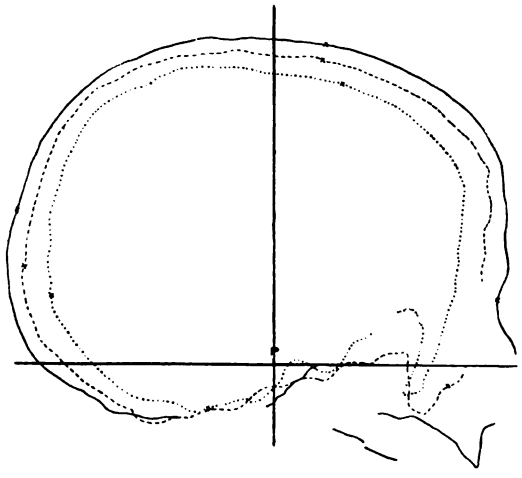

10.

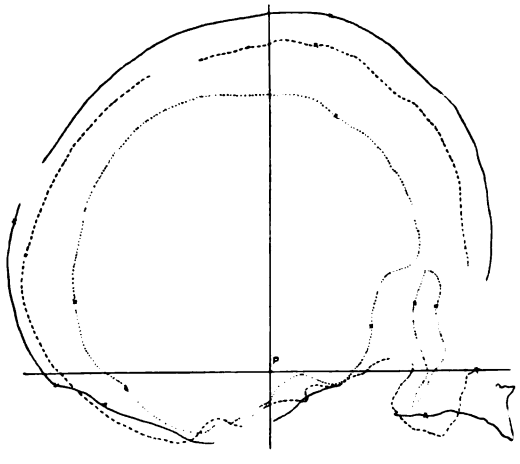

11.

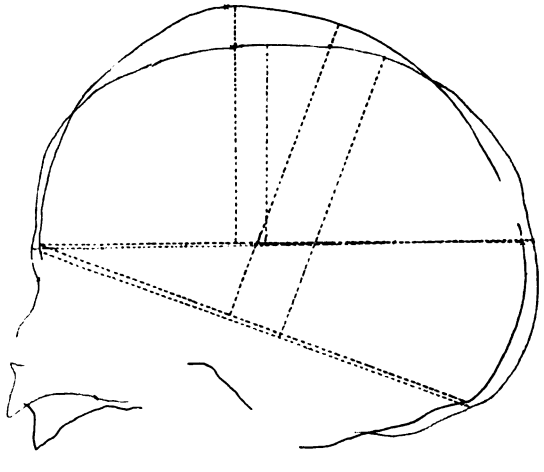

Fig. 9. Sagittalkurven. Normaler Schädel. Mitte — 141, Augenrand .... 181, Augenmitte --- 186,5.
Fig. 10. Sagittalkurven. Turmschädel. Mitte — 144, Augenrand .... 186, Augenmitte --- 168,5.
Fig. 11. Mediansagittalen von normalem Schädel und Turmschädel.

Digitized by Google

12.

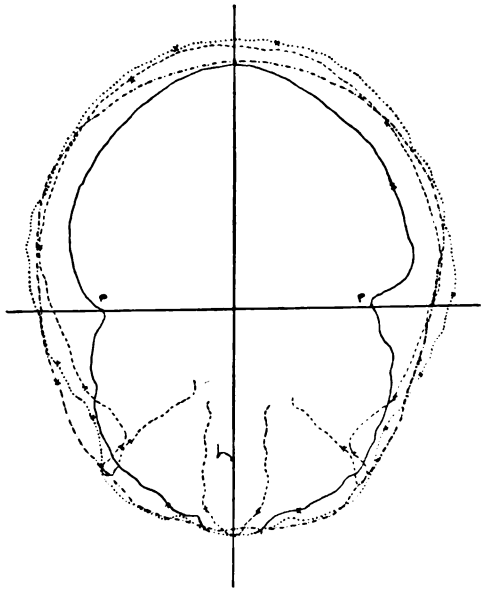

13.

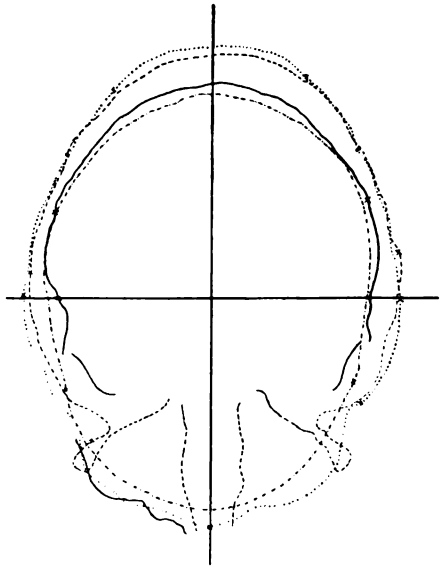

Fig. 12. Horizontalkurven. Normaler Schädel. Basis — 168, Augenmitte — — 148,5, Glabella .... 134, Scheitel — . — . 98.
Fig. 13. Horizontalkurven. Turmschädel. Basis — 156. Augenmitte — — 139, Glabella .... 122, Scheitel — . — . 81.

Digitized by Google

14.

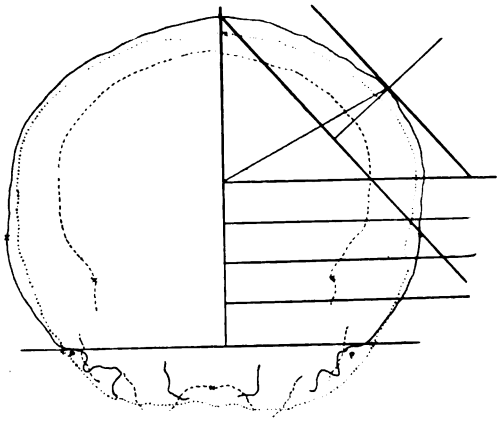

15.

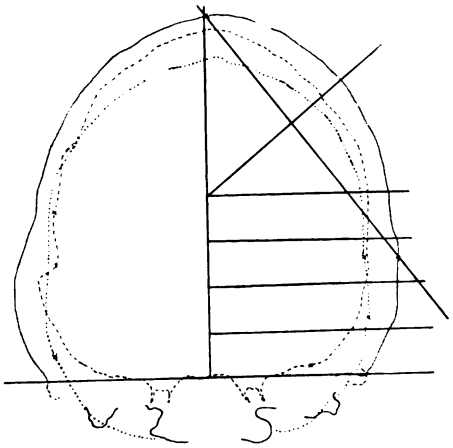

16.

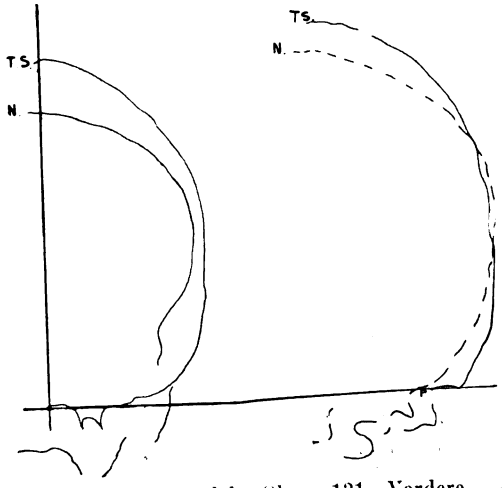

Fig. 14. Frontalkurven. Normaler Schädel. Ohr — 131, Vordere — — 179, Hintere .... 86,5.
Fig. 15. Frontalkurven. Turmschädel Ohr — 141, Vordere — — 173, Hintere .... 98,5.
Fig. 16. Frontalkurven. Normaler und Turmschädel. a) Vordere in der Gegend der Fossa tempor.
b) Ohr in der Gegend der Fossa temp.

Digitized by Google

17.



18.

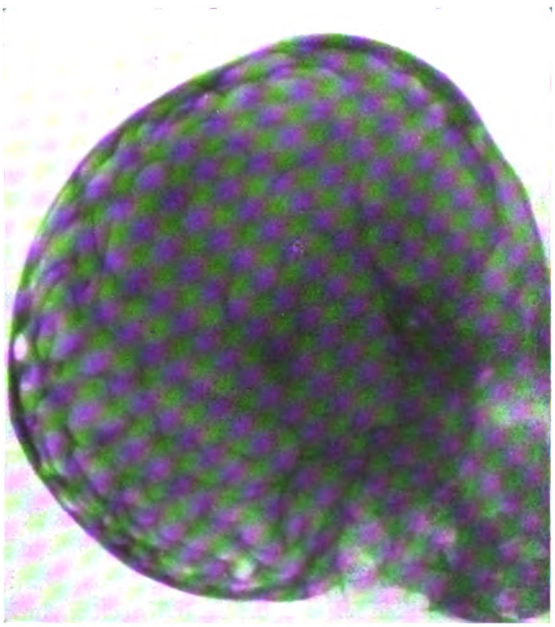

Digitized by Google

Frontalkurven: Beim normalen Schädel liegen die Condyli höher als die Hinterhauptskurve, beim Turmschädel reichen sie weiter hinab. In der Scheitelpartie liegt die vordere Frontalkurve höher als die hintere, im Gegensatz zum normalen. Dieses Verhältnis setzt sich in der Seitenwand noch fort, nur nimmt es ab und nähert sich dann unterhalb der Sutura tempero parietalis dem normalen. Das Verhalten der Frontalkurven zueinander zeigt sich am besten in der Distanzenberechnung in verschiedenen Höhen (Schlaginhaufen, Zur Diagraphentechnik des menschlichen Schädels. Zeitschrift für Ethnologie. 1907, S. 85 bis 107).

	Aeußere Distanz		Innere Distanz	
	N.S.	T.S.	N.S.	T.S.
1. Medianhöhe	4,6	11,0	6,4	— 7,6
2. halbe Medianhöhe	9,2	22,0	12,8	—15,2
3. Parietalradius	6,3	20,6	19,0	— 5,1
4. 1. Transvers.-Radius	3,0	15,0	22,7	— 3,3
5. 2. „ „	4,6	17,7	23,0	— 3,2
6. 3. „ „	3,2	14,5	38,0	
7. 3. „ „	3,2	14,5	38,0	3,2
8. 4. „ „	1,7	12,0	36,8	8,6

In der Figur der Frontalkurven sind diese Distanzen graphisch dargestellt. (Fig. 14, 15, 16.)

Die Distanzenberechnung ergibt, daß zwischen Ohrfrontale und hinterer Frontale in allen Bezirken die Distanz weit größer ist als beim normalen Schädel. Hinsichtlich der Differenz zwischen vorderer und hinterer Frontale ergeben sich für die Distanzenberechnung immer negative Zahlen. Auch im unteren Teil der Schädelwandung, wo die vordere Frontale sich wieder innerhalb der hinteren befindet, erreicht die Distanz noch lange nicht den Wert des normalen Schädels. Dieses Verhalten ergibt sich wiederum aus der ausgewölbten Partie des Temporale und des entsprechenden Gehirnabschnittes.

Gehirn (Fig. 17 und 18).

Das Gehirn ist 18,5 cm lang, 15 cm breit und 9,5 cm hoch. Gewicht 1240 g. Die Pia ist durchaus spiegelnd und zart. Die Venen auf der r. Seite des Großhirns über dem Scheitelbein sind thrombosiert. Die Größe des Gehirns im Verhältnis zur engen Schädelkapsel bildet einen auffallenden Gegensatz, und es ist kaum begreiflich, wie überhaupt ein so mächtiges Gehirn im Schädel Platz finden konnte. Die Gyri sind in normaler Konfiguration vorhanden, die Sulci stellenweise zu tief eingezogenen Rinnen ausgebildet. Die Windungen auf dem r. Stirnlappen und auch die Zentralwindungen sind erheblich breiter als die übrigen, zwischen 1,5 und 2 cm, während sie sonst doch nur 1 cm breit sind. Auffallend klein sind die Windungen des Occipitalhirns, besonders des Cuneus und Praecuneus, obwohl sie auch normalerweise kleiner sind als die anderen. Das Kleinhirn mißt im ganzen 12,5 cm, jede der Hämisphären ist 6 cm lang.

Von großer Wichtigkeit ist, daß die Ventrikel in gar keiner Weise erweitert sind, sie sind im Gegenteil eher eng und enthalten wenig klaren Liquor, was im Gegensatz steht zum Fall von Vorschütz, der stark erweiterte Ventrikel vorfand. Die Basis cerebri zeigt eine normale Konfiguration. Die Sehnerven und das Chiasma opticum sind zart und klein, doch nicht besonders zusammengedrückt. Dazwischen erhebt sich das stark ausgebildete Tuber cinereum. Die anderen Gehirnnerven zeigen keine Veränderungen, einzig die Bulbi olfactorii erscheinen etwas platt gedrückt. Die Pons hat wohl auf dem kurzen Clivus wenig Platz gefunden und ist teilweise in dem Foramen magnum gelegen.

Digitized by Google

Mikroskopisch ist folgendes zu konstatieren: Die Rinde der Zentralwindungen ist von normaler Breite, zeigt keine Gliavermehrung. Ebenso sind die Ganglienzellen in ungefähr normaler Zahl vorhanden und weisen nichts Abnormes auf. Nur die äußerste Rindenschicht erscheint etwas komprimiert. Die Rinde des Sehzentrums, speziell des Praecuneus und Cuneus zeigt eine deutliche Atrophie. Die Ganglienzellen sind klein und atrophisch. Am N. opticus findet sich deutliche Degeneration der Nervenfasern im Weigertpräparate.

Wir haben einen Fall von Turmschädel vor uns mit ganz typischem klinischen Verlauf: Bei einem 5 jährigen Knaben bemerken die Eltern plötzlich, daß er schlecht sieht. Sie erinnern sich dann, daß er schon seit einiger Zeit beim Betrachten von Gegenständen den Kopf dreht, um von der Seite sehen zu können. Der Knabe, es handelt sich in fast allen Fällen um männliche Kinder, wird zum Ophthalmologen gebracht und dieser konstatiert das stark herabgesetzte Sehvermögen, infolge von Neuritis optica bzw. Sehnervenatrophie. Auf Befragen geben dann die Eltern auch an, daß ihnen seit längerer Zeit die eigentümlich hohe Kopfform bei dem Kinde aufgefallen ist. Geistig ist auch unser Knabe, wie die meisten Turmschädel, vollkommen normal. Den Eltern erschien er auffallend regsam. Auch hier traten die von anderen Autoren beschriebenen Kopfschmerzen und Krämpfe auf, die aber immer vorübergehender Art waren. Sonstige Störungen von seiten der Gehirnnerven zeigte er nicht, auch keinen Ausfall in der Schärfe des Geruchvermögens, wie es sonst schon beschrieben worden ist.

Betrachten wir die einzelnen Symptome, so ist auch hier vor allem die zunehmende Erblindung, bedingt durch Sehnervenatrophie das praktisch Wichtigste. Die Papillitis selbst ist meist schon vorüber, wenn die Kinder zum Ophthalmologen kommen. In den zahlreichen Fällen von Enslin, Patry, Meltzer, Dorfmann, Vorschütz, wie auch bei unserem Patienten ist nur noch die postneuritische Opticusatrophie zu konstatieren. Wie nun diese Sehnervenatrophie zustande kommt, das bildet den Inhalt der meisten ophthalmologischen Arbeiten über Turmschädel.

Es sind sich natürlich alle Autoren darüber einig, daß die Atrophie direkt oder indirekt mit der prämaturen Synostose zusammenhänge. Die Einen erklären sich das Zugrundegehen von Nervenfasern durch lokale Veränderungen am Foramen opticum, die Anderen suchen eine allgemeine intracranielle Druckwirkung dafür verantwortlich zu machen. Zur ersten Gruppe gehört die Theorie von Michel, welcher Druck der abnorm verengerten Opticuskanäle auf die Sehnervenscheiden, darauf folgende Papillitis mit sekundärer Atrophie annimmt. Michel stellte die Verengerung der Opticuskanäle und die dadurch bedingten Einschnürungen an den Sehnerven bei einem Sektionsfall fest. Weiter berichten noch Ponfick und Manz von solchen Verengerungen an den Canales optici. Eine Meningitis der Dura mit Hyperostosenbildung am Eingang der Opticuskanäle glauben Levi und Beaumont als Ursache der Opticuskompression bezeichnen zu dürfen. Bei unserem Turmschädel ist von einem lokalen Prozeß an den Seh-

Digitized by Google

kanälen gar nichts nachzuweisen, es finden sich keine Verengerungen und Exostosen. Ebenso haben Vortisch, Weiss und Brugger sowie Enslin an zahlreichen Sammlungsschädeln, Vorschütz an einem Sektionsfall gar nichts von verengten Opticuskanälen finden können. Eine andere Art von lokalem Druck auf den Opticus stellte Behr an einem Sektionsfall fest und gründet darauf seine Theorie: Bei einem 60 jährigen Mann mit Turmschädel, der durch Unfall starb, fand Behr sehr lange atrophische, intracranielle Optici, die mit der Carotis interna durch Bindegewebe fest verbunden waren. Beide Nerven zeigten Schnürfurchen am Eintritt in den Kanal. Der Boden des hinteren Teils wurde direkt durch die Carotis interna gebildet, so daß die Arterie den Nerven buchstäblich an die Wand drückte. Behr glaubt nun, daß dieser Zustand wohl bei jedem Turmschädel vorhanden sei, indem durch das relativ wenig behinderte Wachstum der vorderen Schädelpartien in sagittaler Richtung ein Ueberschieben des Daches des Canales opticus nach hinten zustande komme, wodurch eben die Carotis so nahe an den Nerven herantrete. Je nachdem nun die Arterie gar nicht, wenig oder stark drücke, entstehen die verschiedenen Grade von Opticusveränderungen einerseits oder das Fehlen jeglicher Sehstörungen andererseits. Bei unserem Fall konnten wir nichts von dem Druck der Arteria carotis interna auf den Nerven konstatieren. Sie war durch Piagewebe in einer Entfernung von einigen Millimetern festgehalten und von einer Einschnürung am Nerven war nichts zu sehen.

Bei der zweiten Gruppe käme die Opticusatrophie zustande durch Erhöhung des intracraniellen Druckes analog wie bei Hirntumoren. Diese Auffassung vertritt vor allem Meltzer. Dieser Autor nimmt einen Hydrocephalus internus an, der aus einer Meningitis serosa entstanden sein soll: Das Dach des dritten Ventrikels werde nach oben gepreßt und so das Gehirn gegen die große Fontanelle gedrückt. Wenn sich nun diese schließe und die Synostosen entstehen, was durch den leicht hydrocephalischen Druck noch rascher vor sich gehe, so wirke „der Druck des wachsenden und Platz brauchenden Gehirns resorbierend auf den Hydrocephalus, rarefizierend auf die Schädelkapsel und deformierend auf die Schädelbasis". Meltzer erwägt freilich noch die Möglichkeit, daß außer durch intracranielle Drucksteigerung die Opticusatrophie durch Fortsetzung der von ihm angenommenen Meningitis auf die Opticusscheiden entstanden sein könne. Vorschütz (Jores und Heller) vertritt den Standpunkt, daß bei seinem Fall der stark erweiterte dritte Ventrikel einen Druck auf den Thalamus opticus ausgeübt habe. Es bestand ein Hydrocephalus des dritten und vierten Ventrikels, mechanisch bedingt durch das Kleinhirn, das sich in das Foramen magnum hineingelegt hatte und stauend auf den vierten Ventrikel einwirkte. Einen Hydrocephalus internus nimmt offenbar auch Bramann an, was aus seinem therapeutischen Vorgehen erhellt. Diese Autoren erklären die Opticusatrophie als Folge intracranieller Drucksteigerung, bedingt durch

Digitized by Google

einen mehr oder weniger ausgesprochenen Hydrocephalus internus. Bei unserem Turmschädel wurde weder bei der Operation noch bei der Sektion ein Hydrocephalus gefunden.

Es fehlen also bei unserer Beobachtung einerseits alle lokalen anatomischen Befunde in der Umgebung des Foramen opticum, die sonst zur Erklärung der Sehnervenatrophie herangezogen wurden, andererseits auch die durch einen Hydrocephalus internus bedingte Druckerhöhung, welche in einer anderen Gruppe von Fällen die Sehnervenatrophie bedingt haben soll. Doch glauben wir auch in unserem Falle die Sehnervenatrophie erklären zu können als Folge des chronischen abnormen intracraniellen Druckes, der allein schon durch das Mißverhältnis der Kapacität des prämatur-synostotischen Schädels und des in ihm eingeschlossenen wachsenden Gehirns bedingt ist. Diese Auffassung scheint auch Uhthoff zu haben, der das Zustandekommen der Stauungspapille durch den abnormen Druck in der vorderen Schädelgrube für genügend erklärt hält.

Kopfschmerzen, klonische Krämpfe, Erbrechen und leichte Bewußtseinsstörung, wie sie auch unser Patient zeigte, sind als weitere bei Turmschädel des öfteren beobachtete Symptome einer Vermehrung des intracraniellen Druckes aufzufassen.

Störungen anderer Gehirnnerven waren in unserem Falle nicht aufgetreten.

Der Turmschädel gehört unter die Craniostenosen oder prämatursynostotischen Schädel. Man faßt darunter alle diejenigen Schädel zusammen, deren Nähte in einem früheren Lebensalter verknöchern wie normal. Je nach der vorzeitigen Verknöcherung der einzelnen Nähte und der dadurch entstehenden Wachstumshemmung kommt es zu den verschiedenen Schädeldeformitäten, wie sie Virchow klassifiziert hat als Dolychocephale und Brachycephale mit ihren zahlreichen Abarten. Einfacher ist die klinisch meist gebrauchte Einteilung der Craniostenosen nach Schüller in 1. Turmschädel, kurze und abnorm hohe Schädel, 2. Kahnschädel, abnorm lange und schmale Schädel, 3. Schiefköpfe, assymmetrisch synostotische Schädel. Nach Virchow's Gesetz wird das Wachstum des Schädels senkrecht zur verknöcherten Naht gehemmt. Beim Turmschädel, dem häufigsten Typus, komme die abnorme Höhenentwicklung hauptsächlich durch vorzeitige Verknöcherung der Coronarnaht zustande. Das einfache Virchow'sche Gesetz finden wir in den einzelnen Beobachtungen nur teilweise bestätigt. So sah Schüller unter seinen vielen Fällen den höchsten Grad von Turmschädel bei einem Fall, bei dem nur die Sagittalnaht obliteriert war. Auch bei unserem Turmschädel finden wir vollständige Synostose der Sagittalnaht, während die Lambda- und Coronarnaht in ihren oberen Partien vollkommen erhalten sind. Dagegen sehen wir an unserem Präparat vollkommene Verschmelzung der hinteren unteren Parieto-Occipital-

Digitized by Google

naht, ferner der Sutura temporo mastoidea beidseitig, ferner der Fronto-Parietalnaht in ihrer untersten Ecke beidseitig. Dieser knöcherne Ring unmittelbar über der Basis des Schädels scheint uns vor allem die Entwicklung nach Breite und Länge zu hemmen, während die noch offenen oberen Abschnitte von Lambda- und Coronarnaht ganz wohl die Höhenentwicklung begünstigen.

Gehen wir auf die Ursachen der vorzeitigen Verknöcherung ein, so ist noch vieles völlig unaufgeklärt. Einige Autoren (Meltzer, Oberwardt) schuldigen die Rachitis mit ihren Knochenwachstumsstörungen dafür an. In den Sammelreferaten von Enslin und Patry findet sich aber unter den ca. 40 Fällen kein einziger mit sonstigen Zeichen von Rachitis. Es wäre dann auch nicht klar, warum bei Rachitis das eine Mal ein typisch rachitischer, das andere Mal ein Turmschädel entstehen sollte. Andere Autoren (Vortisch usw.) glauben die Synostose als sekundäre Erscheinung meningitischer Prozesse (Meningitis serosa) annehmen zu können, durch deren Reiz sie zustande komme. Vorschütz glaubt, daß bei bestehendem Hydrocephalus internus, wie in seinem Fall durch den beständig erhöhten intracraniellen Druck das physiologisch parallele Wachstum zwischen Gehirn und Schädel gestört werde. Der Reiz an den Nahtstellen sei genügend stark, daß das normale Wachstum überschritten werde und zu früh und zu reichlich eine Ablagerung von Kalksalzen stattfinde. Virchow nahm an, daß ein kongestiver Zustand im Schädelinnern ohne wirkliche Entzündung die prämature Synostose zustande bringe. Gestützt wurde diese Theorie einigermaßen durch Experimente von Gudden, der bei Ligatur der Carotis Deformitäten des Schädels ohne Synostose, bei Ligatur der Jugularis Synostosen ohne Deformität entstehen sah. Schüller ist der Ansicht, daß die prämature Synostosierung Erscheinung einer Entwicklungsstörung sei, die sich aber nur in einer Ossifikationsanomalie des Schädels zeige, während am übrigen Skelett keine Wachstumsstörungen zu konstatieren seien. Er weist dabei auf eine Beobachtung hin, wonach von zwei Geschwistern das eine einen Turmschädel hatte, das andere eine Chondrodystrophie, also eine analoge prämature Verknöcherung der Epiphysenknorpel. Grübner (nach Schüller) erwähnt drei Fälle von Turmschädel mit gleichzeitiger Chondrodystrophie. Bei den neun Geschwistern unseres Patienten ist nichts von Knochenwachstumsstörungen vorhanden.

Zusammenfassend müssen wir also sagen, daß die Annahme einer Entwicklungsstörung die meiste Wahrscheinlichkeit hat, daß aber damit die primäre Ursache der prämaturen Synostose immer noch nicht genügend aufgeklärt ist.

Auf die Ausbildung der Schädeldeformität hat das Wachstum des Gehirns insofern einen Einfluß, als das wachsende Gehirn den Schädel,

Digitized by Google

so lange noch einzelne Nähte eine Erweiterung gestatten, senkrecht zu diesen Nähten ausdehnt. Je frühzeitiger einzelne Nähte verknöchern, je länger sich dagegen andere noch erhalten, um so ausgeprägter wird die pathologische Schädelform sich gestalten. Wo die Schädelvergrößerung den Ansprüchen des wachsenden Gehirns nicht folgen kann, schafft sich dieses noch Raum durch Druckatrophie der Schädelknochen, wodurch die schon so oft beschriebenen Juga, Impressionen und sogar vollkommene Perforationen vorkommen, ebenso das an der Oberfläche des Schädels ausgeprägte Windungsrelief.

Veränderungen am Gehirn bei Turmschädel wurden verschiedentlich erwähnt. Von den Sektionsfällen berichten Ponfick (nach Patry) und Manz nichts besonderes vom Gehirn. Michel fand eine rudimentäre Entwicklung der Frontallappen. Bourneville und Boncourt (bei Patry) beschreiben ein etwas deformiertes Gehirn, ebenso Papillaut, bei dessen Gehirn die sagittal verlaufenden Furchen stark verkürzt und durch abnorme Brücken unterbrochen sind. Ueber Gehirngewicht und Größe erfahren wir wenig von den Autoren und doch scheint dieser Punkt bei dem bestehenden Mißverhältnis sehr wichtig zu sein. Nur Marchand gibt bei seinem Fall von Turmschädel ein Gehirngewicht von 1250 g an. Bei unserem Fall haben wir ein Gehirn von auffallender Größe, doch ohne Hydrocephalus. Das Gewicht beträgt 1240 g, ist also ungefähr dasjenige eines Erwachsenen.

Nach v. Monakow (Gehirnpathologie) beträgt das Hirngewicht am Ende des ersten Jahres schon 900—1000 g, die Gewichtszunahme erfolge sprungweise, nicht konstant. Im dritten, eventuell im vierten Jahr schon soll das Gehirn sein nahezu volles, im 19. Jahr sein definitives Gewicht erreicht haben. Genauere Angaben über das Hirngewicht in den einzelnen Lebensaltern habe ich nicht finden können.

Es besteht also bei unserem 5jährigen Knaben ein Hirngewicht, das dem eines erwachsenen Mannes ungefähr entspricht. Sehr auffallend an unserem Gehirn ist auch die verschiedene Entwicklung der einzelnen Teile, indem die Windungen des Frontal- und Parietallappens außerordentlich breit sind, während diejenigen der Basis und des Occipitalhirns von der normalen Größe nicht abweichen.

Wir haben noch das Vorkommen des Hydrocephalus beim Turmschädel zu besprechen. Vorschütz fand bei der Autopsie seines Falles einen Hydrocephalus des dritten und vierten Ventrikels, der mechanisch bedingt war durch Verlegung der Abflußwege in den Rückenmarkskanal durch das in das Foramen magnum hinabgesunkene Kleinhirn. Andererseits haben wir in den übrigen Sektionsfällen nichts von einer chronischen Erweiterung der Ventrikel erwähnt gefunden. Der Hydrocephalus ist demnach beim Turmschädel keine konstante Erscheinung. Wie Schumacher betont, dürfte ein Hydrocephalus erst nachträglich entstehen durch Kompression der abführenden venösen Bahnen

Digitized by Google

durch das Gehirn oder Prolaps des Kleinhirns in den Wirbelkanal, wie es beim Falle Vorschütz ausdrücklich hervorgehoben wurde.

Ich komme nun zu der Frage, wieso überhaupt bei den Craniostenosen Hirndruckerscheinungen zustande kommen können. Dies kann geschehen einerseits durch das Mißverhältnis von Schädelvolumen und Größe des Gehirns, vor allem bei Größenzunahme des jugendlichen Gehirns. Ferner durch Hinzutreten eines Hydrocephalus. Ein Hydrocephalus ist aber, wie wir eben betont haben, nicht sehr häufig und tritt meist erst sekundär ein. Schumacher macht auch darauf aufmerksam, daß eine akute Vermehrung des Liquor wie z. B. bei den verschiedenen Infektionskrankheiten bei synostotischen Schädeln sehr leicht zu Hirndrucksteigerungen führen kann, da ja dem Gehirn zu wenig Ausdehnungsmöglichkeit gegeben ist. Das Hauptmoment aber beim Turmschädel für das Zustandekommen des Hirndrucks ist stets das Mißverhältnis zwischen Gehirngröße und Schädelvolumen. Gerade bei unserem Fall finden wir dieses Mißverhältnis überaus deutlich ausgedrückt. Auf der einen Seite das große Gehirn von 1240 g, auf der anderen Seite die durch dasselbe hervorgerufenen Impressionen, Usuren und Perforationen, wie sie für chronisch intracranielle Drucksteigerungen nach Schüller charakteristisch sind.

Die Diagnose des Turmschädels wird meist nach der äußeren Form des abnorm hohen und dabei kurzen Schädels gestellt werden. Ganz wesentlich wird sie durch das Röntgenbild gestützt, wobei die Zeichnung des Hirnreliefs und das Fehlen der Nähte als charakteristisch für Craniostenosen anzusehen ist. Schüller hat die Kenntnis des Röntgenbildes sehr gefördert und besonders zur Differentialdiagnose gegenüber anderen craniellen Prozessen, wie Mikrocephalie, Hirntumoren und Hydrocephalie benutzt. Bei der Mikrocephalie, die auch Schädelkleinheit besitzt, sind die Nähte meist erhalten und die Schädelinnenfläche eher verdickt als usuriert. Bei Hirntumor und Hydrocephalie kommen wie bei den Craniostenosen die durch die intracranielle Drucksteigerung hervorgerufenen Schädelveränderungen in Form der Usuren und Perforationen vor, doch sind hier die Nähte gegenüber Turmschädel direkt erweitert. Auch gegenüber dem durch Hyperostose des Cranium vorgetäuschten Pseudoturmschädel liefert das Röntgenbild eine klare Diagnose.

Die Therapie beim Turmschädel hat den Zweck, die sekundären Erscheinungen der Craniostenose zu bekämpfen, in erster Linie, wenn möglich, der drohenden Erblindung vorzubeugen. Wir haben früher erwähnt, daß die Opticusatrophie von einigen Autoren auf Grund ihrer Beobachtung durch anormale anatomische Verhältnisse an der Sehnervenaustrittstelle am Foramen opticum erklärt wird. Andere Autoren und so auch wir halten die Opticusatrophie in unserem Falle für Folge intracranieller Drucksteige-

Digitized by Google

rung, da wir jede pathologische Gestaltung des Foramen opticum und der Nachbargebilde vermissen. Beide Ansichten sind durch Beobachtungen gestützt. Ob im Einzelfalle die eine oder andere Ursache der Sehstörung anzunehmen ist, wird schwer zu entscheiden sein. Wo noch andere Erscheinungen intracranieller Drucksteigerung vorhanden sind, wie Kopfschmerz, Krämpfe und Erbrechen, wird man geneigt sein, auch die Opticusveränderungen darauf zurückzuführen. Bis vor kurzem hatten auch alle operativen Eingriffe bei Turmschädel den Zweck der Druckentlastung. Diese bestanden in Trepanation, Lumbal- und Ventrikelpunktion, sowie Balkenstich.

1. Die Lumbalpunktion stellt den kleinsten Eingriff der operativen Therapie beim Turmschädel vor und wurde von mehreren Autoren ausgeführt, hatte aber meist gar keinen oder nur vorübergehenden Erfolg. Sie scheint auch am wenigsten indiciert zu sein, indem sie die Voraussetzung hat, daß eine freie Kommunikation zwischen Ventrikel und Subarachnoidealraum des Rückenmarkes besteht.

2. Dekompressivtrepanation. In der Literatur sind bis jetzt 4 Fälle von Turmschädel bekannt, die durch Entlastungstrepanation behandelt worden sind.

1. Dorfmann's Fall wurde von v. Eiselsberg operiert.

4 j. Mädchen mit Turmschädel. Intelligenz normal. Augen: rechts typische Sehnervenatrophie, links Papillengrenzen verwischt. Wegen heftigen Kopfschmerzen und Papillitis wurde eine intracranielle Drucksteigerung angenommen und eine Trepanation ausgeführt, indem ein Stück der Squama aufgemeißelt wurde. Dura mater straff gespannt, Venen strotzend gefüllt. Nach Excision eines Stückes der Dura wird der Hautlappen wieder vernäht. Glatte Wundheilung. Befinden nachher besser. Schlaf sehr gut. Augen nach 3 Wochen: Visus rechts von $^6/_{30}$ auf $^6/_{20}$, links von $^6/_{30}$ auf $^6/_{24}$ gestiegen. Protusion der Papillen beiderseits eine Dioptrie weniger als vor der Operation. Es war also ein sichtlicher Erfolg zu verzeichnen.

2. Vorschütz's Fall wurde von Tilmann operiert.

10 j. Junge mit typischem Turmschädel, seit einiger Zeit zunehmendes Schlechtersehen. Visus: r. Amaurose, l. große Zeitungsschrift lesbar, beiderseits Sehnervenatrophie. Da Kopfschmerz, Erbrechen und Somnolenz zunehmen, wird eine Dekompressivtrepanation ausgeführt. Es wird ein fünfmarkstückgroßer Knochenlappen aus der rechten vorderen Kopfseite herausgemeißelt, Gehirn pulsiert nicht, Gyri flach. Die Punktion ergibt keinen Hydrocephalus. Nach Herausnahme des Knochens als Ventil wird die Haut wieder vernäht. Die Wunde heilt glatt, der Defekt pulsiert bald wieder. Häufiges Erbrechen. Unter zunehmender Somnolenz, Nackenstarre und Kopfschmerzen macht Pat. nach ca. einem Monat Exitus. Die Sektion ergab außer dem Turmschädel einen Hydrocephalus des dritten und vierten Ventrikels, mechanisch bedingt durch Verlegung des Foramen magnum durh das hinabsinkende Kleinhirn.

3. Fall nach Schüller, operiert an der v. Eiselsberg'schen Klinik.

10 j. Knabe mit Turmschädel und hochgradiger Sehstörung, sowie Enuresis nocturna auf epileptogener Basis. Die Palliativtrepanation hatte den erwünschten Erfolg des Aufhörens der Enuresis.

Digitized by Google

4. Fall nach Schüller, an der v. Eiselsberg'schen Klinik operiert.

28 j. Turmschädel mit heftigen Kopfschmerzen, epileptischen Anfällen und Sehstörungen infolge Sehnervenatrophie. Die vorgenommene Palliativtrepanation hatte günstigen Erfolg insofern, als die Sehstörung in den nächsten Monaten nicht weiter fortschritt.

3. Balkenstich. Neuerdings empfehlen Anton und v. Bramann auch beim Turmschädel den Balkenstich auszuführen, der den Zweck hat, zwischen Ventrikel und Subarachnoidealraum eine Kommunikation zu schaffen. Bei folgenden Fällen wurde bis jetzt der Balkenstich ausgeführt.

1. Anton und v. Bramann. 30 j. Mann mit typischem Turmschädel. Pat. hatte Kopfschmerzen und leichte Benommenheit. Beidseits bestand Strabismus concomitans divergens. Rechts S = $^5/_{15}$, l. Fingerzählen in einem Meter. Nasal oben war ein Gesichtsfeld vorhanden, außerdem bestand Rotgrün-Blindheit. R. Papille blaßgrau, flach, Grenzen verwaschen. L. Zentrum der Papille etwas prominent, in der Begleitung der Gefäße weiße Streifen. Geruchssinn stark herabgesetzt. Das Röntgenbild zeigt eine Ausbuchtung und Vorwölbung des ganzen Keilbeins und der mittleren Schädelgrube. Der Balkenstich wird mit Erfolg ausgeführt. Bald darauf steigt die Sehschärfe rechts auf $^2/_3$. Kopfschmerz, Kopfdruck und Schwindel sind völlig geschwunden.

2. Deutschländer: 2 j. Kind mit angeborenem Hydrocephalus und Turmschädel. Es wurde wegen zunehmender Verblödung und schweren motorischen Störungen der Balkenstich ausgeführt mit momentan gutem Erfolg.

3. Unser Fall.

Nachdem wir früher klargelegt haben, daß für das Zustandekommen des Hirndrucks bei Turmschädel das Mißverhältnis zwischen Gehirngröße und Schädelvolumen vor allem in Frage kommt, daß aber einer vermehrten Hirnflüssigkeit eine ganz inkonstante und sekundäre Bedeutung beizumessen ist, ergibt sich, daß von der Entleerung der Flüssigkeit durch Punktion kaum ein Erfolg, wenigstens kein dauernder, zu erhoffen ist. Die Lumbalpunktion im speziellen kann nur dann einen vorübergehenden Erfolg haben, wenn eine freie Kommunikation zwischen Ventrikeln und Subarachnoidealraum des Rückenmarkskanales vorhanden ist. Doch gerade dies scheint beim Auftreten eines Hydrocephalus (Vorschütz) nicht der Fall zu sein.

Auch vom Balkenstich können wir beim Turmschädel, selbst bei dem mit Hydrocephalus kombinierten, höchstens einen geringen Erfolg erwarten, denn da das Gehirn und seine Hülle sich dem Knochen eng anlegen, bieten sich für die austretende Ventrikelflüssigkeit keine günstigen Abflußwege.

Am meisten scheint eine ausgedehnte Dekompressivtrepanation, eventuell kombiniert mit Ventrikelpunktion, Aussicht auf Erfolg zu bieten. Wie wir sahen, ist in den vier operierten Fällen der Zustand durch die Trepanation günstig beeinflußt worden. In zwei Fällen war eine wesentliche Besserung des Sehvermögens nach der Operation festzustellen. Außerdem verschwanden im Falle Dorfmann, sowie im letzten an der

Digitized by Google

Eiselsberg'schen Klinik operierten Fall, die Kopfschmerzen vollständig, im zweiten Fall die Enuresis nocturna. Auch Küttner empfiehlt in erster Linie die Entlastungstrepanation bei Turmschädel, in einer nach Abschluß dieser Arbeit erschienenen Publikation (Münch. m. W. Nr. 40. 1913).

Was speziell die Sehstörungen betrifft, schlägt Schloffer in neuester Zeit in denjenigen Fällen, wo die druckentlastenden Operationen keinen Erfolg hatten, vor, das knöcherne Dach des Canalis opticus zu entfernen (Kanaloperation), in der Meinung, daß dann wohl in diesen Fällen eine lokale Kompression des Nerven direkt durch den Opticuskanal stattgefunden habe. In einem seiner drei Fälle war drei Wochen nach der Operation am amaurotischen Auge Lichtempfindung vorhanden. Immerhin schlägt auch Schloffer vor, als erste Therapie die Dekompressivtrepanation zu versuchen.

Literatur.

1) Dorfmann, Pathogenese und Therapie des Turmschädels. Arch. f. Ophthalmol. 1908. 3. Heft. — 2) Enslin, Die Augenveränderungen beim Turmschädel, besonders die Sehnervenerkrankung. Ebenda. 1908. 1. Heft. — 3) Meltzer (Chemnitz), Zur Pathogenese der Opticusatrophie und des sog. Turmschädels. Neurolog. Zbl. 27. 1908. — 4) Patry, Lésions oculaires dans les malformations craniennes spécialement dans l'oxycéphalie. Thèse, Paris 1905. — 5) Vorschütz, Zur Frage des operativen Eingriffes bei Turricephalie. D. Ztschr. f. Chir. 1909. Nr. XXV. — 6) Anton und v. Bramann, Balkenstich bei Tumoren, Hydrocephalien und Epilepsie. Münch. m. W. Nr. 32. 1908. — 7) v. Bramann, Kongreß der deutschen Gesellschaft für Chirurgie. 1909. — 8) Anton und v. Bramann, Weitere Mitteilungen über Gehirndruckentlastung mittelst Balkenstichs. Münch. m. W. Nr. 45. 1911. — 9) Anton, Operative Druckentlastung des Gehirns bei Tumoren und anderen Gehirnkrankheiten. Wien. klin. W. Nr. 48. 1910. — 10) Hollenbach, Fritz, Balkenstich. Diss. Leipzig. 1911. — 11) Uhthoff, Pathogenese der Sehstörungen bei Schädeldeformität. 36. Vers. d. ophthalmol. Ges. 1910. Heidelberg. — 12) Behr, Zur Entstehung der Opticusveränderung bei Turmschädel. Ebenda. — 13) Anton, Indikationen und Erfolge der operativ. Behandlung des Gehirndruckes. D. m. W. Nr. 6. 1912. — 14) Payr, Ueber druckentlastende Eingriffe bei Hirndruck. Ebenda. 1912. Nr. 6. — 15) Schumacher, Entlastungstrepanation oder Balkenstich bei Turmschädel? Münch. m. W. 1912. Nr. 42. — 16) Deutschländer, Aerztl. Verein Hamburg. (Ref. Münch. m. W. 13. II. 12.) — 17) Schüller, Röntgendiagnostik der Erkrankungen des Kopfes. Suppl. zu Nothnagel's Spez. Pathol. und Therapie, 1912. — 18) Schloffer, Chirurgen-Kongreß 1913.

Digitized by Google

XXIII.

AUS DER

CHIRURGISCHEN KLINIK ZU ZÜRICH.

DIREKTOR: PROF. DR. SAUERBRUCH.

Die stenosierende Atrophie der Prostata.

Von

J. Dubs,

Volontärassistent der Klinik.

Barth (2) hat vor zwei Jahren auf ein Krankheitsbild aufmerksam gemacht, das durch französische Autoren schon früher als „Prostatisme sans prostate" (Motz und Arrese (33), Albarran und Moran (32), „Prostatismus ohne Vergrößerung der Prostata" bekannt geworden war. Sie bezeichnen damit einen Symptomkomplex, der klinisch die Erscheinungen der Prostatahypertrophie nachahmt, bei der Untersuchung oder Operation aber anatomisch auf eine Verkleinerung des Organes zurückzuführen ist. Ueber Ursachen und Erscheinungen dieser Atrophie bestehen heute noch strittige und z. T. gegensätzliche Anschauungen.

Die Erfahrungen über die von Barth erstmals geübte radikal-operative Therapie der Prostataatrophie sind noch recht geringe (nach den zwei Fällen Barth's hat Kümmell (26) über vier, Süssenguth (42) über einen und in allerjüngster Zeit Posner (38) über drei operativ behandelte Fälle von Prostataatrophie berichtet). — Deshalb sei hier ein Fall von Prostataatrophie mitgeteilt, der an der Züricher chirurgischen Klinik zur Operation kam.

H. J., 69 J., Schuhmacher. Früher immer kerngesund. Geschlechtskrankheiten, insbesondere Gonorrhoe, werden auf das entschiedenste bestritten. Das jetzige Leiden des Pat. begann nach seiner Angabe ziemlich plötzlich und ohne nachweisbare Ursache vor ca. 4 Wochen mit Beschwerden beim Urinieren. Pat. mußte beim Wasserlösen sehr viel stärker pressen als früher, verspürte heftigen Urindrang, so daß er alle Augenblicke den Abort auf-

Digitized by Google

suchen mußte, wobei dann aber jeweilen immer nur wenige Tropfen Urin gelassen werden konnten. Allmählich wurde dieser unaufhörliche Harndrang ziemlich schmerzhaft; dazu habe sich ab und zu, namentlich in der Nacht, unfreiwilliges Harnträufeln gesellt; auch fiel ihm die trübe Beschaffenheit des Urins auf. Vor 14 Tagen habe er fast keinen Urin mehr lösen können und deswegen den Arzt aufgesucht, der ihn zweimal katheterisierte, wobei — laut ärztlichem Bericht — das erste Mal 2500 cm³, das zweite Mal 2000 cm³ leicht trüben Urins entleert worden sei. Der Arzt überwies dann den Pat. der hiesigen chirurgischen Klinik.

Bei der Aufnahme am 6. IX. 12 ergab die Untersuchung an dem sehr senil und gebrechlich aussehenden hageren Manne ein vollkommenes Intaktsein der inneren Organe. Zeichen einer bestehenden Nervenkrankheit sind nicht vorhanden, dagegen ziemlich starke Atherosklerose. Genitalien äußerlich unverändert; Hoden und Nebenhoden zeigen bei Abtastung insbesondere keine Reste einer früher durchgemachten Gonorrhoe. — Beim Katheterismus fällt auf, daß der Katheter vollkommen glatt und leicht durchgeht, daß ferner nicht, wie sonst bei Prostatahypertrophie, eine starke Senkung des Katheters erforderlich ist. Beim Passieren der inneren Harnröhrenmündung stößt man weder auf einen muskulös-spastischen, noch auf einen derben, kallösen Widerstand. — Die prallgefüllte Blase reicht bis ungefähr Nabelhöhe. Bei der Fingeruntersuchung des Mastdarmes findet sich am Orte der Prostata eine kleine, derbe, nicht druckempfindliche Resistenz, die in Form und Größe keinerlei Aehnlichkeit mehr mit dem normalen Organ besitzt. Eine Teilung in Seitenlappen ist nicht mehr zu erkennen; das Volumen kommt kaum dem 4. oder 5. Teil des normalen Organs gleich. Die Resistenz verliert sich in die Nachbarschaft ohne scharfe Grenzen sowohl seitlich wie nach oben zu, und scheint mehr eine kleine derbe Narbenplatte darzustellen. Ihr unterer Pol ist auffällig hart, die darüberwegziehende Schleimhaut des Mastdarmes gut verschieblich, der Mastdarm selber ohne auffälligen Befund. Beide Samenblasen sind nur undeutlich und gleichfalls kleiner als normal durchtastbar.

In den nächsten Tagen muß mehrfach katheterisiert werden. — 8. IX. konnte Pat. wieder spontan urinieren, doch ergab Katheterismus 100 cm³ leicht getrübten Resturins; der Urin reagiert schwach sauer, zeigt Spuren Eiweiß, keinen Zucker, im Sediment neben amorphen Uraten ziemlich viele Leukocyten, vereinzelte Erythrocyten, keine Zylinder. — 9. IX. Totale Retention. Dauerkatheter. Blasenspülungen mit Argent. nitr. 1‰. In der nächsten Zeit so gut wie absolute Retention; Urin stark getrübt, neben vereinzelten Epithelien ziemlich viele Kokken. Vorbereitung zur Operation. (Regelmäßige Spülungen mit Ag. NO_3-Lösung.)

25. IX. Operation (Oberarzt Dr. Henschen): Glattverlaufende, ruhige Aethernarkose. Jod-Alkoholdesinfektion des Operationsfeldes. Füllung der Blase mit 300 cm³ 1‰ Hydrargyr.oxycyanatlösung. Liegenlassen eines am äußeren Ende abgeklemmten Nélaton-Katheters. Fingerlanger Längsschnitt in der Mittellinie vom oberen Symphysenrande aufwärts mit Längsspaltung der fibrösen Bauchwand und Längsöffnung der vorderen Blasenwand in 3 cm Länge zwischen zwei Fadenschlingen. Die Blasenwand ist auffallend dick, namentlich ihre Muskelschicht stark hypertrophiert, ihre Innenwand balkenähnlich gefeldert. Die innere Harnröhrenmündung ist auf einen engen Ring zusammengeschrumpft, die Vorsteherdrüse als besonderes Organ mit ihren beiden Seitenlappen überhaupt nicht abzutasten; vorhangartige oder halbmondähnliche Klappenbildungen an der Harnröhrenmündung sind nicht festzustellen. — Der Bas-fond der Blase geht in allmählich aufsteigendem Abhang über die atrophische Prostata hinweg in den Blasenhals über. Der Mündungsring der Harnröhre fühlt sich beim Einlegen der Zeigefingerkuppe als harter, jedoch etwas nachgiebiger, enger Ring an. Die Schleimhaut des Orificium int. wird mit hackenförmig gekrümm-

Digitized by Google

tem Messer umschnitten und darauf in üblicher Weise mit Unterstützung des linken in den Mastdarm eingeführten und die Prostata-Gegend nach vorn drückenden Zeigefingers eine stumpfe Ausschälung des Organs mit dem Finger versucht. Diese Ausschälung ist außerordentlich mühsam; nur nach tiefer Einkerbung des Mündungsringes läßt sich aus der Gegend des l. Lappens ein nicht ganz bohnengroßes, hartes, mit seiner Umgebung fest verwachsenes Gebilde mühsam herausgraben; von dem r. Lappen ist überhaupt nichts ausschälbar. Das Gewebe fühlt sich sehr derb und hart und unnachgiebig an. Die Blutung aus dem Excochleationslager ist eine auffällig geringe. Bei der nun folgenden Ausspülung der Blase mit Hydrargyr. oxycyanat. kontrahiert sich die Blasenmuskulatur sehr kräftig. Einlegen eines daumendicken Gummidrains in die Blase, das wasserdicht durch zweischichtige Naht eingenäht wird. Die Vorderwand der Blase selbst wird durch einige Catgut-Knopfnähte zwecks Ausschaltung des Retzius'schen Raumes an der Rückseite der fibrös-muskulären Bauchdecke angenäht und der Längsschnitt sowohl in der Aponeurose wie in der Haut bis zu dichter Umschließung des ausgeleiteten Gummirohres vernäht.

Mikroskopische Untersuchung: Das Drüsengewebe ist auffallend reduziert; das Drüsenepithel glatt, niedrig, abgeflacht, zeigt eine sehr starke Desquamation. In den wenigen noch übrig gebliebenen Drüsenschläuchen finden sich reichlich Corpora amylacea. Die Drüsenlumina sind zum Teil cystisch erweitert. Das Stroma in der Nähe der Drüsengänge ist wenig zellreich, auffallend dagegen eine ziemlich starke Vermehrung des fibrös-interstitiellen Gewebes, an einzelnen Stellen in ganz besonders ausgesprochener Weise. Die sehr spärlichen Muskelfasern sind eigentümlich homogen, zum Teil schollig zerfallen, zum Teil fettig degeneriert. Eine Anordnung in Bündel ist nur noch andeutungsweise zu erkennen; die meisten Fasern verlaufen ganz isoliert und unregelmäßig. Die elastischen Fasern sind fast total verschwunden; die Gefäße spärlich, aber nicht verändert.

Pathologisch-anatomische Diagnose: Senile Involutionsatrophie, zum Teil mit narbiger Schrumpfung.

In den ersten acht Tagen p. op. wird bei vollständig fieberlosem, glattem und unkompliziertem Verlauf die Blase täglich durch Einführen eines Nélaton-Katheters in das Blasendrain mit Hydrarg.oxycyanatlösung gespült; dann wird das Blasendrain entfernt. Wunde reaktionslos geheilt, Fistel am 15. X. geschlossen. Pat. fühlt sich wohl und steht auf. — 29. X. Fistel hat sich wieder geöffnet und entleert etwas Urin. Daher wieder Einführen eines Verweilkatheters. Der entleerte Urin enthält sehr viel Sediment und ist stark trüb. — 5. XI. Katheter tagsüber weggelassen, da die spontane Exurese wieder im Gang ist. Urin enthält noch immer etwas Sediment, das offenbar durch die Sekretion der granulierenden Wunde in der Blase entsteht. Nie Blasenbeschwerden. Temp. immer normal. Residualharn 130 cm³. — 13. XI. Pat. seit dem 6. XI. außer Bett. Seit 11. XI. wird der Verweilkatheter ganz weggelassen; täglich eine Blasenspülung. Residualharn immer ca. 120—140 cm³. Fistel bleibt geschlossen. Pat. geheilt entlassen.

25. III. 13. Nachuntersuchung: Narbe 7 cm lang, fein lineär, absolut reaktionslos, ohne Fistel. Beim Husten keine Vorwölbung; die Gegend der früheren Drainöffnung noch etwas narbig, nach der Tiefe hin verankert und eingezogen. Keine postoperative Epididymitis oder Orchitis. Bei der Mastdarmuntersuchung ist nach vorne eine harte, etwa kleinpflaumengroße Resistenz zu fühlen, die nach oben scharfrandig abschneidet. Mastdarmschleimhaut über der Resistenz sehr gut verschieblich. — 60 cm³ Urin werden spontan gelöst; 40 cm³ Residualharn durch Katheterismus entnommen. Urin leicht trübe, von schwach saurer Reaktion. Kein Blut im Urin. Im Sediment mäßig viele Leukocyten, wenig Kokken. — Pat. fühlt sich absolut wohl und beschwerdefrei, sieht blühend aus; vortrefflicher Er-

Digitized by Google

nährungszustand. Absolut keine Beschwerden beim Wasserlösen. Vollständige Kontinenz, kein Harnträufeln; Pat. läßt 3—4 mal täglich Urin; nachts hat er seit seiner Entlassung ein einziges Mal zur Urinentleerung aufstehen müssen.

Wir verdanken Englisch (15) die erste eingehende Schilderung des Krankheitsbildes der Prostataatrophie, oder — allgemeiner gefaßt — des „Symptomkomplexes des Prostatismus ohne Vergrößerung der Prostata". Dieses Leiden hat im Laufe der Zeit durch die verschiedenen Autoren eine sehr widersprechende Deutung und Beschreibung erfahren, weshalb es wohl gerechtfertigt erscheint, die verschiedenen in bezug auf Aetiologie, Pathogenese, Symptomatologie, Diagnose und Therapie vertretenen Ansichten kritisch nebeneinander zu stellen.

Englisch (l. c.) hat mit der Aufstellung eines eigenen Krankheitsbildes der Prostataatrophie recht behalten. Noch von v. Bergmann (4) als unbegründbar abgelehnt, wird sie von allen neueren Autoren als ein zu Recht bestehender, selbständiger Krankheitsbegriff anerkannt (Frisch (16), Kümmell (l. c.), Barth (l. c.) u. A.).

Burkhardt (6) beschreibt als anatomische Grundlage der Prostata-Atrophie „eine Verminderung der Drüse an Gewicht und Größe, hervorgegangen aus einer mehr oder weniger gleichmäßigen Rückbildung oder mangelhaften Entwicklung der die Prostata in der Norm aufbauenden Gewebe". Die durch sehr ungleichartige Prozesse eingeleitete und bedingte Rückbildung dehnt sich auf die ganze Drüse aus oder kann sich nur auf einen Lappen beschränken (Frisch l. c.). Nach demselben Autor ist die Drüse fast regelmäßig in toto verkleinert anzutreffen bei der angeborenen Hypoplasie, der senilen Atrophie, der nach Erschöpfung auftretenden Atrophie; während sie nur in umschriebenen Abschnitten (Lappen) einschrumpft bei der entzündlichen und Kastrationsatrophie. Nur in der Minderzahl der Fälle soll hier die ganze Drüse in Mitleidenschaft gezogen sein.

Bei bestehender Kleinheit der Vorsteherdrüse muß nach Englisch (l. c.) immer genau unterschieden werden zwischen kleinen Vorsteherdrüsen, die durch angeborene Anlage kleiner sind und auch beim ferneren Wachstum kleiner bleiben (angeborene Kleinheit, Hypoplasie der Prostata) (Rörig) und zwischen erworbener Kleinheit, der eigentlichen Atrophie der Vorsteherdrüse. Die letztere entsteht dadurch, daß entweder in einer schon vorher klein angelegten Prostata regressive Veränderungen eine pathologische Verkleinerung herbeiführen oder daß durch verschiedene Vorgänge in einer normal angelegten oder selbst vergrößerten Prostata ein Teil der Bauelemente vollständig untergeht.

Die Kleinheit der Vorsteherdrüse ist daher

1. eine angeborene Hypoplasie der Prostata,
2. eine erworbene Atrophie der Prostata.

Eine Prostata, die als angeborene Kleindrüse gelten soll, muß nach Englisch folgende Bedingungen erfüllen:

Digitized by Google

a) Sie muß normale oder von der normalen nur wenig abweichende Konsistenz besitzen.

b) Es muß anamnestisch jede Krankheit ausgeschlossen sein, die einen Schwund der Drüse herbeigeführt haben könnte.

c) Es muß sich um Personen über 20 Jahre handeln, da erst in diesem Alter die Prostata ihre endgültige Ausbildung erreicht hat.

Die auf fötaler oder infantiler Entwicklungsstufe stehengebliebene hypoplastische Prostata ist gegenüber der wirklichen, erworbenen Prostataatrophie weit seltener. (Englisch (l. c.), Rörig (40).) Sie kommt relativ oft als Mißbildung in Verbindung mit anderweitigen Anomalien des Urogenitaltractus vor (Frisch (l. c.)); so findet man bei bestehendem kongenitalem Monorchismus in der Regel den dem fehlenden Hoden entsprechenden Prostatalappen atrophisch (Launois (27)). Einen ähnlichen Fall teilt Socin (41) mit. Ferner ist nach Englisch (l. c.) gleichzeitig meist überhaupt eine schwächliche Anlage des ganzen Körpers vorhanden, sehr häufig auch offene oder latente Tuberkulose. — Nach Thompson (45) ist die angeborene Kleinheit so gut wie immer mit Tuberkulose vergesellschaftet; die Zahl der Individuen, bei denen neben Kleinheit der Prostata eine robuste Körperkonstitution vorhanden war, ist sehr gering. In ihrem klinischen Bild unterscheidet sich die angeborene nicht wesentlich von dem der erworbenen Prostataatrophie. —

Die erworbene Kleinheit der Vorsteherdrüse, die eigentliche Atrophie, kann aus den verschiedensten Ursachen und unter den verschiedenartigsten Bedingungen zu stande kommen. Burckhardt (l. c.) unterscheidet demgemäß folgende Formen der Prostataatrophie:

1. Entzündliche Atrophie.
2. Durch Erschöpfungskrankheiten bedingte Atrophie. (Kachektische Atrophie.)
3. Kompressions-Atrophie.
4. Kastrations-Atrophie (funktionelle Atrophie n. Englisch).
5. Traumatische Atrophie [Frisch (l. c.), Oberländer (35)].
6. Eigentliche oder senile Atrophie.

Dazu kommt

7. Die Röntgenatrophie [Sasaki (50), Zindel (51)].

Die entzündliche Atrophie, nach Frisch (l. c.) besser und richtiger „Atrophie durch Narbenbildung infolge von Eiterungsprozessen", kann manchmal so hohe Grade erreichen, daß die Prostata vollständig zugrunde gegangen erscheint. Die Veränderung, d. h. die Volumsabnahme der Prostata erfolgt bei wirklicher, schneller und rasch um sich greifender Vereiterung nicht durch narbige Schrumpfung, wie sie bei mehr chronisch verlaufenden Entzündungen eintritt, sondern durch direkte Zerstörung. Dabei gehen alle die Drüse zusammensetzenden Elemente zugrunde; der harte Knoten, der nachher an Stelle der zerstörten Drüse angetroffen

Digitized by Google

wird, wird nur durch das verdickte Bindegewebe der Drüsenkapsel gebildet.

Ob alle oder nur einzelne Bauelemente der Drüse aus irgend einer Ursache atrophisch werden, ist von Wichtigkeit für die klinische Symptomatologie. Schon Socin hat darauf aufmerksam gemacht, daß die Prostataatrophie zu besonderen klinischen Erscheinungen keine Veranlassung gibt, wenn die Atrophie sich lediglich auf die Drüsensubstanz beschränke. Dies ist in besonderem Maße der Fall bei der Kastrationsatrophie; ich habe denn auch in der ganzen Literatur kein Beispiel finden können, wo eine Kastrations-Atrophie der Prostata intra vitam klinische Erscheinungen im Sinne der Dysurie Harnverhaltung etc. gemacht hätte. Erstreckt sich aber die Atrophie auch auf den bindegewebigen und namentlich auf den muskulären Anteil der Prostata mit seinen wichtigen Beziehungen zum Verschlußapparat der Blase, so müssen klinische Erscheinungen auftreten.

Bei akut ablaufenden Entzündungen der Prostata wird die Atrophie, die Einschrumpfung des Organs durch eine rasche totale Einschmelzung und Zerstörung der Drüse oder einzelner Teile derselben bedingt; dabei tritt infolge der Größe des entstandenen Defektes ein bindegewebiger Ersatz nur ganz unvollkommen oder gar nicht ein. Die entzündliche Atrophie bei chronischen Prozessen dagegen wird mehr im Sinne Frisch's durch bindegewebigen Ersatz des zugrunde gegangenen Prostatagewebes mit sekundärer narbiger Schrumpfung erfolgen, also auch viel langsamer entstehen müssen. Damit ist dann zugleich ein Härterwerden der Drüse verbunden, was bei der Atrophie nach Eiterungen weniger ausgesprochen ist. Nach Englisch (l. c.) ist hier nur bei sehr starker Schrumpfung der die Höhle abschließenden und auskleidenden Abceßmembran der Rest der Drüse als ein harter Anhang der Harnröhre anzutreffen.

Zur entzündlichen Atrophie rechnet Englisch in seiner gründlichen Monographie über Prostatakleinheit auch die sogenannte fächerige Atrophie, die von Steinlin als eigene Art der Atrophie, von anderen Autoren (Frisch) als zur senilen Atrophie gehörig betrachtet wird.

Die entzündliche Atrophie soll besonders — nach Frisch in ¾ aller Fälle — nach gonorrhoischer Affektion der Prostata vorkommen; ferner bei lokaler Tuberkulose, die allerdings dann meist auch auf den gesamten Urogenitaltractus ausgedehnt sein wird; schließlich infolge metastatischer Prostatitis bei Septicämie, Typhus, Erysipel, Pneumonie, Influenza (Frisch, Burckhard).

Frisch (l. c.) will auch die „traumatische Atrophie" als eine besondere Form der entzündlichen Atrophie angesehen wissen, indem nach dem früher viel ausgeführten lateralen Steinschnitt wiederholt die Prostata teilweise oder ganz atrophisch gefunden worden sei. Da aber nähere Angaben darüber vollständig fehlen, da ferner die Asepsis, die dazumal ge-

Digitized by Google

handhabt wurde, doch wohl mit einigem Grund die sog. „traumatische Atrophie nach Steinschnitt" als eine durch Infektion bedingte rein entzündliche Atrophie erscheinen läßt, wird von der Aufstellung einer „traumatischen Atrophie" besser abzusehen sein. Frisch selber hat einen Versuch aus der neueren Literatur, zwei einschlägige Beobachtungen von Prostataatrophie auf rein traumatische Ursache zurückzuführen (Oberländer), abgelehnt, da es sich hier wahrscheinlich in beiden Fällen um traumatische Harnröhrenzerreißung mit Bildung von Prostataabscessen gehandelt habe, die dann sekundär zu ausgedehnter Narbenbildung führten.

Die kachektische Atrophie soll sich dadurch besonders auszeichnen, daß alle die Drüse aufbauenden Organelemente eine gleichmäßige Abnahme zeigen, im Unterschied zu der senilen Form der Atrophie, der in erster Linie und zuerst die Drüsenelemente der Prostata anheimfallen (Frisch l. c.). Inwieweit ein solcher Unterschied wirklich zu Recht besteht, müßten eingehende pathologisch-histologische Untersuchungen lehren. Genaue und schlüssige Untersuchungen in dieser Richtung scheinen noch zu fehlen; wenigstens sind mir in der Literatur keine verwertbaren Beobachtungen aufgefallen.

Die kachektische Atrophie tritt auf bei chronischen Ernährungsstörungen und Schwächezuständen (chronische Tuberkulose), und zwar nach Englisch bei hereditär belasteten Personen jeden Alters. Doch soll dabei eine angeborene schwächliche Konstitution mitbestimmend sein, so daß ein Teil der Fälle wohl eher zur angeborenen Hypoplasie der Prostata zu rechnen wäre. Ueberhaupt sind genau beschriebene Fälle von Prostataatrophie infolge kachektischer Veränderungen des Organismus fast gar nicht bekannt. Thompson (zit. nach Burckhardt) erwähnt allerdings einen Fall, wo bei einem an Karbunkel leidenden 90 jährigen Patienten eine ausgesprochene Prostataatrophie konstatiert wurde. Daß es sich hier nicht um eine senile Atrophie handelt, wie das a priori ja am ehesten anzunehmen wäre, sondern um eine wirkliche, kachektische Atrophie, glaubt Thompson aus dem mikroskopischen Befunde des Organes schließen zu dürfen, der typische Veränderungen, wie sie nur der kachektischen Atrophie zukommen, ergeben haben soll. Sämtliche die Prostata zusammensetzenden Gewebselemente sind von Anfang an gleichmäßig am Schwunde beteiligt, im Gegensatz zur senilen Atrophie, bei der in erster Linie nur die drüsigen Teile betroffen werden. (Siehe auch Frisch, l. c.). Ferner führt Thompson je einen Fall von hochgradiger Atrophie bei zwei Phthisikern im Alter von 21 und 78 Jahren an, ohne Zeichen einer lokalen Tuberkulose der Prostata. — Das Fehlen zuverlässiger Beobachtungen über den Einfluß allgemeiner Kachexie auf die Prostata ist wohl unschwer dadurch zu erklären, daß die Urogenitalorgane in den betreffenden Fällen nur dann untersucht werden, wenn sie klinisch wahrnehmbare Erscheinungen hervorrufen, was durchaus nicht immer der Fall zu sein braucht; doch ist der Ana-

Digitized by Google

logieschluß berechtigt — wie dies schon Englisch hervorhebt —, daß, wenn bei kachektischen Zuständen alle Organe des Körpers eine Verminderung erfahren, wohl kaum gerade die Prostata eine Ausnahme machen dürfte.

Bei der Kompressionsatrophie, dem Druckschwunde der Prostata, wird durch anhaltenden mechanischen Druck das Gewebe der Drüse zum Schwinden gebracht, besonders dann, wenn der Druck stetig wächst. Als Ursache der Kompression sind beschrieben worden Tumoren, ausgehend von den Knochen des Beckens oder anderen Geweben der Nachbarschaft (Neubildungen des Mastdarmes, der Cowper'schen Drüsen usw.; abgesackte Abscesse oder Cysten, insbesondere Echinococcuscysten des Beckens oder des Bindegewebes zwischen Mastdarm und Blase). Nach Englisch wird das Entstehen einer Druckatrophie durch außerhalb der Drüse gelegene Ursachen — der bei weitem häufigste Fall — auch dadurch erleichtert, daß die derbe fibröse Kapsel, welche die Prostata umgibt, ein Uebergreifen einer Neubildung auf die Prostata selbst sehr erschwert. Englisch will bei einem Fall von Mastdarmkrebs die Prostata auf eine dünne Schale um die Harnröhre herum zusammengepreßt gesehen haben bei noch absolut scharfer Umgrenzung des verkleinerten Organs. Abweichend von anderen Autoren hat er dagegen bei 20 Fällen von Neubildungen der Blase keine makroskopisch wahrnehmbare Prostataatrophie nachweisen können.

Nach Frisch entsteht weitaus die Mehrzahl der Fälle von Druckatrophie als Folge von Harnröhrenstrikturen, ein Zusammenhang, auf den wohl zuerst Cruveilhier (12) aufmerksam gemacht hat. Er wies auch darauf hin, daß die Atrophie durch den allseitigen Druck, den der zwischen Blase und Striktur in der Harnröhre gepreßte Urin ausübt, entsteht. Dadurch erfolgt dann wieder eine Dilatation der Drüsenausführungsgänge mit Schwund der umgebenden Prostatasubstanz, wobei Größe und Grad der Atrophie je nach Grad und Dauer des Hindernisses wechseln. Während Burckhardt (l. c.) diese Aetiologie als ein recht seltenes Vorkommnis bezeichnet, betrachtet sie Frisch umgekehrt als die weitaus häufigste Ursache der Kompressionsatrophie; die beiden Autoren widersprechen sich auch darin, daß Burckhardt Harnröhrenstrikturen viel häufiger mit Prostatahypertrophie vergesellschaftet gefunden haben will, während Frisch ausdrücklich auf die relative Seltenheit dieser Kombination hinweist. Englisch verficht die Ansicht, daß der durch eine Verengerung der Harnröhre gestaute Urin mehr durch eine entzündliche Reizung, als durch direkten Druck des gestauten Harnes wirke. Er weist demnach — für viele Fälle sicher nicht mit Unrecht — der Entzündung und infektiösen Reizung durch den gestauten Urin eine Hauptrolle zu und nicht dem rein mechanischen Druckmoment.

Digitized by Google

Als weitere Ursachen der Kompressionsatrophie werden in den verschiedenen Lehrbüchern meist angeführt Konkrementbildungen, und zwar solche innerhalb der Blase wie innerhalb der Prostata selber, d. h. Blasen- und Prostatasteine, worauf Civiale (11) zuerst hingewiesen hat. Suter (43) beschreibt einen Fall von Kompressionsatrophie durch einen Oxalatstein in der Blase. Burckhardt glaubt allerdings, daß es sich selten um reine Blasensteine, sondern vielmehr eigentlich um Urethralsteine, um Steine, die aus der Blase mit einem Fortsatz in die Pars prostatica hineinragen, handle.

Die Druckatrophie kann endlich durch instrumentellen Druck, z. B. durch einen monatelang liegen gelassenen Verweilkatheter bedingt sein (Bazy (3), Burckhardt (l. c.)). Als durch Druckatrophie entstanden wäre schließlich auch nach Rörig (l. c.) die angeborene Hypoplasie der Prostata zu erklären. Rörig glaubt, daß durch einen angeborenen Verschluß des Sinus pocularis, wie ihn besonders Englisch sehr häufig gefunden haben will, erst eine Vergrößerung des Colliculus seminalis, dann allmählich eine Retentionscyste desselben entstehe. Nach Rörig ist es weiterhin sehr wahrscheinlich, daß diese Retentionscyste, die sich innerhalb und auf Kosten der Prostata in fötaler Zeit ausdehnt, die Prostata in ihrer Entwicklung so schädigt, daß sie dauernd auf einer fötalen Stufe stehen bleiben muß (Burckhardt). —

Die Kastrationsatrophie wird mit Englisch wohl besser und allgemeiner als funktionelle Atrophie bezeichnet, da nicht nur die Kastration im engern Sinne, sondern auch die Durchschneidung oder Entfernung der Vasa deferentia denselben Einfluß ausüben.

So berichtet Pankratjew (36) über Versuche an Hunden, denen die Vasa deferentia reseciert wurden, daß jeweilen eine deutliche und starke makroskopische und mikroskopische Atrophie der Prostata eintrat. Ueber die Resultate dagegen, die Athanasow (1) durch experimentelle Vasektomie an Meerschweinchen erhalten hat, äußert er sich sehr reserviert. Die Zusammenstellung seiner Resultate ergibt in 43% eine evidente Atrophie, in 57% keine Veränderungen.

Was die Kastrationsatrophie im engern Sinne, d. h. die durch Entfernung der Hoden bedingte Prostataatrophie anbetrifft, so liegt nach den Untersuchungen von Englisch (l. c.) eine solche nur dann vor, wenn sie nach Entfernung vollständig entwickelter und absolut geschlechtsreifer Hoden erfolgt, also nach dem 20. Jahre. Erfolgt die Kastration vor der Pubertät, vor dem 16.—20. Jahre, so bleibt die Prostata lediglich auf einer jugendlichen Entwicklungsstufe stehen, als Wachstumshemmung (Hypoplasie) der Prostata von der wirklichen nach dem 20. Lebensjahre erfolgten Kastrationsatrophie wohl unterschieden.

Die Kastrationsatrophie entsteht durch eine nach der Pubertät erfolgende Unterbrechung der Hodenfunktion.

Digitized by Google

Ihr Vorkommen ist naturgemäß ein sehr eingeengtes: Entmannung der Eunuchen; religiöser Ritus bei den russischen Skopzen (Pelikan, cit. bei Frisch); therapeutische Kastration bei malignen Tumoren oder Tuberkulose der Hoden; accidentell durch Unfall, z. B. Hundebiß usw.; endlich experimentell (Athanasow, l. c.).

Das Vorkommen der Kastrationsatrophie bei Eunuchen haben die bekannten Beobachtungen von A. Billharz (5) und W. Gruber (20) schon in den 50 er Jahren des vergangenen Jahrhunderts bewiesen. In neuerer Zeit hat A. Stieda (45) kurz über einen in jugendlichem Alter Kastrierten berichtet, bei dem die Prostata auffallend klein war.

Schon Gruber hat die Ursache der Prostata-Atrophie bei Eunuchen in der aufgehobenen Hodenfunktion gesehen, eine Tatsache, die seither durch die zahlreichen experimentelten Studien und Untersuchungen von Cooper, White, Launois, Motz-Albarran (zitiert bei Englisch) unzweifelhaft festgestellt worden ist.

Es lag nahe, den sicher konstatierten Effekt der Kastration therapeutisch da anzuwenden, wo er in höchstem Maße erwünscht sein mußte, bei der Prostatahypertrophie. Zahlreich sind denn auch die Publikationen von angeblicher Heilung der Prostata-Hypertrophie nach Kastration. Ein einwandfreier Fall in dieser Richtung ist aber nach Burckhardt und Frisch nie nachgewiesen worden, so daß man wohl berechtigt ist, Vorschlägen genannter Art skeptisch gegenüberzustehen.

Die senile Atrophie ist die Prostataatrophie im engeren Sinne des Wortes; nach Frisch und Burckhardt die am häufigsten vorkommende Form der Prostataatrophie. Sie stellt sich im höheren Alter ohne eine bestimmte oder wenigstens bisher nicht näher bekannte Ursache ein. Sie entwickelt sich im allgemeinen nach den Angaben fast aller Autoren erst nach dem 50. Jahre; einzig Englisch will Ausnahmen gesehen haben, wo ohne eine anderweitige eruierbare Ursache eine senile Atrophie des Organes schon im 45. Altersjahre auftrat.

Sie beruht auf einem vorzeitigen Schwunde des gesamten Prostatagewebes, von dem erst die Drüsen, späterhin auch die fibro-muskulären Elemente befallen werden. Der Schwund kann sehr hohe Grade erreichen; in vorgeschrittenen Fällen ist bei der Sektion ein bohnengroßes Knötchen zu finden, das in einzelnen Fällen nur 3,5 g wog. (Nach Thompson sind schon ausnahmslos zur Atrophie zu rechnen Drüsen, deren Totalgewicht beim Erwachsenen weniger als 12,5 g beträgt.)

Die senile Atrophie kann sowohl bei angeborener Hypoplasie der Prostata, als auch bei völlig normaler Prostata eintreten; die Atrophie bei kleinen Vorsteherdrüsen kennzeichnet sich daher weniger durch Abnahme der Größe als durch Zunahme der Härte. Ob eine Prostataatrophie im jeweiligen Falle als senile anzusprechen ist, hängt von der Bestimmtheit ab, mit der die andern in Betracht fallenden Faktoren (Entzündung, Kachexie, Kompression, Kastration usw.) auszuschließen sind. Bei dem Fehlen irgend

Digitized by Google

einer sonstigen Ursache trifft das gerade für unseren mitgeteilten Fall zu, der wohl als rein senile Involutionsatrophie anzusehen ist.

Ueber die Häufigkeit des Vorkommens der senilen Atrophie schwanken die Angaben innerhalb sehr weiter Grenzen; es fanden:

Autor	Zahl der untersuchten Patienten	Zahl der vorgefundenen Fälle von Prostata-Atrophie	Prozentzahl
Burckhardt (l. c.)	bei 1673 P.	11	0,65%
Dittel (13)	„ 115	36	31,3 %
Englisch (l. c.)	„ 1747	190	10,8 %
Grosglik (19)	„ 110	23	21 %
Messer	„ 100	20	20 %
Mercier	„ 100	20	20 %
Thompson	„ 164	11	6,7 %
Rörig (l. c.)	„ 300	100	2,6 %
Socin (l. c.)	„ 100	30	30 %

Der auffallende Unterschied ist wohl z. T. so zu erklären, daß die einen Zahlen nur durch die Befunde an Leichen, die andern durch die an Lebenden gewonnen sind. Der Kliniker wird eine Prostataatrophie zu diagnostizieren nur dann Gelegenheit haben, wenn sie Erscheinungen macht, die den Patienten zur Untersuchung seines Zustandes veranlassen — was durchaus nicht in allen Fällen von Prostataatrophie der Fall zu sein braucht. Der Pathologe hat an der Leiche eben sehr viele Fälle von Prostata-Atrophie zu konstatieren Gelegenheit, die klinisch latent blieben, weil sie keine Beschwerden machten. Immerhin ist auch so das Resultat Burckhardt's so außerordentlich aus der Reihe fallend, daß es sicher als zu niedrig gegriffen erscheint; durchschnittlich dürfte die Angabe Socin's (20—30%) der Wirklichkeit am nächsten kommen.

Makroskopisch erscheint die senil-atrophische Prostata als meist ungleichmäßig, in hochgradigen Fällen bis zu Bohnen- oder Erbsengröße verkleinertes, außerordentlich derbes, hartes Gebilde, höckerig, mit der Umgebung meist außerordentlich fest verbunden — ein Umstand, der nach der Aussage fast aller Operateure die Ausschälung der atrophischen Prostata außerordentlich mühsam und technisch gar nicht leicht gestaltet. Der Durchschnitt ist homogen oder gestreift, graurötlich.

In allerjüngster Zeit haben die experimentellen Untersuchungen von Dennis (49), Zindel (51) und Sasaki (50) ergeben, daß auch nach einer längeren Röntgenbestrahlung der Hoden eine Prostataatrophie eintritt. Sasaki besonders hat zu zeigen versucht, daß durch Hodenbestrahlung bei Kaninchen und Hunden eine makroskopisch und mikroskopisch nachweisbare Prostataatrophie eintritt.

Die Frage nach den Ursachen der Symptome, die in ihrer Gesamtheit das heutzutage wohl abgegrenzte klinische Bild der Prostataatrophie um-

Digitized by Google

fassen, ist von jeher — seit Englisch schon — die weitaus strittigste gewesen bei der ganzen Beschreibung der Prostataatrophie.

Für das Verständnis des Entstehungsmechanismus sind die normalanatomischen Verhältnisse, wie sie durch die Untersuchungen von Lowsley (29), Hyrtl (23), Henle (21), Burckhardt, Krause festgelegt wurden, von großer Bedeutung.

Vor allen Dingen ist hervorzuheben, daß die Prostata ring- oder spangenförmig den Anfangsteil der Urethra umgibt. Nach Krause (25) bildet das Corpus glandul. prostat. eine die Harnröhre von hinten und den Seiten her umfassende muskelführende Spange, die durch eine Muskelplatte zum Ring geschlossen wird. Diese Tatsache ist für die Erklärung der Störungen der Urinentleerung besonders wichtig. Nach Waldeyer (48) und Henle (l. c.) liegt gewöhnlich nur ein geringer Teil drüsiger Substanz vor der Harnröhre; die Drüsen können hier auch völlig fehlen, so daß nur Muskulatur gefunden wird.

Bei allen Erklärungsversuchen des Mechanismus der Harnstörungen, welche die Prostata-Atrophie veranlaßt, wird viel zu wenig Wert auf die Tatsache gelegt, daß die Muskulatur des unteren Blasenendes, der Pars prostatica urethrae und der Prostata untrennbar unter sich verbunden ist und ineinander übergeht. Von sehr großer Wichtigkeit ist die Tatsache, daß die Muskelsubstanz der Prostata — von Gegenbaur, Waldeyer u. A. auch als M. prostaticus bezeichnet — sich unmittelbar in die zwei wichtigen Mm. sphincter vesicae int. und sphincter vesicae ext. aufsplittert und fortsetzt. Ebenso ist von Bedeutung, daß sich nach Henle (l. c.) die Glandula prostatica (Drüsenanteil) von dem M. prostaticus (Muskelanteil) niemals scharf trennen läßt. Nach Merkel (30) schließt sich auch der quergestreifte M. sphincter externus, der seine Fasern vom M. trigoni urogenitalis bezieht, so unmittelbar an den aus glatten Fasern bestehenden und direkt aus dem M. prostaticus hervorgehenden Sphincter int. an, daß sie kaum voneinander abzugrenzen sind und mehr oder weniger ineinander übergehen (Merkel, Spalteholz). So ist es einleuchtend, daß eine Veränderung des einen Bestandteiles (z. B. eine Atrophie) notwendig auch den mit demselben aufs engste in Zusammenhang stehenden anderen Teil des Muskeldrüsenapparates des Blasen-Urethra-Prostatagebietes in Mitleidenschaft ziehen muß.

Das klinische Krankheitsbild ist vielleicht nach Englisch, Suter (l. c.) u. A. am besten so zu definieren, daß bei allen Symptomen der Hypertrophie eine durch sorgfältige Palpation nachweisbare Prostataatrophie besteht. Diese fast vollständige Uebereinstimmung in den klinischen Symptomen betonen außer Englisch namentlich die französischen Autoren, die für das uns interessierende Krankheitsbild auch den bezeichnenden Titel des „prostatisme sans prostate", Prostatismus ohne Vergrößerung der Prostata gebrauchen (Motz-Arrese, Moran, Albarran u. A.). Sie umfassen so vielleicht mit mehr Recht und in allgemeinerer Form das Krankheitsbild insofern, als es dann nicht nur auf die eigentliche Atrophie = erworbene Kleinheit, sondern auch auf die angeborene Kleinheit, die Prostatahypoplasie paßt. Stärke und Art der einzelnen Symptome sind abhängig

Digitized by Google

von Dauer und Umfang der pathologisch-anatomischen Veränderungen. Von den verschiedenen Autoren (Burckhardt, Frisch, Englisch) wird denn auch betont, daß das Krankheitsbild in seinen klinischen Erscheinungen kein sehr konstantes ist.

Leichte Fälle können ganz ohne Beschwerden verlaufen; bei den schwereren dagegen trifft man die ganze Stufenleiter der Beschwerden des Prostatikers: Vermehrtes Miktionsbedürfnis bei Tag und bei Nacht (Pollakurie). Burckhardt und Frisch wollen beobachtet haben, daß dasselbe das häufigste und in der großen Mehrzahl der Fälle auch das früheste Symptom darstellt. In vielen Fällen tritt nach Frisch noch Enuresis hinzu; ein Symptom, das auch in unserem Falle vorhanden war, von dessen Regelmäßigkeit sich indessen Englisch nicht zu überzeugen vermochte. Frisch besonders betont das frühe Auftreten der Enuresis, und erklärt sie einfach als Vorstadium des später auch tagsüber vermehrten Miktionsbedürfnisses. Weiterhin stellen sich dann nach übereinstimmenden Beobachtungen Inkontinenz, schließlich Urinverhaltung ein. Dabei soll sich die Harnstauung in den höher gelegenen Urinwegen viel früher geltend machen, als bei der Prostatahypertrophie (Englisch l. c.).

Diese ganze typische Symptomenreihe war auch in unserem Falle in ausgesprochener Weise vorhanden, unterschied sich damit klinisch — ohne den Befund der Mastdarmuntersuchung — in Nichts von dem Symptomkomplex der Prostatahypertrophie.

Was vielleicht in gewisser Beziehung schon von vornherein den Verdacht auf Prostataatrophie hätte lenken sollen, das ist die anamnestisch angegebene auffällig rasche Steigerung der Harnbeschwerden bis zu den höchsten Graden. Englisch (l. c.) besonders will diese rasche Steigerung der Symptome als charakteristisch gegenüber der Hypertrophie aufgefaßt wissen, wo die Symptome sich viel langsamer entwickeln und steigern.

Das relativ frühe Auftreten einer Cystitis, wie es bei unserem Fall festgestellt wurde, soll nach Frisch (l. c.) weiterhin charakteristisch sein für Prostataatrophie, weil, sobald der Verschlußapparat in höherem Grade funktionsuntüchtig geworden ist, eine freie Kommunikation zwischen Blase und Harnröhre besteht; es wird dadurch eine Infektion des Blaseninhaltes durch in der Harnröhre befindliche Keime unvermeidlich. Die nach Frisch ebenfalls beobachtete Tendenz des frühzeitigen Aufsteigens der cystitischen Infektion zu Nierenbecken und Nieren war dagegen in unserem Falle noch nicht eingetreten. Frisch betont auch, daß die kurz nach dem Auftreten der ersten Symptome sich entwickelnde Cystitis ganz unabhängig von dem allfällig nötig gewordenen Katheterismus eintritt.

Digitized by Google

Für diejenigen Formen von Prostataatrophie, die mit Klappenbildung am Blasenhalse einhergehen und demzufolge mehr das Bild der chronischen Retention zeigen, will man ebenfalls gewisse unterscheidende Merkmale gegenüber der Retention, wie sie bei der Prostatahypertrophie auftritt, herausgefunden haben (Frisch l. c.).

Als mehr zufällige Symptome der Prostataatrophie werden betrachtet: Brennende Schmerzen in der Blasengegend, in der Tiefe des Dammes und der Harnröhre (Burckhardt, Englisch), sowie Potenzstörungen (Frisch, Burckhardt). Burckhardt (l. c.) berichtet von einem 59 jährigen, in sexueller Beziehung noch durchaus leistungsfähigen Manne, bei dem eine Prostataatrophie vorlag und jede Erektion und Ejakulation ziemlich plötzlich fast vollständig verschwunden war. Burckhardt hat weiterhin in mehreren Fällen Azoospermie konstatiert. Frisch (l. c.) hat auch die Beschaffenheit des Spermas verändert gefunden (unbewegliche Spermatozoen), was Frisch aus der infolge der Prostataatrophie ungenügenden oder fehlenden Absonderung von Prostatasekret erklärt.

Seit Englisch, dessen gründliche Untersuchungen auf diesem Gebiete heute noch vorbildlich sind, werden anatomisch zwei Formen der Prostataatrophie unterschieden:

I. Prostataatrophie mit Klappenbildung am Blasenhals.

II. Prostataatrophie ohne Klappenbildung.

Die Klappen selber zerfallen nach der bekannten Einteilung von Englisch wieder in:

I. Klappen mit Drüsensubstanz (Valvul. musculo-gland.).

II. Klappen ohne Drüsensubstanz, welche aus bloßer Schleimhaut (Valvul. musc.) oder aus Schleimhaut **und** Ringfasern (Valvul. muscularis) bestehen.

Die Formen von Prostataatrophie mit Klappenbildung sind im allgemeinen häufiger (Englisch). Das Zustandekommen der Klappen hat Englisch, nach ihm Burckhardt und Frisch (l. c.), vor ihnen schon Mercier und Guthrie (zit. nach Englisch) in eingehenden Untersuchungen klargelegt. Spätere Autoren haben ihren Ansichten beigestimmt (Rörig l. c.). Nach Frisch erleidet durch den Schwund des Prostataparenchyms die Schleimhaut am Orificium internum ganz charakteristische Veränderungen. Die sonst von einem derben Ring (dem Annulus urethralis Henle's) gebildete Blasenöffnung wird von einer dünnen, taschenartigen Schleimhautfalte verschlossen, die ventilartig über dem Orificium int. gelagert ist; diese Blasenhalsklappe bietet für die Harnentleerung ein erhebliches Hindernis und erklärt genügend die schweren Störungen, an denen Kranke mit Prostataatrophie leiden.

Die Entstehung dieser Klappen wäre also so zu denken, daß der Sphincter vesicae int., der vorne an der Symphyse bei der Kleinheit der Prostata

Digitized by Google

eines Haltepunktes und einer Stütze entbehrt, deswegen bei der Kontraktion die Harnröhrenwand nach innen in Form einer meist halbmond- oder sichelförmigen Klappe vorwölbt.

Das Vorhandensein von Klappenbildungen am Blasenhalse vermag die klinischen Erscheinungen des Prostatikers in befriedigender Weise zu erklären. Sehr weit gehen dagegen die Ansichten auseinander, ob Blasenhalsklappen nur bei atrophischer Prostata vorkommen oder auch bei normal entwickelter.

So will Poppert (37) einen sicheren Fall von angeborener Blasenhalsklappe beobachtet haben, bei der irgend eine Abnormität der Prostata, sei es eine Hypertrophie oder Atrophie, mit der man genetisch die Bildung einer Schleimhautduplikatur am Blasenhalse in Zusammenhang bringen könnte, vollständig ausgeschlossen sein soll. Ferner erwähnt Eigenbrodt (14) einen Fall einer sog. reinen Blasenhalsklappe, führt dabei aber selber an, daß die bei der Palpation vom Rectum aus als von normaler Größe und Gestalt angenommene Prostata bei der Operation von der Blase aus „kaum zu fühlen war". — Also ist doch wohl die Vermutung berechtigt, daß bei genauerer Untersuchung sich vielleicht doch die Prostata als atrophisch erwiesen hätte.

Es ist zu bedauern, daß in der Regel bei den in der Literatur veröffentlichten Fällen von Blasenhalsklappen (Eigenbrodt (l. c.), Busch (7) u. A.) genaue Angaben über die Größe der Prostata fehlen; bevor nicht genaue Angaben in dieser Hinsicht vorliegen, dürfte schwer zu entscheiden sein, ob bei den sog. Blasenhalsklappen immer eine atrophische Prostata als Ursache zu finden ist, oder ob wirkliche Blasenhalsklappen ganz unabhängig von dem Zustand und der Beschaffenheit der Prostata vorkommen, eine Möglichkeit, die Englisch entschieden bestreitet.

Wie aber erklären sich die Symptome der Retention, des Residualharnes usw. bei denjenigen Formen der Prostataatrophie, wo irgendwelche Klappen- oder Barrierenbildung am Blasenhalse vollständig fehlt und einfach eine Prostataatrophie mehr oder minder schweren Grades und eine überdehnte Balkenblase vorliegen, wie bei unserem Falle?

Mercier (cit. nach Grosglik und Englisch) nimmt an, daß die Ursache der Blaseninsufficienz, der Retention etc. sowohl bei Hypertrophie wie bei Atrophie der Prostata immer nur in einem Klappenmechanismus an der Blasenmündung beruht, mit dem Unterschied, daß bei der Hypertrophie der Mittellappen der Prostata die Rolle einer Klappe spielen soll, während in den Fällen ohne Vergrößerung die Klappe durch eine quere Muskelfalte gebildet wird, die von der hinteren Lippe der Blasenmündung ausgeht, und die innere Harnröhrenmündung verschließt: „valvule du col" Mercier's.

Guyon hat den Schwerpunkt der prostatischen Störungen in die Blase selbst verlegt, deren Wandgefäße arteriosklerotische Veränderungen auf Grund allgemeiner Atheromatose erfahren sollen. Die sekundäre Entartung der Blasenwand wäre demnach der Hauptgrund der Insufficienz, die Prostataveränderungen nur eine Nebenerscheinung.

Denselben Standpunkt nahm Ernst v. Bergmann (l. c.) in der Verhandlung der Gesellschaft deutscher Aerzte und Naturforscher 1890 ein gegenüber Englisch, der hier die ursächliche Bedeutung des Prostataschwundes hervorhob und die Blasenveränderungen

Digitized by Google

als sekundäre Folgeerscheinungen der ersteren nachwies. Auch Zuckerkandl, Albarran (zit. nach Kümmell), Giechanowski (zit. nach Frisch) vertreten denselben Standpunkt.

Diese Theorie Guyons und seiner Schüler ist heute endgültig widerlegt und das eigentliche Hindernis als in der Gegend des Blasenhalses gelegen erkannt worden; unentschieden und umstritten aber blieb die Natur des Hindernisses.

Motz und Arrese haben nachgewiesen, daß bei der Blaseninsufficienz infolge Prostata-Atrophie der Zustand des Blasenmuskels keine Rolle spielt.

Englisch erklärte die Symptome der Prostataatrophie als durch Blasenhalsklappenbildungen entstanden. Er stellte gleichzeitig diese Klappenbildung als fast ausnahmslose Regel hin und wollte von anderen Ursachen nichts wissen.

Fuller (17) und Chetwood (9) wollen als Ursache in ihren Fällen eine „spastisch fibröse Stenose des Blasenhalses" anschuldigen, vergesellschaftet mit einer narbigen Verengerung der Pars prostatica. Chetwood nimmt als deren primäre Ursache eine vorangegangene chronische Entzündung vor oder hinter dem Sphincter int. an. Diese Auffassung erscheint pathologisch-anatomisch als unhaltbar. Wieso sollte eine chronische Entzündung sich ausgerechnet immer nur gerade vor oder hinter dem Sphincter lokalisieren können?

Fuller (l. c.) beschrieb eine absonderliche Form von Harnretention bei verkleinerter Prostata, die nach ihm durch eine chronische Kontraktur des Blasenhalses hervorgerufen wurde, die angeblich konstant anhielt und auch in der Narkose sich nicht löste.

Cholzoff (10) hat in neuerer Zeit die Hypothese der chronischen Kontraktur des Blasenhalses als Ursache der klin. Symptome wieder aufgenommen. Gleichzeitig stellte er die Behauptung auf, daß diese chronische Kontraktur des Blasenhalses zurückzuführen sei „auf einen langwierigen und öfters wiederkehrenden Sphincterspasmus namentlich bei Neurasthenikern". Infolge dieser wiederholten Krämpfe des inneren Schließmuskels entstehen dann Kreislaufstörungen und wiederum als Folge davon eine chronische Entzündung am Blasenhals, die schließlich zu einer bleibenden narbigen Verunstaltung der Blasenmündung führt.

Alle diese Behauptungen von Fuller und Chetwood — insbesondere aber die „Erklärung" Cholzoffs — sind durch anderweitige Beobachtungen seither nicht bestätigt worden und dürften mißglückte Versuche theoretischen Konstruierens sein.

Busch (7) hat seiner Zeit einen Fall von Blasenbeschwerden (Retentio, Enuresis etc.) mitgeteilt, bei dem sich die Prostata „als nicht vergrößert" herausgestellt habe. Er führt dann weiterhin an, „daß hinter der Prostata eine tiefe Ausbuchtung der Blase herabsteigt, welche nun auf die nicht vergrößerte Prostata die Wirkung hat, daß der Urindruck die Wände des prostatischen Harnröhrenabschnittes gegeneinander treibt." Dieser Versuch Busch's, die Urinretention, die Erschwerung der Urinentleerung bei alten Leuten nur durch eine Divertikelbildung der Blase hinter der — nach seiner Angabe normal großen und nicht atrophischen Prostata — zu erklären, kann sicherlich nur für wenig Fälle Geltung haben. In weitaus der Mehrzahl der Fälle wird die Divertikelbildung übrigens nicht nach dem Mechanismus wie Busch ihn angibt, zustandekommen, sondern dadurch, daß durch den Narbenzug der schrumpfenden Prostata auch die darüber liegende Blasenschleimhaut mitgezogen und so divertikelartig mitgenommen wird; diese Verhältnisse spielen demnach bei der Erklärung der durch Prostataatrophie geschaffenen Störungen wohl nicht die ihnen von Busch zugeschriebene Rolle.

Albarran und Nougès sehen die Ursache der Blasen-Insufficienz „in einem die Kontraktilität der Blase hemmenden Reflex", und neuestens hat

Digitized by Google

auch F. Suter zur Erklärung der Blaseninsufficienz in einem Falle von Prostataatrophie bei einem 64 j. Mann, wo absolut regellos Zeiten der Retention mit Zeiten spontaner, wenn auch häufiger Entleerung abgewechselt haben sollen, „Störungen des nervösen Apparates der Blase durch die Prostataatrophie" annehmen zu müssen glaubt, ohne indessen auf eine Begründung oder Erklärung des Zustandekommens dieser nervösen Störungen einzutreten.

Lendorf (28) gibt in einem von ihm publizierten Falle ebenfalls eine Klappen- oder Barrierenbildung am Blasenhalse als Ursache der Blaseninsufficienz an, erklärt aber gleichzeitig, daß solche Fälle wohl die Ausnahme und die gleich zu besprechenden Veränderungen im Sinne von Barth, Kümmell wohl die Regel seien.

Süßenguth (42) erklärt in einem vor nicht langer Zeit mitgeteilten Fall die Ursache der Blaseninsufficienz so, daß sich bei total atrophischer Prostata der infolge verlangsamter Rückbildung relativ noch gut erhaltenen Mittellappen buckelartig vor die Harnröhrenmündung lege und so dem Blaseninhalte seinen Weg erschwere. Immerhin gibt er die Möglichkeit, daß in manchen Fällen auch ein fibrösentarteter Sphincter int. die Ursache sein könnte, ohne weiteres zu.

Ringel (39) hat bei einem 53 j. Pat. mit Prostataatrophie als Ursache der Blaseninsufficienz „den ventilartigen Verschluß des Blasenausganges durch die kleine atrophische Prostata" gesehen.

Moran vermutet, daß die von ihm bei einem 65 j. Greise beobachtete Verengerung und Deformation des Blasenhalses „en raison de l'absence de saillies prostatiques nettement appréciables" auf eine Entartung (Atrophie) der Prostata selbst zurückzuführen sei.

Grosglik (19) hat bei der in drei Fällen von Prostataatrophie nach Eröffnung der Blase ausgeführten Untersuchung des Blasenhalses gefunden, daß in einem Falle der prostatische Harnröhrenabschnitt in die Blase in Form eines Kegels hineinragte, an dessen Spitze eine stark verengerte innere Harnröhrenmündung lag. In den zwei anderen Fällen hatte die Oeffnung die Form einer queren Spalte mit stark entwickelter Hinterlippe, die in einem Fall nach unten herabhing und die atrophische Drüse enthielt; wieder in anderen ragte sie in die Höhe und verschloß dicht wie ein atrophischer Mittellappen die Blasenmündung. Aus diesem Falle glaubt Grosglik den Schluß ziehen zu dürfen, daß die Prostataatrophie Hindernisse an der Blasenmündung bedingt und daß dieselben wahrscheinlich so zustande kommen, daß die Drüsenschläuche der Prostata atrophieren, wodurch es zu einem Ueberwiegen des Stromas, zu einer Schrumpfung kommt.

Kayser (24), Michael (31) und Strauch (44) kommen in den von ihnen mitgeteilten Fällen zu keinem Resultat, ähnlich wie Motz und Arrese (l. c.), die bei ihren Kranken bloß das eine hervorheben, daß die Blase nicht Ursache der Insufficienz sein könne.

Schon Frisch (l. c.) sieht die Ursache der Blaseninkontinenz in dem frühzeitigen Schwund des M. sphinct. int., glaubt aber immerhin, daß wenigstens zur Erklärung der Pollakurie eine Beeinflussung des Nervenapparates der Prostata durch deren Schrumpfungsprozeß angenommen werden müsse.

Neuerdings haben Kümmell und Barth Fälle von Prostataatrophie veröffentlicht. Kümmell hat nach dem Vorschlage Barth's in seinen vier mitgeteilten Fällen die Prostatektomie ausgeführt und erklärt sich den dadurch in bezug auf die klinische Symptomatologie erzielten Erfolg so, daß durch die Entfernung des derben fibrös entarteten Sphincter internus, der das Hindernis der Urinretention bilde, das Hindernis oder die Ursache der Urinretention beseitigt wird und der Sphincter externus die Kontinenz allein in genügender Weise übernimmt.

Digitized by Google

Barth (l. c.) ist es endlich gewesen, der als erster durch seinen Vorschlag, die Prostataatrophie gleich der Hypertrophie durch Prostatektomie zu behandeln, die allgemeine Aufmerksamkeit auf das sehr in den Hintergrund getretene Krankheitsbild lenkte.

Barth glaubt, daß beinahe alle Fälle von Prostataatrophie mit Klappenbildung aus angeborener Hypoplasie der Prostata entstanden sind; für die Fälle ohne Klappenbildung — die also alle nur erworben sein könnten — gibt Barth als Ursache der klinischen Erscheinungen auf Grund seiner Beobachtungen eine Erklärung, die klar und einfach den tatsächlichen Verhältnissen wohl am nächsten kommt und auch in unserem Falle die plausibelste zu sein scheint:

Für das Zustandekommen der funktionellen Blasenstörungen ist anzunehmen, daß der Musc. sphincter vesicae internus, der zur Muskulatur der Prostata die innigsten Beziehungen hat und in sie ohne scharfe Grenze übergeht, von dem atrophisch-schwieligen Degenerationsprozeß mitergriffen wird und daß der hiedurch erzeugte Schwielenring am Blasenhals das Hindernis für die Harnentleerung abgibt.

Dieser Schwielenring am Blasenhals, der auch in unserem Falle in ausgesprochener Weise konstatiert werden konnte, erinnert an jene eigenartigen Formen organischer Harnröhrenstrikturen, die von Casper (18) als resiliente, von Dittel (13) in seinem klassischen Werk über die Harnröhrenstrikturen als Schwundstrikturen bezeichnet werden. Casper versteht darunter kurze, ringförmige, derb-fibröse, durch sekundäre Schrumpfung entstandene Strikturen, die aber nicht so absolut starr sind, als daß sie nicht bei außergewöhnlicher Kraftanwendung (sehr starkes Pressen, Katheterismus, Einlegen von Sonden) vorübergehend sich erweitern können. Nach forcierter Dilatation ziehen sie sich dann sofort wieder zusammen. Deswegen sind sie auch nach Casper's Erfahrungen absolut ungeeignet zur Dilatationsbehandlung.

Wenn wir den infolge Prostataatrophie entstandenen Schwielenring am Blasenhals als ein Hindernis nach Art resilienter Harnröhrenstrikturen auffassen (Henschen), so dürfte damit der Umstand erklärt sein, daß manchmal — wie es auch Suter beschreibt — scheinbar regellos Zeiten der Inkontinenz und Retention mit fast unbehindertem Urinabfluß abwechseln. Wir sind nicht genötigt, wie Cholzoff, uns mit allerlei Theorien von Störungen der Innervation der Prostata, chronischen Krampfzuständen usw. zu behelfen. Das Stadium der Retention des Residualharnes wird eben so lange dauern, bis die Menge des gestauten Urins groß genug ist und einen solchen Druck auf das starre, aber nicht ganz unnachgiebige Hindernis am Blasenhals auszuüben vermag, daß es vorübergehend sich erweitern und damit dem Urin teilweise Abfluß verschafft. Sobald durch den teilweisen Abfluß des Urins der Druck wieder sinkt, zieht sich auch sofort wieder das Hindernis, der Schwielenring, aus seiner temporären Dilatationsstellung zusammen und zwar — was von wesent-

Digitized by Google

licher Bedeutung ist — nicht ganz: damit ist dann wieder das Stadium der Retention und Inkontinenz eingetreten. —

Durch das Bestehen eines schwieligen, derb-resilienten Narbenringes am Blasenhalse infolge Prostataatrophie läßt sich die von allen Autoren mehr oder weniger stark ausgeprägt vorgefundene Dilatation und Hypertrophie der Blasenwand unschwer als sekundäre Folgeerscheinung und nicht — wie zuerst namentlich Guyon und seine Schule es wollte — als primär durch Atherosklerose entstanden erklären. Auch in unserem Falle war eine deutliche trabekuläre Hypertrophie mit mäßiger Ausweitung der Blase zu konstatieren. Dieser resiliente stenosierende Narbenring am Blasenhals infolge narbiger Schrumpfung des mit der Prostata aufs Innigste verbundenen M. sphincter vesicae int., zusammen mit einer sekundären mäßigen Hypertrophie und oft starken Dilatation der Blase, vermag erst das klinische Symptombild in erschöpfender Weise als durch eine stenosierende Prostataatrophie bedingt zu erklären.

Die pathologisch-anatomischen Veränderungen der atrophischen Prostata wechseln je nach der Aetiologie der Prostataatrophie; so werden z. B. die Bilder bei rein seniler Involutions- und bei entzündlicher Atrophie nicht dieselben sein können. Von bloßem Auge betrachtet, erscheint die atrophierte Prostata stark verkleinert — in ausgeprägten Fällen bis unter Bohnen- oder Erbsengröße — und zwar nicht immer gleichmäßig auf beide Lappen verteilt. Das Gewicht kann ganz bedeutend reduziert sein (bis auf 3,5 g); (vergleiche Angaben über Gewicht normaler und atrophischer Drüsen Waldeyer, Henle, Hyrtl l. c.). Nach Thompson (l. c.) liegt überall da bereits eine Atrophie vor, wo das Gewicht weniger als 12,5 g beträgt. In allen Fällen ist die Konsistenz außerordentlich hart, die Oberfläche höckerig, uneben und rauh. Die Begrenzung ist, wenn nicht entzündliche Vorgänge ätiologisch in Betracht kommen, die auf die Umgebung übergriffen, scharf (Englisch l. c.).

Auf dem Durchschnitt erscheint die atrophische Drüse grau-weiß oder grau-rötlich, manchmal homogen, manchmal leicht gestreift; die Drüsenelemente lassen sich noch als hanfkorngroße, weichere Stellen unterscheiden. Bei der senilen Form der Atrophie finden sich im Prostatainnern zuweilen zahlreiche, durch derbe Faserzüge voneinander getrennte und mit Flüssigkeit gefüllte Hohlräume oder kleine Cystchen, die durch Schwund von Drüsenelementen und durch Sekretstauung in den Drüsenschläuchen entstanden sind (Burckhardt). In diesen Cysten kann es dann weiterhin zur Steinbildung kommen, wobei die Gewebsatrophie durch den Druck der wachsenden Konkretionen noch mehr befördert wird.

Mikroskopisch ist nach Athanasow (l. c.) in den leichteren Fällen die Veränderung fast nur auf die Drüsenschläuche beschränkt.

Digitized by Google

Meist verschwinden, wie in unserem Falle, die Drüsenacini teils vollständig, teils verlieren sie wenigstens ihre ursprüngliche Konfiguration; es treten cystische Erweiterungen auf, die dann sehr oft Corpora amylacea enthalten. Die Epithelschicht der Drüsenacini ist meist sehr niedrig, und meist in sehr starker Desquamation begriffen, z. T. auch fettig verändert. Das fibromuskuläre Gewebe verhält sich sehr verschieden: man findet kleinzellige Infiltrate, Bindegewebszunahme oder Schrumpfung, fettige Degenerationen in sehr verschieden hohem Grade. Oft sind namentlich die Muskelfasern fast vollständig verschwunden (Frisch).

Ciechanowski (zit. nach Grosglik) unterscheidet mikroskopisch die einfache Atrophie in Gestalt nur regressiver Veränderungen der Drüsenschläuche ohne Teilnahme des Stromas von der nachentzündlichen Atrophie. Diese ist charakterisiert durch die Veränderungen des Stromas: kleinzellige, herdförmige Infiltrate, zahlreiche Narbenherde, die zuweilen Drüsenreste oder Corpora amylacea enthalten.

Die Fälle von Süssenguth (l. c.) und Grosglik (l. c.) stimmen mit dem von uns beobachteten darin völlig überein, daß es sich bei ganz verschwindend kleiner Beteiligung des Stromas mikroskopisch um eine einfache senile Involutionsatrophie handelt, während in den Fällen von Barth mehr eine nachentzündliche Atrophie vorgelegen zu haben scheint.

Was die Diagnose der Prostataatrophie anbetrifft, so betonen im Gegensatz zu den Lehrbüchern (Burckhardt, Englisch, Frisch), welche die Diagnose leicht und einfach hinstellen, alle neueren Autoren (Grosglik, Süssenguth, Barth, Kümmell), wie außerordentlich schwer in den meisten Fällen die Diagnose der Prostataatrophie zu stellen sei, eine Tatsache, die übrigens auch französische Autoren bestätigen (Motz et Arrese, Moran).

Fast alle Autoren empfehlen, um zu sicheren Untersuchungsergebnissen zu gelangen, die kombinierte Untersuchung mittelst Fingeruntersuchung vom Mastdarm aus bei gleichzeitig durch die Harnröhre eingeführter Metallsonde — nach Entleerung der Blase (Englisch).

Die Diagnose ergibt sich

1. aus dem Palpationsbefund; der tastende Finger stößt in vorgeschrittenen Fällen zu beiden Seiten der Pars prostatica urethrae statt auf die bekannten Vorwölbungen in schlaffe eindrückbare Gruben mit bohnen- oder erbsengroßen, außerordentlich harten Knollen.

2. aus der sorgfältigen Berücksichtigung der angeführten klinischen Symptome, wobei nach Frisch besondere Beachtung die Potenzstörungen, Nekrozoospermie und das frühe Auftreten cystitischer Erscheinungen verdienen, neben der angeblich fast immer vorhandenen Tendenz zu raschem Aufsteigen des Prozesses;

Digitized by Google

3. aus dem Fehlen zentraler Erkrankungen (Tabes, multiple Sklerose, Syringomyelie), die eventuell dieselben oder ähnliche Erscheinungen von seiten des uropoetischen Apparates hervorrufen könnten.

Schon Englisch hat hervorgehoben, daß die Prognose der Prostataatrophie im allgemeinen bei der Aussichtslosigkeit einer wirksamen Behandlung schlecht, aber relativ um so günstiger sei, je leichter die Ursachen zu beseitigen, je geringer die Störungen und Erscheinungen von seiten der höher gelegenen Organe, d. h. der Harnleiter und Nieren, seien. Sobald aber diese Komplikationen einen bedeutenden Grad erreichten, würde die Vorhersage ungünstig, da diese dann sehr schwer zu bekämpfen seien und, meist jeder Behandlung spottend, einen raschen, tödlichen Verlauf (Urosepsis usw.) nehmen.

Diese aussichtslose Prognose hatte wohl ganz allgemein bis vor relativ kurzer Zeit Geltung gehabt. Es ist das große Verdienst von Barth, durch Uebertragung der Prostatektomie auf die Behandlung der atrophischen Prostata dem Leiden eine sehr viel bessere Prognose sowohl quoad vitam als quoad functionem verschafft zu haben. Bis jetzt sind alle durch Entfernung der atrophischen Prostata behandelten Patienten — mit Einschluß des unsrigen sind in der Literatur bis jetzt 12 Fälle publiziert worden — mit völligem Erfolg von ihrem Leiden befreit worden.

Vor dem Vorschlage Barth's war die Therapie meist nur in den Fällen von einigem Dauererfolg begleitet, wo Klappenbildungen am Blasenhalse die Ursache der Störungen waren.

Englisch betonte seinerzeit, daß eine zweckmäßige Behandlung folgenden Bedingungen genügen müsse:

1. Möglichste Beseitigung der Ursachen: Entfernung von Steinen, Tumoren der Umgebung, Hebung der Kachexie, rasche Behandlung entzündlicher Vorgänge.

2. Rasche, frühzeitig einsetzende palliative Behandlung der sekundären Folgeerscheinungen: Faradisation der Dammgegend und des Schließmuskels; Dilatation mit starken konischen Metallsonden bis Charrière 26; Katheterismus verbunden mit antiseptischen Blasenspülungen; symptomatische Behandlung der Erscheinungen von seiten der Nieren und Nierenbecken.

3. Radikale Beseitigung der Klappenbildungen. Durchtrennung der Klappen nach Eröffnung der Blase durch den hohen Steinschnitt oder den medialen Perinealschnitt; Galvanokaustik nach Bottini. Was die Durchtrennung der Klappen- oder Barrièrenbildungen am Blasenhalse anbetrifft, so haben schon Frisch und Burckhardt das Unsichere dieser Methode hervorgehoben. Trotzdem hat sie auch jetzt noch Anhänger; Lendorf (l. c.) empfiehlt die Durchtrennung mit dem Galvanokauter nach Goldschmidt und in einer kürzlich erschienenen Arbeit hält auch

Digitized by Google

Young (47) an dieser Methode fest, indem er gleichzeitig ein von ihm konstruiertes vereinfachtes Instrument empfiehlt. —

Frisch kämpft in erster Linie gegen das Fortschreiten im Schwunde des Sphinkterenapparates an durch methodische Dilatation, Einführung dicker Sonden in die Urethra, Massage der Prostata, wie dies namentlich auch Guiteras (zit. nach Burckhardt) empfohlen hat; dazu Faradisation, heiße Sitzbäder; innerlich Strychnin.

Bei andauernder Inkontinenz sind verschiedene Methoden empfohlen worden, die vor allem den Zweck haben, den verlorenen Harnröhrenverschluß zu ersetzen, so gut es geht. So z. B. Längsachsendrehung der Urethra in ihrer Pars membranacea nach dem Vorgehen von Gersuny (18), der selbst sein Verfahren allerdings nur bei der Inkontinenz der weiblichen Urethra anwandte (Burckhardt, Frisch l. c.). Durch die Drehung der Pars membranacea urethrae um 180—360°, verliert der Kranke allerdings sein lästiges Harnträufeln, um eine andere Unannehmlichkeit, eine sehr erschwerte Miktionsfähigkeit dafür einzutauschen. Um so mehr, als natürlich eine weitere Ueberdehnung und Erschlaffung der Blase früher oder später die Folge sein wird.

Gersuny (l. c.) hat auch Paraffininjektionen in die atrophische Prostata angeraten; Frisch hat diese Methode in zwei Fällen versucht, ohne einen Erfolg zu erzielen; weitere Erfahrungen darüber liegen nicht vor.

Burckhardt erwähnt schließlich die Implantation der Pars bulbosa mitsamt dem Penis direkt in den Scheitel der Blase dicht oberhalb der Symphyse nach dem Vorschlag von Mikulicz, der sie für die Operation inoperabler Perinealfisteln empfohlen hatte; dazu mußte dann erst noch die hintere Harnröhre operativ abgeschlossen werden. Ausgeführt wurde dieser lediglich der Vollständigkeit halber angeführte Vorschlag wohl nie. —

Einen wesentlichen Fortschritt bedeutet demgegenüber der Vorschlag Barth's (Chirurgenkongreß 1911), die atrophische Prostata und das durch sie bedingte Hindernis operativ durch suprapubische, transvesikal ausgeführte Prostataektomie zu entfernen; ein Verfahren, dem sich seither alle Autoren (Kümmell, Süssenguth, Grosglik, Posner (l. c.)) angeschlossen haben und das sich auch bei uns bewährt hat.

Es kann dies auch kaum anders sein. Ein derber resilienter Schwielenring am Blasenhals kann auch durch noch so lang und systematisch ausgeführte Dilatationsbehandlung, dem ganzen Charakter solcher Hindernisse entsprechend, niemals dauernd erweitert werden; eine ohne Kontrolle des Auges ausgeführte Incision mit den verschiedenen hierfür angegebenen Apparaten (Bottini, Goldschmidt, Young) hat etwas Unsicheres, Unzuverlässiges und läßt in zahlreichen Fällen im Stich.

Mit der Prostataektomie aber wird der Schwielenring, der derbe, fibrös entartete Sphincter vesicae internus, der die Ursache der Störungen bildet,

Digitized by Google

ebenso wie bei der typischen Operation der hypertrophischen Prostata mitentfernt und damit das Hindernis radikal und sicher entfernt.

Mit der Entfernung des resilienten Schwielenringes wird der Weg aus der Blase frei; anderseits genügt der stehengebliebene M. sphincter externus allein, die Kontinenz der Blase zu erhalten. Demgegenüber kann nicht in Betracht fallen, daß die Entfernung und Ausschälung der atrophischen Prostata technisch nicht gar leicht und mitunter außerordentlich mühsam sein kann.

Das sind die entscheidenden Vorzüge der neuen Behandlungsmethode, und deshalb werden sie gerade von Autoren wie Kümmell und Grosglik bedingungslos anerkannt. Weitere Erfahrungen und kasuistische Belege werden beweisen, daß in Zukunft die Prostatektomie auch bei Behandlung der Prostataatrophie das Normalverfahren sein wird.

Literatur.

1) Athanasow, Recherches histolog. sur l'atrophie de la prostate, consécutive à la castration et à la vasectomie. Journal de l'Anat. et de la Physiol. Bd. XXIV. S. 137. — 2) Barth, Prostataatrophie Arch. f. klin. Chir. Bd. 95. S. 523 und Verhandlungen der deutschen Gesellschaft f. Chir. 1911. S. 233. — 3) Bazy, Traitement des prostatiques par la sonde à demeure. (Zit. bei Burckhardt.) — 4) E. v. Bergmann, Verhandlungen der Gesellschaft deutscher Aerzte und Naturforscher. 1890. S. 236. — 5) A. Billharz, Beschreibung der Genitalorgane einiger schwarzer Eunuchen. Ztschr. f. wissensch. Zool. Bd. X. 1859. S. 287. — 6) E. Burckhardt und A. Socin, Die Verletzungen und Krankheiten der Prostata. D. Chir. 1912. Lief. 53. Kap. X. S. 333 ff. — 7) W. Busch, Ueber den Mechanismus, der am häufigsten bei alten Leuten, die Urinentleerung behindert. LA. Bd. XX. S. 469. — 8) L. Casper, Lehrbuch der Urologie. 1893. S. 115. — 9) Chetwood, Prostatism without enlargement of the prostate. Annals of Surg. 1905. Nr. 4. S. 497. — Ders., Contracture of the neck of the bladder. Journal of the Amer. med. Assoc. Nr. 4. 1913. Vol. 60. — 10) B. N. Cholzoff, Die chronische Kontraktur des Collum vesicae urinariae. Prostatisme sans prostate. Fol. Urolog. Bd. IV. S. 788. — 11) Civiale, Traité pratique sur les maladies des org. genito-urin. (Zit. bei Burckhardt.) — 12) Cruveilhier, Maladies de la vessie et de la prostate. Anat. pathol. Livre 30. (Zit. bei Burckhardt und Frisch). — 13) Dittel, Strikturen der Harnröhre. D. Chir. Lief. 49. S. 57. — 14) Eigenbrodt, Fall von Blasenhalsklappe. Bruns' Beitr. 1891. Bd. VIII. S. 171. — 15) J. Englisch, Atrophie der Prostata. Berl. klin. W. 1890. Nr. 41. S. 951. — Ders., Atrophie der Vorsteherdrüse. Wien. med. Blätter. 1891. Nr. 17. S. 258. — Ders., Ueber die Kleinheit der Prostata. Ebenda 1900. Nr. 51. S. 828. 1901. Nr. 1. S. 13. — Ders., Kleinheit der Vorsteherdrüse und die sie begleitenden Harnstörungen. Zbl. f. d. Krankh. d. Harn- u. Sex.-org. 1901. S. 307 ff. — Ders., Kleinheit der Vorsteherdrüse und die dadurch bedingten Störungen der Harnentleerung. Zeitschrift für Heilkunde. 1901. S. 307 ff. — 16) A. von Frisch, Krankheiten der Prostata. Handbuch der Urologie. Bd. III. S. 851 ff. b) in Noth-

Digitized by Google

nagels spez. Patholog. und Therapie, Bd. XIX, II. S. 202 ff.) — 17) Fuller, Chronic contraction of the prostatic fibres incureling the vesical neck and its treatement. Amer. Journ. of the med. sc. 1897. — 18) Gersuny, Neue Operation zur Heilung der Incontinentia urinae. Zbl. f. Chir. 1889. Nr. 25. — 19) S. Grosglik, Chirurg. Behandlung der Blaseninsufficienz infolge Prostata-Atrophie. Ztschr. f. Urol. Bd. VI. 1912. S. 377 ff. — 20) W. Gruber, Untersuchung einiger Organe eines Castraten. Joh. Müller's Arch. 1847. S. 469. — 21) J. Henle, Eingeweidelehre. S. 394, im Handbuch der systemat. Anatomie. — 22) Hertwig, Lehrbuch der Entwicklungsgeschichte. — 23) Hyrtl, Handbuch der topograph. Anat. Bd. II. S. 88. — 24) P. Kayser, Klin. Beiträge zur Prostata-Chirurgie. Bruns' Beitr. Bd. 71. 1911. S. 317. — 25) Krause, Handb. d. Anat. des Menschen. S. 296. — 26) Kümmell, Die Prostata-Atrophie. D. m. W. 1912. Nr. 33. S. 1573 und Zbl. f. Chir. 1912. Nr. 39. S. 1324. — 27) Launois, De l'atrophie de la prostate etc. Ann. des malad. génit. urin. 1894. — 28) Lendorf, Bedeutung der Prostata beim Harnlassen und Mechanismus der prostatischen Harnbeschwerden. LA. Bd. 97. S. 989 ff. — 29) Lowsly, The human prostate gland at birth, with a brief reference to its fetal development. Journ. of the Americ. Medic. Assoc. Jan. 1913. — 30) Merkel, Handb. der topograph. Anat. Bd. III. S. 217, 222. — 31) Michael, Sitzungsbericht der med. Gesellschaft zu Gießen. D. m. W. 1891. Nr. 51. S. 1386. — 32) Moran, Notes sur un cas de prostatisme sans prostate. Ann. des malad. génito-urin. 1904. — 33) B. Motz et J. Arrese, Notes sur les vessies des prostatiques sans prostate. Ebenda 1903. — 34) Müller, Rostock, Vereinig. nord-westdeutscher Chirurg. Zbl. f. Chir. 1912. Nr. 39. S. 1324. — 35) F. M. Oberländer, Prostataverletzungen durch Unfall. Zbl. f. d. Krankh. d. Harn- u. Sex.org. 1900. Bd. XI. S. 15. — 36) A. G. Pankratjew, Einfluß der doppelseitigen Resektion der Vasa deferent. auf die Prostata. Ebenda 1900. S. 655. — 37) Poppert, Zur Kasuistik der Blasenhalsklappen. LA. Bd. 44, S. 52. — 38) L. Posner, Chirurgie der Prostata-Atrophie. Ztschrift für Urologie. Bd. VII. S. 277. — 39) Ringel, Verein nordwestdeutsch. Chirurg. Zbl. f. Chir. 1912. Nr. 39. S. 1324. — 40) F. Rörig, Hypoplasie der Prostata. Zbl. f. d. Krankheiten d. Harn- u. Sex.org. 1903. S. 243. — 41) A. Socin, Krankheiten der Prostata. Handbuch d. Chirurgie v. Pitha und Billroth, Bd. III 2. Abtlg. 3. Heft S. 99. — 42) L. Süssenguth, Operat. Behandlung der Prostata-Atrophie. D. m. W. Nr. 24, S. 1137 ff. — 43) F. Suter, Prostata-Atrophie. Eulenburgs Realenzyklop. d. ges. Heilkunde. 4. Auflage Bd. XII. S. 124. — 44) Ph. Strauch, Zur Kasuistik der Prostata-Atrophie. Zbl. f. d. Krankh. der Harn- u. Sex.org. Bd. V. 1894 S. 227. — 45) A. Stieda, Ueber einen im jugendlichen Alter Kastrierten. D. m. W. 1908. Bd. 34. S. 534. — 46) Thompson, Diseases of the prostate, their pathol. and treatement. London 1886. (Zit. nach Englisch und Burckhardt.) — 47) H. Young, A new procedure (punch operation) for small Prostatic Bars and contracture of the prostatic orifice. Journ. of the Amer. med. Assoc. 1913. Nr. 4. — 48) Waldeyer, Das Becken. 1899. S. 342. — 49) Dennis, Enlargement of the prostate treated by X-Rays. Austral Med. Journ. 1912. Nr. 1. S. 817. — 50) Sasaki, Experim. Prostata-Atrophie durch Röntgenbestrahlung der Hoden. D. Ztschr. f. Chir. 1913. Bd. 221. S. 290. — 51) Zindel, Experim. Untersuchungen über den Einfluß der Hodenbestrahlung auf die Prostata. Ztschr. f. urolog. Chirurg. 1913. Nr. 1. S. 75.

Digitized by Google

Digitized by Google

XXIV.

AUS DER

CHIRURGISCHEN KLINIK ZU TÜBINGEN.

DIREKTOR: PROF. DR. G. PERTHES.

Ueber Hirschsprung'sche Krankheit und abdomino-anale Colonresektion mittelst der Invaginationsmethode*).

Von

Prof. Dr. **Georg Perthes.**

(Mit 16 Abbildungen.)

Je mehr die Hirschsprung'sche Krankheit studiert wird, desto deutlicher ergibt sich, daß in diesen eigenartigen Fällen von hartnäckiger Verstopfung, in denen der vergrößerte und erweiterte Dickdarm oft enorme Kotmengen enthält, ohne daß am aufgeschnittenen Darm eine Stenose gefunden werden könnte, die Pathogenese nicht immer die gleiche ist. Wohl jeder Autor ist zunächst geneigt, die Ermittlungen, die er in eigenen Fällen gemacht hat, zu verallgemeinern. Die im Laufe der Jahre zunehmende Erfahrung lehrt jedoch, daß nicht nur verschiedene Auffassungen in die Frage der Hirschsprung'schen Krankheit hineingetragen worden sind, sondern daß es tatsächlich wesensverschiedene Formen dieser — klinisch ziemlich einheitlich sich darstellenden — Erkrankung gibt. Wenn wir das vorliegende, jetzt schon immerhin beträchtliche Material [1]) unter Berücksichtigung eigener Erfahrungen zu sichten suchen, so können wir drei Gruppen von Fällen unterscheiden.

*) Nach einem auf der Tagung der mittelrheinischen Chirurgenvereinigung am 28. Februar 1914 gehaltenen Vortrage.

1) Ein rascher Ueberblick wird durch die vortrefflichen Sammelreferate von Neugebauer, Erg. d. Chir. u. Orthop., Bd. 7, S. 598, 1913 und Kleinschmidt, Erg. d. inn. Med. u. Kinderheilk. Bd. 9, S. 300, 1912, ermöglicht.

Digitized by Google

In einem, wie mir scheint, nur kleinen Teile handelt es sich so, wie es Hirschsprung für alle Fälle annehmen wollte, um eine rein kongenitale Anomalie. Es besteht eine angeborene, abnorme Größe und Weite des Colon, insbesondere der Flexur. Die Ursache der Kotretention ist darin zu finden, daß die an sich nicht abnorme Darmwand gegenüber der großen Menge des Darminhaltes entweder von vorneherein relativ insufficient ist oder doch im Laufe der ersten Lebensjahre insufficient wird.

In der zweiten Gruppe, der ebenfalls nicht viele Fälle anzugehören scheinen, liegt eine angeborene Mißbildung des Darmes nicht vor. Es handelt sich vielmehr um eine erworbene Anomalie, ein nach der Geburt entwickeltes Austreibungshindernis, das seinerseits erst zur Dilatation, Hypertrophie und Vergrößerung des Dickdarmes führt. Die Ursache der Passagestörung wurde für diese Fälle in erster Linie in einem Spasmus des Sphincter ani gefunden (Fenwick, Wilms, Bertelsmann).

In der dritten Gruppe — und sie umfaßt, wie mir scheint, das Gros der Fälle — besteht ebenso wie in Gruppe I eine angeborene Verlängerung und vielleicht auch Erweiterung der Flexur oder des ganzen Dickdarmes. Es kommt jedoch zu dieser angeborenen Anomalie, welche an sich noch keine Störung der Fortbewegung und Austreibung des Darminhaltes zu bedingen braucht, sekundär früher oder später eine Passagestörung hinzu, durch welche die Kotretention mit ihren weiteren Folgen hervorgerufen und eine weitere Vergrößerung, Dilatation und Hypertrophie des Darmes oberhalb des Hindernisses herbeigeführt wird. Als solche Komplikationen, welche sich zu der angeborenen Mißbildung hinzugesellen, kommen in erster Linie mechanische Störungen in Betracht.

Vor ungefähr 10 Jahren konnte ich an einem 15 Jahre alten Knaben [1]), der von Geburt an niemals spontane Stuhlentleerung erlebt hatte, zeigen, daß die Ursache der Kotretention in einer ventilartig wirkenden Falte der Darmwand zu finden war, die sich infolge Abknickung des Darmes an dem Uebergang der Flexur in das Rectum gebildet hatte. Die Bedeutung dieses mechanischen Hindernisses wurde dadurch bewiesen, daß 1. Einläufe per Anum nicht wieder zurückkamen, wenn nicht das Darmrohr bis über die Ventilklappe hinaufgeschoben wurde, daß 2. nach Anlegung eines Anus praeternaturalis am Colon descendens Durchspülung vom Anus zu der arteficiellen Darmöffnung ohne weiteres möglich, in umgekehrter Richtung aber ausgeschlossen war, daß 3. endlich die Heilung nach manchen vergeblichen Bemühungen durch Resektion der Knickungsstelle erreicht werden konnte. Diese Beobachtung, die den schon früher von einer Anzahl von Autoren mit mehr oder weniger großer Wahrscheinlichkeit angenommenen Ventilverschluß aufs deutlichste bewies, ist in der Folge vielfach bestätigt worden.

1) Perthes, Zur Pathologie und Therapie der Hirschsprung'schen Krankheit. Arch. f. klin. Chir. Bd. 77. Heft 1. 1905.

Digitized by Google

Ich verweise auf das Referat von Neugebauer. Aber auch andere mechanische Störungen, die sich auf Grund des vorhandenen Megacolon entwickeln und in ihrem Effekt mit den Folgen der angeborenen Anomalie kombinieren, sind zweifellos als bedeutungsvoll anzuerkennen. So insbesondere abnorme Schlingenbildung der Flexur, Volvulus und klappenartig wirkende Schleimhautfalten in dem Darmlumen ohne eigentliche Abknickung.

So wichtig diese mechanischen Verhältnisse sind, so sind sie doch nicht in allen Fällen von Hirschsprung'scher Krankheit vorhanden. Wir selbst konnten uns in einem Falle, in welchem sorgfältig aber vergeblich auf das vermutete, ventilartige Hindernis im Darm gefahndet wurde, von dem Fehlen einer mechanisch bedingten Passagestörung überzeugen.

Ein 4 j. Bauernsohn, der außer wiederholten Diarrhöen im ersten Lebensjahr keine Erkrankungen durchgemacht hatte, litt seit 2 Jahren an Verstopfung und Aufgetriebenheit des Leibes. Eine mehrwöchige Behandlung mit Oeleinläufen und Massage des Abdomen in der Tübinger medizinischen Klinik hatte nur vorübergehend Erfolg, so daß der Knabe zur chirurgischen Klinik verlegt wurde.

Wir fanden bei dem sonst gesunden Knaben den Leib meteoristisch, doch wechselte der Füllungszustand der Därme während der Beobachtungszeit sehr. Stuhlgang erfolgte nur in Pausen von 3—4 Tagen in kleinen festen Brocken. In der medizinischen Klinik war einmal vorübergehend Durchfall mit Temperatursteigerung beobachtet. Bei Digitaluntersuchung des Rectum fand man die weite Ampulle leer, die Wände schlaff. Eine Klappe oder sonst ein Hindernis war nicht zu fühlen. Ein auffallender Kontraktionszustand des Sphincter ani bestand nicht. Die Röntgenaufnahme mit Wismuteinlauf zeigte den ganzen Dickdarm erweitert, die Flexur groß in Form einer S-förmigen Schlinge, jedoch nicht über die Mitte des Abdomens hinaufreichend. An dem Uebergang von Flexur in das Rectum fand sich bei mehreren Aufnahmen in der gleichen Weise eine sanduhrförmige Einschnürung, jedoch keine Knickung.

Bei der Operation am 6. III. 12 zeigte sich die Blase auffallend groß. Das S-Romanum erwies sich als sehr lang und weit. Genauere Maße sind in der Krankengeschichte leider nicht angegeben. Die Fußpunkte der Flexur lagen nahe aneinander. In ihr fühlte man eine große Anzahl isolierter fester Skybala. Ein Versuch, diese durch den Anus auszudrücken, hatte keinen rechten Erfolg. Es wurde deshalb zunächst nur ein Anus praeternaturalis an der Uebergangsstelle des Colon descendens in die Flexur angelegt und der angenähte Darm 4 Tage nach der Operation eröffnet. Unter Nachhilfe mit Spülungen ließen sich sehr große Kotmengen aus dem Dickdarm entfernen. Das Durchspülen von Wasser vom Anus zum Anus praeternaturalis gelang ohne weiteres. Bei Einlaufenlassen von Wasser durch den Anus praeternaturalis lief zunächst aus einem kurzen, in die Ampulla recti gelegten Rohr nichts ab. Nach 2—3 Minuten jedoch begann erst langsam, dann in immer kräftigerem Strahle der größte Teil des eingespülten Wassers abzulaufen. Ein ventilartiger Verschluß im Bereich der Flexur bestand also nicht.

Nach zweimonatigem Klinikaufenthalt, währenddessen der Anus praeternaturalis oder richtiger die wandständige Darmfistel sich sehr verengert hatte, wurde der Knabe wegen Ausbruch einer Diphtherieepidemie nach Hause entlassen. Für später war die Resektion der Flexur in Aussicht genommen. Doch wurde das Kind von den Eltern nicht wieder gebracht.

Im Februar 1914 berichtete der Vater — auf eine persönliche Untersuchung mußten wir bei der Entfernung des Heimatortes verzichten — : „Der Knabe ist wieder ganz gesund.

Digitized by Google

Die Stuhlverstopfung hat sich bald gehoben. Wir haben ihm noch einige Zeit müssen Ricinusöl geben und so allmählich wurde es ganz besser. Auch die Darmöffnung ist ganz schön zugeheilt." Weitere, dem Vater vorgelegte Fragen wurden mit aller Bestimmtheit in dem Sinne beantwortet, daß der Knabe ganz frei von Leibsschmerzen ist, daß der Stuhlgang täglich von selbst erfolgt, ohne daß „dafür etwas eingenommen" wird, daß der Leib nicht aufgetrieben ist, sondern „immer ganz so wie bei anderen Kindern."

In diesem Falle war also weder bei der Röntgenuntersuchung, noch bei der Operation, noch mit Hilfe des Durchspülungsversuches nach Anlegung des Anus praeternaturalis ein mechanisches Hindernis in der stark vergrößerten und dilatierten Flexur nachweisbar. Auch die sehr bemerkenswerte Tatsache, daß die mehrwöchige Entlastung des Darmes durch Anlegung eines Anus praeternaturalis zur Heilung führte, und die von uns in Aussicht genommene Resektion der Flexur überflüssig machte, läßt sich mit der Annahme einer mechanischen Passagestörung nicht wohl vereinigen. Ob hier nervöse Störungen, Atonie oder Spasmen der Darmmuskulatur als Ursache der Kotretention anzusprechen sind, oder ob die von Hirschsprung für seine Fälle ausgesprochene Ansicht von der relativen Muskelinsufficienz gegenüber dem abnorm großen Inhalte angenommen werden muß, das wage ich nicht zu entscheiden. Es mag für diesen Fall die Feststellung genügen, daß das erwartete mechanische Hindernis nicht vorhanden war.

Während wir uns hier mit dem therapeutischen Erfolge und hinsichtlich der Pathogenese mit einer im wesentlichen negativen Feststellung begnügen mußten, waren wir in einem weiteren Fall in der Lage, die Ursache der Kotretention in der spastischen Kontraktion umschriebener Dickdarmabschnitte zu finden. Wir konnten zeigen, wie dieser Spasmus als sekundäre Störung bei einer Patientin mit kongenital abnorm großem Dickdarm auftrat und so erst das vollständige Bild der Hirschsprung'schen Krankheit zustande brachte.

Die 39 j. unverheiratete Pat. war als Kind „immer schwächlich und viel krank" gewesen. Ihr Hausarzt hielt sie, zweifellos mit Recht, für eine Hysterica und lange Zeit herrschten Zweifel, ob nicht alle ihre Beschwerden im wesentlichen hysterischer Natur seien. Seit 8 Jahren entwickelte sich eine an Hartnäckigkeit immer zunehmende Obstipation. Während zuerst durch Abführmittel und Einläufe Stuhl erzielt wurde, waren in den letzten Jahren Pausen von 8—14 Tagen zwischen den Stuhlentleerungen trotz Anwendung großer Dosen von Ricinusöl und von Einläufen nichts Seltenes. Dabei entwickelte sich dann unter Leibschmerzen eine Auftreibung des Leibes, und es kam offenbar durch die Hochdrängung des Zwerchfells zu Zuständen von Beklemmung und Atemnot. Die Pat. verlor fast vollkommen den Appetit, magerte ab und war die letzten 3 Jahre wegen ihrer Schwäche vollkommen an das Bett gefesselt.

Die magere Pat. wog 62 Pfund. Sie machte den Eindruck großer Schwäche. Die erhobenen Extremitäten zitterten leicht. Der Leib war trommelförmig aufgetrieben, ohne daß peristaltisch arbeitende Schlingen deutlich zu sehen waren. Die Digitaluntersuchung des Rectum fand einige eingedickte kugelige Fäkalballen, kein erkennbares Hindernis der Stuhlentleerung, insbesondere auch keinen Spasmus des Sphincter ani. Durch Ricinusöl und

Digitized by Google

Einläufe ließ sich Entleerung herbeiführen, so daß der vorher gespannte Leib weich und gut palpierbar wurde. Das durch Zwerchfellhochstand bedingte Oppressionsgefühl ließ damit nach.

Bei rektoskopischer Untersuchung ließ sich das Rohr bis 25 cm oberhalb des Anus einführen, an mehreren Stellen legten sich Falten der sonst normalen Schleimhaut vor die Oeffnung des Rohres und verhinderten zunächst den Wiederaustritt eingeblasener Luft. Doch ließ sich eine ventilartige Klappe, die an bestimmter Stelle in stets gleicher Weise die eingeblasene Luft zurückgehalten hätte, nicht nachweisen. Auch fiel der oben erwähnte Einlaufversuch, Zurückhaltung des eingegossenen Wassers, das erst wieder abfließt, wenn die Sonde über eine bestimmte Höhe hinausgeschoben wird, nicht deutlich positiv aus. Wir gewannen zuweilen den Eindruck, daß die Pat. die Auftreibung des Leibes willkürlich durch Pressen hochgradiger erscheinen zu lassen suchte. Bei einer Untersuchung in Narkose wurde der Meteorismus wesentlich geringer. Das Fehlen von Corneal- und Rachenreflex, sowie das Vorhandensein von Ovarie konnten als Zeichen von Hysterie aufgefaßt werden. Auch täuschte die Pat. nachweisbar nach der Sitte Hysterischer höhere Körpertemperaturen vor. Daß es sich aber keineswegs bloß um mehr oder weniger willkürlich hervorgebrachte hysterische Erscheinungen, sondern um schwere organische Störungen handelte, bewies die Röntgenuntersuchung.

Ein nach Bariumeinlauf gefertigtes Röntgenbild zeigte eine enorm vergrößerte und erweiterte Darmschlinge, die nichts anderes sein konnte, als die bis in das Epigastrium und unter den r. Rippenbogen reichende Flexur (Fig. 1). An einer Serie von Röntgenaufnahmen, die von der Aufnahme der Bariummahlzeit bis zu dem am 5. Tage darnach erfolgten Stuhlgang gemacht wurde, von der die Fig. 2—7 einige ausgewählte Momente darstellen, fällt zunächst die Verzögerung der Darmpassage auf. Während bis zur 6. Stunde der Transport des Darminhaltes noch als annähernd normal gelten kann, zeigt der weitere Fortschritt im Dickdarm schon in der 12. Stunde eine wesentliche Verzögerung. Es findet sich der Kontrastbrei nur in dem Colon transversum, nicht in dem Colon descendens, und die vom Colon transversum und der Leber deutlich durch ihre Luftfüllung abgrenzbare, über das Quercolon hinaufgeschlagene Flexur ist noch vollkommen frei (Fig. 4). Noch auffallender ist das folgende Bild 18 Stunden nach der Mahlzeit. Der Kontrastbrei hat, statt im Dickdarm fortzuschreiten, eine rückläufige Bewegung in das Colon ascendens angetreten. Nur ein ganz geringer Anteil ist nach der Flexur vorgedrungen. Die Hauptmasse ist durch Antiperistaltik in das Colon ascendens zurückgetrieben und wird hier mehr und mehr zusammengeballt (Fig. 6). Erst nach 72 Stunden beginnen sich einzelne kugelige Ballen von dem großen Kottumor im Colon ascendens abzulösen und sich im Dickdarm abwärts zu verteilen (Fig. 7 vom 4. Tage). Am 5. Tage wurde der Meteorismus so stark, die Pat. klagte über so beträchtliche Spannung, daß durch Ricinusöl und Einlauf Entleerung erzielt und die Röntgenbeobachtung beendet werden mußte.

Klarheit über die Ursache der verzögerten Darmpassage schaffte erst der Befund bei der am 5. XI. 13 vorgenommenen Operation. Nach Eröffnung der Abdominalhöhle durch einen vom Nabel bis zur Symphyse reichenden Schnitt fand sich die Flexura sigmoidea genau dem Röntgenbilde entsprechend sehr stark vergrößert und über das Colon transversum bis zum Rippenbogen in das Epigastrium hinaufreichend. Der abführende Schenkel war sehr weit, der zuführende aber sehr fest kontrahiert. Der Uebergang des spastisch kontrahierten in den dilatierten Abschnitt erfolgte an eng umschriebener Stelle. Der Spasmus hielt trotz tiefer Narkose an und löste sich erst, als die aus dem oberen Bauchabschnitt vorgezogene Flexur mehrere Minuten außerhalb der Abdominalhöhle gelegen hatte. Ein ähnlicher, aber wesentlich schneller verschwindender Spasmus zeigte sich an dem Colon transversum an einem Dritteil seiner Länge. Eine Knickung oder ein sonstiges mechani-

Digitized by Google

1.

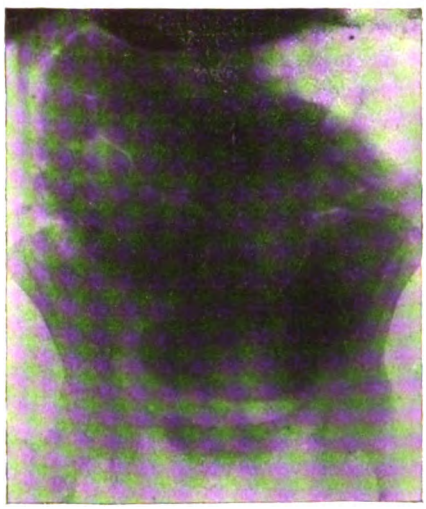

2.



3.

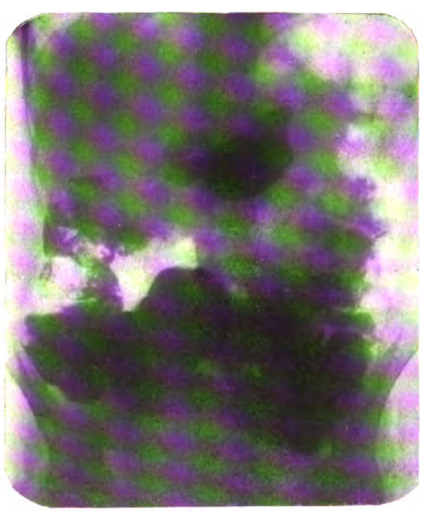

4.

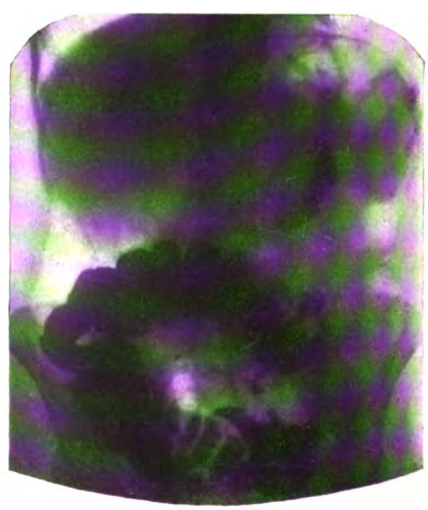

Fig. 1. Enorme Flexura sigmoidea durch Bariumeinlauf gefüllt.
Fig. 2. Magen, sofort nach Aufnahme der Kontrastmahlzeit.
Fig. 3. 6 Stunden nach Aufnahme der Kontrastmahlzeit. — Austritt des Kontrastbreis in das Colon ascendens.
Fig. 4. 12 Stunden n. A. d. K. Kontrastbrei bis ins Colon transversum vorgedrungen. Flexura sigmoidea zwischen Leber und Colon transversum stark mit Luft gefüllt.

Digitized by Google

5.



6.



7.

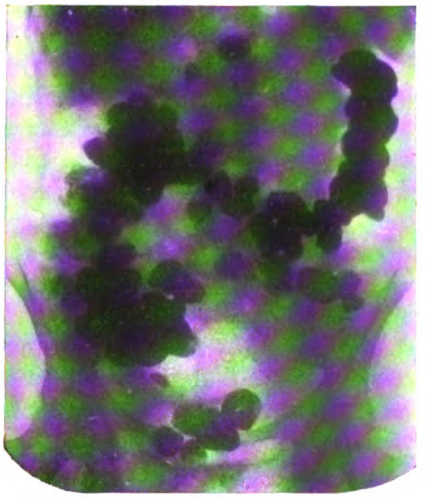

8.

Fig. 5. 24 Stunden n. A. d. K. — Durch retrograde Bewegung ist der Kontrastbrei ins Colon ascendens zusammengeballt.

Fig. 6. 72 Stunden n. A. d. K. — Einzelne kugelig geformte Ballen beginnen sich von der Hauptmasse im Colon ascendens abzulösen.

Fig. 7. 96 Stunden n. A. d. K.

Fig. 8. Zustand nach der Operation. 24 Stunden nach Aufnahme der Kontrastmahlzeit.

Digitized by Google

sches Hindernis war an dem Darme nicht zu finden. Ein breiter Zipfel des großen Netzes war an dem linken Ovarium adhärent, ohne jedoch für den Darm eine Stenose zu bedingen. Während das Coecum an normaler Stelle fixiert war und sich nicht ohne weiteres in die Bauchwunde vorziehen ließ, war der leberwärts gelegene Abschnitt des Colon ascendens und der Uebergang in das Colon transversum abnorm mobil. Von der l. Bauchseite zog sich eine breite, halbmondförmige Membran zu dem Anfangsteile der Flexura sigmoidea herüber, so daß sie einen oberen scharfen Rand aufwies und eine tiefe, nach oben offene Tasche bildete, in welcher der Endabschnitt des Colon descendens und der Uebergang von Colon descendens in die Flexur verborgen war. Die Membran wurde durchschnitten, die beschriebene Bauchfelltasche also zerstört und alsdann der ganze, von der Mitte des Colon transversum bis zum Rectum reichende Dickdarmabschnitt vermittelst des unten zu beschreibenden Invaginationsverfahrens reseciert. Die Mitte des Colon transversum wurde also unter Fortfall der l. Hälfte des Colon transversum, des Colon descendens und der Flexur mit dem Rectum vereinigt. Der entfernte Dickdarmabschnitt war 56 cm lang.

Nachdem der Zustand der Pat. in den ersten Tagen nach der Operation sehr befriedigend gewesen war, entwickelten sich allmählich mehr und mehr hervortretende Ileussymptome, die am 6. Tage post operationem eine erneute Laparotomie erforderlich machten. Es fand sich dabei ein Volvulus von Dünndarmschlingen, der durch Zurückdrehen beseitigt wurde. An der stärkst geblähten Schlinge wurde außerdem eine Witzel-Fistel angelegt und durch diese nach reichlichem Abfluß von Darminhalt 15 ccm Ricinusöl eingespritzt. Nunmehr erfolgte ungestörte Heilung und rasche Besserung des Allgemeinzustandes. 3 Wochen nach der Hauptoperation stand die Pat., die die letzten 3 Jahre im Bett zugebracht hatte, auf. Stuhlgang erfolgte spontan. Das Körpergewicht stieg in den ersten 3 Wochen nach der Operation von 68 auf 82 Pfund. Dann aber traten wieder erneute Erscheinungen von Obstipation hervor, so daß das Abdomen jetzt, 6 Monate nach der Operation, wenn nicht Abführmittel gegeben werden, sehr beträchtlichen Meteorismus zeigt. Doch läßt sich jetzt durch Electuarium sennae regelmäßig Stuhlgang erzielen, während früher zuweilen alle Mittel versagten. Die erneut aufgenommene Serie von Röntgenbildern zeigt, daß 24 Stunden nach Einnahme der Kontrastmahlzeit der ganze noch erhaltene Rest des Colon mit Bariumbrei gefüllt ist. Doch fällt in dem Colon transversum die enorm tiefe Einschnürung des Darmes zwischen den einzelnen Haustren (Fig. 8) auf. Wenn diese tiefen Einschnürungen an sich auch noch nicht dazu berechtigen, von Spasmen zu sprechen, so ist doch der Gegensatz des Kontraktionszustandes des Colon transversum zu dem weiteren Colon ascendens, an welchem diese Einschnürungen regelmäßig vermißt werden, bemerkenswert und dürften immerhin darauf hinweisen, daß abnorme Innervationsvorgänge des Darmes für die auch jetzt noch bestehende Obstipation verantwortlich zu machen sind. Antiperistaltische Bewegungen lassen sich jetzt nicht mehr nachweisen, im ganzen kann der Zustand der Pat. als wesentlich gebessert bezeichnet werden.

Daß in diesem Falle abnorme Innervationszustände am Dickdarm, nicht aber mechanische Verhältnisse als Ursache der Retention des Darminhaltes in dem enorm vergrößerten und erweiterten Dickdarme aufzufassen sind, darauf weist das Ergebnis der Röntgenuntersuchung und der bei der Operation erhobene Befund in übereinstimmender Weise hin. Die Passage der Kontrastmahlzeit, die im Bereich des Dünndarmes vollkommen normal erfolgte, erwies sich im Dickdarm als sehr stark verzögert. Die antiperistaltische Bewegung, welche am Colon transversum beobachtet wurde und zu einem Zusam-

Digitized by Google

menballen des Darminhaltes im Colon ascendens führte, geht in ihrer Dauer und Intensität weit über das hinaus, was auch am normalen Dickdarm beobachtet worden ist[1]). Vor allem war die bei der Operation konstatierte spastische Kontraktion umschriebener Abschnitte der Flexur trotz tiefer Narkose so fest und andauernd, daß wir nicht anstehen, in diesen Spasmen die Ursache der ungenügenden Weiterbewegung und Entleerung des Darminhaltes zu sehen.

Es steht unser Fall zweifellos in naher Beziehung zu den bekannten Fällen von Obstipatio spastica. Wie von der spastischen Obstipation hauptsächlich neuropathische Individuen betroffen werden, so wies auch unsere Patientin eine Reihe von Zügen auf, welche die Diagnose der Hysterie, wenn nicht bewiesen, so doch wahrscheinlich machten. Was aber unseren Fall von der Obstipatio spastica scharf abtrennte, war die enorme Länge und Weite des ganzen Dickdarmes, die sich besonders an der weit über das Colon transversum hinaufreichende Flexura sigmoidea zeigte.

Die Dimensionen dieser Flexur waren so bedeutend, daß es nicht angeht, diese enorme Größe als Folge der Stauungen des Darminhaltes als sekundäre Hypertrophie und Dilatation aufzufassen. Daß eine normal angelegte Flexur sich infolge der im späteren Leben aufgetretenen Verstopfung bis zu solcher Größe entwickeln könne, ist bisher niemals beobachtet worden. Ueberdies fanden wir bei der Laparotomie eine eigentümliche, von der linken Bauchhälfte zum Beginn der Flexur herüberziehende Membran. Solche Membranen sind aber nach den Arbeiten von Gray[2])[3]) und Anderson als kongenitale Anomalien aufzufassen. In unserem Falle wies auch die Zartheit der Bauchfellfalte, die die Vorderwand einer nicht verödeten Tasche darstellte, ferner das Fehlen von schwieligen Verdickungen und von Verwachsungen mit Bestimmtheit darauf hin, daß es sich nicht um die Folge einer Entzündung, sondern um eine kongenitale Anomalie handelte. Es wird dadurch wahrscheinlich, daß die embryonale Entwicklung des Darmkanales unserer Patientin überhaupt abnorme Wege gewandelt ist.

Jahrelang hat offenbar die angeborene, übergroße Flexur keine Störungen hervorgerufen, bis die spastischen Zustände am Dickdarm auftraten. Daß dann ein sehr viel schwereres Krankheitsbild sich ergeben mußte, als es gewöhnlich bei der Obstipatio spastica beobachtet wird, ist durch die abnorme Größe der Flexur leicht verständlich.

Hierin liegt auch die Rechtfertigung unseres operativen Vorgehens. Daß etwa eine Atropinkur ein dauerndes und vollkommenes Aufhören der Spasmen herbeiführen würde, war bei der schwer nervös belasteten Patientin

1) Vgl. Stierlin, Ueber chronische Funktionsstörungen des Dickdarms. Erg. d. inn. Med. u. Kinderheilk. Bd. 10. S. 403.

2) H. M. W. Gray and William Anderson, Developmental Adhesions Affecting the Lower End of the Ileum and the Colon (Monographie). Aberdeen. The University Press 1912.

3) H. M. W. Gray, Remarks on chronic intestinal Stasis. Brit. m. J. Jan. 24. 1914.

Digitized by Google

kaum zu erwarten. Es mußte also der übergroße, erweiterte, mit Kotmassen sich immer wieder überfüllende Dickdarmabschnitt eine dauernde Gefahr für die Patientin bleiben. Das war die Ueberlegung, die uns bei der Operation dazu bestimmte, nicht nach Feststellung der Spasmen die Abdominalhöhle wieder zu schließen, sondern durch Resektion von mehr als der Hälfte des Dickdarmes den Entwicklungsfehler tunlichst zu korrigieren. Nachdem Kümmell[1]) schon durch die Resektion der Flexur allein ein sehr gutes Resultat bei Hirschsprung'scher Krankheit erzielt hatte, erschien die Befolgung des gleichen Planes unter Ausdehnung der Resektion auch auf das Colon descendens und einen Teil des transversum sehr empfehlenswert. Wenn jetzt nach der Heilung auch an dem verkleinerten Dickdarm noch Erscheinungen nervöser Obstipation bestehen, die innerer Behandlung, auch mit Opium und Atropin, trotzen und den bei der Patientin zweifellos erzielten Erfolg beeinträchtigen, so geht daraus mit aller Deutlichkeit hervor, daß wir zu viel von der Atropinbehandlung erwartet hätten, wenn wir uns ohne Resektion allein auf sie hätten verlassen wollen.

Dickdarmspasmen als Ursache der Kotretention bei der Hirschsprung'schen Krankheit sind bisher nicht gerade häufig konstatiert. Immerhin bieten die Beobachtungen von Schreiber[2]) und von Köppe[3]) wertvolle Analoga unseres Falles, der insofern noch instruktiver ist, als die spastische Einschnürung direkt bei der Operation gesehen wurde. Die von Fenwick, Wilms und Bertelsmann als Ursache der ganzen Krankheit angenommenen Spasmen betreffen nur den Sphincter ani, nicht aber den Dickdarm selbst.

Wenn wir noch einmal die Anschauung zusammenfassen sollen, die wir von unserem Falle gewonnen haben und die wir, wenigstens für einen sehr beträchtlichen Teil der Fälle von Hirschsprung'scher Krankheit vertreten zu können glauben, so handelt es sich bei dieser Affektion weder um eine rein kongenitale, noch um eine rein erworbene Störung, sondern um die Kombination der angeborenen, abnormen Größe des Dickdarms mit einer sekundär hinzugetretenen Komplikation. Daß es angeborene, übergroße Flexuren gibt, bedarf nach den Feststellungen Curschmann's u. A. keines Beweises mehr. Aber ein übergroßes Colon an sich bedingt noch nicht die für die Hirschsprung'sche Krankheit charakteristische Verstopfung. Das wird durch die Fälle bewiesen, in denen ein übergroßes Colon zufällig bei Sektionen oder bei anderen Bauchoperationen erwachsener Personen gefunden wird,

1) Vgl. H. Hoffmann, Zur Diagnose und Therapie der Hirschsprung'schen Krankheit. Bruns' Beitr. Bd. 76. S. 533.

2) Schreiber, Ueber die idiopathische Dilatation des Colon (Hirschsprung'sche Krankheit). Archiv für Verdauungskrankheiten. Bd. 13. S. 101. 1907.

3) Köppe, Zur Kenntnis der Hirschsprung'schen Krankheit. Monatsschrift für Kinderheilkunde. Bd. 6. S. 496. 1908.

Digitized by Google

die nicht über Obstipation geklagt haben. Es ergibt sich auch aus der Beobachtung, daß beim Vorhandensein einer übergroßen Flexur plötzlich ein Volvulus auftreten kann, ohne daß chronische Störungen voraufgingen. Megacolon congenitum und Hirschsprung'sche Krankheit sind also nicht das gleiche. Die Hirschsprung'sche Krankheit wird erst dann vollständig, wenn zu der angeborenen Größe des Dickdarms eine Passagestörung hinzukommt. Diese Komplikation kann mechanisch bedingt sein oder auf einem nervösen Spasmus beruhen, wie in unserem letztbeobachteten Falle. Daß in dem einen wie in dem anderen Falle die sekundäre Störung sowohl in der allerersten Lebenszeit wie in späteren Jahren auftreten kann, muß als natürlich erscheinen. Es wird also durch die hier vertretene Auffassung die bei der Annahme eines rein kongenitalen Ursprungs nicht leicht erklärliche Beobachtung des gelegentlichen Vorkommens der Hirschsprung'schen Krankheit auch bei Erwachsenen durchaus verständlich.

Einige Bemerkungen müssen noch dem zur Resektion des Colon in unserem zweiten Falle angewendeten Invaginationsverfahren gewidmet werden. Für die Behandlung der Hirschsprung'schen Krankheit wurde dieser Weg zum ersten Male von Kümmell eingeschlagen. Sein wesentliches Ziel ist der vollkommene Schutz der Abdominalhöhle vor Infektion. Die Durchtrennung des Darmes vom Bauche aus wird daher vermieden und es wird nach der Laparotomie nur die Durchtrennung der zum Darm hinziehenden Bauchfellblätter nebst Gefäßunterbindung vorgenommen und eine Invagination des zur Resektion bestimmten Darmteiles erzeugt. Erst nach Schluß der Bauchhöhle wird der vor dem Anus zum Vorschein gebrachte Darmabschnitt abgetragen und hier vor dem Anus die Nahtvereinigung der ineinandergeschobenen Abschnitte des Darmrohres vorgenommen. Die Vereinigungsstelle wird dann wieder in den Anus hineingestülpt.

Kümmell[1]) beschränkte sich in seinem Fall auf die Resektion der Flexur. Die darin enthaltenen Kotmassen wurden vom Rectum aus ausgeräumt. „Dann mittelst einer langen, durch Gaze geschützten Zange die ganze erweiterte Flexura sigmoidea und der obere Teil des Rectums nach vorheriger Durchtrennung des Mesenterium sigmoidei invaginiert und bis zum Anus vorgestülpt. Hier wurde die vorgestülpte Schlinge wieder manuell gefaßt und der ganze invaginierte Teil aus dem Rectum herausgezogen."

Wir bedienten uns zum gleichen Zwecke mit Vorteil des auf Fig. 9 abgebildeten Extraktionskolbens, welcher uns seit etwa 1½ Jahren auch bei der abdominalen Resektion des Rectumcarcinoms nach Göpel wiederholt gute Dienste geleistet hat. Der Kolben wird von dem nicht aseptischen Assistenten in den Anus vorgeschoben, von dem Operateur vom Bauche aus in der Flexur aufgefangen und so weit nach oben geleitet, bis er sich in der Mitte des der

1) Vgl. H. Hoffmann, Zur Diagnose und Therapie der Hirschsprung'schen Krankheit. Bruns' Beitr. Bd. 76. S. 533.

Digitized by Google

Resektion anheimfallenden Darmabschnittes befindet. Da der Stiel des Kolbens aus leicht biegsamem Metall besteht, so bietet das Hinaufführen des Kolbens nicht die mindeste Schwierigkeit. Nun wird von der Bauchhöhle aus der von dem Mesenterium bereits abgetrennte Darm in der Rinne des Extraktionskolbens durch einfache zirkuläre Umschnürung festgebunden, und es genügt dann ein einfacher Zug des Assistenten an dem zum Anus hervorstehenden Stiel, um die Invagination vollkommen zustande zu bringen. So war es ohne Schwierigkeit möglich, die Resektion bis zur Mitte des Colon transversum auszudehnen. Ich zweifle nicht, daß sich auf dem gleichen Wege bei genügender Vorbereitung von der Bauchwunde aus, wenn nötig, die Resektion des ganzen Dickdarmes mit Einpflanzung des untersten Ileum in die Flexur würde machen lassen, ohne daß die Möglichkeit der Beschmutzung der Abdominalhöhle mit Darminhalt gegeben wird. Für unseren Fall glaubten wir uns mit der Resektion der peripheren Dickdarmhälfte unter Vereinigung der Mitte des Colon transversum mit dem Rectum begnügen zu können.

Fig. 9.

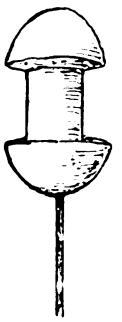

Extraktionskolben in ½ der nat. Größe. Der Stiel hat 40 cm Länge.

Bei der Herstellung der Invagination zeigte sich eine sehr pralle, ballonartige Aufblähung des Intussuscipiens. Die Erscheinung war auf die Beschränkung der in dem untersten Darmabschnitte zurückgehaltenen Luft auf einen kleineren Raum zu erklären. Dadurch, daß man den Anus mit 2 Fingern klaffend erhielt, wurde diese kleine Schwierigkeit beseitigt.

Die Vereinigung der beiden Darmteile geschah, nachdem die Invagination den nötigen Umfang erreicht hatte, zunächst von der Abdominalhöhle aus durch zirkuläre Vernähung der Außenfläche des Intussusceptum mit dem Intussuscipiens. Auch wurde auf die Vereinigungsstelle das von dem fortfallenden Teile des Colon transversum gelöste, aber mit dem übrigen Netz noch in Zusammenhang gelassene Netz aufgelötet. Dann erst wurde nach Schluß der Bauchhöhle vor dem Anus der noch etwas weiter vorgezogene Prolaps abgetragen, die Darmrohre miteinander vernäht und der Nahtstelle das Zurückschlüpfen in den Anus erlaubt.

Diese Colonresektion mittelst des Invaginationsverfahrens ist nichts anderes als eine Weiterentwickelung des von Trendelenburg vor ungefähr 15 Jahren ausgeführten Gedankens, bei der Operation des Rectumcarcinoms zunächst auf abdominalem Wege das Rectum auszulösen, dann eine Invagination herzustellen und das Carcinom vor dem Anus extraperitoneal zu resecieren. Wie Kraske[1]) 1906 bemerkte, liegen die Verhältnisse beim Rectumcarcinom nur selten so, daß diese Methode so, wie Trendelenburg wollte, erfolgreich ausgeführt werden kann. Die Hauptschwierigkeit

1) Kraske, Ueber die weitere Entwicklung der Operation hochsitzender Mastdarmkrebse. Verh. d. D. Ges. f. Chir. 1906. Teil II. S. 428.

Digitized by Google

ist dadurch gegeben, daß nur selten die Darmwand im Bereich des Carcinoms noch elastisch und nachgiebig genug ist, um sich an der Invagination zu beteiligen. Das wäre aber erforderlich, wenn nicht besonders hoch gelegene Carcinome des Rectums der Operation mittelst Invaginationsverfahrens unterzogen werden sollen. Es müßte, wie aus Fig. 10 und 11 hervorgeht, die Geschwürsfläche des Carcinoms auf die Außenfläche des entstehenden Prolapses zu liegen kommen.

Fig. 10.

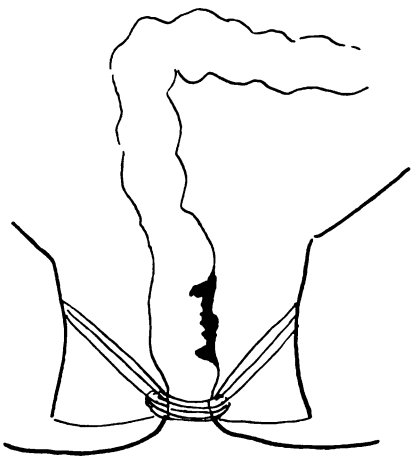

Fig. 11.

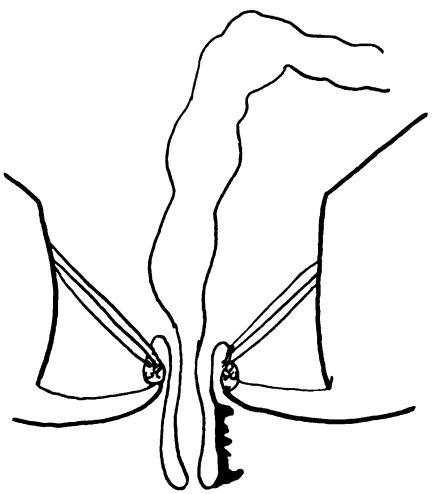

In der Tübinger Klinik wurde im letzten Jahre einmal bei einem gut beweglichen, schildförmigen Carcinom der hinteren Wand, dessen unterer Rand 5 cm oberhalb des Anus sich befand, nach Auslösung des Carcinoms auf sacralem Wege in dieser Weise operiert. Die Invagination, Resektion und Vereinigung der Darmrohre machte keine Schwierigkeit. Aber es kam zu Gangrän des herabgeholten Abschnittes der Flexur, zur Beckenphlegmone und zum Exitus.

Diese Schwierigkeiten werden aber wesentlich geringer bei höher oben gelegenen Carcinomen, da dann nur der normale Darmabschnitt unterhalb des Tumors die mit der Invagination einhergehende Umkehrung und Faltenbildung durchzumachen braucht, während der carcinomatös erkrankte Darmabschnitt einfach als Intussusceptum in die Scheide herabtritt. Wenn, wie es Fig. 13 zeigt, die Invagination so weit gediehen ist, daß der normale, unterhalb des Carcinoms gelegene Darmabschnitt vor dem Anus erscheint, so genügt es, zunächst nur peripher vom Carcinom die äußere Scheide des Prolapses zu durchtrennen und alsdann das eingescheidete Carcinom weiter vorzuziehen (Fig. 14). Erst wenn wieder gesunder Darm weit oberhalb des Carcinoms vor dem Anus erschienen ist, wird dieser Darmteil durchschnitten, ein dem Darmlumen ungefähr entsprechender Gummischlauch eingeführt und über diesem zirkulär die beiden Darmrohrabschnitte miteinander vereinigt (Fig. 15). Das Gummirohr mit den darüber vernähten Darmabschnitten

Digitized by Google

12.

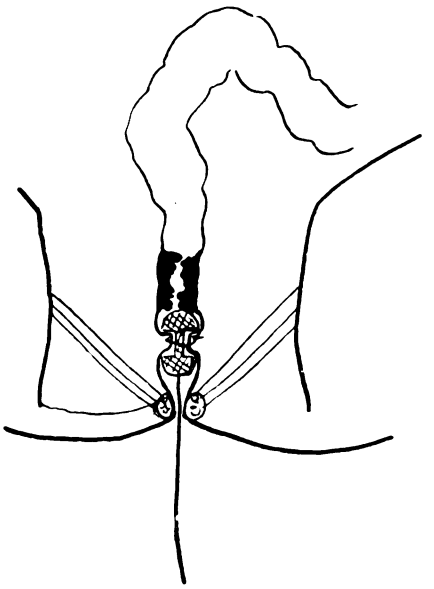

13.

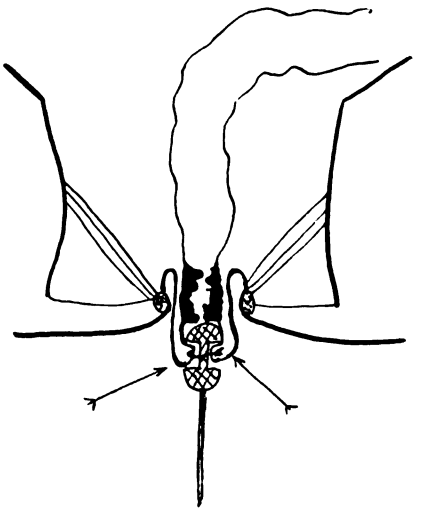

14.

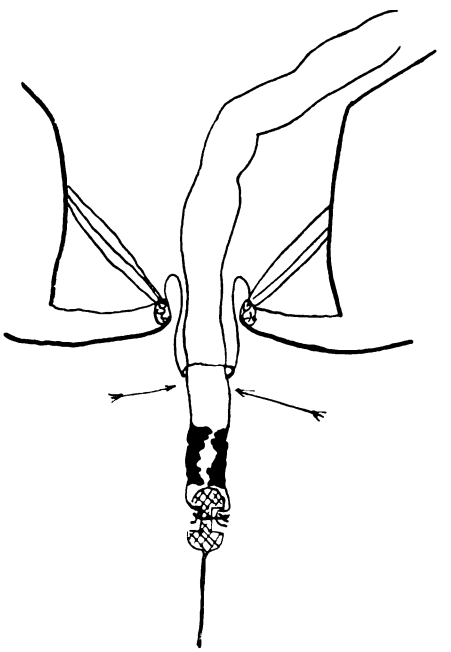

15.

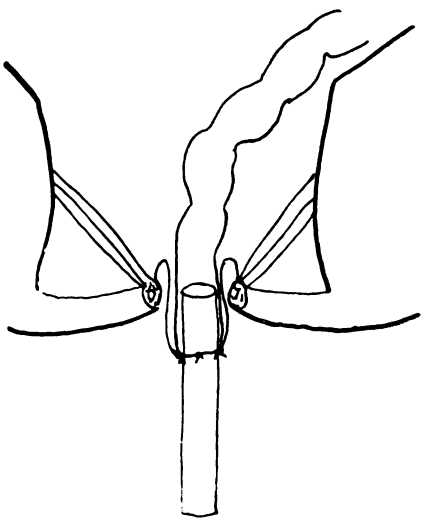

Digitized by Google

wird in den Anus zurückgestülpt und dient in den ersten Tagen nach der Operation der Drainage des oberen Darmteiles (Fig. 16).

Dieser Plan kam im folgenden Falle zur Ausführung.

Bei einer 44 j. Frau, welche die ersten Symptome des Rectumcarcinoms vor ungefähr 10 Monaten bemerkt hatte, fand sich ein zirkuläres Carcinom in solcher Höhe, daß die Kuppe des untersuchenden Zeigefingers eben in den Geschwulstring eindringen, seine Beweglichkeit und die Impermeabilität der Stenose feststellen, aber nicht über das Carcinom hinaus gelangen konnte. Am 12. XI. 13 wurde nach Querschnitt durch die Haut etwa 3 Querfinger breit oberhalb der Symphyse in der früher angegebenen Weise[1]) beide Recti an der vorderen Rectusscheide angenäht und dann in der Länge des queren Schnittes durchtrennt. Auf das Abpräparieren des Peritoneum von der Vorderfläche des kleinen Beckens und von der Blase und auf die Bildung eines aus Bauchfell bestehenden Diaphragma nach Göpel's Vorschlag, dem wir sonst in dieser Hinsicht bei der abdominellen Resektion des Rectumcarcinoms zu folgen pflegen, wurde verzichtet, da es beabsichtigt war, den Darm von der Abdominalhöhle aus nicht zu eröffnen, vielmehr nur eine Invagination herzustellen und die Resektion extraperitoneal zu vollziehen. Es wurden also die Därme aus dem kleinen Becken nur mit geeignet fixierten Kompressen nach oben zurückgehalten, dann zeigte es sich, daß man das Carcinom bequem von der Abdominalhöhle aus palpieren und etwas hin und her bewegen konnte. Auch gelang es, den in das Rectum eingeschobenen Extraktionskolben von der Abdominalhöhle aus unterhalb des Carcinoms zu fühlen. Nachdem die Umschlagsfalte des Peritoneums vor dem Rectum und das Peritoneum zu beiden Seiten der Uebergangsstelle vom Rectum in die Flexur scharf durchtrennt war, ließ sich im wesentlichen durch stumpfes Vorgehen das Rectum aus der Kreuzbeinaushöhlung auslösen, wobei das ganze Paket inficierter Lymphdrüsen im Zusammenhang mit dem Carcinom blieb. Die Arteria haemorrhoidalis media wurde beiderseits unterbunden und durchtrennt. Nunmehr wurde die beweglichste Stelle der Flexur aufgesucht, durch einen Seidenfaden markiert und in dieser Höhe das Mesosigmoideum mitsamt der Arteria haemorrhoidalis superior durchtrennt. Um das Rectum wurde ein Gazestreifen herumgelegt und in der Rinne des unterhalb des Carcinoms befindlichen Extraktionskolbens festgeknotet (Fig. 12). Durch Zug an dem Extraktionskolben wurde dieser im Anus zum Vorschein gebracht (Fig. 13) und die Bauchnaht ausgeführt. Die weitere Operation erfolgte in Steinschnittlage. Leider glitt beim Versuche, das Carcinom noch weiter herunterzuziehen, der Extraktionskolben aus seiner Umschnürung heraus, so daß das Carcinom mit Muzeux zangen gefaßt werden mußte. Es wurde nunmehr die prolabierte Rectumwand peripher von dem Carcinom umschnitten, worauf es ohne Schwierigkeit gelang, das Carcinom und den peripheren Teil

Fig. 16.

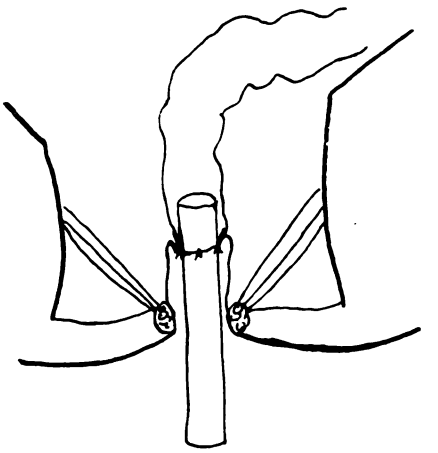

1) Perthes, Zur Erleichterung der Naht beim queren Bauchschnitt. Zbl. f. Chir. 1912. S. 1249.

Digitized by Google

der Flexur weit vor den Anus vorzuziehen (Fig. 14). Der umgestülpte unterste Abschnitt des Rectum wurde mit der hindurchgezogenen Flexur vernäht. Nach Abtrennung des das Carcinom tragenden Abschnittes ein entsprechender dicker Gummischlauch in den Flexurstumpf eingeführt und an der Vereinigungsstelle von Flexur und Rectum mit einigen Nähten befestigt. Alsdann ließ man die Vereinigungsstelle zurückschlüpfen, so daß der untere Abschnitt des Gummirohres noch durch den Anus nach außen sah (Fig. 16).

Die Operation wurde ohne wesentliche Störung des Allgemeinbefindens vertragen. Zeichen peritonitischer Reizung traten nicht auf. Die Abdominalwunde oberhalb der Symphyse heilte vollkommen per primam. Ebenso kam die ungestörte Vereinigung von Flexur und Rectum zustande. Doch mußte 13 Tage nach der Operation ein Abscess, der sich in der Kreuzbeinhöhlung hinter dem Rectum gebildet hatte, drainiert werden. Zunächst wurde die Drainage durch den Darm in der auf etwa 2 cm Länge wieder getrennten Nahtstelle vorgenommen. Später wurde neben dem Os coccygis ein Drain nach außen geleitet. Die Pat. wurde mit einer mäßig secernierenden Fistel nach Hause entlassen, doch zeigten sich 3 Monate nach der Operation bei entsprechender Verschlechterung des zuerst nach der Operation guten Allgemeinzustandes deutliche Knoten am unteren Leberrande, die als Lebermetastasen aufzufassen sind.

Auch in diesem Falle lag das Carcinom nicht ganz hoch genug, um durch Invagination des unterhalb des Carcinoms gelegenen Darmabschnittes einen genügenden Prolaps zu erzeugen. Es wäre einfacher gewesen, hier so, wie wir es jetzt in solchen Fällen gewöhnlich tun, nach der von Göpel[1]) angegebenen Methode vorzugehen und den Darm unter dem Schutze der Peritonealhöhle durch das zeltdachartig ausgespannte Bauchfell von der Bauchwunde aus zu durchtrennen und durch das nicht ausgelöste Rectum hindurchzuziehen. Immerhin bewies unser Fall, daß bei hochsitzendem Rectumcarcinom die Invaginationsmethode durchgeführt werden kann.

Es liegt auf der Hand, daß die Operation um so leichter wird, je höher das Carcinom gelegen ist. Da wir bei den Operationen nach Göpel erfahren haben, daß das Durchziehen des Carcinoms durch den gedehnten Anus und den untersten Abschnitt des Rectums keine Schwierigkeiten bietet, so ist mit Bestimmtheit anzunehmen, daß ein Carcinom im beweglichen Teile der Flexur sich ebenso glatt durch Invagination entfernen lassen wird, wie wir das für die Resektion der Flexur und des Colon bei der Hirschsprung'schen Krankheit erfahren haben[2]). Die extraperitoneale Ausführung der Operation, welche die Bauchhöhle sicher aseptisch läßt, ist ein zweifelloser Vorteil des Invaginationsverfahrens, der dringend dazu auffordern muß, in dieser Richtung weiter vorzugehen. Das Verdienst, zuerst auf diesen Weg hingewiesen zu haben, gebührt Trendelenburg.

1) Göpel. Die kombinierte Methode der Exstirpation des Mastdarmcarcinoms mit präventiver peritonealer Abdeckung. Verh. d. D. Ges. f. Chir. 1912. Abt. II. S. 45.

2) In der diesem Vortrage folgenden Diskussion teilte Herr Rehn jr. (Jena) mit, daß er ein Carcinom der Flexur mittelst Invagination operiert hat, und daß die Operation leicht und glatt verlaufen ist.

Digitized by Google

XXV.

AUS DER

CHIRURGISCHEN KLINIK ZU TÜBINGEN.

DIREKTOR: **PROF. DR. G. PERTHES.**

Ueber chirurgische Erkrankungen durch Askariden.

Von

Privatdozent Dr. **Schloessmann,**
Oberarzt der Klinik.

(Hierzu Taf. III.)

Daß der menschliche Spulwurm — Ascaris lumbricoides — keineswegs immer der harmlose Darmschmarotzer ist, als den man ihn angesichts der Häufigkeit seines Vorkommens und seiner Verbreitung bei ziemlich allen Menschenrassen anzusehen geneigt ist, steht fest. Wir wissen auch, daß es vorwiegend zwei Bedingungen sind, unter denen der ungefährliche und oft kaum unangenehm bemerkbare Parasit zu einem ernsten, ja lebensbedrohendem Krankheitserreger werden kann. Das ist einmal, wenn er anfängt, zu wandern, wenn er seinen normalen Aufenthaltsort, den menschlichen Dünndarm verläßt und in die anderen Teile des Darmtractus vorzudringen beginnt, sodann, wenn er zu einer gewissen Zeit plötzlich in übergroßer Anzahl im Darm des Wurmträgers auftritt.

Ueber die Voraussetzungen für beide Geschehnisse sind wir eigentlich recht wenig unterrichtet, trotz der mannigfachen, zum Teil etwas abenteuerlich anmutenden Erklärungsversuche, die besonders für das Wandern der Askariden gegeben worden sind. Am meisten Wahrscheinlichkeit gewinnt immer wieder die Annahme, daß pathologische Veränderungen im Wirtsdarme selbst den Spulwurm zur Aenderung seiner physiologischen Lebensgewohnheiten bewegen.

Dort, wo eine gut geregelte Tätigkeit des Wirtsdarmes für prompte Entleerung der von den Spulwurmweibchen abgelegten zahlreichen Eier

Digitized by Google

sorgt, wird kaum eine plötzliche Massenansammlung von Würmern im Darme möglich sein. Dagegen ist diese denkbar in einem Darmschlauch, in dem infolge schwächlicher Kontraktionen oder motorischer Insufficienz einzelner Abschnitte (z. B. Coecum) Teile des Darminhaltes über normal lange Zeit liegen bleiben und so für die darin enthaltenen Askarideneier Zeit zur Entwicklung und Embryonenbildung gegeben wird. Andererseits, wenn in einem z. B. durch Peritonitis oder Ileus gelähmten Darme toxische Zersetzungen der gestauten Kotmassen Platz greifen, ist es verständlich, daß etwa vorhandene Spulwürmer versuchen werden, der jedenfalls auch ihnen unangenehm gewordenen Umgebung zu entfliehen. Sie werden auswandern, und zwar in erster Linie wahrscheinlich nach der Richtung, wo die „intestinale Intoxikation" am geringsten ist. Das ist aber zweifellos magenwärts. Vielleicht mag damit zusammenhängen, daß man in askaridenreicher Gegend gerade bei dem fäkulenten Ileuserbrechen relativ häufig Spulwürmer im Erbrochenen sieht, häufiger als beim Brechakt aus anderen reflektorischen Ursachen. Gewiß ist bei fortgeschrittener Darmlähmung dem einfachen Rückfluß des Darminhaltes in den Magen eine mitbefördernde Rolle hinsichtlich der Ascariden nicht abzusprechen. Es bleibt aber trotzdem auffällig, daß z. B. eine Durchsicht der Sektionsprotokolle der in den letzten 5 Jahren in unserer Klinik an paralytischem Ileus verstorbenen Patienten ergab, daß da, wo Spulwurmbefunde verzeichnet waren, diese fast ausschließlich die obersten Dünndarmschlingen, das Duodenum und den Magen betrafen.

Es liegt in der Natur der durch Spulwürmer hervorgerufenen ernsteren Komplikationen, daß bei ihnen gewöhnlich durch chirurgische Eingriffe Hilfe geleistet werden muß.

Daher ist es gekommen, daß die einschlägigen Beobachtungen, die früher fast ausschließlich auf dem Sektionstische vom pathologischen Anatomen gemacht wurden, in der letzten Zeit immer mehr von chirurgischer Seite als Operationsbefunde in vivo bekannt gegeben wurden. Zu diesem von Schiller[1]), Sehrt[2]), Miyake[3]), Hohmeier[4]) u. A. bisher zusammengetragenem Material über chirurgische Folgewirkungen der Askaridenerkrankung sollen die in den letzten zwei Jahren an der Tübinger Klinik zur Behandlung gekommenen Fälle gleicher Art eine weitere Ergänzung bieten. Ihre Zahl beträgt nicht weniger als elf. Für den verhältnismäßig kurzen Zeitraum gewiß eine beachtenswerte Häufigkeit des Vorkommens!

Die Erklärung hierfür ist darin zu suchen, daß die Askaridenerkrankung in Schwaben außerordentlich verbreitet ist, bedingt einmal wohl durch den hier so beliebten Genuß der verschiedensten Salatsorten, sodann besonders

1) Beiträge zur patholog. Bedeutung der Darmparasiten usw. Bruns' Beitr. 1902. Bd. 34.

2) Ueber die Askaridenerkrankungen der Bauchhöhle. Ebenda. 1906. Bd. 11. H. 3.

3) Ueber die Askaridenerkrankung in der Chirurgie. Arch. f. klin. Chir. Bd. 85. 1908.

4) Zwei Darminvaginationen aus seltener Ursache. Med. Klinik. 1913. S. 905.

Digitized by Google

noch durch die in vielen Teilen Württembergs überwiegend gebräuchliche Düngung der Felder mit Menschenfäkalien. Die aus dem Darme abgeschiedenen Spulwurmeier gelangen da in direktem Kreislauf mit dem Dung auf das Feld und mit dem schlecht gewaschenen Salat zurück in den menschlichen Magendarmkanal.

Nach den klinischen Erscheinungen, die sie hervorriefen, lassen sich unsere Fälle chirurgischer Spulwurmerkrankung in 4 Gruppen einteilen. Dieselben würden zu bezeichnen sein:

1. Askaridenbefunde in der freien Bauchhöhle (6 Fälle).
2. Ileus durch Askariden (2 Fälle).
3. Askaridenperitonitis (1 Fall).
4. Echte Askaridenappendicitis und Askariden im nicht entzündeten Wurmfortsatz (je 1 Fall).

1. Askaridenbefunde in der freien Bauchhöhle.

Das von uns beobachtete Vorkommen von Spulwürmern außerhalb der Darmlichtung im Peritoneum war in allen 6 Fällen verbunden mit Appendicitis, und zwar handelte es sich ausnahmslos um Wurmfortsatzentzündungen, bei denen das kranke Organ bereits perforiert oder mehrweniger durch Gangrän zerfallen war. Die Askariden fanden sich — in allen Fällen lebend — entweder in dem vorhandenen periappendicitischen Absceß oder (2 mal) bei vorhandener freier Peritonitis in der Nähe des Wurmfortsatzes zwischen den Dünndarmschlingen. In 5 Fällen waren sie in der Einzahl, 1 mal doppelt vorhanden.

Bemerkenswert ist die Häufigkeit des Spulwurmaustrittes durch den perforierten Wurmfortsatz bei unserem Material. Berechnet auf die Gesamtzahl der in den beigezogenen zwei Jahren operierten Blinddarmfälle — es waren 325 — würde sie 1% betragen. Werden nur die mit Perforation (Absceß, Peritonitis) zur Operation gelangten Blinddarmentzündungen berücksichtigt — es waren 183 — so beträgt die Häufigkeitszahl der Askaridenauswanderung 3%.

Es drängt sich angesichts dieser Tatsachen sehr entschieden die Frage auf, ob nicht die Spulwürmer in irgend einem Zusammenhange mit der Wurmfortsatzentzündung und Perforation standen. Verschiedene ältere Autoren haben angenommen, daß der Spulwurm unter Umständen befähigt sei, an umschriebener Stelle der gesunden Darmwand, auch der Appendix, Geschwürsbildung und weiterhin Perforation zu erzeugen. Andere meinten, daß nur an primär erkrankten und ulcerierten Wandstellen eine Durchbohrung von seiten der Askariden herbeigeführt werden könne (Frangenheim [1]). Wir haben uns gegenüber unseren Fällen ursprünglich auf den

1) Die chirurgisch wichtigste Lokalisation der tierischen Parasiten usw. Volkmanns klin. Vorträge Nr. 118. 424.

Digitized by Google

Standpunkt gestellt, daß die im Peritoneum vorhandenen Askariden wohl nur als Nebenbefunde der Blinddarmentzündung, nicht als ihre Ursache, anzusehen seien. Wir hatten um so mehr geglaubt, diesen kritisch vorsichtigen Standpunkt einnehmen zu sollen, als sich aus einem Operationsbefunde, der sonst durchaus typisch ist für das Spätstadium des appendicitischen Abscesses oder der Perforativperitonitis, schlechterdings unmöglich sagen läßt, ob der ausgewanderte Askaris oder die Entzündung zur Perforation führten. In ihrer Anamnese und dem postoperativen Verlaufe boten die Fälle kaum etwas, was für eine echte Appendicitis nicht auch gestimmt hätte. Beobachtungen über früheren Abgang von Spulwürmern im Stuhl wurden nur von 2 Patienten angegeben. 3 mal wurde nach der Operation eine Wurmkur eingeleitet, die jedesmal den Abgang von nur einzelnen (nicht mehr als 2—5) Würmern zur Folge hatte.

Ich werde auf die Bedeutung der Spulwürmer für die Entstehung der Appendicitis weiterhin noch zurückzukommen haben. Hier sei nur hervorgehoben, daß selbst in askaridenreicher Gegend der Befund ausgewanderter Würmer in 3% der Fälle von Perforativappendicitis doch zu denken geben kann, denn — und darin unterscheidet sich dieser Befund grundsätzlich von dem durchaus nicht seltenen Vorkommen von Oxyuren bei Appendicitis! — der Spulwurm besiedelt ja normalerweise nicht das Coecum und den Dickdarm wie die Fadenwürmer, sondern gelangt nur ausnahmsweise unter pathologischen Bedingungen dahinein.

2. Ileus durch Askariden.

Das Vorkommen eines echten mechanischen Darmverschlusses durch Anhäufung zahlreicher Spulwürmer an einer bestimmten Dünndarmstelle war in vivo zum erstenmal von Miyake [1]) durch Operation bewiesen, nachdem bereits vor ihm Mosler [2]), Pietrazewsky [3]) und Stepp [4]) auf Grund von Leichenbefunden die Möglichkeit von Ileus verminosus als Todesursache festgestellt hatten. Ein weiterer Fall operativer Klarstellung eines durch Obturation und Spasmus bedingten Wurmileus wurde in neuerer Zeit von Kieselbach [5]) veröffentlicht.

Unter unseren beiden Fällen bot der erste das Bild eines chronischen Obturationsileus, der andere eine Verbindung von innerem Darmverschluß mit Achsendrehung der obturierten Darmschlinge.

Die Krankengeschichten sind folgende:

1) Ueber die Askaridenerkrankung in d. Chirurgie. Arch. f. klin. Chir. Bd. 85. 1908.

2) Nothnagel's spez. Pathol. u. Therap. Bd. IV. Tierische Parasiten. 1894.

3) Zwei Fälle von angehäuften Spulwürmern im Blinddarm mit letalem Ausgang. Medycyna 1875. 15. (Zit. nach Wölfler u. Lieblein, Deutsche Chirurg. 46 b. 1909).

4) Verschluß d. Darmes durch Spulwürmer. Münch. m. Woch. 1887. Nr. 51.

5) Ein Fall von Enterospasmus verminosus geheilt durch Enterotomie. Bruns' Beitr. Bd. 67. S. 204.

Digitized by Google

1. 40 j. Frau. Seit Jahren Abgang von Spulwürmern im Stuhlgang bemerkt. Bereits 4 Wochen vor der Klinikaufnahme leidet Pat. an Bauchgrimmen. Dabei täglich Stuhlgang. In der letzten Woche steigerten sich die Schmerzen derart, daß die Frau angeblich zuweilen stundenlang vor Schmerzen schreien mußte. Besserung auf Tropfen, die der Arzt verschrieb (Opium?). Seit 3 Tagen unter erneut zunehmenden Kolikschmerzen Aufstoßen und vielfaches Erbrechen. 3 Askariden wurden damit erbrochen. Auf Abführmittel in den letzten 2 Tagen wenig Stuhl, dem jedesmal etwas Blut beigemischt war.

Befund: Bild eines Obturations- oder Strangulationsileus mit leichter Gesichtscyanose, mittelstarkem Meteorismus und deutlichen Dünndarmsteifungen, aber bei gutem Puls und normaler Temperatur. Auf der r. Darmbeinschaufel fühlt man eine Resistenz, die sich wie eine pralle gespannte Darmschlinge tasten läßt.

Sofort Operation: In der Bauchhöhle reichlich klar seröses Exsudat. Eine untere Dünndarmschlinge ist auf etwa 25 cm Länge vollständig ausgefüllt mit einem prallen, wurstförmigen Knäuel sich bewegender Askariden. Oberhalb und unterhalb davon sind palpatorisch keine Würmer mehr im Darm nachweisbar. Die befallene Darmschlinge ist deutlich erweitert, gedehnt, zeigt ziemlich beträchtliche Injektion der Serosa und leichtes Oedem der Wandungen. Nirgends ist jedoch etwas von Wandinfiltration, Geschwürsbildung oder etwa drohender Perforation festzustellen. Die Bauchhöhle wird nach diesem Befunde sofort wieder geschlossen und Pat. in den nächstfolgenden 10 Tagen mit Santonin behandelt. Dabei erlebt man das überraschende Schauspiel, daß in dieser Frist nicht weniger als 489 Würmer zutage gefördert werden (am 3. Tage bei einer einzigen Defäkation 221 Exemplare!). In den ersten Tagen der Kur klagte die Pat. gelegentlich noch über sehr heftige Leibschmerzen, die aber bald zusammen mit dem Meteorismus schwanden. Temp. blieb immer normal. Am 15. Tage beschwerdefrei entlassen.

2. 40 j. Mann. Vor 14 Tagen mit „Gelenkrheumatismus" erkrankt, der nach einer Woche sich besserte. Seitdem Stuhlbeschwerden und aufgetriebener Leib. In den letzten 3 Tagen völlige Verhaltung von Stuhl und Winden und häufiges Erbrechen. Auf späteres Befragen gibt Pat. an, schon seit vielen Jahren Würmer bei sich bemerkt zu haben.

Befund: Elender, verfallener Allgemeinzustand. Cyanose. Kleiner, sehr frequenter Puls. Temp. 39. Sehr starker Meteorismus. Leberdämpfung geschwunden. Zwerchfellatmung fast aufgehoben. Darmschlingen durch die Bauchdecken hindurch abgezeichnet, aber bewegungslos. Darmlähmung. Eine vor der Operation versuchte Magenspülung stößt auf große Schwierigkeiten, da sich der Magenschlauch mehrere Male mit Spulwürmern verstopft. Der Mageninhalt ist wässerig, nicht fäkulent [1]).

Operation: Es zeigt sich eine enorme Blähung sämtlicher Dünndarmschlingen, durch die die Orientierung sehr erschwert wird. Peritoneum feucht, aber überall glatt und spiegelnd. Von dem im Epigastrium angelegten Medianschnitt wird ein Teil der Dünndarmschlingen eventeriert. Danach findet sich im unteren Ileum eine Art Wringverschluß des Darmes durch Achsendrehung einer Schlinge um beinahe 180 Grad. Lösung dieser durch leichte Verwachsungen fest gehaltenen Schlinge. Reposition. Anlegen einer Witzelfistel in dem geblähten, oralwärts liegendem Dünndarmabschnitt. Ausstreichen der benachbarten Darmschlingen gegen die Fistelöffnung. Bauchverschluß.

Pat. überlebt die Operation nur 24 Stunden. Aus der Fistel entleert sich nach der Operation nichts mehr: Darmparalyse. Da eine Autopsie nicht gestattet wurde, konnte nur von der

1) Das Vordringen der Würmer in den Magen muß danach in diesem Fall wohl sicher als aktiver Prozeß, ohne Mitwirkung von Rückstauung angesehen werden (vgl. S. 532).

Digitized by Google

etwas vergrößerten Wunde aus eine nochmalige Revision der Bauchhöhle vorgenommen werden. Dieselbe ergab unerwarteterweise etwas oberhalb der Dünndarmmitte eine zweite, der erstgefundenen ganz ähnliche Achsendrehung einer 30—40 cm langen Darmschlinge. Diese Darmschlinge war von einem Fußpunkt zum anderen vollgepfropft mit Spulwürmern. In den oberhalb gelegenen, stark geblähten Darmabschnitten, bis zum Magen hin, überall vereinzelte Askariden durch die Darmwand durch fühlbar. In den aboralen Darmteilen fehlen dieselben anscheinend ganz.

Es ist bei diesem letzten Falle schwer zu entscheiden, was primär den Darmverschluß herbeiführte: die Achsendrehung oder die Zusammenrottung der Askariden. Wenn nicht das an sich ungewöhnliche Vorkommen eines gleichzeitig bestehenden und annähernd gleichartigen Volvulus zweier Dünndarmschlingen Raum für andere Erklärung des Ileus gäbe, würde man sich das Zustandekommen des oberen Wringverschlusses am besten doch so vorstellen können, daß nach primärer Ansammlung größerer Spulwurmmengen in einer Darmschlinge dieselbe, infolge ihres prallen Füllungszustandes, zur Achsendrehung gelangte. Es scheint diese Annahme wahrscheinlicher als jene, daß die Würmer sekundär in die gedrehte Schlinge eingewandert wären.

Etwas sehr Eigentümliches ist zweifelsohne bei allen Fällen von Wurmileus dieses Zusammenströmen und Haftenbleiben der Spulwürmer an einer einzigen bestimmten Stelle des langen Darmschlauches. Wie vollkommen dabei die Zusammenrottung aller im Darm vorhandenen Parasiten sein kann, beweisen unsere beiden Fälle. Bei dem ersten fanden sich — soweit sich durch Operation nachweisen ließ — überhaupt keine Spulwürmer mehr in den übrigen Darmschlingen, beim zweiten Fall nur vereinzelte Exemplare in den magenwärts gelegenen Darmabschnitten.

Was veranlaßt diese Parasiten, die beidemale, wenn vielleicht auch nicht in solcher Masse, jahrelang von ihrem Wirt beherbergt waren, zu einem bestimmten Zeitpunkte sich an einer einzigen Darmstelle bis zur Verstopfung anzuhäufen? Daß aktive Eigenbewegung die Ursache sein muß, und nicht etwa die Darmperistaltik, erscheint ohne weiteres einleuchtend, ebenso, daß als Vorbedingung größere Askaridenmengen im Darm zugegen sein müssen. Man könnte sich nun vorstellen, daß an irgend einer Dünndarmstelle eine zufällige Zusammenknäuelung einiger Askariden stattgefunden hat, daß andere Würmer, die hinzukommen, infolge der den Askariden eigenen Neigung in Spalten und enge Lücken sich einzuzwängen, sich sofort in den Knäuel mit einbohren, und dies wahrscheinlich mit um so größerer Zähigkeit, je dichter die Verfilzung und je fester die Tamponade des Darmlumens geworden ist. Nur so erklärt sich die bis zur örtlichen Erweiterung und Ausdehnung des Darmrohres gesteigerte Obturation.

Vielleicht mag auch noch ein anderer Umstand begünstigend auf das Eintreten des Wurmileus einwirken. Wir wissen, daß gewisse in den Darm gelangte Fremdkörper — z. B. Gallensteine — die an sich nicht groß genug

Digitized by Google

sind, um die Darmlichtung zu verstopfen, den Darm zu krampfhaften Dauerkontraktionen anzureizen vermögen, die einen sogenannten spastischen Ileus zur Folge haben können. Nach Operationsbefunden von Heidenhain[1]), Schulhoff[2]) und Hagedorn[3]) scheint es nun möglich, daß unter Umständen auch durch vereinzelte, vielleicht sich stark bewegende Spulwürmer solche spastische Zustände innerhalb eines kurzen Darmabschnittes ausgelöst werden können. Neuerdings berichtete auch Bertelsmann[4]) über einen Fall von Ileus spasticus, als dessen Ursache sich bei der Operation eine feste krampfhafte Zusammenziehung des Darmes um einen unbedeutenden Spulwurmknäuel fand. Die Vorstellung ist zulässig, daß durch solche spastische Zusammenziehungen der Darmwand um zufällig entstandene kleine Wurmansammlungen sowohl die umschlossenen Würmer an Ort und Stelle festgehalten, als auch jeder weitere in die Nähe gelangende Parasit zum Einzwängen in die Verengerung angereizt werden könnte. Vielleicht beruhen die in der Vorgeschichte unseres ersten Falles erwähnten, über 4 Wochen sich erstreckenden Erscheinungen von chronischem unvollständigem Darmverschluß auf solchen lokalen, durch die Würmer verursachten Spasmen, bei denen es nur nicht sofort zur Okklusion kam.

3. Askariden-Peritonitis.

Unter dem Namen Askaridenperitonitis sollen im Folgenden nicht Fälle verstanden werden, bei denen infolge von Darmperforation eine freie oder umschriebene eitrige Peritonitis entstand und freie Askariden im Exsudat der Bauchhöhle gefunden wurden. Es war oben schon erwähnt, daß hierbei der Wurmaustritt wohl größtenteils als Zufälligkeit angesehen werden muß. Der Name Askaridenperitonitis soll im Folgenden auf Fälle beschränkt werden, in denen lediglich durch die Anwesenheit der Spulwürmer im Darme eine Reizung auf das Peritoneum ausgeübt und von diesem mit der Abscheidung eines entzündlichen Exsudates beantwortet wird, in denen außerdem auch klinisch der Charakter einer echten Peritonitis deutlich zutage liegt.

Der 3. Fall unserer Askaridenbeobachtungen dürfte als schulmäßig hierfür gelten.

Es handelte sich um ein 20 j. Mädchen, das schon längere Zeit viel an Darmverstopfung litt. Seit 10 Tagen Leibschmerzen, denen sie anfänglich nur wenig Bedeutung beimaß In der Nacht vor der Klinikseinlieferung plötzliches Einsetzen ungemein heftiger Kolikschmerzen

1) Pathologie und Therapie des akuten Darmverschlusses. Arch. f. kl. Chir. Bd. 55. 1897.

2) Akuter Darmverschluß, hervorgerufen durch Ascaris lumbricoides usw. Münch. m. W. 1903. Nr. 24.

3) Zur Kasuistik des durch Fremdkörper bedingten Ileus. Diss. Kiel 1904.

4) Mittelrhein. Chirurgenvereinigung, 7. VI. 13. Zbl. f. Chir. 1913. Nr. 30. S. 1179.

Digitized by Google

im Unterbauch, dazu Urinbeschwerden und mehrmaliges Erbrechen galligen Schleimes ohne Askariden. Stuhlgang war täglich vorhanden. Ueber früheren Abgang von Würmern weiß Pat. nichts anzugeben.

Befund: Kräftiges Mädchen. Puls 120. Temp. 38,5. Zunge gelblich belegt. Der Abdominalbefund ist der einer diffusen Bauchfellentzündung mit freiem Exsudat. Zwerchfellatmung sehr beschränkt. Leber hochgekantet. Bauchdecken diffus gespannt und überall lebhaft druckempfindlich. Bei Perkussion freies, verschiebliches Exsudat in beiden Flankengegenden nachweisbar. Blase stark gefüllt. In der Blinddarmgegend kein besonders charakteristischer Befund, trotzdem wird als Wahrscheinlichkeitsdiagnose Peritonitis nach Appendicitis angenommen.

Operation: Wechselschnitt in der r. Unterbauchgegend. Aus dem eröffneten Peritoneum quillt völlig klare, goldgelbe Flüssigkeit in großer Menge hervor. Das vorliegende geblähte Coecum nicht injiciert. Wurmfortsatz o. B. Im kleinen Becken große Mengen des klar serösen Exsudates, sonst normaler Befund. Nachdem noch Leber, Gallenblase, Magen und Duodenum von einem Medianschnitt in der Oberbauchgegend vergeblich abgesucht sind, fällt eine eigentümliche, über verschieden lange Strecken des Dünndarmes sich hinziehende Injektion der Serosa auf, die bei näherer Untersuchung einer eigenartigen Füllung der betreffenden Darmschlingen mit Bändern, Ketten und Wülsten von Spulwürmern entspricht. Des Weiteren zeigt sich, daß fast über den ganzen Dünndarm hin die Parasiten einzeln und in kleineren Gruppen verteilt sind. Von einer eigentlichen Obturation oder von spastischen Darmkontraktionen ist nichts zu finden. Auffallend ist nur noch eine erhebliche Schwellung der mesenterialen Lymphdrüsen. Von einem weiteren Vorgehen wird nach Erhebung dieses Befundes abgesehen. Das peritonitische Exsudat wird ausgetupft, die Bauchhöhle wieder geschlossen.

Pat. bekommt in den Tagen nach der Operation Santonin. Als Folge davon werden binnen 4 Tagen 117 Spulwürmer entleert, während gleichzeitig das Fieber und die Darmbeschwerden verschwinden. Nach einer 16 tägigen Nachbeobachtungszeit wird Pat. völlig beschwerdefrei entlassen.

Eine bakteriologische Ausstrichskultur des peritonealen Exsudates auf Agar blieb steril.

In der Literatur habe ich nur einen einzigen, dem vorstehenden ähnlichen Fall von reiner Reizungsperitonitis durch Spulwürmer finden können. Er ist von Huber[1]) beschrieben:

Ein 13 j. Knabe verspürt seit 2 Jahren öfters Schmerzen in der r. Unterbauchgegend. Ebenso lange wird häufiger Wurmabgang bemerkt. Wegen plötzlicher Verschlimmerung der Schmerzen mit Erbrechen Operation unter der Diagnose Appendicitis. Es findet sich eine „mäßige Menge" freien serösen Exsudates in der Bauchhöhle. Wurmfortsatz unverändert. Das Ileum zeigt sich vor der Valvula Bauhini auf ca. 20 cm Länge gerötet, die subserösen Lymphgänge sind in gleicher Ausdehnung deutlich erweitert. In dem diesem Ileumabschnitt angehörigen Mesenterium ist eine Anzahl geschwollener, weicher Lymphdrüsen fühlbar und sichtbar. In dem injicierten Darmabschnitt und eine Strecke weit oberhalb davon fühlt man eine größere Anzahl von Askariden. Nachfolgende Santoninkur fördert 66 Spulwürmer zutage.

1) Reizwirkung von Ascaris am Darm des lebenden Menschen beobachtet. Münch. m. W. 1912. Nr. 49.

Digitized by Google

Eine gewisse verwandtschaftliche Aehnlichkeit dieser Peritonitiden durch Askaris mit den Fällen von Askarisileus ist vielleicht nicht ganz von der Hand zu weisen; möglicherweise sind die in beiden Fällen vorhandenen anamnestischen Schmerzzustände auf vorübergehende Darmobturationen oder auf Darmspasmen, hervorgerufen durch die Würmer, zurückzuführen. Vielleicht ist es bei derartigen Massenansammlungen von Spulwürmern überhaupt nur eine Frage der Zeit und des Zufalles, ob und wann sich ein Ileus daraus entwickelt. Immerhin scheint mir bei den beidemale klinisch und anatomisch so ausgesprochenen Peritonitiserscheinungen die Aufstellung des Krankheitsbildes der reinen Askaridenperitonitis berechtigt. Das besonders in unserem Falle so sehr reichliche peritonitische Exsudat dürfte dabei wohl auf eine Stufe zu stellen sein mit dem serösen Frühexsudat beginnender Appendicitis, welch letzteres ja auch nur der Ausdruck einer entzündlichen Reaktion des Peritoneums auf einen vom Darminnern herkommenden Reiz ist.

Es fragt sich nur noch, welcher Art der Reiz ist, den größere Spulwurmanhäufungen auf den Darm ausüben können.

In erster Linie kommen da wohl rein mechanische Momente durch die lebenden, sich bewegenden Parasiten in Frage, Reizmomente, die bei längerem Bestehen von der Darmwand eben mit einer Entzündung beantwortet werden. Daneben könnte man allerdings daran denken, daß auch gewisse giftig wirkende Abscheidungsprodukte der lebenden Askariden, oder aber die zersetzten Leibessubstanzen abgestorbener Spulwürmer infolge ihrer ungewöhnlichen Menge eine entzündungserregende Wirkung auf die Darmwand ausübten. Nach den Untersuchungen von Brian[1]) und den interessanten Beobachtungen Goldschmidt's[2]) darf es als ziemlich feststehend gelten, daß die Leibessubstanzen der Askariden wie die der meisten anderen Eingeweidewürmer gewisse giftige Stoffe enthalten, die entweder während des Lebens zur Ausscheidung gelangen oder — was nach Brian wahrscheinlicher ist — erst nach dem Tode des Wurmes durch seine im Wirtsdarm stattfindende Verdauung frei werden.

Es scheint nun nach der allgemeinen Erfahrung, daß für einen mit Askariden nicht übermäßig besiedelten Darm die eventuell frei werdenden Giftmengen keine krankmachende Rolle spielen. Ob sich das bei Massenansammlungen von Würmern im Darm anders verhält, muß weiteren und speziellen Untersuchungen zur Entscheidung überlassen bleiben. Auf jeden Fall darf man aber wohl annehmen, daß — im Gegensatz zu den von Goldschmidt beschriebenen und auch sonst den Zoologen bekannten starken Reizwirkungen, die häufig bei experimenteller Laboratoriumsarbeit mit Askaris an den Schleimhäuten der Augen, der Nase, des Rachens usw. auftreten

1) Der Nachweis giftiger Leibessubstanzen in Eingeweidewürmern. Verhandl. d. Deutsch. Kongr. f. inn. Med. 1913. S. 546.

2) Die Askaridenvergiftungen. Münch. m. W. 1910. Nr. 38.

Digitized by Google

— daß im Gegensatz dazu die Schleimhäute des Darmes eine wesentlich abgestumpfte Empfindsamkeit gegenüber den giftigen oder reizenden Abscheidungen der Parasiten besitzen müssen.

4. Askaridenappendicitis.

Unter den zahlreichen Erörterungen über die Entstehung der Blinddarmentzündung hat auch die Frage nach der ursächlichen Bedeutung der Spulwürmer mehrfache Beachtung gefunden. Es gibt eine Anzahl von Autoren, die aus gelegentlichen Spulwurmbefunden im entzündeten Wurmfortsatz, in dessen Perforationsöffnung oder im periappendicitischen Absceß die Annahme ableiteten, daß hier die Parasiten die Ursache der Appendicitis gewesen seien. Auf diesem Standpunkt stehen z. B. die Arbeiten von Castellani[1]), Cannaday[2]), Schiller[3]), Metschnikoff[4]) u. A. Denk[5]) fand bei 601 Appendicitisoperationen 2 mal Spulwürmer im Wurmfortsatz: „einer von den Askariden füllte das Lumen der Appendix vollständig aus und ist wohl mit Sicherheit für den Anfall verantwortlich zu machen." v. Brunn[6]), der im allgemeinen die Eingeweidewürmer für die Entstehung der Appendicitis nicht ernstlich in Frage kommen lassen will, räumt den Spulwürmern ein, daß sie „noch am geeignetsten scheinen zu einer Appendicitis zu führen, nicht etwa direkt durch Einbohrung in die Schleimhaut, sondern wegen ihrer Größe, welche es sehr wohl möglich macht, daß gelegentlich einmal ein Exemplar einen Verschluß der Wurmfortsatzlichtung mit seinen Folgen hervorruft". Ganz ablehnend gegenüber der ätiologischen Bedeutung der Spulwürmer verhalten sich Le Roy de Barres[7]), Mac Lean[8]) und Treille, die darauf hinweisen, daß in Vorderasien, China usw. ungemein viel Ascaridiasis, aber keine entsprechende Häufung von Appendicitis zu finden sei, und daß bei den dort operierten Blinddarmfällen ursächliche Beziehungen zu Spulwürmern eigentlich fast immer fehlten (Mac Lean).

Die Ansichten der genannten Autoren über die Spulwurmappendicitis stützen sich, so weit aus den Veröffentlichungen hervorgeht, ziemlich ausschließlich auf klinische Beobachtungen, die, wenn sie auch meist am Operationstische gewonnen wurden, vielfach von so weit fortgeschrittenen Er-

1) Ascaris lumbricoides as cause of appendicitis. Brit. med. journ. 1906.

2) Perforation of appendix by roundworm. Journ. of the americ. (Aug. 4 med. assoc. 53). Zbl. f. Chir. 1910. Nr. 49.

3) Beiträge zur path. Bedeutung der Darmparasiten. Bruns' Beitr. 1902. Bd. 34.

4) Einige Bemerkungen über die Entzündung des Wurmfortsatzes. Internat. Beitr. z. inn. Med. 1902. Bd. 1. S. 425.

5) Resultate von 101 Appendicitisoperationen. Bruns' Beitr. Bd. 84. S. 481.

6) Was wissen wir von der Aetiologie der Appendicitis usw.? Erg. d. Chir. u. Orth. 1911. Bd. 2.

7) Spulwürmer und Appendicitis. Gaz. des Hôp. 1913. p. 124.

8) Zur Aetiologie der Appendicitis. Mitt. Grenzgeb. 1909. Bd. 21.

Digitized by Google

krankungsfällen herstammten, daß ihnen eine beweisende Kraft in ätiologischer Hinsicht kaum noch zuerkannt werden kann. Viel wichtiger für die Klärung der Beziehungen zwischen Spulwurm und Blinddarmentzündung sind zweifellos Askaridenbefunde im unperforierten — entzündeten oder nicht entzündeten — Wurmfortsatz und die Feststellungen der in diesen Fällen an der Appendix vorhandenen Veränderungen. Diese Bedingungen fanden sich in dem von uns beobachteten Falle von Askaridenappendicitis erfüllt.

Die Krankengeschichte ist folgende:

Am 3. VI. 13 wurde in die Klinik ein 3 j. Mädchen eingeliefert mit der Diagnose Appendicitis chronica. Das Kind war früher nie ernstlich krank gewesen, hatte jedoch ab und zu über Bauchschmerzen geklagt, auch war Abgang von Spulwürmern hier und da bemerkt worden. Vor 14 Tagen erkrankte das Kind mit Erbrechen und unbestimmten Leibschmerzen, die langsam zunahmen und sich vorwiegend nach der r. Unterbauchgegend hinzogen. Daselbst war vom Hausarzt vorübergehend eine hühnereigroße, sehr empfindliche Resistenz gefühlt worden. In den letzten 2 Tagen hohes Fieber.

Befund: Blaß und krank aussehendes Kind, Zunge trocken, Temp. 39.4, Puls 110. Leib meteoristisch. Ueberall mäßige Spannung und Druckempfindlichkeit der Bauchdecken. Beides am stärksten in der Blinddarmgegend. Eine Resistenz ist dort nicht zu fühlen. In beiden Flankengegenden läßt sich Exsudat nachweisen.

Sofort Operation: Wechselschnitt. Aus dem eröffneten Peritoneum entleeren sich einige Eßlöffel trübseröser Flüssigkeit. Das Coecum liegt vor. Die Appendix verläuft nach innen unten, ist frei von Verklebungen und Verwachsungen. Nach dem Herausholen des Coecums stellt sich der Wurmfortsatz als ein ungewöhnlich langes, starr erigiertes Gebilde dar, das sich in eigentümlicher Weise etwa 6—7 cm weit reliefartig in die Coecalwand hinein fortsetzt. Die Serosa ist stark injiciert und glanzlos. Plötzlich beginnt der steife Wurmfortsatz sich in grotesker Weise zu bewegen und es wird nun deutlich, daß ein großer Spulwurm zu zwei Drittel seiner Länge in der Appendix sitzt, während sein Enddrittel in das Coecum hineinragt und dort offenbar mit der Schwanzspitze in einer Schleimhautfalte sich feststemmt. Von diesem Stützpunkte aus führt nun der Wurm ganz gewaltige bohrende Bewegungen gegen die Appendixspitze aus, wobei der Wurmfortsatz zuweilen über die Hälfte seiner normalen Länge ausgestreckt wird. Die Beseitigung des Parasiten geschieht mittelst eines kleinen Einschnittes in die Coecalwand an der Stelle seines Fußpunktes und Herausziehen mit einer Pincette. Danach wird der Wurmfortsatz in der üblichen Weise, aber unter peinlichster Vermeidung jeder Operationsläsion, ja fast jeder Berührung, abgetragen und sofort zur mikroskopischen Untersuchung vorbereitet. Vor Anlegen der Bauchnaht überzeugt man sich noch, daß im kleinen Becken und in der l. Bauchseite nur sehr geringe Exsudatmengen vorhanden sind.

Der postoperative Verlauf wurde durch eine hartnäckige Bronchopneumonie kompliziert, während die abdominalen Verhältnisse sich in normaler Weise gestalteten. Durch eine, einige Zeit nach der Operation eingeleitete Santoninkur ließen sich nur 3 (!) Spulwürmer zutage fördern.

Das peritonitische Exsudat erwies sich bei bakteriologischer Untersuchung frei von Keimen.

Der unter den genannten Vorsichtsmaßregeln entfernte Wurmfortsatz wurde in unaufgeschnittenem Zustande in Formol gehärtet und danach in zahlreiche Querschnitte zer-

Digitized by Google

legt. Dabei fiel bereits makroskopisch zweierlei auf. Einmal eine starke, von der Mitte nach der Spitze zunehmende Anfüllung des Appendixlumens mit Kotinhalt, sodann ausgedehnte Blutungsherde der Submucosa, die in ununterbrochener Kette die beiden peripheren Wurmfortsatzdrittel durchsetzten. Unverkennbar bestand ein gewisses örtliches Nebeneinander zwischen der Kotansammlung in der Lichtung des Organes und den makroskopisch sichtbaren Wandveränderungen.

Zur mikroskopischen Untersuchung wurden aus den verschiedensten Abschnitten des Wurmfortsatzes Scheibchen entnommen unter Bevorzugung der makroskopisch am meisten veränderten Partien und mit Hämatoxylin-Eosin gefärbt. Serienschnitte konnten aus Zeitmangel nicht angefertigt werden.

Der histologische Befund war folgender: Einige Schnitte aus dem proximalen, makroskopisch am wenigsten veränderten Appendixviertel zeigen annähernd normale Verhältnisse. Nur hier und da finden sich vereinzelte kleine Blutungen in der Follikelschicht der Submucosa, meist in unmittelbarer Umgebung eines Lymphfollikels. Weiterhin tritt stellenweise beginnende Leukocyteninfiltration der Schleimhaut auf. Das Lumen ist in diesen Teilen des Organes sehr wechselnd in bezug auf Kotfüllung, nirgends aber kotleer. An stärker veränderten Stellen, die weiter distalwärts folgen, findet sich das Schleimhautepithel überall noch gut erhalten, die Tubuli völlig intakt, dagegen nimmt die Zellinfiltration in Submucosa und Mucosa rasch zu und zwischen den infiltrierten Gebieten breiten sich immer ausgedehntere Hämorrhagien aus. Sie reichen in der Mucosa bis an die Epithelschicht heran, breiten sich aber mit einer gewissen Vorliebe an der Grenze zwischen Submucosa und Ringmuskulatur aus. Die Muscularis mucosae ist stellenweise durch Infiltrat und Blutung unsichtbar geworden (s. Taf. III, Fig. 1).

Besonders bemerkenswert ist in allen Schnitten — selbst denen mit am weitsten fortgeschrittenen Veränderungen — das Verhalten der Muskulatur der Wurmfortsatzwand. An keiner einzigen Stelle ist die entzündliche Leukocyteninfiltration oder die diffuse Blutung in die Muscularis vorgedrungen. Beide anatomische Veränderungen haben am Rande dieser Schicht Halt gemacht. Auch die Serosa zeigt, abgesehen von den durch die Abbindungsstauung erweiterten Gefäßen, nur an der Stelle der Haupterkrankung des Gesamtorganes feinste fibrinöse Auflagerungen, sonst keine entzündlichen Erscheinungen.

In der Lichtung des Wurmfortsatzes tritt, je weiter distalwärts und je näher dem Hauptentzündungsherde die Schnitte entnommen sind, um so reichlicher kotiger Inhalt auf. Mehr und mehr erscheinen auch Blutaustritte in die Darmlichtung, anfangs nur in dünner Schicht, den Epithelzellen aufgelagert, dann reichlicher in Form kleiner Blutansammlungen dem Darminhalt beigemischt. Am Uebergang des mittleren und äußeren Appendixdrittels erreichen die Veränderungen des Organes den Höhepunkt. Zwischen dichter Leukocyteninfiltration der Mucosa und Submucosa, die zum Teil Absceßcharakter trägt, zieht beim Blick in das Mikroskop vor allem die großartige, blutige Durchtränkung beider Gewebsschichten die Aufmerksamkeit auf sich. Sie nimmt besonders in der Submucosa vielfach die Form größerer Blutergüsse in das Gewebe an, greift aber auch hier nirgends in das Gebiet der unveränderten Muskelschicht über. An dieser Stelle der Appendix tritt nun auch beginnende Schleimhautnekrose auf. Das Epithel hat Defekte. Auf größeren Strecken zeigt mangelnde oder ganz fehlende Färbbarkeit der Kerne der Epithelzellen den bevorstehenden Untergang des Epithels an. Die Drüsentubuli befinden sich teilweise im Zerfall. Die Schleimhaut weist in begrenzter Ausdehnung Einschmelzung auf. Die diffuse blutige Durchtränkung des submukösen Gewebes erreicht hier die Höhe. Ganz allein die Muskelschichten sind auch hier von all diesen Entzündungserscheinungen unberührt (s. Taf. III, Fig. 2).

Digitized by Google

Bei distalwärts fortschreitender Untersuchung nehmen die Krankheitserscheinungen im umgekehrten Maße an Heftigkeit ab.

Wenden wir uns nun der Beurteilung der geschilderten histologischen Befunde zu, so ist in Anlehnung an die von Aschoff[1]) gegebene Darstellung der histologischen Wurmfortsatzentzündung kurz folgendes zu sagen.

Zweifellos handelt es sich in unserem Fall um eine Appendicitis im Stadium phlegmonös-eitriger Entzündung. Die phlegmonösen Veränderungen der Mucosa und Submucosa befinden sich an der Stelle, an der man den Ausgangspunkt der Entzündung — den Primärinfekt (Aschoff) — zu suchen hat, bereits in fortgeschrittenem Stadium, in welchem Epithelverlust und Gewebseinschmelzung die Ulceration vorbereiten. So weit würde nichts Absonderliches in dem histologischen Bilde dieser Appendicitis zu erblicken sein. Dies Besondere liegt erst in zwei Nebenerscheinungen: erstens den außergewöhnlich profusen Blutungen, zweitens, dem völligen Freisein der Muskelschichten von Entzündung und Blutung.

Die Blutungsbefunde in entzündeten und nicht entzündeten operativ entfernten Wurmfortsätzen haben von Aschoff[2]) ausführliche Würdigung erfahren. Er sieht sie im Gegensatz zu verschiedenen anderen Autoren ausschließlich für traumatisch an, entstanden durch Druck oder Zerrung bei der operativen Entfernung des Organes. Aus der Zahl und Ausdehnung dieser Blutungen könne man oft direkt „dem Kliniker sagen, ob er eine leichte oder schwere Operation vor sich gehabt hat". Daneben hängt nach Aschoff die Zahl der Blutungen natürlich auch ab vom Inhalt, von der Konsistenz und dem Entzündungszustande der Appendix.

Nachdem bereits betont wurde, daß in unserem Fall mit besonderer Vorsätzlichkeit der Wurmfortsatz bei der Operation überhaupt kaum selbst angefaßt wurde, sondern nur mittelst des Mesenteriolums gehalten und entfernt wurde, darf diese Art der traumatischen Entstehung der Submucosablutungen wohl mit Bestimmtheit ausgeschlossen werden. Halten wir trotzdem und mit Recht an der traumatischen Genese der Extravasate fest, so bleibt nur noch ein anderer Urheber dafür übrig: der Askaris. Wenn man gesehen hat, wie der große Parasit bei der Operation den kleinen kindlichen Wurmfortsatz von innen heraus spannte und dehnte, und wenn man sich vorstellt, daß das mißhandelte Organ immer wieder versucht haben wird, durch Kontraktion und Antiperistaltik dem groben Eindringling entgegen zu arbeiten und sich von ihm zu befreien, so versteht man ohne weiteres, daß starke, verbreitete Gewebszerreißungen und Blutungen im lockeren submukösen Gewebe zustande kommen mußten. Man versteht dann weiter,

1) Die Wurmfortsatzentzündung. Jena 1908.
2) Ebenda S. 85 ff.

Digitized by Google

daß bei dem von innen her wirkenden Trauma die äußeren Appendixschichten — Muscularis und Serosa — frei von Gewebsblutungen blieben, und daß wiederum an der Grenze von Submucosa und Muskelschicht, dort, wo offenbar die stärksten Gewebsverschiebungen statthatten, die Hämorrhagien besonders ausgebildet sich finden. Wenn nun im weiteren Verlauf der Dinge durch dieselbe Einwirkung des Parasiten irgendwo eine Epithelverletzung der Schleimhaut — ein Primärinfekt — erfolgte, so ist es klar, daß die einbrechende Infektion der hämorrhagischen Infarcierung folgend, sich rasch und gleichmäßig im Gewebe ausbreitete, und daß infolgedessen bei der vorauszusetzenden traumatischen Zerstörung der Lymphwege die sonst gewohnten Bilder der keilförmig durch Schleimhaut und Muskelschicht nach der Serosaoberfläche sich ausbreitenden Entzündungsbahnen hier in den mikroskopischen Schnitten fehlen.

Im klinischen Krankheitsbild fand dieser Uebergang von der rein traumatischen „Appendicopathia" zur infektiösen Appendicitis seinen Ausdruck in dem hohen Fieber und dem Bauchfellexsudat, das zwei Tage vor der Operation plötzlich auftrat, nachdem zuvor 12 Tage lang nur unbestimmte Blinddarmschmerzen ohne Fieber bestanden hatten.

Es bleibt noch die Frage zur Erörterung, ob für den beschriebenen Fall nicht auch die einfache Erklärung zulässig ist, daß in einem primär und spontan erkrankten Wurmfortsatz zufällig die Einwanderung eines Askaris stattgefunden habe. Diese Möglichkeit muß an sich zugegeben werden, genau so, wie z. B. die Möglichkeit des Zusammentreffens einer spontanen infektiösen Appendicitis mit einer vorher oder nachher erfolgten Oxyurenbesiedelung des Wurmfortsatzes besteht. Der Chirurg, der bei einem Kranken wegen länger oder kürzer bestehender, meist schwankender und wenig intensiver, aber doch deutlich auf die Appendix zu beziehender Beschwerden den Wurmfortsatz entfernt hat und dann im Innern des Organes eine Anzahl von Oxyuren findet, sei es mit oder — wie es wohl häufiger ist — ohne begleitende makroskopische Reizerscheinungen der Schleimhaut, ist wohl geneigt und berechtigt, die Würmer als Urheber der Erkrankung, zum mindesten der geklagten subjektiven Beschwerden anzusehen, um so mehr, wenn die letzteren nach der Operation verschwinden. So sagt Sprengel[1]), fußend auf seinen anatomischen und klinischen Beobachtungen, daß Oxyureninfektion des Wurmfortsatzes sogar zu einer „Appendicitis simplex leichten Grades" führen könne. Anders der pathologische Anatom! Aschoff[2]) leugnet nach seinen histologischen Untersuchungen von Wurmfortsätzen mit Oxyureneinwanderung die Möglichkeit ausgesprochener Entzündungserregungen durch diese Schmarotzer. Nur eine zufällig hinzukommende Mischinfektion sei imstande, eine echte Appendicitis auszulösen. Die von den Oxyuren hervorgerufenen Beschwerden im Blinddarmanhang will

1) Appendicitis. D. Chir. Bd. 46 d, 1906.

2) Appendicopathia oxyurica. Med. Klinik, 1913. Nr. 7.

Digitized by Google

Aschoff nur als „Appendicopathia ex oxyure", nicht als Appendicitis bezeichnet wissen.

Mag man damit die Frage der Oxyurenappendicitis im Sinne eines zufälligen Zusammentreffens für erledigt ansehen oder nicht, für die uns beschäftigende Spulwurmappendicitis liegen hinreichende Gründe vor, welche ein solches ursächlich unabhängiges Zusammenfallen von Wurmeinwanderung und Entzündung weit weniger wahrscheinlich machen als bei der Oxyuriasis. In erster Linie steht da das überhaupt viel seltenere Vorkommen von Askariden im Blinddarmanhang als von Oxyuren und damit die sehr viel geringere Gelegenheit eines zufälligen Zusammentreffens, sodann die weit überlegenere Größe und Kraft des Spulwurmes und sein bekanntes, beharrliches Bestreben, gegen enge Widerstände vorzudringen. Wenn man sich erinnert, daß man in spulwurminficierten Lebern zuweilen viele Wurmexemplare bis in die äußersten feinsten Gallengänge vorgedrungen findet, so wird die Vorstellung leichter, daß ein Wurm auch einmal tagelang mit dem größten Teil seiner Leibeslänge in einer Appendix stecken kann, ohne Versuche zum Rückzug gemacht zu haben. Endlich aber scheint ein derartig in einer Appendix festgefahrener, das Lumen des Organes ausfüllender Parasit in hervorragender Weise geeignet, eine der Hauptbedingungen für die Entwicklung einer Wurmfortsatzinfektion zu schaffen, nämlich die mechanische Retention des Appendixinhaltes. Sprengel (l. c.) betrachtet die bei der gewöhnlichen Appendicitis auf akuter Schleimhautverschwellung beruhende Okklusion und Retention als das Ausschlaggebende für den anatomischen Verlauf der Wurmfortsatzentzündung. Aschoff (l. c.) stellt den Satz auf: ohne Stagnation keine Appendicitis. Das nach der Peripherie zu immer stärker kotgefüllte Lumen unserer Wurmfortsatzpräparate zeigt nur zu deutlich die Gegenwart dieses besonders entzündungsfördernden Faktors!

Es scheint mir somit die Annahme einer echten, durch Spulwurmeinwanderung hervorgerufenen infektiösen Appendicitis wenigstens für den vorliegenden Fall von hinreichenden Gründen gestützt zu sein. Trotzdem liegt es mir fern, aus diesem einen Falle etwa verallgemeinernde Schlüsse auf eine größere Bedeutung der Askariden für die Entstehungsgeschichte der Blinddarmentzündung zu ziehen. Ich möchte das um so weniger, als kurz vor Abschluß dieser Arbeit eine weitere Erfahrung mich eindeutig belehrte, daß nicht jeder vorübergehend einen Wurmfortsatz besuchende Askaris zum Erreger von Entzündung werden muß.

Ein 6 j. Knabe wird vom Hausarzt unter dem Verdacht der Appendicitis in die Klinik geschickt. Er hat seit 4—6 Tagen unbestimmte Leibschmerzen, hauptsächlich unterhalb des Nabels. Seit 2 Tagen Fieber und allgemeines Krankheitsgefühl. Kein Erbrechen. Stuhl regelmäßig. Vom Arzt wurde vorübergehend eine druckschmerzhafte Resistenz in der Ileocoecalgegend gefühlt.

Digitized by Google

Befund: Fieberhaftes Aussehen, Temp. 38.7. Puls 120. Das klinische Bild spricht durchaus nicht eindeutig für Appendicitis. Der Leib ist zwar leicht aufgetrieben und diffus etwas druckempfindlich, jedoch rechts kaum mehr als links. In der Blinddarmgegend wird bei verschiedenen Untersuchungen eine nicht jedesmal fühlbare, unbestimmte Resistenz festgestellt. Per Rectum kein Befund. Keine Muskelabwehr. Lungen bei orientierenden Untersuchungen ohne Veränderungen. Unter der Annahme einer mäßig intensiven Wurmfortsatzerkrankung wird operiert.

Operation: Aethernarkose, Wechselschnitt. Bei der Eröffnung des Bauchfelles quillt etwas Exsudat hervor. Der ziemlich lange Wurmfortsatz ist auffallend dünn und wie erigiert, an keiner Stelle mit der Umgebung verklebt. Serosa ohne jede entzündliche Reizung. Beim Vorziehen des Coecums zeigen sich an einer dem gefühlten Tumor etwa entsprechenden Stelle einige zusammengeknäuelte Askariden. Danach nochmalige Revision der Appendix, wobei in ihrem Inneren ein vom Coecum her hineinragender Spulwurm festgestellt wird. Derselbe zieht sich während der Palpation rasch aus dem Wurmfortsatz zurück. Er kann gerade noch festgehalten und durch einen kleinen Einschnitt an der Wurmfortsatzbasis herausgezogen werden. Der Wurmfortsatz wird darauf unter größter Schonung in typischer Weise abgetragen. In der Bauchhöhle lassen sich bei näherer Untersuchung außer dem geringfügigen Exsudat keine Entzündungserscheinungen erkennen. Verschluß der Bauchhöhle.

Eine am Tage nach der Operation eingeleitete Santoninkur fördert nur 4 Spulwürmer zutage. Auffallenderweise blieb nach der Operation trotz völlig normaler Abdominalverhältnisse das Fieber bestehen, ja stieg noch langsam an, bis sich eine Woche später ein rechtsseitiges Pleuraempyem als Ursache entpuppte. Rippenresektion. Danach langsamer Fieberabfall und Heilung.

Bei der Benutzung dieser Krankengeschichte für die Askaridenfrage soll kein Wert auf die nachträgliche Entscheidung gelegt werden, ob der zur Operation veranlassende peritoneale Reizzustand von der Appendix ausging oder nicht vielleicht von einer s. Z. nicht nachgewiesenen oder noch nicht nachweisbaren Pleuritis. Uns soll nur das Verhältnis von Wurmfortsatz und Askaris interessieren. Auch dieser Blinddarmanhang wurde histologisch untersucht. Er erwies sich, abgesehen von einigen unbedeutenden kleinen Traumablutungen in den perifollikulären Sinus als vollkommen normal!

Es muß also nicht notwendigerweise jede Einwanderung eines Spulwurms in die Appendix gleichbedeutend sein mit traumatischer Schädigung und entzündlicher Reizung des Organes. Um dies herbeizuführen, ist offenbar ein längeres Verweilen des Schmarotzers und die damit verbundene Kotstauung im Blinddarmanhang notwendig.

Blicken wir, nachdem wir diese Anschauung gewonnen haben, noch einmal zurück auf die eingangs erwähnten Askaridenbefunde im periappendicitischen Abscеß und in der freien Bauchhöhle bei Perforationsappendicitis!

Wir haben jene Fälle, die zeitlich vor den beiden letztbeschriebenen liegen, damals nur als zufällige Nebenbefunde aufgefaßt und sind nachträglich natürlich nicht in der Lage, etwa einen Gegenbeweis zu führen. Immerhin regt sich bei rückblickender Betrachtung der Verdacht, ob nicht in einem

Digitized by Google

oder dem anderen jener Fälle doch ursächliche Zusammenhänge zwischen Spulwurm und Entzündung bestanden haben können. Daß diese Möglichkeit vorhanden ist, glauben wir dargetan zu haben, und auffällig bleibt es unter allen Umständen, wenn selbst in askaridenreicher Gegend bei 3% aller Fälle von perforierender Appendicitis „zufällig" ein Askaris seinen Weg in den Wurmfortsatz und durch die Perforation nahm. Das Ergebnis dieser Rückbetrachtung wird sein, daß wir in Zukunft jenen Nebenbefunden mit erhöhter kritischer Aufmerksamkeit gegenübertreten werden. Vielleicht erreichen diese Ausführungen außerdem noch den Zweck, das Interesse des einen oder anderen Chirurgen in derselben Richtung anzuregen.

Zum Schluß noch eine praktische Bemerkung über die Behandlung chirurgischer Askaridenerkrankungen!

Dort, wo Spulwürmer in Begleitung von Wurmfortsatzentzündungen gefunden werden, versteht sich das Vorgehen bei der Operation von selbst. Es ist überdies durch die vorstehend mitgeteilten Fälle hinreichend illustriert. Anders liegen die Dinge in Fällen, wo Askariden zu einem spastischen oder Obturationsileus oder zu peritonitischen Zuständen geführt haben. Die Diagnose der Wurmätiologie wird hier wohl immer erst nach Eröffnung der Leibeshöhle mit Sicherheit zu stellen sein, und es fragt sich angesichts der verstopften oder spastischen Darmschlingen wie man die Wegsamkeit am besten und gefahrlosesten für den Kranken wiederherstellt. Zwei Möglichkeiten stehen zur Verfügung: die Eröffnung des Darmes und Extraktion der einzelnen Würmer mit Instrumenten oder das Verfahren, das auf Veranlassung von Herrn Prof. Perthes in unseren beiden Fällen geübt wurde, nämlich ungesäumter Schluß des Bauches und eine unmittelbar danach eingeleitete Santoninkur.

In der Literatur, in der Mitteilungen über Operationen wegen Wurmileus zurzeit noch recht spärlich sind, findet sich das konservative Verfahren bislang nur da angewandt, wo vereinzelte, wenige Wurmexemplare offenbar durch Auslösung von Darmspasmen zu Ileuserscheinungen geführt hatten. Hierher gehören die Operationsberichte von Heidenhein (l. c.), Schulhoff (l. c.) und Rocheblave[1]). Einmal nur wurde auch hierbei die Enterotomie vorgenommen und der dem Anschein nach den Spasmus auslösende einzige (!) Spulwurm durch die Darmwand entfernt (Hagedorn)[2]). Gegenüber dem konservativen Vorgehen scheint bis jetzt überall dort, wo bei der Operation größere Wurmmengen obturierend im Darm sich fanden, die Enterotomie und Extraktion der Schmarotzer als Methode der Wahl angesehen worden zu sein. So in den Fällen von Miyake (l. c.) und Kieselbach (l. c.), bei denen einmal 83, das andere Mal 62 Würmer auf diesem Wege aus dem Darm entfernt wurden. Der von Prof. Müller,

1) Occlus. intest. par lombric. etc. Gaz. des hôp. 1898. Nr. 69. (Zit. nach Wölfler und Lieblein. D. Chir. Liefg. 466. 1909.)

2) Zur Kasuistik des durch Fremdkörper bedingten Ileus. Diss. Kiel. 1901.

Digitized by Google

Stuttgart, operierte Fall Kieselbach's verlief gut, in Miyake's Fall folgte der Operation eine tödliche Peritonitis. Dieser letzte Autor hebt übrigens hervor, daß die Extraktion zum Teil nur mit beträchtlicher Mühe gelang.

Es verdient diesen Extraktionsverfahren gegenüber hervorgehoben zu werden, daß in unseren beiden konservativ behandelten Fällen die 6—8 fache Menge von Würmern den Darm verstopfte und trotzdem nach Abtötung mit Santonin ohne besondere Schwierigkeiten ausgestoßen wurde. Diese Tatsache scheint zu bestätigen, daß offenbar die Eigenbewegung der Askariden das Hauptmoment im Zustandekommen des Wurmileus bildet, sei es durch aktive Verfilzung an einer Darmstelle, sei es durch sekundäre Auslösung spastischer Reizzustände der Darmwand. Sobald mit der Vergiftung der Parasiten Bewegungshemmung und Ruhe eingetreten ist, scheint die Darmperistaltik sehr großer Wurmmengen noch Herr werden zu können. Voraussetzung ist natürlich, daß der Ileus nicht etwa schon bis zur Darmparalyse oder schwerer Wandschädigung gediehen war. Darüber gibt ja aber der Operationsbefund sicherste Belehrung.

Gewiß mag es für den Chirurgen, der im geöffneten Bauche ein Wegsamkeitshindernis des Darmes handgreiflich vor sich hat, eine gewisse Ueberwindung erfordern, ohne weiteren Eingriff wieder zuzunähen und das Weitere der internen Therapie zu überlassen. Der Erfolg in unseren Fällen spricht aber für dieses Vorgehen, und sicherlich waren beide Krankheitsfälle mit 117 und 489 Spulwurmexemplaren keine schlechten Kraftproben für die Leistungsfähigkeit des konservativen Behandlungsprinzipes.

Digitized by Google

XXVI.

AUS DER

CHIRURGISCHEN KLINIK ZU TÜBINGEN.

DIREKTOR: **PROF. DR. G. PERTHES.**

Zur heutigen Wertung des Röntgenbildes in der Diagnostik chirurgischer Magenerkrankungen.

Von

Dr. **W. Hartert,**
Assistenzarzt der Klinik.

(Mit 57 Abbildungen.)

Für die rasche Entwicklung, welche die chirurgische Behandlung der Magenerkrankungen, besonders des Ulcus ventriculi, in den letzten Jahren genommen hat, ist das Röntgenverfahren von hervorragender Bedeutung gewesen. Es ist nicht nur die Diagnostik des Magenkrebses in vielen Punkten bereichert, sondern auch unsere Kenntnis des Magengeschwüres bedeutend vertieft und erweitert worden. Oft ist es das Röntgenbild, das nach abgeschlossener klinischer Untersuchung eines Ulcusverdächtigen die Szene mit einem Schlage erhellt, wenn ein Sanduhrmagen oder der Haudeck'sche Symptomenkomplex zum Vorschein kommt. Weiterhin leistet uns die Röntgenuntersuchung für die Erkennung von Magendislokationen, von Senkungen und Erweiterungen gute Dienste. So steht heute die Röntgendiagnostik der Magenerkrankungen, nachdem kaum ein halbes Jahrzehnt verflossen ist, wo noch hervorragende Kliniker der neuen Methode mit großer Skepsis entgegentraten [1]), als ein wohlbegründetes Gebäude da. Allerdings ist der Nutzen ein wechselseitiger, den die Chirurgie des Magens und die Röntgendiagnostik der Magenerkrankungen voneinander gewonnen haben. Nur in stetem Zusammenhange mit den autoptischen Kontrollen, welche

1) Schmieden, Magenerkrankungen im Röntgenbilde. Berl. klin. W. 1908. S. 2180.

Digitized by Google

die chirurgische Behandlung bot, konnte die Deutung schwer verständlicher Bilder gelingen und andererseits objektive Sicherheit für diagnostische Vermutungen erhalten werden.

An der Tübinger chirurgischen Klinik werden seit 1908 regelmäßig Röntgenuntersuchungen des Magens vorgenommen. Ueber das Material der ersten beiden Jahre hat bereits Finckh in dieser Zeitschrift berichtet[1]). Seitdem hat die Zahl der Magenkranken, die in chirurgische Behandlung kommen, eine weitere Zunahme erfahren und zwar von 150 Fällen in 2 Jahren (1908—1910) auf 250 Fälle in $2\frac{1}{2}$ Jahren (1911 bis Oktober 1913), d. h. es resultierte ein Mehr von 20%. Es konnte unter dem reichen Material eine große Anzahl interessanter Fälle beobachtet werden, deren Mitteilung sich lohnt. Andererseits ist es von Interesse nach weiterer Vervollkommnung der Technik und unter Berücksichtigung der seither weiter ausgebauten Diagnostik die noch junge Methode in ihrer Eigenart und ihren Leistungen an dem relativ großen Material zu prüfen.

Unsere Untersuchungstechnik dürfte von der heute allgemein geübten kaum wesentlich abweichen. Für die Kontrastmahlzeit wird ausnahmslos Bariumsulfat verwendet. Die Aufnahme, im Stehen an der Kienböck'schen Stützwand, wird der Mahlzeit unmittelbar angeschlossen. Da jede, auch noch so geringfügige Unschärfe des Bildes die Erkennung feinerer Veränderungen erschwert oder gar unmöglich macht, so legen wir auf Fixierung des Patienten mittelst eines über die Lumbalgegend geführten Gurtes besonderen Wert. Ebenfalls zur Erreichung größerer Schärfe wählen wir eine Focus-Hautdistanz von mindestens einem Meter. Dieses Vorgehen hat den weiteren Vorteil, daß die gewöhnlich verwendete Platte vom Format 30: 40 cm besser ausgenützt wird. Bei normal großen Personen wird das Abdomen in seiner ganzen Breite, und in der Längsachse von den Zwerchfellkuppen bis unterhalb der Symphyse abgebildet. Für die Beurteilung von Lageanomalien ist das Vorhandensein dieser Orientierungspunkte ebenso wie die symmetrische Abbildung beider Seiten des Abdomens in gleicher Ausdehnung von Wichtigkeit. Die Aufnahmen mit Blende, welche wenig mehr wie den Magen enthalten, erschweren die Orientierung, und die Magensilhouette ist hier durchaus nicht schärfer als die ohne Blende aufgenommene, da die Sekundärstrahlenbildung infolge der fast absoluten Schattendichtigkeit, welche die Kontrastmahlzeit verleiht, nicht störend ins Gewicht fällt. Die Exposition der Platte wird in Atemstillstand vorgenommen.

Dieses eine unmittelbar nach der Mahlzeit angefertigte Bild genügt bei Fällen von Magencarcinom, Lageanomalien und Ektasien fast stets. Sind diagnostisch wichtige Motilitätsstörungen zu erwarten, oder ist die Beweglichkeit des Magens gegen seine Umgebung zu prüfen, so werden Schirmdurchleuchtungen vorgenommen und weitere Aufnahmen angefertigt. Die von

1) Finckh, Die röntgenologische Diagnostik chirurgischer Magenerkrankungen. Bruns' Beitr. Bd. 68. S. 170.

Digitized by Google

manchen Seiten geforderten regelmäßigen Durchleuchtungen und Palpationsmanöver bei allen Magenfällen lassen sich nur in Spezialinstituten durchführen. Sie erfordern nicht nur einen ganz erheblichen Aufwand an Zeit, wie er in den Röntgenabteilungen chirurgischer Kliniken nicht geleistet werden kann, andererseits eine große Uebung und Erfahrung, die geeignet ist, die stark subjektiven, der Schirmdurchleuchtung anhaftenden Momente abzuschwächen. Die Röntgenplatte ist dort, wo ein chirurgisches Eingreifen erfolgen soll, in ihrer klaren Objektivität, die sich mit aller Muße studieren läßt, in der weitaus größten Mehrzahl der Fälle ausreichend. Das gilt in dieser Form nur für den Chirurgen, nicht für den inneren Mediziner, dem das Studium der Motilitätsstörungen mehr am Herzen liegt. Dort, wo das Messer zu Hilfe kommen soll, müssen anatomische, bildlich darstellbare Veränderungen gefordert werden [1]).

Bei aller Wertschätzung der Magenradiologie darf man nicht in den Irrtum verfallen, sie allein reiche zur Diagnosenstellung aus und mache die alten klinischen Untersuchungsmethoden überflüssig. Gerade die eifrigsten Förderer der Magenradiologie haben stets betont, daß die Ergebnisse der Röntgenuntersuchung nur im Verein mit den bisher üblichen klinischen Untersuchungen verwertet werden sollen. Denn erstens versagt das Röntgenbild in einer Reihe von Fällen, oder es bietet nur unsichere Anhaltspunkte, wo die chemische Magenuntersuchung die Diagnose in eine bestimmte Richtung lenkt. Zweitens ist uns vor einem chirurgischen Eingriff jedes Mittel willkommen, das zu einer weiteren Sicherung und Bestätigung unserer Diagnose führen kann. Weiterhin müssen wir uns eine gewisse Unabhängigkeit von den komplizierten Methoden zugunsten der einfacheren bewahren, besonders an Lehrinstituten, wo praktische Aerzte ausgebildet werden, die nicht jederzeit einen Röntgenapparat zur Verfügung haben.

Aus Gründen der Zeitersparnis ist es zweckmäßig, sich stets an eine bestimmte Reihenfolge im Gange der Untersuchung zu halten. Beginnt man z. B. mit der Röntgenuntersuchung, so wird man ein Probefrühstück wegen des störenden Kontrastmittels im Magen nicht alsbald anschließen können. Während das umgekehrte Verhalten, morgendliche Ausheberung bei nüchternem Magen zur Feststellung eventueller Rückstände, dann Probefrühstück, Kontrastmahlzeit sich glatt hintereinander abwickelt, so daß die ganze Magenuntersuchung in den Morgenstunden erledigt ist. Man halte sich auch hier an den Grundsatz, daß jede Röntgenuntersuchung im gewissen Sinne eine unblutige Autopsia in vivo ist und als solche behandelt werden soll, d. h. den Abschluß der Untersuchung nach Erschöpfung aller übrigen Methoden bilden soll. In besonderen Fällen natürlich, wo dem Patienten beschwer-

1) Anmerkung nach Abschluß der Arbeit: In letzter Zeit haben wir aus Gründen theoretischen Studiums ausgedehnter von der Durchleuchtung Gebrauch gemacht, halten aber nach wie vor an der Suprematie der Platte für die Indikation zum Eingriff fest.

Digitized by Google

liche Untersuchungen erspart werden müssen, wird man von dieser Regel abweichen dürfen und sogleich zur Röntgenaufnahme schreiten.

Bei dieser Art des Vorgehens, die verschiedenen uns heute zu Gebote stehenden Untersuchungen nebeneinander zu verwerten, hat man die Möglichkeit, dieselben in ihrer Leistungsfähigkeit miteinander zu vergleichen und gegeneinander abzuwägen. Je nachdem sie auf Grund des operativen Befundes sich mehr oder weniger häufig als versagend erweisen, wird man zu einer verschiedenen Wertschätzung derselben gelangen. Besonders klar und eindeutig lassen sich die auf die Carcinomdiagnose hinzielenden Untersuchungsmethoden miteinander vergleichen. Ich habe von 90 sichergestellten Magencarcinomen den positiven Ausfall von Palpation, Röntgenuntersuchung, Milchsäurereaktion und den negativen der freien Salzsäure zusammengestellt und dabei folgende Zahlen gefunden.

	Anzahl	Tumor fühlbar	Aussparung im Röntgenbild	Fehlen freier HCl	HCl nicht untersucht	Milchsäure +	Milchsäurereaktion nicht geprüft
Ca. pylori (resecierbar)	27	21	20	24	2	8	4
Ca. pylori (nicht resecierbar)	28	19	18	26	—	13	5
Ca. curv. min. (resecierbar)	2	0	0	2	—	0	—
Ca. curv. min. (nicht resecierbar)	13	6	12	11	2	6	3
Ca. curv. maj. (resecierbar)	3	2	2	3	—	1	—
Ca. curv. maj. (nicht resecierbar)	11	8	11	8	2	3	2
Carcinomatöser Schrumpfmagen	3	1	3	1	2	0	2
Ca. cardiae et fundus	3	0	3	1	2	1	2
Summe	90	57	69	76	10	32	18

In Prozent der untersuchten Fälle:

Salzsäuremangel in	95%
Aussparung vorhanden in	77%
Tumor palpabel in	63%
Milchsäure positiv in	44%

Mithin gelang der Nachweis des Carcinoms in 14% der Fälle häufiger mittelst des Röntgenbildes als durch die Palpation. Besonders bemerkenswert sind unter 62 Fällen, die in den letzten 3 Jahren reseciert wurden, vier sich noch als gut resecierbar erweisende, bei denen der Tumor nicht palpabel war, aber im Röntgenbilde eindeutig zum Vorschein kam. Unter ihnen befand sich ein Fall, der ein Kuriosum bildet: Der Palpationsbefund war negativ, der Magenchemismus irreführend, indem reichlich freie Salzsäure vorhanden war, erst das Röntgenbild zeigte eine klare Aussparung, so daß der operative Eingriff unternommen werden konnte. Die Resektion des be-

Digitized by Google

fallenen Magenteils war auch hier glatt durchführbar. Weiterhin setzt uns das Röntgenbild in vielen Fällen, die sonst nur durch Probelaparotomie zu klären wären, in den Stand, mit Bestimmtheit die Inoperabilität festzustellen und dem Patienten jeden Eingriff zu ersparen, so bei ausgedehnteren Aussparungen an der kleinen Kurvatur, ferner bei Fällen, wo eine diffuse scirrhöse Infiltration das Bild des krebsigen Schrumpfmagens hervorgerufen hat.

Die Veränderungen, welche das Carcinom am Schattenbilde des Magens hervorruft, wurden bald nach Einführung der Rieder'schen Kontrastmahlzeit (1904) Gegenstand eifrigsten Studiums. Schon 1908 konnten Holzknecht und Jonas eine ausführliche Darstellung der radiologischen Diagnostik der Magentumoren geben [1]). Sie bedienten sich in der Hauptsache der Durchleuchtung und der Palpation vor dem Schirm. Die weitere Entwicklung dieses Zweiges der Röntgendiagnostik, insbesondere die Anfertigung guter Aufnahmen, ist in erster Linie den Fortschritten in der Technik, welche stark abgekürzte Aufnahmen ermöglichte, zu danken. Die absolute Schärfe des Bildes ist erste Vorbedingung für seinen Wert in diagnostischer Beziehung.

Die radiologischen Symptome des Magencarcinoms sind mehr oder weniger in die Augen springend je nach dem anatomischen Charakter der Geschwulst. Das medulläre, weit in das Magenlumen vorspringende Carcinom erzeugt ausgesprochene, nicht zu übersehende Schattenaussparungen im Röntgenbilde, während der scirrhös infiltrierende Tumor oft nur wenig in die Augen fallende Eindellungen oder Lumenverengerungen hervorruft.

Das dankbarste Objekt für die Darstellung im Röntgenbilde ist das Carcinom des pylorischen und präpylorischen Teiles, in gleicher Weise wie das Pyloruscarcinom der Tastung und operativen Behandlung am zugänglichsten ist. Entsprechend dieser häufigsten Lokalisation fanden wir das Pyloruscarcinom und das des präpylorischen Teiles bei einer Gesamtzahl von 90 Fällen von Magencarcinom überhaupt 55 mal. Unter den übrigen 35 sind sicher noch eine ganze Reihe von Fällen, die ursprünglich Pyloruscarcinome waren und erst durch ihr Fortschreiten entlang der kleinen Kurvatur klinisch als Tumoren dieser Region imponierten.

Unter den charakteristischen Schattenaussparungen, welche das Pyloruscarcinom im Röntgenbilde erzeugt, lassen sich drei Typen unterscheiden. Erstens das völlige Fehlen der Füllung des pylorischen Teiles mit dem Kontrastmittel, der Pylorusdefekt, welcher entsteht, wenn infolge voluminöser Tumormassen der schattengebenden Substanz der Eintritt in den pylorischen Magenabschnitt überhaupt verwehrt wird. Es schließt alsdann der Magenschatten in breiter, vertikal stehender, meist zackig unregelmäßiger Linie links vom Nabel ab. Erst der Bulbus duodeni kann wieder

1) Holzknecht und Jonas, Die radiologische Diagnostik intra- und extraventrikulärer Tumoren. Moritz Perles, Wien 1908.

Digitized by Google

sichtbar sein. Die Breite des Schattendefektes hat Schmieden als Carcinomdistanz bezeichnet. Sie gibt uns einen Anhaltspunkt für die Größe der vorhandenen Geschwulst.

Im Folgenden einige Beispiele von Pylorusdefekt:

1. D., K., 43 J., aufgen. 4. V. 12. Seit 4—5 Jahren Magenbeschwerden, seit ½ Jahr heftiger auftretendes Würgen, nie Erbrechen. Starke Abmagerung. Links neben dem Nabel ein hühnereigroßer Tumor fühlbar. HCl neg., Ges.-Ac. 75, keine Milchsäure. — Röntgen (Fig. 1): Pylorusdefekt mit unregelmäßig zackiger Grenzlinie. — Operation: Hühnereigroßes, gut bewegliches Carcinom des Pylorus. Resektion. Gastroduodenostomie nach Kocher. Verlauf glatt.

2. G., E., 45 J., aufgen. 8. VI. 12. Seit 3 Jahren leichte Magenbeschwerden. Seit 10 Wochen bemerkt Pat. eine Geschwulst in der Magengegend. Häufig saures Aufstoßen. — Stark abgemagert. In der Nabelgegend ein gänseeigroßer verschieblicher Tumor. HCl neg., Ges.-Ac. 70, Milchsäure positiv, lange Bacillen. — Röntgen (Fig. 2): Pylorusdefekt mit ziemlich

1. 2. 3.

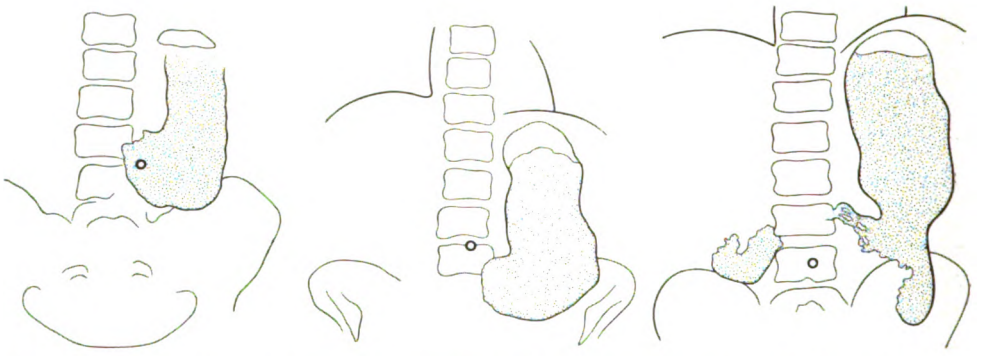

glatter Begrenzung. — Operation: Faustgroßer Pylorustumor, mit dem Mesocolon verwachsen, jedoch lösbar. Geschwollene Drüsen fallen mit weg. Verlauf: Erhebliche Gewichtszunahme. Beschwerdefrei entlassen.

3. Sch., D., 36 J., aufgen. 9. XII. 12. Seit 8 Wochen Magenbeschwerden, Schmerzen unabhängig von den Mahlzeiten. Seit 4 Wochen Erbrechen. Gewichtsabnahme von 15 Pfund. — Ziemlich mager. Im Epigastrium links von der Mittellinie ein handtellergroßer, höckriger, wenig verschieblicher Tumor. HCl neg., Ges.-Ac. 15, Milchs. neg. — Röntgen (Fig. 3): Mächtige Aussparung im pylorischen und präpylorischen Teil. Große Carcinomdistanz. Lappige Begrenzung des Pylorusdefektes. Kleine inselförmige Defekte nahe der Grenzlinie. — Operation: Am Pylorus ein fast zweifaustgroßer Tumor, der fest und ausgedehnt mit dem Mesocolon verwachsen ist. Resektion des Magens nach Kocher nebst Resektion des Colon transversum. — Verlauf glatt. Bei der Entlassung 8 kg (!) Gewichtszunahme.

In dem letzten Falle lag ein über das gewöhnliche Größenmaß weit hinausgehender Tumor vor. Der schöne operative Erfolg beweist, daß die Tumorgröße an sich nicht als entscheidend für die Frage der Resecierbarkeit erachtet werden darf.

Digitized by Google

Von den Unregelmäßigkeiten der Begrenzungslinie der Pylorusdefekte ist mir eine häufig wiederkehrende als besonders charakteristisch erschienen. Es ist das ein spitziges Auslaufen einer der Kurvaturen, die gewissermaßen in einem Sporn endet. Dieser Sporn kann einerseits, wie ich an einem Präparat feststellte, dadurch hervorgerufen werden, daß die schattengebenden Massen sich unter dem wulstig überhängenden Tumor bis an seine weiter zurückliegende Basis erstrecken (Fig. 4 bei a). Andererseits würde auch ein an anderer Stelle festhaltender Tumor, der gegen eine der Kurvaturen andrängt, dasselbe Bild erzeugen können (Fig. 4 bei b). Zuweilen kommen auch Pylorusdefekte durch andere als Tumorursache zustande, insbesondere durch Andrängen extraventrikulärer Gebilde (Tumoren, gefülltes oder geblähtes Colon), ja auch bei ganz normalen Verhältnissen kann sich, wie ich es in einem Falle beobachtete, bei dem eine zweite Magenaufnahme ein ganz normales Bild zeigte, einmal ohne recht erfindlichen Grund eine unvollkommene Pylorusfüllung ereignen. Diese Zustände bringen jedoch niemals die Erscheinung des scharf begrenzten Spornes hervor und sie lassen sich daher ausschließen, sobald ein gut ausgebildeter Sporn an einer der Kurvaturen vorhanden ist. Im Folgenden bringe ich einige Beispiele mehr oder weniger deutlich ausgeprägter Spornbildung.

4.

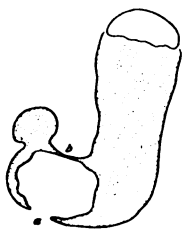

4. H., J., 61 J., aufgen. 16. V. 11. Seit 6 Wochen öfters Erbrechen ½ bis 1 Stunde nach dem Essen. Erhebliche Abmagerung. — Rechts neben dem Nabel ein gänseeigroßer, derber, leicht verschieblicher Tumor fühlbar. Große Kurvatur handbreit unterhalb des Nabels. HCl neg., Ges.-Ac. 11, Milchsäure neg. Magen 12 Stunden nach Probemahlzeit leer. — Röntgen (Fig. 5): Längs gedehnter Magen. Pylorusdefekt mit unregelmäßiger Begrenzung. An der großen Kurvatur ein kleiner Sporn. — Operation: An Pylorus mit Uebergreifen auf die kleine Kurvatur ein Tumor. Wegen krebsiger Infiltration auch der Vorder- und Rückwand des Magens und wegen Verwachsung mit dem Pankreas Resektion nicht ausführbar. Wundverlauf glatt.

5. L., G., 62 J., aufgen. 25. VII. 11. Seit 3 Jahren in mehrwöchigen Pausen Magenkoliken. Seit 8 Wochen bemerkt Pat. eine Geschwulst in der Magengegend. Seitdem Druckgefühl nach dem Essen. 20 Pfd. Gewichtsverlust. — Reduzierter Ernährungszustand, blaß. Im Epigastrium, links am Rippenbogen tumorartige Resistenz. Genaue Abgrenzung nicht möglich. HCl neg., Milchsäure positiv. — Röntgen (Fig. 6): Großer Pylorusdefekt mit spitzigem Auslaufen beider Kurvaturen (Sporn). — Op.: Faustgroßer Tumor am Pylorus, der auch die kleine Kurvatur ergriffen hat. Wegen peritonealer Metastasen keine Resektion. Hintere Gastroenterostomie mit Knopf. — Wundverlauf glatt.

6. D., A., 52 J., aufgen. 15. V. 12. Seit ½ Jahr Gefühl von Druck und Völle im Magen. Zuerst häufig Erbrechen. Jetzt nicht mehr. 40 Pfund Gewichtsabnahme. — Stark abgemagert, blaß, nicht kachektisch. Rechts oberhalb des Nabels diffuse Resistenz, kein deutlicher Tumor fühlbar. Magenchemismus wegen Blutung nicht untersucht. — Röntgen (Fig. 7): Aussparung am Pylorus mit lappiger Grenzlinie. Ausgesprochener Sporn an der

Digitized by Google

großen Kurvatur. — Operation: Gänseeigroßer Tumor am Pylorus, an der Leber adhärent, in Mesocolon und Pankreas hineingewachsen. Hintere Gastroenterostomie. Glatte Wundheilung. Weitere Abnahme der Körperkräfte.

7. S., C., 59 J., aufgen. 12. VIII. 12. Seit 3—4 Jahren magenleidend, Schmerzen unmittelbar nach der Nahrungsaufnahme. Gelegentliches Erbrechen, zuletzt häufiger. Dauernd Uebelkeitsgefühl. Starke Gewichtsabnahme. — Kachektische Farbe, noch relativ gutes Fettpolster. Kein sicherer Tastbefund für Tumor. HCl neg., Ges.-Ac. 20, Milchsäure neg. — Röntgen (Fig. 8): Aussparung am Pylorus. Sporn bildung an der großen Kurvatur. — Operation: Pylorustumor. Kleine Kurvatur nur wenig ergriffen. Resektion nach Reichel. — Exitus 4 Stunden post. op. an Herzschwäche.

8. F., N., aufgen. 11. XII. 12. Seit ½ Jahr magenleidend. Schmerzen nur nach dem Essen. Abmagerung. — Stark abgemagert, blaß. Im Epigastrium links neben der Mittellinie ein hühnereigroßer, beweglicher Tumor palpabel. HCl neg., Ges.-Ac. 5, Milchsäure neg. — Röntgen (Fig. 9): Große Aussparung im pylorischen Teil. Ausgesprochene Spornbildung an der großen Kurvatur. — Operation: Kleinfaustgroßer Tumor mit fast zirkulärer Basis, der nur an der kleinen Kurvatur einen schmalen Streifen frei läßt. Drüsen wenig vergrößert. Resektion. Gastroduodenostomie nach Kocher. Verlauf glatt. Ohne Beschwerden entlassen, aber noch recht schwach.

9. Pf., A., 41 J., aufgen. 6. II. 13. Seit ¼ Jahr Schmerzen in der Magengegend. Saures Aufstoßen. Zuletzt täglich Erbrechen. — Sehr fettarm, blaß, nicht kachektisch. Ueber dem Nabel ein wurstförmiger, derber, höckeriger, verschieblicher Tumor. HCl neg., Ges.-Ac. 16, Milchsäure positiv, massenhaft lange Bacillen. — Röntgen (Fig. 10): Große Aussparung am Pylorus mit kleinem Sporn an großer und kleiner Kurvatur. — Operation abgelehnt.

Eine weitere häufig wiederkehrende Form der Schattenaussparung bei dem Pyloruscarcinom ist die des sogenannten Pyloruszapfens, indem sich aus der unregelmäßigen oralwärts liegenden Begrenzung des Füllungsdefektes ein mehr oder weniger langer Vorsprung in den Defekt hinein erstreckt, ohne jedoch Kontinuität mit dem Schatten des Bulbus duodeni zu erlangen. Zum Unterschied von den oben beschriebenen Zacken an den Kurvaturen, die ich als Spornbildung bezeichnete, setzt sich der Pyloruszapfen in den mittleren Partien der Defektbegrenzung ohne Zusammenhang mit den Kurvaturen an. Der Pyloruszapfen entsteht dadurch, daß sich die Kontrastmassen noch eine Strecke weit zwischen die mächtig gewucherten Tumormassen hinein erstrecken. Hier handelt es sich in der Regel um zirkulär oder nahezu zirkulär entwickelte weit in das Lumen vorspringende Wucherungen. Bei ihrem Zerfall bilden sie bizarr zerklüftete Schatten, die oft in Gestalt mehrerer Straßen vom Magenschatten zum Duodenum herüberziehen.

10. B., F., 60 J., aufgen. 29. VII. 12. Seit ½ Jahr magenleidend. Erbrechen. Druck. Saures Aufstoßen. — Hochgradig abgemagert. Trotz schlaffer Bauchdecken kein Tumor zu fühlen. HCl neg., Ges.-Ac. 42, Milchsäure neg. — Röntgen (Fig. 11): Pylorusdefekt mit Zapfenbildung. — Operation: Großes Pyloruscarcinom, das zirkulär entwickelt ist, Mesocolon, Anfangsteil des Duodenum krebsig infiltriert. Ausgedehnte Drüsenmetastasen.

Digitized by Google

5.

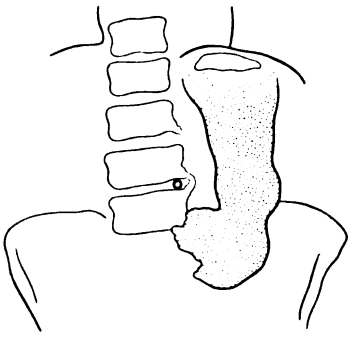

6.

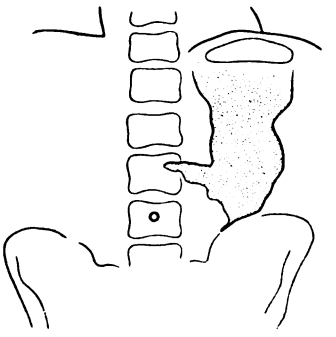

7.

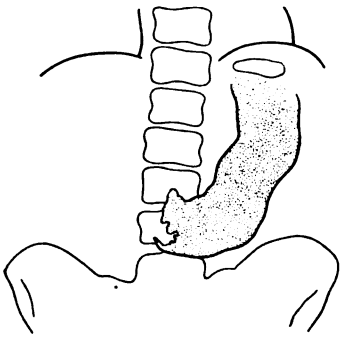

8.

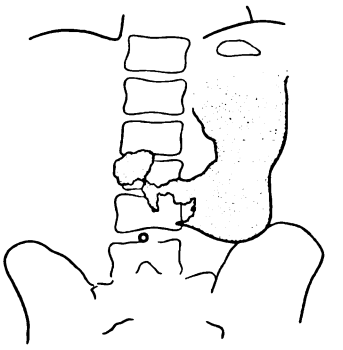

9.

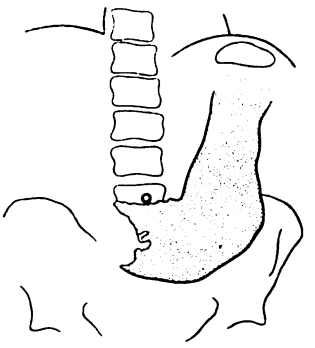

10.

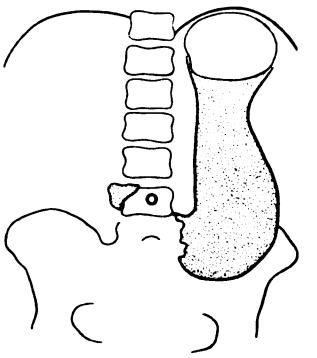

Digitized by Google

Gastroenterostomie (K a u s c h). Wundheilung glatt. Beschwerdefrei, aber in schlechtem Allgemeinzustand entlassen. 4 Tage später Exitus.

11. P., A., 49 J., aufgen. 16. III. 12. Seit ½ Jahr magenleidend. Vereinzelt Erbrechen. Starke Abmagerung. — Links vom Nabel fühlt man einen verschieblichen, derben gänseeigroßen Tumor. HCl neg., Ges.-Ac. 34, Milchsäure positiv, lange Bacillen vorhanden. — Röntgen (Fig. 12): Füllungsdefekt des Pylorus. Spornbildung an der kleinen Kurvatur. Z a p f e n bildung. — Operation: Doppeltfaustgroßes Carcinom des pylorischen und präpylorischen Magenabschnittes. Ausgedehnte Durchwachsung des Mesocolon. Reichlich Drüsenmetastasen. Inoperabel. Wundverlauf glatt.

11. 12. 13.

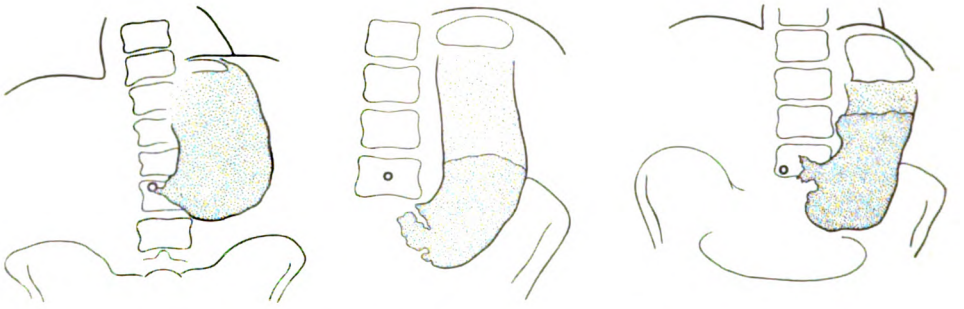

12. M., G., 55 J., aufgen. 15. X. 12. Vor 8 Wochen zuerst Gefühl von Mattigkeit und allgemeinem Unbehagen. Seit 4 Wochen Magenschmerzen. — Stark abgemagert und kachektisch. Kein deutlicher Tumor. — Röntgen (Fig. 13): Große Schattenaussparung am Pylorus mit Z a p f e n bildung nach der kleinen Kurvatur zu gelegen. — Operation: Pyloruscarcinom, an sich operabel. Des schlechten Allgemeinzustandes wegen nur Gastroenterostomie. Wundheilung glatt. Beschwerden behoben. Allgemeinzustand ungebessert.

Der infiltrierend wachsende, scirrhöse Krebs der Pylorusregion erzeugt r ö h r e n f ö r m i g e Verengerungen, die sich auf dem Röntgenbilde mit mehr oder weniger glatter Umrißlinie darstellen, je nachdem noch fungöse Wucherungen auf der Schleimhaut hinzukommen oder nicht. Die Kontinuität der Füllung zwischen Magenkörper und Duodenum ist meist erhalten, da derartig starr infiltrierende Tumoren ein dauerndes Offenstehen des Pylorus verursachen. Klinisch findet man alsdann stark beschleunigte Entleerung flüssiger und breiiger Ingesta.

13. B., E., 66 J., aufgen 5. XI. 12. Von jeher schwacher Magen. Seit 7 Monaten dauerndes Druck- und Völlegefühl. Vereinzelt Erbrechen. — Stark abgemagert, kachektisch. Zwischen Nabel und Symphyse ein quer verlaufender, hühnereigroßer, verschieblicher Tumor. — Röntgen (Fig. 14): Röhrenförmige Stenose des präpylorischen und pylorischen Magenabschnittes. — Operation: Großer zirkulärer Tumor der Pars praepylorica und pylorica. Ausgedehnte Verwachsungen und Metastasen. Wegen relativer Stenose Gastroenterostomie. Wundheilung glatt.

14. W., J., 61 J., aufgen. 20. V. 12. Seit 5 Monaten Magenschmerzen, in den letzten Wochen Verschlimmerung und Erbrechen hinzugetreten. Gewichtsabnahme von 15 Pfund.

Digitized by Google

14.

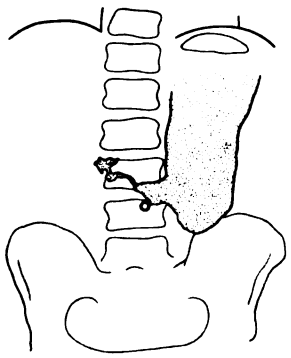

15.

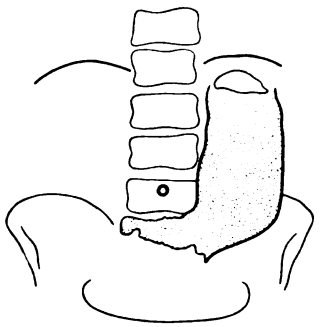

16.

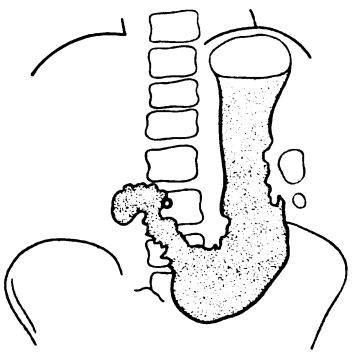

17.

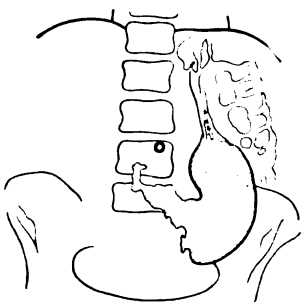

18.

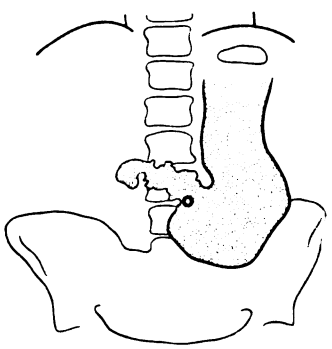

Digitized by Google

— Mit der Respiration verschiebl. Tumor im Epigastrium, ein zweiter Tumor unterhalb des Nabels. HCl neg., Milchsäure positiv. Nüchtern reichlich Rückstände. — Röntgen (Fig. 15): Röhrenförmige Stenose des pylorischen Abschnittes. Kleiner Sporn an der großen Kurvatur. — Operation: Großer Tumor des Pylorus. Serosa durchwuchert, ebenso das Mesocolon. Drüsenmetastasen bis zur Cardia. Resektion nicht möglich. Daher Gastroenterostomie. Glatte Wundheilung. Ziemlich beschwerdefrei entlassen.

15. W., A., 64 J., aufgen. 25. XI. 12. Von jeher schwachen Magen. Seit 3 Monaten vereinzelt Erbrechen, Schmerzen in der Magengegend, Mattigkeit und Abmagerung. — Sehr abgemagert, gelblich-blaß. Im l. Epigastrium ein fast faustgroßer Tumor, der derb, höckrig, beweglich ist. HCl neg., Milchsäure neg. — Röntgen (Fig. 16): Röhrenförmige Verengerung des Pylorus. Die Aussparung erstreckt sich noch ein Stück an der kleinen Kurvatur herauf. — Operation: Zirkulärer Pylorustumor mit ziemlichem Fortschreiten nach der kleinen Kurvatur hinauf, jedoch keine Verwachsungen mit der Nachbarschaft. Resektion nach Reichel. Verlauf glatt. Beschwerden behoben.

16. N., T., 55 J., aufgen. 28. IX. 12. Vor 2 Monaten Beginn mit vereinzeltem Erbrechen unmittelbar nach dem Essen. Sie habe dann selbst eine Verhärtung im Leibe gefühlt. — Sehr abgemagert. Unterhalb des Nabels ein gut handbreiter, respiratorisch verschieblicher Tumor fühlbar und durch die Bauchdecken sichtbar. HCl neg., Ges.-Ac. 19, Milchsäure neg. — Röntgen (Fig. 17): Röhrenförmige, unregelmäßig begrenzte Stenose des pylorischen und präpylorischen Magenabschnittes. — Operation: Ausgedehntes Carcinom des pylorischen und präpylorischen Magenteils. Verwachsung mit Colon transvers. und Pankreas, die jedoch lösbar sind. Resektion nach Reichel. — Verlauf: Unbedeutende Lungenkomplikation.

17. D., A., 61 J., aufgen. 21. I. 13. Seit ½ Jahr Magenschmerzen nach dem Essen, Aufstoßen, vereinzelt Erbrechen. — Stark abgemagert, blaß. Im Epigastrium derbe, flächenhafte, undeutliche, etwas empfindliche Resistenz. HCl neg., Ges.-Ac. 34, Milchsäure neg. — Röntgen (Fig. 18): Röhrenförmige Pylorusverengerung mit zackiger Begrenzung. — Operation: Nahezu zirkuläres Carcinom des Pylorus und der Regio praepylorica. Lösbare Verwachsung mit dem Mesocolon. Resektion nach Reichel. Wundheilung glatt, jedoch fortschreitende Kachexie.

Bei einer Durchsicht unserer sämtlichen Röntgenaufnahmen von Pyloruscarcinom fand ich 13 mal Pylorusdefekt, 9 mal Pylorusdefekt mit Zapfenbildung, in 8 Fällen zeigte die den Defekt begrenzende Linie ausgesprochene Spornbildung an einer der Kurvaturen. Röhrenförmige Verengerungen des Pylorus fand ich 10 mal. Die große Menge der übrig bleibenden Fälle waren Kombinationen der einzelnen Formen oder Uebergänge zwischen ihnen.

Während geringfügige Magenektasien bei Pyloruscarcinom eine häufige Begleiterscheinung bilden, sind die hohen Grade, wie wir sie bei benigner Pylorusstenose zu sehen gewohnt sind, hier ein recht seltener Befund. Wir konnten nur zwei derartige extreme Fälle einer bis zur Symphyse herabreichenden Ektasie beobachten.

18. K., E., 53 J., aufgen. 16. VI. 11. Angeblich erst seit 5 Monaten magenleidend. Seit 1 Monat häufiges Erbrechen, auch nüchtern, morgens. Stuhl sehr angehalten. — Hoch-

Digitized by Google

gradig abgemagert und kachektisch. Magenkonturen sichtbar, kleine Kurvatur am Nabel, große in Höhe der Symphyse. Ununterbrochen laufen peristaltische Wellen über den Magen. Etwas rechts vom Nabel ein derber, höckriger, kleinapfelgroßer, nicht verschieblicher Tumor fühlbar. HCl neg., Milchsäure positiv, lange Bacillen vorhanden. — Röntgen (Fig. 19): Kontrastmahlzeit bildet nur eine schmale Sichel in Symphysenhöhe. — Operation: Am Pylorus über faustgroßer, zirkulärer Tumor, der an sich operabel ist, aber hoch an der Aorta hinauf metastatisch erkrankte Drüsen. Gastroenterostomie. Mit geheilter Wunde entlassen.

19.

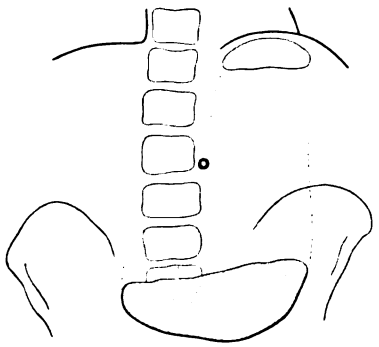

20.

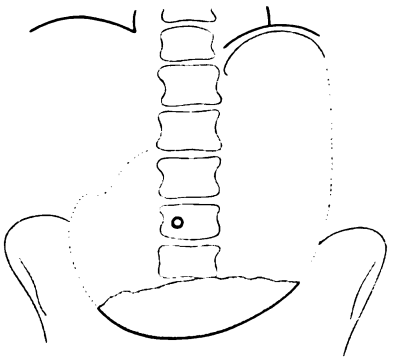

19. K., R., 74 J., aufgen. 21. IV. 13. Seit ¾ Jahren magenleidend. Magendruck. Seit ¼ Jahr viel Aufstoßen, häufiges Erbrechen 2–3 Stunden nach der Mahlzeit. Starker Gewichtsverlust. — Hochgradig abgemagert. Undeutlicher Tumor im Epigastrium. Rückstände nüchtern vorhanden. HCl neg., Milchsäure positiv, lange Bacillen vorhanden. — Röntgen (Fig. 20): Schmale Sichel in Symphysenhöhe. Mächtige Ektasie. — Operation: Carcinom am Pylorus und kleiner Kurvatur. Ausgedehnte Metastasen. Gastroenterostomie. — Nach 3 Tagen Exitus an allgemeiner Schwäche.

Da in diesen beiden Fällen die Kontrastmahlzeit nur einen geringen Bruchteil des Magens auszufüllen vermochte, so war von einer Aussparung naturgemäß nichts zu sehen. Man würde das Vielfache einer gewöhnlichen Kontrastmahlzeit geben müssen, um einen derartigen Magen auszufüllen. Die Bewältigung so großer Breimengen wird von keinem magenkranken Patienten geleistet. Oft ist schon die Einnahme der gewöhnlichen Menge nur schwer zu erreichen. So fand ich unter unserem Material eine ganze Reihe von Aufnahmen mit nur teilweiser Magenfüllung. Derartige Bilder sind meist diagnostisch wertlos. Aus dem Umstande, daß die beiden hier mitgeteilten Fälle starker Ektasie bei Pyloruscarcinom zufällig ungünstig verliefen, indem der eine durch Drüsenmetastasen inoperabel war, der andere dem Eingriff infolge allgemeiner Schwäche erlag, darf nicht geschlossen werden, daß Fälle mit stärkerer Ektasie eine schlechtere Aussicht auf Operabilität bieten. Im Gegenteil ist zu betonen, daß gerade die mit Zeichen von Pylorusstenose einhergehenden Fälle vorzugsweise operabel sind aus folgenden Gründen: Erstens zeigt die Ektasie, deren Entstehung doch längere Zeit in Anspruch nimmt, an, daß der Tumor langsam gewachsen ist und mit-

Digitized by Google

hin eine gewisse Benignität aufweist; zweitens läßt sich aus der Tatsache der Dehnung der Magenwand schließen, daß dieselbe von ausgedehnter Carcinominfiltration frei blieb, und drittens deutet die Ektasie darauf hin, daß der Tumor die für die Resektion günstigste Lokalisation am Pylorus hat.

Wir stimmen hier völlig mit Braun überein, der ebenfalls die Pylorusstenose als ein für Operabilität sprechendes Zeichen ansieht, nur insofern bestätigen unsere Erfahrungen nicht ganz die von Braun in dem Aufsatz über die Operabilität der Magencarcinome aufgestellten Richtlinien, als wir mehrmals operable Pyloruscarcinome ansehnlichen Umfanges fanden, die einerseits wegen ihrer weichen Konsistenz nicht palpabel waren und andererseits infolge zentralen Zerfalles keine Stenoseerscheinungen erzeugt hatten. In diesen Fällen gab die deutliche Aussparung im Röntgenbilde die Indikation zur Laparotomie.

Wenn uns das Röntgenbild, wie gezeigt, in vielen Fällen von Pyloruscarcinom über den Sitz, die Größe und den anatomischen Charakter der Geschwulst ausgezeichneten Aufschluß gibt, der oft in dieser Hinsicht einem autoptischen Befunde nahe kommt, so ist dennoch die praktisch wichtigste Frage der Operabilität meist weder auf Grund des Röntgenbildes allein, noch im Verein mit dem klinischen Befunde sicher zu entscheiden. Das Röntgenbild gibt uns weder über die Verlötung des Tumors mit den Nachbarorganen, noch über das Vorhandensein von Metastasen irgend welche Auskunft. Selbst die Prüfung der Tumor- und Magenbeweglichkeit vor dem Schirm hat für die Entscheidung der Operabilität nur recht bedingten Wert. Diese Frage läßt sich durch die einfache palpatorische Verschieblichkeit des Tumors ebensogut lösen. Auch aus der Größe des Tumors lassen sich keinerlei Schlüsse über die Operabilität ziehen. Wir fanden in mehreren Fällen außerordentlich große Schattenaussparungen des pylorischen und präpylorischen Magenabschnittes bei später erfolgreich resecierten Carcinomen.

Die Entscheidung über die Zweckmäßigkeit der Probelaparotomie bei Pyloruscarcinomen richtet sich wie bisher nach klinischen Gesichtspunkten, auf deren Erörterung nicht eingegangen zu werden braucht. Es sei gleich hier betont, daß die Größe des Tumors bei Carcinomen anderer Magenabschnitte bezüglich der Operabilität eine weit wichtigere Rolle spielt. Das gilt auch für diejenigen Pyloruscarcinome, die auf andere Magenabschnitte, besonders die kleine Kurvatur, in stärkerem Maße übergreifen. Insofern kann auch beim Pyloruscarcinom die Röntgenaufnahme allein die Inoperabilität eines Falles erweisen.

Bei den am Magenkörper lokalisierten Carcinomen ist es von wesentlicher Bedeutung, ob sie der großen oder kleinen Kurvatur angehören. Je nach ihrem Sitz pflegen sich dieselben auch in rein anatomischer Hinsicht erheblich zu unterscheiden. Die Carcinome der großen Kurvatur erreichen oft bedeutenden Umfang, indem sie mit Vorliebe stark wuchernde fungöse

Digitized by Google

Formen darstellen. Sie zeichnen sich dementsprechend im Röntgenbilde durch große Aussparungen mit meist ausgesprochen lappiger Zeichnung aus. Bei Uebergreifen auf die Vorder- oder Hinterfläche des Magens kommen bei stark zerklüfteten Tumoren inselförmige Schattenaussparungen zu stande.

20. F., A., 50 J., aufgen. 10. VI. 11. Seit 2 Monaten magenleidend. Uebelkeit, Sodbrennen, Aufstoßen. Rasche Kräfte- und Gewichtsabnahme. Seit 14 Tagen häufig Erbrechen. — Abgemagert. Bauchdecken gespannt. Kein deutlicher Tumor zu tasten. Im Magen nüchtern Rückstände. HCl neg., Milchsäure positiv. — Röntgen (Fig. 21): Starke charakteristische Auszackung an der großen, aber auch kleinen Kurvatur. Offenbar mächtig entwickelter nahezu zirkulärer Tumor des Magenkörpers. — Sicher inoperabel, auch für Gastroenterostomie keine strenge Indikation.

21. A., J., 63 J., aufgen. 6. X. 11. In letzter Zeit sei Pat. magerer geworden. Nie Schmerzen, nie Erbrechen. — Etwas abgemagert. Links unterhalb des Nabels ein faustgroßer, nicht verschieblicher Tumor palpabel. Keine Rückstände. HCl neg., Milchsäure fraglich. — Röntgen (Fig. 22): Umfangreiche, gut abgegrenzte Schattenaussparung mit lappiger Zeichnung an der großen Kurvatur. — Operation: Großer, schlecht verschieblicher Tumor, nicht vorzuziehen. Verwachsung mit dem Pankreas. Inoperabel. Wundheilung glatt.

21. 22. 23.

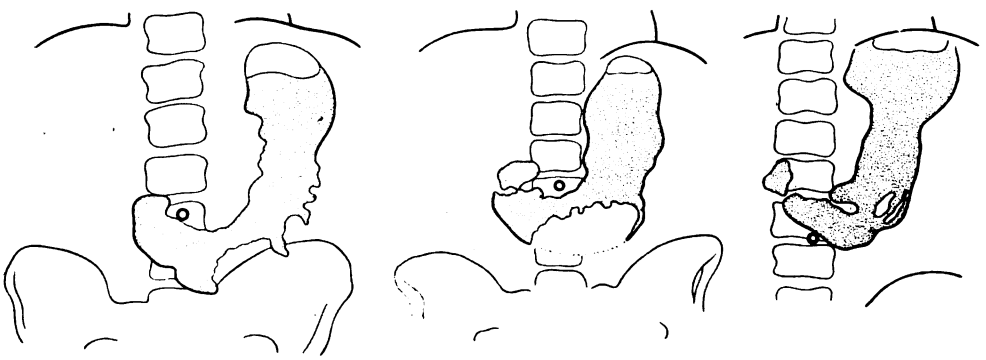

22. G., M., 50 J., aufgen. 11. III. 12. Seit ½ Jahr magenleidend, Druckgefühl. Nie Erbrechen. Viel saures Aufstoßen. Gewichtsabnahme. — Sehr abgemagert, hochgradige Kachexie. Links oberhalb des Nabels ein derber, etwa faustgroßer, ganz unbeweglicher Tumor, der nicht druckempfindlich ist. HCl neg., Ges.-Ac. 45, Milchsäure neg. — Röntgen (Fig. 23): Einengung des Schattenbildes des Magenkörpers von beiden Kurvaturen her. Inselförmige Schattenaussparungen. Vermutlich ringförmiges Carcinom des Magenkörpers. Inoperabel wegen der großen Ausdehnung des Tumors und der hochgradigen Kachexie.

Völliges Umgreifen der Zirkumferenz des Magenkörpers mit starker Schrumpfung der krebsig infiltrierten Teile erzeugt zuweilen Sanduhrformen, die jedoch infolge verschiedener charakteristischer Eigenschaften ohne Schwierigkeit von den auf Ulcusbasis entstandenen, sei es spastischen, sei es narbigen Sanduhrmagen unterschieden werden können. Die carcinomatösen Sanduhrengen weisen erstens eine verhältnismäßig große Längs-

Digitized by Google

ausdehnung der verengten Stelle auf zum Unterschied von den scharf eingeschnittenen, wie von einem schnürenden Faden hervorgerufenen Sanduhrformen auf Ulcusbasis. Die Einziehung bei Ulcus betrifft stets nur die große Kurvatur, so daß der Verbindungskanal zwischen den beiden Magenseiten stets an die kleine Kurvatur zu liegen kommt, während die carcinomatöse Enge meist durch Eindellung beider Kurvaturen entstanden ist und die Enge median liegt, wie wenn die Enge von einem breiten um den Magenkörper gelegten Ringe erzeugt worden wäre. Wir konnten nur einen einzigen ausgeprägten Fall von carcinomatösem Sanduhrmagen beobachten. Irgend ein Zweifel über die Natur des einengenden Prozesses bestand schon vor der Operation nicht.

23. H., W., 43 J., aufgen. 6. XI. 11. Seit 2 Jahren magenleidend. Schmerzen und zuweilen Erbrechen. Seit 6 Monaten Verschlimmerung. Nach Nahrungsaufnahme Nachlassen der Schmerzen. — Ziemlich stark abgemagert. Kein deutlicher Tumor. Druckempfindliche Stelle am l. Rippenbogen. HCl neg., Milchsäure positiv. — Röntgen (Fig. 24): Ringförmige Schattenaussparung am Corpus ventriculi, Sanduhrform bedingend. — Operation: Großes Carcinom der Magenmitte. Vielfach mit Leber und Pankreas verwachsen. Inoperabel. — Glatte Wundheilung.

24.

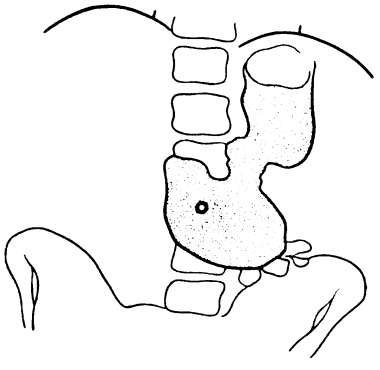

Da die Engen des carcinomatösen Sanduhrmagens nie so vollständig werden, wie es bei Ulcus vorkommt, so begibt sich die eingenommene Kontrastmahlzeit ohne weiteres durch die Enge hindurch auf den Grund des aboralen Magensackes. Diese Füllung des aboralen Magenteils vor der des oralen läßt sich, falls es je notwendig erscheint, differential-diagnostisch verwerten zur Unterscheidung des carcinomatösen und des Sanduhrmagens auf Ulcusbasis. Bei letzterem kann die Enge zuweilen so vollkommen sein, daß erst nach Stunden die Füllung des aboralen Sackes zu stande kommt. Man wird also sagen können: Ein Sanduhrmagen, bei dem sich der orale Sack zuerst füllt, ist sicher kein carcinomatöser. Aus der zuerst erfolgenden Füllung des aboralen Sackes lassen sich keine Schlüsse ziehen, da sie auch bei den Ulcussanduhrformen das Gewöhnliche ist.

Zu einem anderen diagnostischen Irrtum kann jedoch die für längere Zeit isoliert bestehende Füllung des oralen Magensackes bei Ulcussanduhrmagen einmal führen, nämlich zu einer Verwechslung mit Pylorusdefekt durch Carcinom. Zur Illustration verweise ich auf Krankengeschichte und Röntgenbild des unten beschriebenen Falles T, bei der sich vorübergehend diagnostische Schwierigkeiten erhoben, bis nach 7 Stunden die Füllung des aboralen Sackes vor sich ging. Der durchaus glatte, keine Zacke oder Aussparung aufweisende Abschluß des Magenschattens nach

Digitized by Google

unten zu spricht hier in erster Linie gegen das Bestehen eines carcinomatösen Pylorusdefektes.

An dieser Stelle, im Zusammenhange mit den Tumoren der großen Kurvatur, müssen wir auch derjenigen Formveränderungen gedenken, die durch anliegende, sei es normale, sei es vergrößerte Organe oder durch extraventrikuläre Tumoren auf den Magen ausgeübt werden. Am häufigsten ist es die gasgeblähte Flexura lienalis des Colons, die mehr oder weniger erhebliche Eindellungen der großen Kurvatur bis zu Pseudosanduhrformen, besonders des ptotisch-atonischen Magens hervorbringt. Diese Eindellungen sind gleichmäßig, glattlinig und erstrecken sich stets über größere Partien des Magens. Da der Magen sich zuweilen mit seiner Kontrastfüllung in die Einschnitte der Haustren hineindrängt und andererseits die Kontraststoffe hier und dort durch die prall gefüllten Haustren weggedrückt werden können, so ist Gelegenheit zur Entstehung stark gezackter und auch allmählich verlaufender, verwaschener Konturen gegeben. Die Nähe des sichtbaren stark luftgefüllten Colons und die verhältnismäßig regelmäßigen Anordnungen der Auszackungen werden auf die richtige Grundursache hinleiten.

Extraventrikuläre solide Organe, wie die vergrößerte Milz, oder auch außerhalb des Magens liegende aber ihn bedrängende Geschwülste bringen glattlinige und sanft gebogene Eindellungen und Aussparungen hervor. Sporn- und Zapfenbildung, lappige Zeichnung der Konturen, typisch röhrenförmige Verengerungen können von extraventrikulären Tumoren nicht erzeugt werden.

Bei der äußerst ungünstigen Prognose bezüglich der Operabilität, welche die Carcinome der kleinen Kurvatur bieten, ist es ein glücklicher Umstand, daß sie in ihrer Häufigkeit weit hinter denen des Pylorus zurückstehen. Unter unserem Material betrug die Anzahl der Carcinome der kleinen Kurvatur nur 18%. Von 15 Fällen waren allein zwei der Resektion noch zugänglich. Alle anderen hatten bereits ausgedehnte Drüsenmetastasen gesetzt oder erstreckten sich so hoch nach der Cardia hinauf, daß die Resektion sich technisch nicht mehr durchführen ließ. Wie bereits früher erwähnt, zeigen die Carcinome der kleinen Kurvatur seltener die mit umfangreicher Tumorbildung einhergehenden Formen, sondern sind vorzugsweise infiltrierende mit starker Schrumpfung einhergehende Geschwülste. Diese Schrumpfung im Bereiche der kleinen Kurvatur hat eine charakteristische Veränderung des Magenschattens zur Folge. Der Magen wird in seiner Längsachse verkürzt, die kleine Kurvatur verläuft infolge des Schrumpfungsprozesses annähernd geradlinig. Da die große Kurvatur ihre ursprüngliche Länge behält und nur passiv hochgezogen wird, wird sie gewissermaßen im Verhältnis zur kleinen Kurvatur zu groß und zeigt eine auffallend starke, zuweilen fast kreisförmige Krümmung bei großem queren Durchmesser des Magens. Der ganze Magenschatten erhält dadurch eine gedrungene, kurze,

Digitized by Google

plumpe Form wie ein runder Sack. Größere Schattenaussparungen fehlen meist, höchstens zeigt die Linie der kleinen Kurvatur leichte wellige und zackige Unregelmäßigkeiten. Sieben von unseren 15 Fällen, die sämtlich durch Laparotomie kontrolliert wurden, zeigen die plumpe Magenform in ausgesprochenem Maße, drei weniger deutlich. Fünf, mehr nach dem Pylorus zu gelegene Carcinome der kleinen Kurvatur hatten ausgesprochen fungösen Charakter mit deutlichen Schattenaussparungen im Röntgenbild. Hier hatte auch der übrige Magenschatten die normale Angelhakenform beibehalten. Die beiden resecierten Carcinome gehörten zu den fungösen. Wir konnten also den Satz bestätigen, daß erhaltene Angelhakenform für Operabilität spricht (Holzknecht).

24. F., J., 38 J., aufgen. 18. XI. 12. Seit 2–3 Jahren magenleidend. Druck, Völlegefühl, saures Aufstoßen. Vereinzelt Erbrechen, 1–2 Stunden nach dem Essen. Mäßiger Gewichtsverlust. — Ziemlich guter Ernährungs- und Kräftezustand. Kein Tumor zu tasten trotz weicher Bauchdecken. HCl neg., Ges.-Ac. 40. Milchsäure positiv. — Röntgen (Fig. 25): Kleine Kurvatur verkürzt von leicht wellenförmigem Verlauf. Relativ großer Querdurchmesser des Magens. Plumpe Magenform. Angelhakenform infolge Schwindens der Hubhöhe aufgehoben. — Operation: Auf der kleinen Kurvatur reitendes, infiltrierendes Carcinom. Lebermetastasen. Zwerchfell ganz infiltriert. Inoperabel. — Glatte Wundheilung.

25. H., L., 48 J., aufgen. 15. V. 11. — Seit 2 Jahren magenleidend. Druckgefühl und saures Aufstoßen ½ Stunde nach dem Essen. Seit 6 Wochen Erbrechen, zuweilen von kaffeesatzartiger Beschaffenheit. Gewichtsabnahme, zunehmendes Schwächegefühl. — Elender, kachektischer Zustand. Kein Tumor palpabel, vielleicht unter dem l. Rippenbogen undeutliche Resistenz. HCl neg., Milchsäure positiv, lange Bacillen vorhanden. — Röntgen (Fig. 26): Kurze plumpe Magenform, kleine Kurvatur verkürzt. Aufgehobene Hubhöhe. Leicht welliger Verlauf der Linie der kleinen Kurvatur. — Operation: Tumor der kleinen Kurvatur. Drüsenmetastasen. Inoperabel. — Glatte Wundheilung.

26. K., A., 69 J., aufgen. 7. V. 12. Seit 4 Monaten Appetitmangel. In den letzten Wochen öfters Erbrechen und 25 Pfund Gewichtsabnahme. — Abgemagert, kachektisch. Im Epigastrium starke Bauchdeckenspannung, kein Tumor fühlbar. HCl neg., Ges.-Ac. 30, Milchsäure positiv. — Röntgen (Fig. 27): Kleine Kurvatur fast geradlinig und verkürzt verlaufend. Große Kurvatur hoch über der Nabelmarke. Großer Querdurchmesser des Magens, infolgedessen kurze plumpe Magenform. — Operation: Tumor der kleinen Kurvatur. Magen stark nach oben gezogen, so daß die Resektion großen technischen Schwierigkeiten begegnen würde. Daher Gastroenterostomie. Kräfteverfall und Herzschwäche. 14 Tage nach der Operation Exitus.

27. D., Fr., 53 J., aufg. 25. IV. 13. Seit ¼ Jahr Anfälle von Magenschmerzen, besonders nach dem Essen. Nie Erbrechen. — Etwas mager, ziemlich gesunde Gesichtsfarbe. Im Epigastrium verschieblicher Tumor fühlbar. HCL neg., Milchsäure positiv, lange Bacillen vorhanden. — Röntgen (Fig. 28): Kurze plumpe Magenform. Stark unregelmäßig, zackiger Verlauf der Linie der kleinen Kurvatur, an einer Stelle Doppelkontur. — Operation: Carcinom der kleinen Kurvatur. Pylorus frei. Wegen ausgedehnter Metastasen in Mesocolon inoperabel. Wundheilung glatt.

Digitized by Google

25.

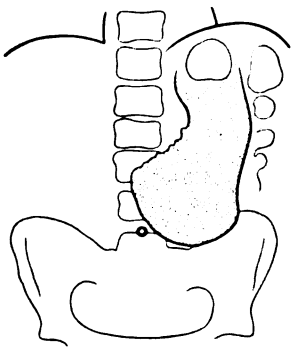

26.

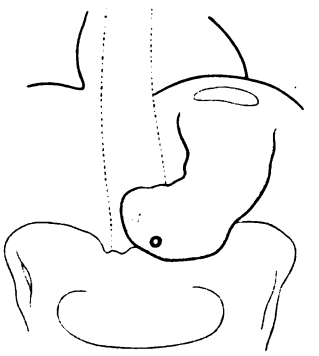

27.

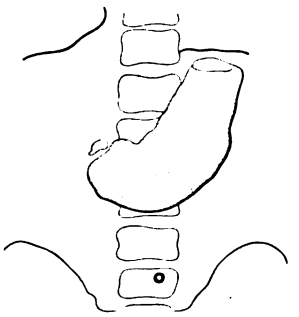

28.

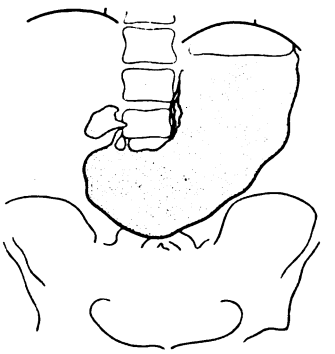

29.

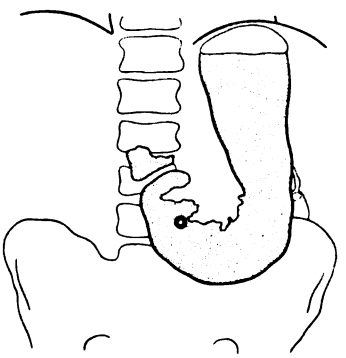

30.

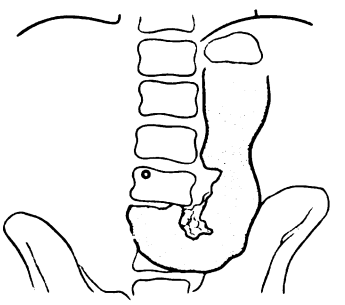

Digitized by Google

28. A., J., 49 J., aufgen. 28. III. 13. Seit ½ Jahr magenleidend. Viel Sodbrennen. Nie Erbrechen. Gewichtsverlust, Mattigkeit. — Sehr blaß und abgemagert. Im Epigastrium links ein diffuser undeutlich begrenzbarer Tumor. HCl neg., Ges.-Ac. 5, Milchsäure positiv. — Röntgen (Fig. 29): Große lappige Aussparung an der kleinen Kurvatur. Wegen fortgeschrittener Kachexie inoperabel. Kein Eingriff.

29. R., F., 60 J., aufgen. 20. XI. 11. Unter dem l. Rippenbogen ein über faustgroßer bis nach rechts herüberreichender Tumor. Vollständig fest fixiert. HCl neg. — Röntgen (Fig. 30): Magen ptotisch. Angelhakenform erhalten. An der kleinen Kurvatur eine umfangreiche lappige Aussparung, die bis zur Mitte des Magenkörpers heraufreicht. Inoperabel. Kein Eingriff.

Auch bei dem Carcinom des Fundus und der Cardiagegend wiegt die infiltrierende Form gegenüber der fungösen vor. Umfangreichere Füllungsdefekte sind daher kaum zu beobachten. Leichte Unregelmäßigkeiten der Schattenkontur und Lumenverengerungen werden von der im Stehen dort vorhandenen Magenblase überdeckt. Es kann daher zweckmäßig sein, die Aufnahme im Liegen vorzunehmen, um eine glatte Ausfüllung des Fundusteiles mit Kontrastmassen zu bewirken. Häufig weist stagnierende Kontrastsubstanz im unteren Oesophagusdrittel auf die Verengerung der Cardia hin. Wir beobachteten drei derartige Fälle. In dem einen derselben handelte es sich allerdings um einen fast den ganzen Magen infiltrierenden Scirrhus.

30. S., G., 48 J., aufgen. 15. I. 13. Seit 6 Wochen schmerzhaften Druck in der Speiseröhre beim Schlucken. Jetzt passiert nur noch flüssige Kost. Hochgradig abgemagert. Magenschlauch dringt glatt in den Magen ein. — Röntgen (Fig. 31): Starke Verengerung des ganzen Fundusteiles. Im unteren Oesophagusabschnitt stagnierende Kontrastmassen. — Operation: Großer Tumor der Cardiagegend. Gastrostomie. 3 Tage später Exitus.

31.

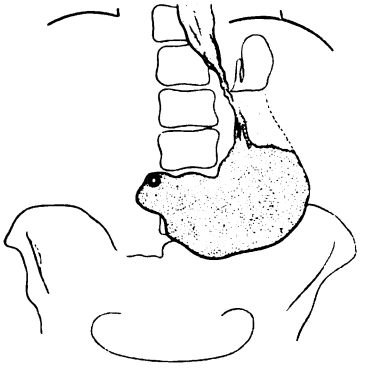

32.

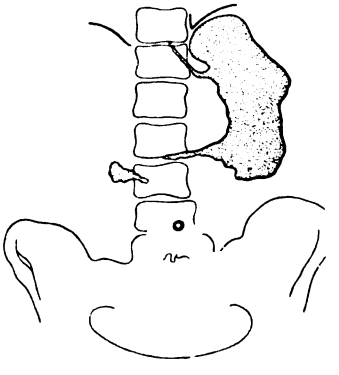

31. K., A., 53 J., aufgen. 25. VI. 12. Seit 3 Jahren leichte Magenverstimmungen. Seit 3 Monaten Druckgefühl, viel Aufstoßen und Erbrechen. — Stark abgemagert. Oberhalb des Nabels flächenhafte, nicht nachweisbar verschiebliche Resistenz. HCl negativ, Ges.-Ac. 60, Milchsäure positiv, lange Bacillen vorhanden. Beim Einführen der Sonde Stenosengefühl in der Cardiagegend. — Röntgen (Fig. 32): Verkleinerung des Magens in allen Durchmessern.

Digitized by Google

Baryum im unteren Oesophagusabschnitt. Zackig unregelmäßige Magenkonturen. – Operation: Großes Carcinom fast des ganzen Magens. Ausgedehnte Metastasen. – Wundheilung glatt.

Das Röntgenbild des diffus infiltrierenden Scirrhus des Magens, der in seinen ausgesprochensten Fällen den sog. „Feldflaschenmagen" erzeugt, ist äußerst charakteristisch. Hier ist die Röntgenuntersuchung den klinischen Methoden meist überlegen, denn der Palpation sind diese hochstehenden, unter der Leber versteckten Magen selten zugänglich. Stagnation, Milchsäuregärung der Ingesta fehlen meist infolge des dauernden Offenstehens des starr infiltrierten Pylorus. Die eingeführte Sonde findet den Magen nach dem Probefrühstück leer. Wir konnten drei hochgradige carcinomatöse Schrumpfmägen im Röntgenbilde festhalten. Da der Schrumpfungsprozeß den Magen in allen Richtungen verkleinert, so stellt derselbe im Röntgenbilde oft nur einen kurzen hochstehenden Schlauch dar. Die Hubhöhe und mit ihr die Angelhakenform sind geschwunden. In unseren Fällen konnte nur 1 mal ein unsicherer palpatorischer Befund erhoben werden, 2 mal war er negativ. Da infolge der Inkontinenz des Pförtners und der Aufhebung der Hubhöhe eine vorzeitige Entleerung des Probefrühstückes eingetreten war und sich daher der Magenchemismus nicht feststellen ließ, so waren die charakteristischen Röntgenbilder für die Diagnose ebenso wertvoll wie für das therapeutische Verhalten. Es wurde naturgemäß nach Erkennung des ganz diffusen krebsigen Prozesses von jedem operativen Eingriff abgesehen.

32. M., L., 41 J., aufgen. 3. V. 12. Seit $^1/_2$ Jahr magenleidend. Druck. Viel Aufstoßen. Kein Erbrechen. Sie kann nicht mehr flach liegen, sondern muß halb sitzend schlafen. Beim flachen Ausstrecken trete eine unangenehme ziehende Spannung in der Magengegend auf. — Sehr abgemagert und blaß. Dicht oberhalb des Nabels ein gänseeigroßer Tumor fühlbar, der sich anscheinend in das Epigastrium fortsetzt. Nach dem Probefrühstück gelingt es nicht, mit der Sonde etwas nach oben zu bringen. – Röntgen (Fig. 33): Der ganze Magen ist in einen hochstehenden schmalen Schlauch verwandelt. Keine Hubhöhe mehr vorhanden. Kein Eingriff.

33. S., A., 49 J., aufgen. 30. IV. 13. Seit $^1/_4$ Jahr magenleidend. Schmerzhaftes Hungergefühl, das bei Nahrungsaufnahme schwindet. Seit $^1/_4$ Jahr zuweilen Erbrechen. – Ziemlich gutes Fettpolster, blasses Aussehen. Kein Tumor fühlbar. — Röntgen (Fig. 34): Zirkuläre Einengung der aboralen $^2/_3$ des Magens, der in einen hochstehenden Schlauch ohne Hubhöhe verwandelt ist. — Operation: Großer Teil der Magenwandung in eine derbe Platte verwandelt Zahlreiche Metastasen. Inoperabel. Exitus an Pneumonie.

34. B., B., 49 J., aufgen. 15. V. 12. Seit 2 Jahren magenleidend. Druck. Zuweilen Aufstoßen. Kein Erbrechen. — Mager, nicht blaß. Ein Tumor nicht fühlbar. Keine Rückstände. HCl neg., Milchsäure neg. – Röntgen (Fig. 35): Hubhöhe des Magens geschwunden. Derselbe ist in einen schmalen, kurzen Schlauch verwandelt. Nur der Fundusteil ist noch etwas weiter geblieben. — Von einem Eingriff wird abgesehen, da sicher auf Grund des Röntgenbildes Inoperabilität anzunehmen ist.

Digitized by Google

Diejenige Hoffnung, welche man zunächst in erster Linie auf das neue Verfahren der Röntgendarstellung des Magenkrebses gesetzt hatte, es würde nunmehr eine wirkliche Frühdiagnose des Magenkrebses möglich werden, ist nicht in Erfüllung gegangen, und zwar aus verschiedenen Gründen. Erstens zeigt uns das Röntgenbild nur solche Veränderungen der Magenwandung an, die in die Silhouette des Magenschattens hineinfallen, d. h. wenn sie bei sagittaler Strahlenrichtung an einer der Kurvaturen gelegen sind. Wenn auch zuzugeben ist, daß man bei schräger Durchstrahlungsrichtung noch einen schmalen Streifen vor und hinter den Kurvaturen beherrschen würde, so wird man doch die regelrecht an der Vorder- oder Hinter-

33.

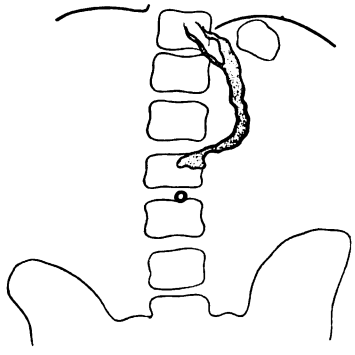

34.

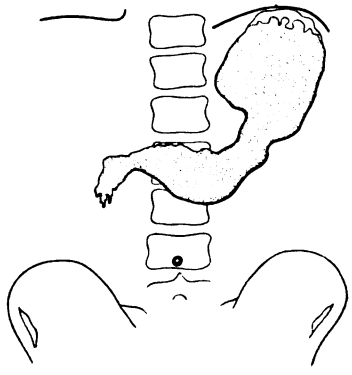

35.

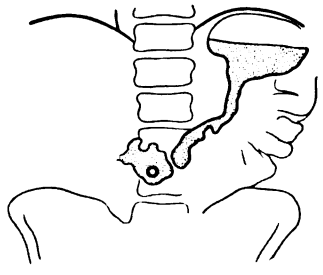

wand des Magens gelegenen Veränderungen nicht darstellen können. Erst wenn der Prozeß fortschreitet und die Kurvaturen ergreift, sehen wir die charakteristischen Aenderungen in der Linienführung auftreten, sofern es sich um fungöse über die Schleimhautoberfläche hinausragende Carcinome handelt. Die infiltrierende Form wird auch dann der Erkennung noch Schwierigkeiten bereiten können, da wir geringfügige Einziehungen von peristaltischen Formveränderungen schwer zu trennen vermögen. Erst der fortgeschrittene Prozeß mit deutlicher Schrumpfung ist mit Sicherheit zu erkennen. Bei dem Verdacht auf Wandinfiltrate ist die Beobachtung des Ablaufs peristaltischer Wellen auf dem Leuchtschirme empfohlen worden,

Digitized by Google

da an den verhärteten Wandpartien ein Abflachen oder Aussetzen der peristaltischen Welle zu erwarten ist. In noch objektiverer Weise kann die kinematographische Serie zu diesem Zwecke verwertet werden. Uns fehlen Erfahrungen in dieser Richtung.

Der zweite Grund für die schlechten Aussichten einer Frühdiagnose beim Magencarcinom ist in äußeren Umständen gelegen. Das Magencarcinom verläuft in seinen Anfängen fast symptomlos oder macht nur so geringe Störungen, daß auch sensiblere Patienten sich nicht zum Aufsuchen ärztlicher Hilfe veranlaßt fühlen. Ja, die tägliche Erfahrung lehrt, daß ein Magencarcinom schon inoperabel sein kann in dem Augenblick, wo es dem Träger die ersten Beschwerden macht. Daher besteht auch für die Zukunft wenig Aussicht, daß sich die Anzahl der in Behandlung kommenden Frühfälle unter dem Einflusse der Röntgendiagnostik wesentlich mehren wird. Es bleibt den Fortschritten der Operationstechnik und dem Ausbau anderer therapeutischer Verfahren, vielleicht auch der Entwicklung ganz andersartiger diagnostischer Methoden überlassen, die Krebsstatistik wesentlich zu verbessern.

Für die Erkennung und Behandlung des Magencarcinoms leistet uns, wie soeben gezeigt wurde, das Röntgenverfahren die wertvollsten Dienste. Für unsere wissenschaftliche Kenntnis dieses Leidens hat es jedoch kaum Neues hinzubringen können. Anders beim Ulcus des Magens. Hier hat das Röntgenverfahren in mancher Hinsicht Neues geschaffen. Nicht nur, daß wir eine ganz andere Vorstellung von der Häufigkeit der schweren Formen des penetrierenden Ulcus gewonnen haben, es bedurfte erst eingehender Studien und der Gewinnung reichlicher Erfahrung, bis die erhaltenen Bilder eine richtige Deutung erfuhren, es mußte erst eine Röntgensymptomatologie des Magenulcus geschaffen werden. Es ist wohl nicht zu viel gesagt, daß das Röntgenverfahren die chirurgische Behandlung der schweren Ulcusformen erst in eigentlich zielbewußte Bahnen gelenkt hat.

Die radiologische Darstellung des flachen, unkomplizierten Ulcus rotundum, dessen Behandlung dem internen Mediziner zusteht, ist bisher nicht gelungen. Alle Versuche, ein Festhaften schattengebender Substanzen auf dem Ulcus herbeizuführen, schlugen fehl. Für positiv gehaltene Erfolge erwiesen sich alsbald als Täuschungen. Der glatte Grund des flachen Ulcus bietet eben dem Kontrastbrei keine bessere Haftfläche als die gesunde Magenschleimhaut selbst.

In vielen Fällen jedoch weist der von Ulcus befallene Magen andere radiologische Symptome auf, die für Ulcus eigentümlich sind. So gerät die Muskulatur des Magenabschnittes, in welchem das Ulcus liegt, häufig in einen chronischen Reizzustand, der eine länger andauernde spastische Kontraktion derselben zur Folge hat. Dieselbe erscheint auf dem Röntgenbild als — dem Ulcus meist gegenüberliegende — Einschnürung, die sich durch

Digitized by Google

ihre Tiefe und die Steilheit ihrer Ränder von der normalen peristaltischen Welle deutlich unterscheidet. Besonders beweisend sind die Einziehungen im Bereiche der oralen Magenhälfte, in der ja die peristaltischen Wellen erst als flache Eindellung beginnen, um sich gegen den Pylorus dann mehr und mehr zu vertiefen.

Einer von den wenigen Fällen, in denen wir bei der Operation ein nicht penetrierendes Ulcus fanden und bei dem eine tiefe Einziehung an der großen Kurvatur zur richtigen Diagnose führte, war der folgende. Das vorhandene Ulcus war weder penetrierend noch bestand überhaupt eine Adhärenz mit der Umgebung. Die Lage des Ulcus an der Hinterseite des Magens hätte wohl auch bei größerer Tiefe des Geschwürskraters, als sie sich tatsächlich fand, die Darstellung des Geschwürs auf der Platte verhindert.

36.

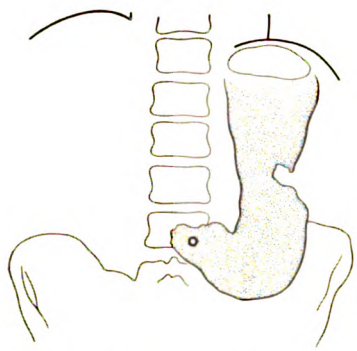

35. F., Chr., 49 J., aufgen. 20 XI. 13. Seit ½ Jahr magenleidend. Magendruck, Aufstoßen und Sodbrennen nach dem Essen, nie Erbrechen. — Abgemagert. Kein Tumor zu fühlen. HCl neg. — Röntgen (Fig. 36): Geringe Einschnürung an der großen Kurvatur in Magenmitte. Keine Nebenhöhle. — Operation: In Höhe der leichten Einschnürung, die auch jetzt sichtbar ist, findet sich an der Hinterwand ein nicht penetrierendes flaches Ulcus. Die erkrankte Stelle des Magens ist am Pankreas adhärent, aber leicht lösbar. Querresektion. — Verlauf glatt, beschwerdefrei entlassen.

37.

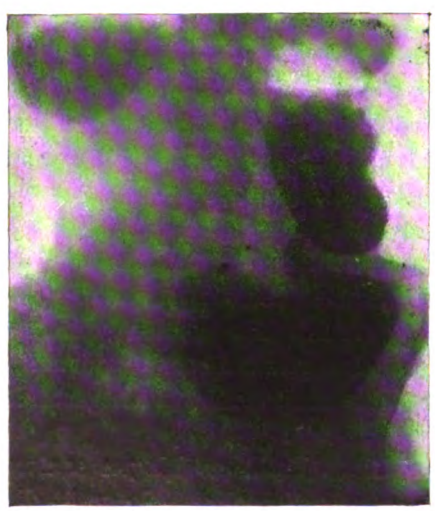

Ein weiteres Merkmal für Bestehen eines floriden Ulcus ist die von H a u d e k betonte Verlängerung der Entleerungszeit des Magens. Nach dem Gesagten wird es nicht wundernehmen, wenn bei dem Ulcus der Pylorusregion infolge des erwähnten spastischen Reizzustandes der Muskulatur ein ausgeprägter Pylorospasmus entsteht. Aber auch das pylorusferne Ulcus der Pars media ruft nach H a u d e k einen spastischen Kontraktionszustand des Pförtners und ein selteneres Oeffnen desselben hervor. Die Entleerungszeit der R i e d e r'schen Mahlzeit wird dadurch auf 6 und mehr Stunden verlängert. Eine sehr schöne autoptische Bestätigung dieses Symptoms konnten wir bei einem Fall von Ulcus penetrans der kleinen Kurvatur beobachten, das dem mittleren Magenteil angehörte.

Digitized by Google

36. K., C., 49 J., aufgen. 14. VII. 13. Seit 6—7 Jahren magenleidend. Schmerzen meist 1½ Stunden nach dem Essen. Sehr vereinzeltes Erbrechen, niemals blutigen Charakters. — Sehr magere Frau, blaß, nicht kachektisch. Kein abnormer Tastbefund. Kein umschriebener Druckschmerz. Hyperacidität. — Röntgen (Fig. 37): Typischer Sanduhrmagen. Aboraler Sack reicht bis gut handbreit unterhalb des Nabels. Nebenhöhle in der Mitte der kleinen Kurvatur sichtbar. In derselben Höhe die tiefe von der großen Kurvatur her sich erstreckende Einschnürung. — Operation: Nach Eröffnung des Abdomens fand sich neben einer tiefen im Verlaufe der Operation allmählich vollkommen verschwindenden Sanduhreinziehung der Magenmitte scheinbar eine sehr enge Stenose des nicht narbig veränderten Pylorus, in die der Finger kaum einzudringen vermochte. Erst nach geraumer Zeit, als die in lähmendem Sinne wirkenden Reize der Baucheröffnung zu wirken begannen, wurde der Pylorus schlaff und ganz normal durchgängig. Es hatte tatsächlich nur ein heftiger spastischer Kontraktionszustand des Pylorus vorgelegen, den wir als Fernwirkung des Ulcus im Sinne Haudek's aufzufassen haben.

An der kleinen Kurvatur fand sich in Höhe der zuerst bestehenden Einziehung ein Ulcustumor, in dessen Mitte der die Magenwandung invaginierende Finger eine kraterförmige Vertiefung fühlte. Querresektion. Der Ulcustumor ließ sich ohne Eröffnung des Kraters vom Pankreas ablösen. Verlauf glatt. Beschwerdefrei entlassen.

Es hatte also in diesem Falle nicht nur ein umschriebener Spasmus in Geschwürshöhe, sondern auch eine spastische Pylorusstenose bestanden, wodurch auch im aboralen Magensack Retention mit nachfolgender Dilatation resultierte.

Das Symptom der verzögerten Entleerung wird uns besonders wertvoll sein in denjenigen Fällen, wo nach erfolgloser interner Therapie ein chirurgischer Eingriff erwogen wird, aber weder der klinische Befund so eindeutig ist, wie wir es zur Vornahme eines Eingriffes verlangen müssen, noch das Röntgenbild Veränderungen zeigt, wie sie nachstehend beschrieben werden sollen.

Nachdem, wie gesagt, die Versuche fehlgeschlagen waren, das einfache Ulcus ventriculi zur röntgenologischen Darstellung zu bringen, teilte zuerst Reiche (1909) einen Fall von penetrierendem Ulcus ventriculi mit, das auf dem Röntgenbilde als deutliche Ausstülpung des Magenschattens zu sehen war. Die Ausstülpung hatte pilzförmige Gestalt und betraf die Gegend der kleinen Kurvatur. Die Richtigkeit der Deutung des Befundes wurde durch die Obduktion erhärtet. Es fand sich ein in das Pankreas perforiertes Geschwür. Diese Beobachtung blieb zunächst alleinstehend bis Haudek in einer Folge bahnbrechender Veröffentlichungen den wohl umrissenen Symptomenkomplex des penetrierenden Ulcus aufstellte.

Die einzelnen Symptome, welche Haudek forderte, waren folgende:

1. Ein abnormer Wismutfleck, der vom Magenfüllungsbilde sich divertikelartig abhebt oder mit diesem durch ein Schattenband verbunden ist, zumeist nach der kleinen Kurvatur gelegen.
2. Eine Gasblase oberhalb desselben.
3. Längeres Zurückbleiben von Wismut an dieser Stelle.
4. Das Fehlen der palpatorischen Beeinflussung dieses Fleckes.

Digitized by Google

Während zunächst Haudek selbst seine Befunde für Seltenheiten hielt, mehrten sich in der Folge seine Beobachtungen, so daß er schon Ende 1910, nach weniger als Jahresfrist, über 23 eigene Fälle verfügte. Diese Häufigkeit des penetrierenden Ulcus verblüffte zunächst, selbst bei Berücksichtigung der Tatsache, daß Haudek ein sehr großes Material zur Verfügung stand, denn das Ulcus penetrans war bisher für eine recht seltene Erkrankung gehalten und nur ausnahmsweise bei Sektionen zu Gesicht gekommen. Der scheinbare Widerspruch findet jedoch in Folgendem seine Erklärung. Früher war das Ulcus penetrans klinisch kaum zu diagnostizieren, und es konnte nur bei denjenigen Kranken, die infolge irgend einer Komplikation des Ulcus im Krankenhause zur Operation oder zur Sektion kamen, der penetrierende Charakter des Ulcus erkannt werden. Heute werden auch zahlreiche Ulcera, die nur vorübergehend in klinische Behandlung kommen, durch das Röntgenverfahren als penetrierende aus der großen Menge der Magenulcera herausgehoben.

Hier ist also eine ganz erhebliche Ueberlegenheit der Röntgenmethode gegenüber den klinischen Untersuchungsmethoden zu verzeichnen. Sie ist auch praktisch so besonders bedeutungsvoll geworden, weil die Tatsache, ob penetrieren doder nicht, für den einzuschlagenden Weg der Behandlung entscheidend ist. Nachdem einmal der penetrierende Charakter eines Ulcus sichergestellt und damit die Möglichkeit schwerer anatomischer Veränderungen gegeben ist, wird man von der rein internen Therapie nicht mehr die Erfolge erwarten, wie sie bei dem einfachen flachen Ulcus erzielt werden. Die früher auch bei strengster interner Therapie nicht ausheilen wollenden Ulcera sind uns heute kein Rätsel mehr, seitdem wir so relativ häufig den Befund tief in die Nachbarorgane sich erstreckender Höhlenbildungen erheben. Daß die Entstehung so schwerer Veränderungen nicht immer an ein langjähriges Bestehen gebunden ist, beweist ein kürzlich von uns mit Querresektion erfolgreich behandelter Fall, wo sich bei einem 19 jährigen Mädchen ein in das Pankreas perforiertes Ulcus der kleinen Kurvatur mit umfangreichem Ulcustumor fand.

37. B., P., 19. J., aufgen. 3. XI. 13. Seit 2 Jahren magenleidend. Häufig Magendruck, in letzter Zeit Schmerzen nach dem Essen. Sehr selten Erbrechen, nie blutig. – Ziemlich guter Allgemeinzustand. Kein Druckschmerz, kein Tumor palpabel. HCl neg., Ges.-Ac. 35. — Röntgen (Fig. 38): An der kleinen Kurvatur eine divertikelartige Ausstülpung (Nebenhöhle) ohne Luftblase. Keine Einziehung sichtbar. Nach 6 Stunden Rest in der Nebenhöhle (Fig. 39). — Operation: Kraterförmiges auf der kleinen Kurvatur reitendes Ulcus, das in das Pankreas perforiert ist. Querresektion. Verlauf glatt, beschwerdefrei entlassen.

Zur Bewertung der einzelnen Symptome des Haudek'schen Komplexes hat Haudek selbst gelegentlich mit Nachdruck betont, daß die Diagnose Ulcus penetrans nur nach Auffindung des gesamten als charakteristisch bezeichneten Symptomenkomplexes und nicht eines einzelnen Symptoms gestellt werden soll, da sonst Fehldiagnosen leicht möglich seien.

Digitized by Google

So konnte Haudek mehrmals eine abnorme Gasblase bei Sanduhrabschnürung der Pars pylorica gegen die Pars cardiaca ohne tiefgreifendes Ulcus beobachten. Umgekehrt kann jedoch auch eines der geforderten Symptome fehlen, ohne daß damit die Diagnose hinfällig würde. So vermißten wir in nahezu einem Drittel unserer Fälle die Gasblase in der Nische. Das ist ohne weiteres verständlich, da die Möglichkeit der Gasretention in der Nische nur gegeben ist, wenn bei dem stehenden Patienten der Eingang zum Krater an seinem oberen Rande eine Schwellenbildung aufweist, oder das Dach der Nische eine Neigung gegen den Magen zu besitzt, die das Entweichen des Gases zu verhindern mag. Bei entsprechender Lagerung des Patienten ist es naturgemäß möglich aus jeder wie auch geformten Nische das Gas abfließen zu lassen.

Der häufigen Darstellbarkeit des Ulcus penetrans kommt der Umstand zu statten, daß es mit Vorliebe gerade an der kleinen Kurvatur liegt und daher für die gewöhnliche sagittale Durchstrahlungsrichtung in die Silhouette des Magens hineinfällt. Riedel fand von 119 Ulcusfällen 116 an der kleinen Kurvatur. Bei begründetem Verdacht auf Ulcus penetrans, aber negativem Befund in sagittaler Aufnahmerichtung empfiehlt es sich, auch in schrägem Strahlendurchgange nach Schattenvorsprüngen zu suchen.

38.

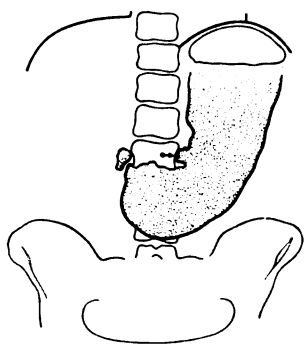

39.

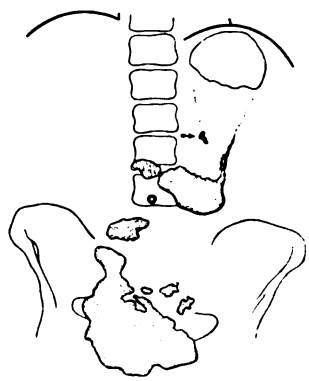

Daß auch den Magen nicht penetrierende Ulcera, die nur stark aufgeworfene kallöse Ränder besitzen, bei geeignetem Sitz radiologisch nachweisbar sind, konnte Haudek durch einen autoptisch kontrollierten Fall nachweisen. Es zeigte sich bei der Operation, daß zwar ein 1 cm tiefer Krater bestand, jedoch weder die Magenwand durchbrochen war, noch überhaupt Verwachsungen im Ulcusbereich vorhanden waren.

Diese Fälle sind jedoch sicher Seltenheiten. Die von uns radiologisch nachgewiesenen Ulcera waren sämtlich penetrierend. Meist wird ein Geschwür, das im Verlaufe seines Bestehens stark schwielige Ränder entwickelt, auch perigastritische Veränderungen hervorrufen und penetrierenden Charakter annehmen.

Digitized by Google

Die in Nachbarorgane, Leber oder Pankreas, ausgedehnt durchgebrochenen Ulcera pflegen infolge der derben Verwachsungen, der kallösen Beschaffenheit der Ränder, der narbigen Veränderungen an dem angenagten Organ von größeren Tumormassen umgeben zu sein, die klinisch von echter Tumorbildung nur schwer oder gar nicht zu unterscheiden sind. Ja, sogar nach Eröffnung des Bauches kann die Differentialdiagnose Carcinom oder Ulcus noch große Schwierigkeiten bereiten. Allerdings sprechen sehr ausgedehnte, zunächst fast unentwirrbare Verwachsungen in der Gegend des Krankheitsherdes eher für Ulcus als Carcinom. In solchen Fällen ist das Röntgenbild, das ohne Berücksichtigung der umgebenden Schwielenmassen nur den Kern des Prozesses, nämlich die Ulcushöhle darstellt, von größtem diagnostischem Werte und nicht mißzuverstehen. Denn selbst vorausgesetzt, daß ein echter Magentumor einmal ausgedehnt ulcerieren und ausgehöhlt werden kann, so wird die Höhlenbildung nicht die Magenwandung überschreiten, jedenfalls niemals in der divertikelartigen Form des penetrierenden Ulcus. Auch würden die bei Carcinom außerdem vorhandenen ins Magenlumen vorragenden Tumormassen durch ihre charakteristischen Aussparungen den wahren Charakter des Prozesses verraten. Uns sind in dieser Hinsicht niemals diagnostische Schwierigkeiten oder Irrtümer begegnet. Nur eine Form dürfte, wie es klinisch und selbst pathologisch-anatomisch der Fall sein kann, der Diagnose kaum zugänglich sein, nämlich das auf der Basis eines Ulcus penetrans entstehende Carcinom.

Die bisher beschriebenen dem Röntgenstrahl zugänglichen Veränderungen durch Ulcus sind durch den lokalen Zerstörungsprozeß hervorgerufen. Nun schädigt aber jedes Magenulcus nicht nur denjenigen Teil, den es zerstört, sondern es bringt auch an entfernteren Teilen des Organs Veränderungen hervor. Eine derselben, welche funktioneller Art ist, haben wir bereits bei Besprechung des einfachen Ulcus kennen gelernt, nämlich die spastische Einziehung der Magenwand gegenüber dem Ulcus. Sie findet sich in derselben Weise häufig als Begleiterscheinung des penetrierenden Geschwürs. Zunächst ist dieselbe rein funktionell und völlig rückgängig, offenbar auch in hohem Grade abhängig von der Belastung des Organs mit Inhaltsmassen, sowie dem Reiz der Speisen und des Magensekretes auf die Ulcuswundfläche. Erreicht die Einziehung höhere Grade, so ruft sie eine Teilung des Magens in zwei Säcke, die sog. Sanduhrform hervor. Wegen des nur zeitweiligen Bestehens der Form ist dieselbe als intermittierender Sanduhrmagen bezeichnet worden. Die Kenntnis dieser Form hat uns erst das Röntgenverfahren vermittelt. Früher nahm man an, daß nur die Ulcusnarbe durch ihre Schrumpfung, nicht aber das floride Ulcus die Sanduhrform hervorzubringen vermöge, man wußte nichts von der großen Bedeutung, welche Magenspasmen für die Magenform haben können. Die ersten Beobachtungen von intermittierendem Sanduhrmagen wurden 1907 von Salomon mitgeteilt. Er fand tiefe Einziehungen an der gro-

Digitized by Google

ßen Kurvatur, die den Magen in zwei Abschnitte zerteilten und minutenlang bestehen blieben. Bei eröffnetem Bauche sind die Einziehungen des intermittierenden Sanduhrmagens nur selten zu beobachten (z. B. Schmitt), da die pathologischen Reize der Baucheröffnung offenbar in lähmendem Sinne auf die Magenmuskulatur wirken. So fanden sich in einer ganzen Reihe unserer Operationsberichte Vermerke in dieser Hinsicht.

38. N., 59 J. Seit 17 Jahren magenleidend. Sehr mager. Hyperacidität. — Röntgen (Fig. 40): Ausgesprochene Sanduhrform. Zwischen Fundus und Corpus Maximum der Enge. Bei der Operation war die Sanduhrform völlig verschwunden. Es fand sich ein kallöses Ulcus der kleinen Kurvatur in der Höhe der Einschnürung.

40.

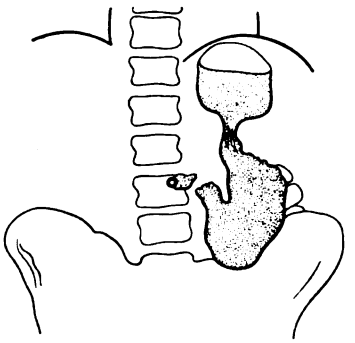

41.

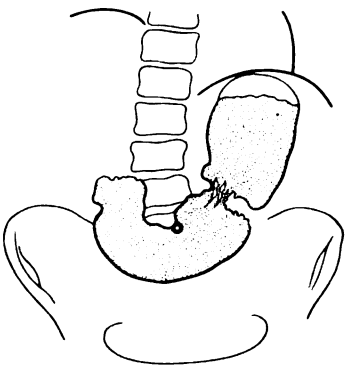

39. F., D., 66 J. Seit 15 Jahren magenleidend. Vor 3 Jahren zwei beträchtliche Magenblutungen. Starke Beschwerden. Sehr abgemagert. Undeutlicher Tumor oberhalb des Nabels. Hyperacidität. — Röntgen: Sanduhrmagen. Keine Nebenhöhle sichtbar. Keine Aussparungen. — Operation (Fig. 41): An der kleinen Kurvatur ein walnußgroßer derber Tumor. Sanduhrform geschwunden. Querresektion nach Billroth I. Präparat: Kallöses Ulcus wie mit dem Locheisen ausgestanzt. — Glatter Wundverlauf.

Nur durch die Persistenz des Kontraktionszustandes unterscheidet sich der spastische Sanduhrmagen von dem intermittierenden. Zuweilen läßt sich dieser Dauerspasmus durch Atropin zum Verschwinden bringen. Während wir früher keine in die Augen springende Wirkung des Atropins bei den geeigneten Fällen konstatieren konnten, kam in letzter Zeit ein Ulcusmagen in unsere Beobachtung, bei dem ein unzweifelhaft Spasmus lösender Einfluß des Atropins bestand.

Es handelte sich um eine 58 j. Frau mit Ulcusanamnese, die uns von der medizinischen Klinik zugewiesen wurde. Dort hatte das Röntgenbild das Vorhandensein eines typischen Sanduhrmagens ergeben. Als Verbindung der beiden Magensäcke bestand nur eine schmale Baryumstraße. Wegen der heftigen bei jeder Nahrungsaufnahme, besonders aber nach Einnahme der Kontrastmahlzeit bestehenden Schmerzen wurde der Pat. mehrmals Atropin verabreicht. Die Folge war zunächst das Schwinden der Schmerzen. Der Einfluß der Kur war

Digitized by Google

jedoch ein noch nachhaltiger. Es zeigte sich nämlich erstens, daß bei der von uns drei Tage später verabfolgten Kontrastmahlzeit die von der Pat. so sehr gefürchteten Schmerzen nicht wieder auftraten, und zweitens als objektiver Beweis der Atropinwirkung bei wiederholten Untersuchungen das Fehlen jeder Einziehung am Magen. Man könnte einwenden, daß es sich bei der Pat. um einen intermittierenden Sanduhrmagen gehandelt habe, nicht um einen spastischen. Dagegen spricht jedoch die außerordentliche Regelmäßigkeit des Auftretens von Schmerzen nach Nahrungsaufnahme vor der Atropinwirkung und das endgültige Fehlen derselben nach der Atropindarreichung. Das Röntgenbild dieses Falles zeigte übrigens eine ausgebildete Nebenhöhle mit Luftblase, die sich bei der Operation als ein in Leber und Pankreas penetrierendes Ulcus erwies. Nach erfolgter Querresektion glatter Heilungsverlauf. Pat. wurde beschwerdefrei mit 5 Pfund Gewichtszunahme entlassen.

Oefters gelingt es einen bei geringerer Füllung auftretenden Krampf durch stärkere Füllung zu überwinden (Eisler).

Wenn auch die spastische Einziehung an der großen Kurvatur in vielen Fällen auf Ulcerationen im betreffenden Magenabschnitte schließen läßt, so spricht andererseits das Fehlen einer Einziehung durchaus nicht gegen das Vorhandensein eines Geschwürs, da häufig auch Ulcera ohne jeden Spasmus beobachtet werden.

Wir konnten eine ganze Reihe von penetrierenden Ulcera ohne jede Andeutung eines Spasmus beobachten, von denen ich folgende als Beispiele bringen möchte.

40. S., D., 47 J., aufgen. 23. VI. 13. Seit 4—5 Jahren magenleidend. Druck und Völlegefühl. Seit 4 Monaten stärkere Schmerzen. Jetzt täglich Erbrechen, meist kurz nach dem Essen. — Sehr mager. Kein Tumor palpabel. HCl positiv, Milchsäure neg. — Röntgen (Fig. 42): An der kleinen Kurvatur dicht oberhalb des Pylorus eine divertikelartige Ausstülpung ohne Luftblase. — Operation: Tumor mit zentralem Krater an der kleinen Kurvatur. Kette derber, vergrößerter Drüsen bis fast Cardia. Querresektion. Ulcus selbst nicht als sicher carcinomatös entartet zu erkennen, dagegen Metastase in einer Lymphdrüse mikroskopisch festzustellen. — Verlauf glatt, beschwerdefrei entlassen.

41. M., K., 71 J., aufgen. 21. VII. 13. Seit 5—6 Jahren magenleidend. Schmerzen nach schwerverdaulichen Speisen. Kein Erbrechen, aber Sodbrennen. — Noch rüstig, aber recht mager. Druckempfindlich an umschriebener Stelle im Epigastrium, kein Tumor palpabel. HCl positiv, Ges.-Ac. 65. — Röntgen (Fig. 43): Kirschgroße Ausstülpung ohne Luftblase in der Mitte der kleinen Kurvatur. — Operation: Kleiner Ulcustumor an der kleinen Kurvatur, mit zentralem Krater, nicht penetrierend. Querresektion. Verlauf glatt.

42. S., H., 46 J., aufgen. 31. X. 13. Pat. hatte vor 3 Jahren einen Unfall, indem er sich beim Fällen eines Baumes mit dem Stiel der abgleitenden Axt in den Bauch rannte. Sofort Erbrechen von Blut. Im Anschluß daran häufig Magenschmerzen. Wiederholtes Bluterbrechen. Innere Behandlung ohne nachhaltigen Erfolg. — Mager, nicht stärker anämisch. Im Epigastrium Druckschmerz, keine Resistenz. Freie HCl positiv, Ges.-Ac. 50, Milchsäure neg. — Röntgen (Fig. 44): Deutliche Nebenhöhle ohne Luftblase in der Mitte der kleinen Kurvatur. Keine spastische Einziehung. — Operation: Es findet sich ein penetrierendes mit dem Pankreas verwachsendes Ulcus der kleinen Kurvatur. Querresektion. — Verlauf glatt. Beschwerdefrei entlassen.

Digitized by Google

Andererseits kommen auch Spasmen der Magenmuskulatur ohne organische Veränderungen der Magenwandung vor. So konnte Schlesinger zwei Fälle von totalem Gastrospasmus bei Cholecystitis und Cholelithiasis nachweisen, der als Begleiterscheinung der Schmerzanfälle auftrat. Weiterhin kann eine ursprünglich durch Ulceration hervorgerufene spastische Sanduhrform auch nach Excision des Ulcus fortbestehen, worauf zuerst de Quervain aufmerksam machte. Offenbar besteht hier jedoch ein durchgreifender Unterschied, ob die Entfernung des Ulcus durch Excision

42.

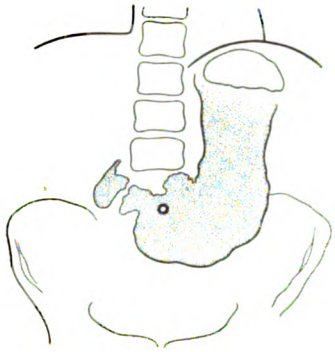

43.

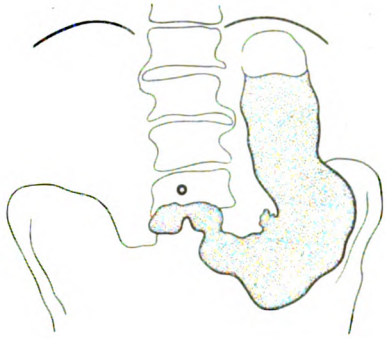

44.

oder durch Querresektion vorgenommen wird, da ja in letzterem Falle nicht nur der vom Spasmus befallene Magenabschnitt völlig entfernt wird, sondern auch die ganze Nervenreizleitung des Magens durch den umfangreichen Eingriff eine völlige Umwälzung erfährt. So ist es wohl erklärlich, daß bei der Nachuntersuchung unserer resecierten Fälle in keinem Falle ein bestehen gebliebener Spasmus gefunden wurde. Ueber die weiteren Ergebnisse dieser Nachkontrollen wird alsbald ausführlich berichtet werden.

Auch auf rein nervöser Basis (Tabes, Hysterie) können Magenspasmen bestehen (Stierlin).

Digitized by Google

Nach alledem ist die spastische Einziehung der Magenwand kein durchaus eindeutiges Symptom und daher nur mit einer gewissen Vorsicht zur Ulcusdiagnose zu verwerten.

Im Gegensatz zum funktionellen Charakter des intermittierenden und spastischen Sanduhrmagens stellt der narbige Sanduhrmagen einen nicht mehr ausgleichbaren Dauerzustand organischer Natur dar. Zwei Faktoren tragen zu seiner Entstehung bei. Erstens die schrumpfende Wirkung des Ulcus auf seine Umgebung, denn ein Ulcus vergrößert sich nicht in demselben Umfange wie es immer neue Teile seiner Umgebung ergreift. Die frisch ulcerierten Teile verfallen vielmehr alsbald der narbigen Schrumpfung. In seiner Wirkung auf die Umgebung läßt sich das Ulcus mit der Raffung durch eine Tabaksbeutelnaht vergleichen. So ist es verständlich, daß nach Excision eines gar nicht umfangreichen Ulcus plötzlich ein unerwartet großes Loch in der Magenwand klafft, wie wenn der Schnürverschluß eines Tabaksbeutels gelöst worden wäre. Diese vom Ulcus ausgehende Schrumpfung muß naturgemäß in dem Sinne wirken, daß der betreffende Magenabschnitt gegenüber den anderen Magenteilen verengert wird und bei Fortschreiten des Prozesses eine sanduhrförmige Einschnürung entsteht.

45.



45 a.

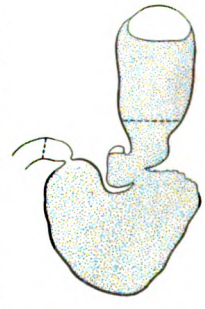

Der zweite Faktor, welcher zur Bildung des narbigen Sanduhrmagens beiträgt, hat seinen Ursprung in der Einziehung des spastischen Sanduhrmagens. Die zunächst nur funktionelle und bei Nachlassen des Spasmus völlig ausgleichbare Einziehung führt bei ununterbrochen langem Bestehen schließlich zu einer Schrumpfung der sämtlichen Gewebsanteile des betroffenen Magenabschnittes. Wir können diesen Vorgang im Vergleich mit ähnlichen Verhältnissen in der Gelenkpathologie als Kontraktur der Magenwand bezeichnen. So wird die spastische Einziehung allmählich mehr und mehr fixiert, der spastische Sanduhrmagen erstarrt in seiner Form.

43. H., S., 36 J. Seit Jahren magenleidend. In letzter Seit heftige Beschwerden, die für Ulcus sprechen. — Magere Frau. Im Epigastrium links neben der Mittellinie flache tumorartige Resistenz, die schmerzhaft ist. Hyperacidität. — Röntgen (Fig. 45): Hochgradiger Sanduhrmagen. Nebenhöhle mit Luftblase an der kleinen Kurvatur. — Operation: Organischer

Digitized by Google

Sanduhrmagen, durch Verwachsungen und Stränge fixiert. An der kleinen Kurvatur ein kraterförmiges kallöses Ulcus, das mit der Leber verwachsen und in das Pankreas perforiert ist. Pylorus narbig stenosiert. Querresektion des aboralen Magensackes mit dem Pylorus und der Sanduhrenge, sowie dem das Ulcus enthaltenden Teile des oralen Magensackes nach Billroth I. (Die Grenzen des querresecierten Stückes sind in Fig. 45 a angegeben.) — Verlauf glatt; beschwerdefrei entlassen.

44. L., 39 j. Frau. Seit 24 Jahren magenleidend. Mehrmals Blutbrechen. Jetzt dauernd heftige Beschwerden. — Sehr anämische, abgemagerte Frau. Umschriebener Druckschmerz im Epigastrium. Hyperacidität. — Röntgen (Fig. 46): Sanduhrmagen. Divertikelartige Ausstülpung an der kleinen Kurvatur. — Operation: Dem Röntgenbilde entsprechend organische Stenose, Sanduhrform bedingend. Gegenüber ein derber Ulcustumor, der in das Pankreas hineinreicht. Querresektion nach Billroth I. Glatter Heilungsverlauf.

45. Sch., 54 j. Frau. Seit 20 Jahren magenleidend. In letzter Zeit zunehmende Beschwerden. Nüchtern besonders starke Schmerzen. Blasse, sehr magere Frau. Im Epigastrium eine flächenhafte, unbestimmte, kaum verschiebliche Resistenz. Keine Hyperacidität. Röntgen (Fig. 47): Sanduhrmagen, an der kleinen Kurvatur Nische mit Luftblase. — Operation: Organische Stenose in der Magenmitte. In gleicher Höhe ein sattelförmiges Ulcus der kleinen Kurvatur. Resektion nach Reichel. Glatte Heilung. Beschwerdefrei bei der Nachuntersuchung.

46. Str., 39 j. Frau. Vor 9 Jahren heftige Magenblutungen in anscheinend voller Gesundheit. Seit 7 Jahren zeitweise heftige Magenkrämpfe. In letzter Zeit viel Erbrechen, auch nachts. — Recht magere Frau. Magen bis zur Symphyse herabreichend. Kein Tumor fühlbar. Mäßiger diffuser Druckschmerz im Epigastrium. — Röntgen (Fig. 48): Ausgesprochener Sanduhrmagen ohne Nebenhöhle. — Operation: Organische Einziehung in der großen Kurvatur. Auf der kleinen Kurvatur reitendes, tiefes kallöses Ulcus, das in das Pankreas perforiert ist. Resektion nach Billroth I. Glatter Verlauf. — Bei der Nachuntersuchung nach ½ Jahr Pat. voll arbeitsfähig, völlig beschwerdefrei, von blühendem Aussehen.

47. F., C., 49 J., aufgen. 22. VIII. 13. Von jeher schwacher Magen. Seit 10 Jahren stärkere Beschwerden, besonders heftig in den letzten 3—4 Jahren. Zeitweise täglich Erbrechen. — Sehr abgemagert. Resistenz im Epigastrium ohne besondere Druckempfindlichkeit. — Röntgen (Fig. 49): Nebenhöhle mit Luftblase, Sanduhrform des Magens. Nach 6 Stunden Rest in der Nebenhöhle (Fig. 50): — Operation: Großer Ulcustumor an der kleinen Kurvatur, der mit Leber und hinterer Bauchwand ausgedehnt verwachsen ist. Zentraler Krater in die Leber penetriert. Querresektion. Glatte Heilung.

Während der spastische Sanduhrmagen in ganz reiner Form vorkommt, pflegt der narbige Sanduhrmagen gewöhnlich noch eine spastische Komponente aufzuweisen. Ist die narbige Sanduhrenge an sich bedeutend, so kann ein gleichzeitig sich gewissermaßen darauf setzender Spasmus zum völligen Abschluß der beiden Magensäcke gegeneinander führen. Die eingenommenen Speisen verweilen in einem solchen Fall stundenlang im oberen Teil, ohne daß auch nur eine Spur in den unteren Sack gelangt, bis schließlich bei Nachlassen der Kontraktion die Füllung des letzteren schnell vor sich geht.

Digitized by Google

46.

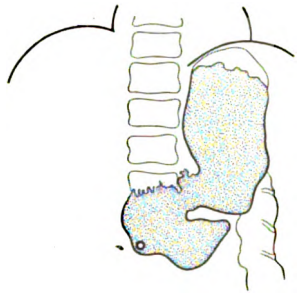

47.

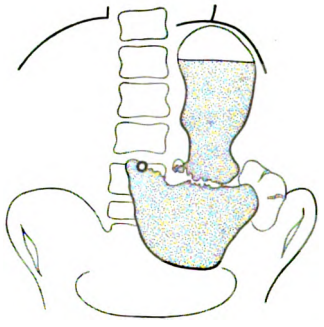

48.

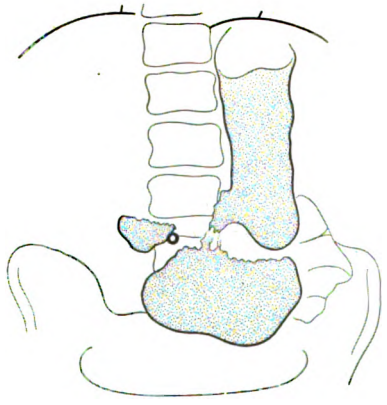

49.

50.

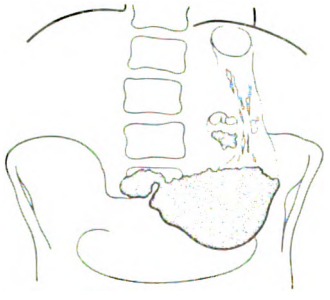

Digitized by Google

Wir konnten einen derartigen Fall beobachten, wo angesichts der ersten unmittelbar nach der Mahlzeit angefertigten Aufnahme ein Streit der Meinungen entstand, ob ein Pylorusdefekt oder ein Sanduhrmagen vorliege. Gegen Pylorusdefekt sprach die ausgesprochen gleichmäßig gerundete Form des Magenschattens ohne jede Unregelmäßigkeit der Kontur und ohne Füllungsdefekte. Ferner war der am unteren Pol des Magenschattens sich ansetzende feine Schattenstreifen für einen durch Carcinom entstandenen „Pyloruszapfen" doch von ungewöhnlicher Zartheit. Ein zweites Bild 2 Stunden nach der Mahlzeit ergab denselben Befund, erst nach 6 Stunden wurde die Entscheidung zugunsten der Sanduhrmagendiagnose gefällt. Es zeigte sich jetzt ein bis ins kleine Becken herabreichender großer aboraler Magensack, der durch Uebertritt der Kontrastsubstanz durch die Enge sichtbar geworden war.

49. T., S., 31 J., aufgen. 2. IX. 13. Seit 4 Jahren magenleidend. Häufig Erbrechen 3—4 Stunden nach dem Essen, in letzter Zeit täglich. — Stark abgemagert, anämisch. Kein Tumor tastbar. Kein umschriebener Druckschmerz. Hyperacidität. — Röntgen (Fig. 51): Hochgradiger Sanduhrmagen. Die Füllung des aboralen Sackes geht erst nach 6 Stunden vor sich (Fig. 52). — Operation: Narbiger Sanduhrmagen, die Enge etwa fingerdick. Kallöser Tumor an der kleinen Kurvatur, der mit Leber und Pankreas verwachsen ist. Querresektion. — Verlauf glatt; in erheblich gebessertem Allgemeinzustand entlassen.

51.

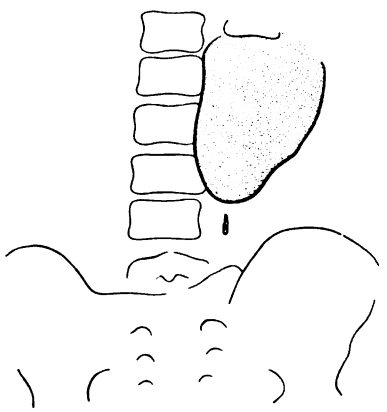

52.

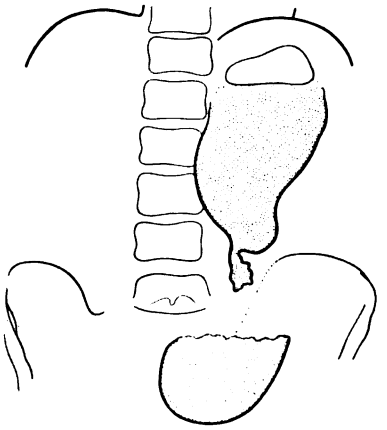

Für die Beurteilung unserer Operationserfolge beim Magenulcus haben wir uns ausgiebig der Röntgenkontrolle bedient. Besonders wertvoll war sie uns bei denjenigen mit Gastroenterostomie behandelten Fällen, welche keinen vollen Erfolg des Eingriffes aufwiesen. So konnten wir bei drei älteren Fällen, welche wegen Ulcus der Pars media mit Gastroenterostomie behandelt waren, nachweisen, daß zwar die Gastroenterostomieöffnung gut durchgängig geblieben, jedoch die Ulceration unbeeinflußt war oder gar noch zugenommen hatte. Seither haben wir daraufhin die Gastroenterosto-

Digitized by Google

53.

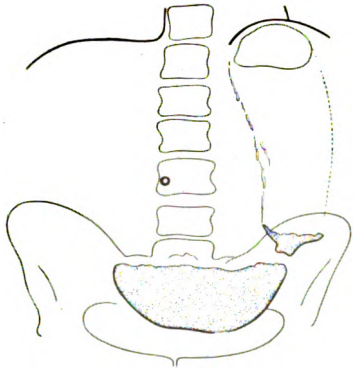

54.

55.

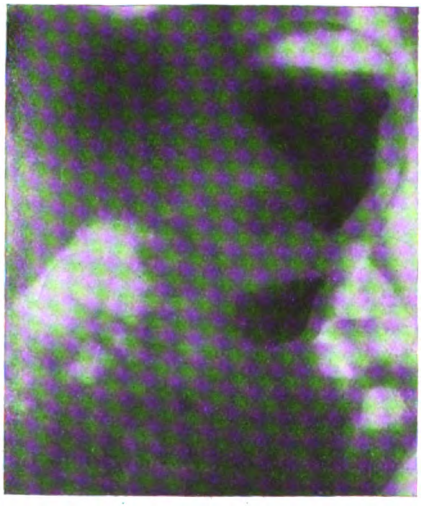

Digitized by Google

mie für das Ulcus der Pars media endgültig verlassen und stets die Querresektion des erkrankten Magenabschnittes ausgeführt. Bei einem dritten Falle funktionierte die Gastroenterostomie nicht mehr, wie mit Röntgenbild festzustellen war. Hier hatte das Ulcus sich nach der Operation noch mächtig ausgedehnt und durch seine bis zur Anastomose reichende Schwielenbildung die Oeffnung nahezu verschlossen.

Die in Frage kommenden Fälle sind folgende:

50. E., 48 j. Frau. Seit vielen Jahren magenleidend. Vor 3 Jahren hier mit Gastroanastomose und Gastroenterostomie wegen Ulcussanduhrmagens behandelt. Niemals ein deutlicher Erfolg. Jetzt wieder die alten Beschwerden in verstärktem Maße. — Sehr mager. Magen stark ektatisch. Druckempfindlich im Epigastrium. Tumor nicht zu tasten. Hyperacidität. — Röntgen (Fig. 53): Sanduhrmagen. Die Gastroenterostomie funktioniert nicht. Ausgesprochene Ptose und Ektasie. — Operation: Ausgedehnte kaum entwirrbare Verwachsungen. Ulcus callosum der kleinen Kurvatur, mit Leber und Pankreas verwachsen. Gastroenterostomieöffnung bis auf Kleinfingerdicke verengt, da die schwieligen Ulcusränder bis an die Anastomosenöffnung heranreichen. Resektion nach Reichel. Verlauf glatt. Nach 4 Mon. Nachuntersuchung: Beschwerdefrei. 30 Pfund Gewichtszunahme.

51. N., 59 j. Frau. Seit 17 Jahren magenleidend. Vor 2 Jahren (1911) hier mit Gastroenterostomie wegen Ulcus callosum der kleinen Kurvatur und Sanduhrmagen behandelt. Beschwerden nicht behoben. Vollsein. Schmerzen. Aufstoßen. Vor ½ Jahr heftiges Blutbrechen. Langsame Erholung. — Blasse, mittelmäßig genährte Frau. Umschriebener Druckschmerz im Epigastrium. Anacidität. Keine Rückstände. — Röntgen (Fig. 54): Sanduhrform. Gut funktionierende Gastroenterostomie am aboralen Teil. — Erneuter Eingriff wird abgelehnt.

56.

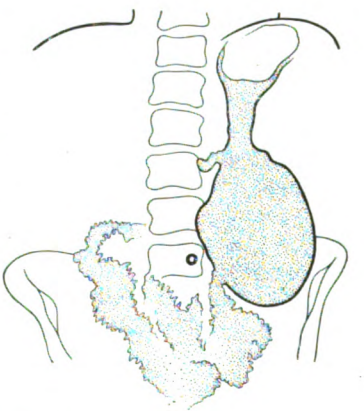

52. B., 41 j. Frau. Seit 8 Jahren typische Ulcusbeschwerden mit einmaliger heftiger Magenblutung. Vor 5 Jahren anderwärts Gastroenterostomie mit ganz vorübergehender Besserung. — Sehr magere Frau. Keine Hyperacidität. Kein besonderer Palpationsbefund. — Röntgen (Fig. 55): Hochgradige Sanduhrenge, die sich über eine längere Strecke hinzieht. Zwischen den beiden Magensäcken findet sich nur eine schmale bandförmige Verbindung. An der kleinen Kurvatur des oralen Teiles ist eine tiefe Nebenhöhle mit Gasblase sichtbar. An der tiefsten Stelle des aboralen Sackes ist die funktionierende Gastroenterostomie zur Darstellung gekommen. — Operation: Ausgedehnte Verwachsungen, die Sanduhrform nur wenig ausgesprochen. Das Ulcus reicht in die hintere Bauchwand und das Pankreas hinein. Querresektion. — Verlauf: Pneumonie. Langsame Erholung.

53. G., J., 41 J., aufgen. 14. XI. 13. Seit dem 12. Lebensjahr Magenschmerzen. 1907 Gastroenterostomie mit Murphyknopf, 1911 wegen Stenosierung der Gastroenterostomieöffnung erneute Gastroenterostomie mit Naht. Danach ist Pat. nur 4 Wochen beschwerdefrei, dann wieder Erbrechen und die alten Beschwerden. — Röntgen (Fig. 56): Ulcus penetrans. — Auf Wunsch unoperiert entlassen.

Digitized by Google

Literatur.

Adler, Diagnose des Ulcus ventriculi et duodeni mittelst Röntgenstrahlen. Journ. of Amer. Assoc. Vol. LV. Nr. 20. — Arnsperger, Röntgenuntersuchung des Magendarmkanals und ihre Ergebnisse für Physiol. und Pathol. Leipzig 1912. — Ashbury, Röntgenbefunde bei Ulcus ventriculi und duodeni. Amer. Roentgen Ray Society. 1910. — Aubourg, Sanduhrmagen. Bulletin et Mém. de la soc. de Radiol. 1910. — Baron und Barsony, Röntgendiagnostik des Ulcus duodeni etc. Wien. klin. W. 1912. Nr. 41. — Barret und Leven, Der Magen im Stehen und Liegen. Bull. et Mém. de la Soc.de Radiol. de Paris. 1911. Nr. 25. — Dies., Sanduhrmagen. Ibid. 1911. Nr. 22. — Braun, Ueber die Operabilität der Magenkrebse. D. m. W. 1909. Nr. 30. S. 1304. — Brown, Die Röntgenstrahlen in der Diagnostik von Magendarmerkrankungen. Med. Comm. of the Masachusetts. 1912. — Cordua, Ulcus ventr. callos. Aerztl. Verein Hambg. (Ref. Fortschr. d. Röntgenstr. XVII. 3.) — Dietlen, Beobachtungen über Magenperistaltik. Verh. d. Deutsch. Röntg.-Ges. 1911. Bd. VII. — Eisler, Röntgendiagnose des Magengeschwürs. Münch. m. W. 1912. S. 701. — Eisler und Kaufmann, Radiolog. Studien über die Magenfüllung. Verh. d. Deutsch. Röntgen-Ges. 1911. Bd. VII. — Faulhaber, Jetziger Stand der Diagnose des Ulcus ventriculi. Würzburger Aerzteabend. (Ref.: Münch. m. W. 1911. S. 2176.) — Finckh, Röntgenolog. Diagnostik chirurg. Magenkrankheiten. Bruns' Beitr. Bd. 68. S. 170. — Groedel und Levi, Fall von doppeltem kallösem Ulcus ventr. Ztschr. f. Röntgenk. u. Radiumforschg. Bd. 14. Nr. 3. — Dies., Intermitt. Sanduhrmagen. Fortschr. d. Röntgenstr. Bd. XVII. Heft 2. — Groedel, Die Magenbewegungen. Ergänzungsbd. 27 der Fortschr. auf d. Röntgenstr. Hamburg 1912. — Groedel und Schenk, Die röntgenolog. Symptome der nicht chirurg. Magenerkrankungen. Med. Klinik 1912. Nr. 28. — Groedel und Seyberth, Tierexper. Unters. über den Einfluß der Röntgenmahlzeit auf die Magenform. — Haudek, Das penetrierende Magengeschwür und der Wert seines Nachweises. 82. Vers. d. Naturf. u. Aerzte 1910. — Ders., Radiolog. Beiträge zur Diagnose des Ulcus und Carcinoma ventr. Münch. m. W. 1911. Nr. 8. — Ders., Differentialdiagnose des Ulcus penetrans im Röntgenbilde. Berl. klin. W. 1911. S. 1783. — Ders., Die unterscheidenden Merkmale zwischen Magengeschwür und Magenkrebs im Röntgenbilde. Wien. klin. W. 1912. Nr. 2. — Ders., Diagnost. Wert der Magenantiperistaltik. Arch. of the Roentgen Ray. März 1913. — Hesse, Geben uns die in der Radiologie zur Verwendung kommenden Metallsalze ein falsches Bild von Form und Größe des Magens? Berl. klin. W. 1911. Nr. 21. — Holzknecht und Jonas, Die radiolog. Diagnostik der intra- und extraventrikulären Tumoren. Wien 1908. — Holzknecht, Röntgendiagnostik des Magens. Jahreskurse f. ärztl. Fortbildg. Aug. 1911. — Ders., Die neueren Fortschritte der Röntgenuntersuchung des Verdauungstractus. Berl. klin. W. 1911. Nr. 4. S. 158. — Kaestle, Röntgenuntersuchung des Magens in Lehrb. d. Röntgenkunde v. Rieder-Rosenthal. 1913. — Kienböck, Radiolog. Diagnose der Magen- und Darmerkrankungen. Wien. m. W. 1912. Nr. 16. — Klieneberger, Diagnose des Carcin. ventr. Sammlg. klin. Vorträge. (Volkmann.) 652/653. — Kretschmer, Differentialdiagnose des benignen und malignen Sanduhrmagens. Berl. klin. W. 1911. Nr. 29. — Oettinger und Bonniot, Sanduhrmagen. Bull. et Mém. de la Soc. de Radiol. de Paris. 1901. Nr. 27. — Perussia, La diagnosis radiolog. del Carcinom. gastrico. Policlinico. Sept. 1911. — Pirie, The diagnosis of disease of the stomach by the X-rays. Edinb. med. journ. Aug. 1912. — de Quervain, Röntgendiagnostik des runden Magengeschwürs. Münch.

Digitized by Google

m. W. 1911. Nr. 17. — Reiche, Röntgendiagnose des penetr. Magengeschwürs. Ebenda. 1911. Nr. 1. — Renaux, Radiolog. Diagnose des Ulcus ventr. Journ. de Radiol. April 1911. — Rieder, Radiolog. Untersuchungen des Magens und Darms beim lebenden Menschen. Münch. m. W. 1904. Nr. 35—37. — Ders., Zur Topographie des Magendarmkanals beim lebenden Menschen nebst Untersuchungen über den zeitlichen Ablauf der Verdauung. Fortschr. d. Röntgenstr. 1904. Nr. 8. — — Ders., Das Röntgenverfahren im Dienste der Erkennung und Behandlung der Magendarmerkrankungen. 29. Kongr. f. innere Med. Wiesbaden. — Schmieden, Magenerkrankungen im Röntgenbilde. Berl. klin. W. 1908. S. 2180. — Schmieden und Härtel, Röntgenunters. chirurg. Magenkrankheiten. Ebenda. 1909. S. 669 u. 721. — Schmieden, Differentialdiagnose zwischen Magencarcinom und Magengeschwür. Arch. f. klin. Chir. Bd. 96. S. 254. — Schlesinger, Totaler Gastrospasmus röntgenologisch nachgewiesen bei Cholecystitis und Cholelithiasis. Berl. klin. W. 1912. Nr. 26. — Ders., Grundformen des normalen und pathol. Magens und ihre Entstehung. Ebenda. 1910. Nr. 43. — Ders., Differentialdiagnose des Ulcus penetr. im Röntgenbilde. Ebenda. 1911. S. 1645. — Schlesinger und Nathanblut, Erfolge und Aussichten einer konservat. Therapie des Sanduhrmagens nebst Beiträgen zur röntgenolog. Diagnostik derselben. Mitt. Grenzgeb. Bd. XXII. Heft 5. — Schütz, Ulcus ventr. und Ulcus duodeni. Wien. klin. W. 1912. Nr. 14. — Schwarz, Zum Reicheschen Röntgenbefund bei tiefgreifendem Ulcus ventr. Wien. med. W. 1911. Nr. 4 u. 14. — Ders., Röntgendiagnose des Ulcus ventr. Ges. f. inn. Med. u. Kinderheilk. zu Wien. Sitzg. 23. 2. 11. — Ders., Röntgenuntersuchung des Digestionstractus. Berl. klin. W. 1912. S. 725. — Strauß und Brandenstein, Ulcus penetr. ventr. und Sanduhrmagen. Ebenda. 1911. Nr. 28. — Skinner, Durchleuchtung des Magendarmkanals. Amer. Roentgen Ray. Society 1910. — Stierlin, Die Röntgendiagnose der geschwürigen und indurativen Prozesse des Magendarmkanals. Med. Ges. zu Basel. Sitzg. 11. Mai 1911. — Ders., Röntgenolog. Erfahrungen über Magenspasmen. Münch. m. W. Nr. 15. u. 16.

Digitized by Google

XXVII.

AUS DER

CHIRURGISCHEN KLINIK ZU TÜBINGEN.

DIREKTOR: PROF. DR. G. PERTHES.

Ueber Ostitis fibrosa.

Von

Privatdozent Dr. **Hans Kolaczek,**
Assistenzarzt der Klinik.

(Mit 6 Abbildungen und Taf. IV.)

Das von Paget im Jahre 1882 zuerst aufgestellte Krankheitsbild der „Ostitis deformans", für das sich in den letzten Jahren der von v. Recklinghausen bei seiner ersten eingehenden Beschreibung im Jahre 1891 geprägte Name „Ostitis fibrosa" immer mehr eingebürgert hat, hat besonders im letzten Jahrzehnt das Interesse von Chirurgen und pathologischen Anatomen in immer steigendem Maße wachgerufen. Und zwar waren es für den Chirurgen im wesentlichen zwei Gesichtspunkte, unter denen die Krankheit für ihn Interesse gewann, erstens wegen ihrer Bedeutung für das Zustandekommen von Spontanfrakturen, zweitens wegen ihrer Beziehung zu dem rätselhaften Krankheitsbild der sog. „Knochencysten".

Im Sommer 1913 kam in der Tübinger Klinik ein derartiger Fall zur Beobachtung, der lange diagnostische Schwierigkeiten machte, bis die histologische Untersuchung eines zur Probe entnommenen Gewebsstücks schließlich die Entscheidung brachte, und zwar im Sinne seiner Zugehörigkeit zur Ostitis fibrosa. Den mir von meinem Chef, Herrn Prof. Perthes, gütigst überlassenen Fall lasse ich zunächst folgen:

Frau Dorothea Kn., 26 J., gebürtig aus Homburg in der Rheinpfalz, seit 3 Jahren wohnhaft in Friedrichshafen. Familienanamnese o. B. Pat. selbst war früher stets gesund, jedenfalls bis zu ihrer Verheiratung mit 23 Jahren; Periode regelmäßig. Ihre erste Entbindung war am 20. VII. 11: das Kind, ein Mädchen, war ganz gesund, wurde von der Pat. $^1/_4$ Jahr lang gestillt,

Digitized by Google

starb mit 1 Jahr an Lungenentzündung. Die Schwangerschaft und Entbindung war ganz normal ohne Kunsthilfe verlaufen. Etwa 4 Wochen vor der Entbindung, also Mitte Juni 1911, hatte Pat. an der Stirn wie am l. Handrücken und am l. Unterschenkel zuerst eine flache Auftreibung des Knochens bemerkt, die nicht schmerzhaft war. 2 Tage nach der Entbindung wurden diese Auftreibungen vom Arzt als „nußgroße fluktuierende pralle Schwellungen" festgestellt (während sie jetzt hart sind!). Bei der Aufnahme befindet sich Pat. am Ende ihrer zweiten Schwangerschaft. Während dieser Schwangerschaft bemerkte die Pat., daß sie schlecht gehen konnte; sie hatte Schmerzen in der r. Hüfte, als wenn man sie mit Messern stechen würde. Deshalb lag sie von Mitte Dezember an zu Bett. Am 7. I. 13 erlitt sie im Bett eine Spontanfraktur des r. Oberschenkels: sie erwachte mit Schmerzen, schrie auf; ihr Mann stellte fest, daß der Knochen gebrochen sei. Vom 9. I. bis 20. III. 13 lag sie im Krankenhaus in Ravensburg. Tuberkulin- und Wassermann'sche Reaktion fielen negativ aus. Trotzdem wurde bei ihr eine Schmierkur und Jodkali angewandt. Außerdem Gipsverband, Zugverband, Schiene. Durch Röntgenaufnahmen wurde der Erweichungsprozeß des Knochens eher als fortschreitend erkannt. Es wurde ein zentrales Sarkom angenommen, von einer Operation aber Abstand genommen. Bei Abnahme eines Gipsverbandes Anfang April wurde auch am r. Unterschenkel eine Spontanfraktur bemerkt. Um ihre Entbindung abzumachen, wurde sie nach Tübingen geschickt und zunächst in die chirurgische Klinik gebracht. Aufnahme am 5. V. 13. Nachträglich gibt Pat. noch auf Befragen an, daß sie in den letzten Jahren abgemagert sei. Im letzten Herbst wog sie nur noch 95 Pfund gegenüber früher 125—130 Pfund.

Befund: Grazil gebaute Frau, von etwas blasser Gesichtsfarbe, atrophischer Muskulatur, fehlendem Fettpolster. Deutliche Abmagerung. Temp. normal, Puls 90—100. Sie ist im 10. Monat gravid. Die Leber überragt perkutorisch 3 Finger breit den Rippenbogen; ihr Rand ist nicht zu fühlen. Lungen o. B. Herz: leises, blasendes (anämisches?) Geräusch anstatt des ersten Tones, an der Spitze und an allen Ostien hörbar.

Bei Betrachtung des Körpers fallen an verschiedenen Stellen eigentümliche Knochenauftreibungen auf. Dieselben sind unter normaler Haut gelegen, von knochenharter Konsistenz und nicht druckschmerzhaft. Auf der Stirn dicht neben der Mittellinie, mitten zwischen den Augenbrauen und der vorderen Haargrenze, sind zwei derartige buckelförmige Auftreibungen zu sehen und zu fühlen, eine größere rechts, eine kleinere links, beide mit einer Grundfläche von höchstens Talergröße. Eine weitere Verdickung sieht und fühlt man am 3. Metatarsus der l. Hand auf der Streckseite. Eine etwas größere Verdickung fühlt man an der l. Tibia etwas unterhalb der Mitte. Der r. Oberschenkel ist zwischen oberem und mittlerem Drittel gebrochen, zeigt abnorme Beweglichkeit, aber keine Krepitation. Er bildet einen nach innen offenen Winkel von etwa 160 Grad. Durch die dicke Muskulatur ist nichts Abnormes zu tasten. Ferner besteht am r. Unterschenkel etwa in der Mitte eine Spontanfraktur, abnorme Beweglichkeit, wenn auch in beschränktem Maße, keine Krepitation, keine Dislokation. Die Haut, bzw. Weichteile sind an der Frakturstelle aufgetrieben und fühlen sich derb an.

Röntgenbilder: R. Oberschenkel (Fig. 1): der Knochenschatten ist im allgemeinen recht schwach. Die Differenzierung von Corticalis und Markhöhle nicht sehr ausgesprochen. In der ganzen oberen Hälfte und sogar die Mitte des Knochens nach unten hin überschreitend, zeigt der Knochen eigentümliche Veränderungen: er ist in unregelmäßiger Weise bucklig aufgetrieben; die Begrenzung wird durch eine sehr schmale und wenig schattengebende Corticalis gebildet, die an manchen Stellen auch ganz durchbrochen ist. Von ihr gehen aus feinere und gleichfalls nur schwach schattengebende Knochenbälkchen, die sich bienenwabenartig verflechten und zwischen sich Räume verschiedener Größe einfassen, die nur einen sehr schwachen Schatten geben, nicht intensiver als die umgebende Muskulatur.

Digitized by Google

1.



2.

3.



Digitized by Google

4.

5.

6.

Digitized by Google

An der dicksten Stelle ist der Femur auf das anderthalbfache seiner natürlichen Dicke aufgetrieben. Eine Frakturstelle ist nicht zu erkennen.

Der r. Unterschenkel (Fig. 2) zeigt die Fibula ganz intakt, abgesehen von dem starken Knochenschwund. Dagegen zeigt die Tibia eine sehr auffallende Veränderung. In ihrer Mitte ist sie in einer Ausdehnung von 8—12 cm vollkommen verschwunden. Die beiden noch vorhandenen Enden hören mit einer ganz schwachen, zackigen Linie auf; zwei je $1^1/_2$ cm lange Knochenstacheln sind als einzige Reste des früheren Knochens zurückgeblieben. Der dazwischen liegende Raum unterscheidet sich bezüglich seiner Schattengebung und Struktur in nichts von den umgebenden Weichteilen. An dem unteren Tibiastück, 2 cm unterhalb der Defektgrenze, liegt eine unregelmäßige, 10 pfennigstückgroße rundliche Aufhellung, die gleichfalls in ihrem Innern noch einige Knochensepten erkennen läßt. An dem oberen Tibiastück findet sich dagegen 5 cm oberhalb der Defektgrenze ein gleichfalls etwa 10 pfennigstückgroßer, unregelmäßiger, nicht sehr scharf begrenzter Knochenschatten (Knorpel?). Im übrigen ist der Knochen der ganzen Tibia ebenso atrophisch wie im Femur: Compacta, Spongiosa und Markhöhle sind wenig differenziert und geben alle nur schwache Schatten.

Am l. Unterschenkel (Fig. 3) ist die Fibula annähernd normal, auch die Differenzierung von Corticalis und Markhöhle ist hier deutlich ausgedrückt. An der Tibia besteht in der Mitte, bzw. etwas unterhalb in 8 cm Ausdehnung eine ganz leichte Knochenauftreibung, die Corticalis ist hier auf 1—2 mm verdünnt; von ihr gehen, ebenso wie es oben am Femur beschrieben wurde, einige zarte Knochensepten aus, die eine nur schwach schattengebende Substanz durchsetzen. Die Geschwulst macht den Eindruck einer mehrkammerigen Knochencyste. 4 cm oberhalb derselben zeigen sich zwei weitere, etwa pfennigstückgroße Aufhellungen in der Tibia, die im übrigen eine nur sehr geringe Differenzierung von Corticalis und Markhöhle erkennen läßt.

An der l. Hand (Fig. 4) zeigt der 3. Metatarsus eine starke Auftreibung auf fast doppelte Dicke. Die feine Knochenstruktur ist hier zerstört, die Corticalis verdünnt; von ihr geht aus ein Maschennetz von Knochenbälkchen, die einen schwach schattengebenden Tumor durchsetzen. Im übrigen finden sich ähnliche, aber kleinere derartige Herde im Köpfchen des 5. Metatarsus, in der Grundphalanx des Zeigefingers, in der Mittelphalanx des Mittelfingers, in der Grundphalanx des kleinen Fingers. Ferner ist ein großer unregelmäßiger Herd von etwa 2 Markstückgröße in der Basis des Radius dicht unter der Gelenkfläche erkennbar.

Auch an der r. Hand (Fig. 5) findet sich eine große Anzahl derartiger Knochenherde, die allerdings hier noch nicht zu Auftreibungen geführt haben. Vielfach bestehen sie nur in einer fleckigen, scharf umschriebenen Aufhellung der Knochenstruktur an dieser Stelle, wie wenn Oelflecke an dieser Stelle das Bild transparent gemacht hätten. Solche Flecke finden sich am 5. Metatarsus, an der Grundphalanx des Zeigefingers, Grundphalanx des Mittelfingers (2), Mittelphalanx des Mittelfingers, Grund- und Mittelphalanx des 4. Fingers. Auch an der Basis des Radius sind zwei leichte Aufhellungen erkennbar. Auch die Handwurzelknochen sind nicht ganz unverdächtig.

Am Kopf ist bei einer Profilaufnahme die Auftreibung an der Stirn deutlich erkennbar. Eine erheblich stärkere Vorwölbung des Schädeldaches findet sich allerdings nach innen, auf der dem Gehirn zugekehrten Seite. Die ganze Knochenauftreibung hat etwa Walnußgröße und geht allmählich in das normale Schädeldach über. Der Knochenschatten dieser Geschwulst ist nicht sehr intensiv. Auf der Begrenzungslinie des Schädels, also wohl in den Ossa parietalia, sind zwei weitere unregelmäßige Knochenaufhellungen erkennbar,

Digitized by Google

desgleichen mehrere in dem von der Fläche gesehenen Knochen, in dem Stirn- und den Seitenwandbeinen, im ganzen etwa 5—6, alle nur von Linsen- bis Bohnengröße. Der hintere Teil des Schädels ist frei von derartigen Veränderungen.

Eine technisch nicht sehr gelungene Aufnahme des Thorax läßt an einer Anzahl Rippen starke Strukturaufhellungen erkennen, außerdem fleckige, etwa linsengroße, lochartige Aufhellungen, sowie unregelmäßige wie kariös aussehende Begrenzungslinien. Ueber Brustbein und Wirbelsäule ist nichts auszusagen. Schlüsselbeine und Schulterblätter anscheinend intakt.

Eine gleichfalls technisch nicht gute Röntgenaufnahme des Beckens zeigt nur eine sehr starke diffuse Knochenatrophie sowohl des Beckens, wie der angrenzenden Femurteile, so daß sich die Knochenteile nur sehr schwach gegen die Weichteile absetzen. Herdförmige Erkrankungen sind im Becken nicht erkennbar. Man sieht, daß der Erkrankungsprozeß des rechten Femur hinauf bis in die Regio intertrochanterica reicht.

Von weiteren Röntgenaufnahmen wurde mit Rücksicht auf den schonungsbedürftigen Zustand der Pat. vorerst Abstand genommen. Sie wurden erst später, am 12. VIII. fortgesetzt; doch lasse ich sie sogleich hier folgen.

L. Oberschenkel: diffuse Atrophie, geringe Dichtigkeitsunterschiede von Rinde und Markhöhle, keine eigentlichen herdförmigen Prozesse. Nur ist innerhalb der Markhöhle etwas dichtere und etwas dünnere Schattengebung zu unterscheiden.

R. Oberarm: gleichfalls schwache und verschwommene Knochenschatten. Immerhin ist hier der Unterschied von Rinde und Markhöhle ausgesprochener als an den unteren Gliedmaßen.

L. Oberarm: zeigt ein ähnliches Bild wie der rechte, doch sind hier innerhalb der Markhöhle dichtere und dünnere Partien unterschieden. In der Mitte des Schaftes besteht unter der äußeren Corticalis eine bohnengroße, ovale Aufhellung.

R. Vorderarm: in beiden Knochen schlechte Differenzierung von Rinde und Mark, besonders im Radius. In der Ulna handbreit unterhalb des Ellenbogengelenkspaltes ein $6\frac{1}{2}$ cm langer Herd, der die ganze Markhöhle einnimmt und die Corticalis verdünnt und ausgebuchtet hat. Innerhalb des aufgehellten Herdes 2—3 bälkchenförmige Schatten.

L. Vorderarm: gleichfalls an beiden Knochen schlechte Differenzierung von Rinde und Mark, im allgemeinen schwache Schattengebung. An der Basis des Radius besteht an der der Ulna zugekehrten Seite ein $5\frac{1}{2}$ cm langer und $2\frac{1}{2}$ cm breiter herdförmiger Prozeß, der dicht unter dem Gelenkknorpel beginnt und sich bis in die Diaphyse hinein erstreckt. Aufhellung und Vorbucklung des Knochens, sowie ein unregelmäßiges Netzwerk von Knochenbälkchen.

Die Blutuntersuchung ergab: Erythrocyten 3 200 000, Leukocyten 14 500, Hämoglobin 45%. — Harn: Wegen des starken Verdachtes auf multiple Myelome wurde der Harn mehrfach auf den Bence-Jones'schen Eiweißkörper untersucht, stets mit negativem Erfolg. Der Harn ist auch frei von Eiweiß.

Behandlung und Verlauf: Zunächst Lagerung des r. Beines auf eine Volkmann'sche Schiene.

14. V. Heute Nacht erfolgte in der Frauenklinik ohne Kunsthilfe Entbindung von einem gesunden Mädchen von 5.8 Pfd. Gewicht. Wochenbett verlief normal. — 27. V. Beginn mit Behandlung mit Sol. Fowleri 3 mal täglich 5 Tropfen. — 30. VI. Allgemeinzustand gut, Spontanfraktur des r. Oberschenkels anscheinend konsolidiert in fehlerhafter Winkelstellung von 160°. Am Unterschenkel keine Konsolidation. Die Frakturstelle ist hier aufgetrieben, die etwas gespannte Haut schimmert bläulich durch. — 4. VII. Zwecks Feststellung der Art des Krank-

Digitized by Google

heitsprozesses Probeexcision am r. Unterschenkel. Aus dem unter der Haut vorliegenden Tumor wird ein keilförmiges Stück excidiert. Der Tumor ist ebenso wie schon die Unterhaut außerordentlich blutreich, er blutet wie ein Schwamm. — 12. VII. Wunde glatt geheilt. Beginn mit Behandlung mit Calc. lact., zunächst 2 mal täglich 2 Gramm. — 29. VII. Pat. klagt heute über heftige Schmerzen im l. Unterschenkel. Man findet hier abnorme Beweglichkeit, aber keine Krepitation. Untersuchung sehr schmerzhaft. Es ist also eine neue Spontanfraktur eingetreten. Lagerung auch des l. Beines auf eine Volkmann'sche Schiene. — 31. VII. Noch immer starke Schmerzen an der neuen Spontanfraktur. Temp. 38,4, Puls 130. Pat. sieht entschieden anämischer aus. — 5. VIII. Temp. normal, Puls 90—110. Die Schmerzen an der neuen Frakturstelle haben fast ganz aufgehört.

12. VIII. Röntgenaufnahme des l. Unterschenkels (Fig. 6): Es besteht jetzt an der Frakturstelle in der Tibia ein vollständiger Defekt von 10 cm Länge. Die noch vorhandenen Knochenstümpfe enden mit einer rauhen, etwas zackigen Linie und geben außerordentlich schwache Schatten. Es besteht geringe Dislocatio ad axin, indem sich beide Stümpfe an die Fibula, die noch als Schiene dient, angelegt haben. Die beiden fleckförmigen Herde im proximalen Stumpf der Tibia sind gegen früher unverändert. — Es ist also in den letzten 3 Monaten eine außerordentliche Verschlimmerung eingetreten, indem die damals noch vorhandene Rinde und die netzförmigen Knochenleisten (vergleiche Fig. 3) vollkommen geschwunden sind. Der l. Unterschenkel bietet jetzt röntgenologisch das gleiche Bild, wie der rechte vor 3 Monaten (vergleiche Fig. 2). — 20. VIII. Pat. ißt und schläft gut, trotzdem ist sie zweifellos magerer und anämischer geworden. Der r. Oberschenkel ist in stumpfwinkliger Stellung verheilt, beide Unterschenkel in seitlicher Richtung abnorm beweglich. Keine Krepitation, keine besonderen Schmerzen. Die Knochenstumpfenden sind hier zu tasten. — 27. VIII. Pat. erhielt bis zuletzt Calc. lact. in steigender Dosis, seit dem 3. VIII. täglich 8 Gramm. Auf ihren Wunsch nach der Heimat entlassen.

Histologische Untersuchung des Gewebestücks aus der Frakturstelle an der r. Tibia (s. Taf. IV, Fig. 1 u. 2): Das Periost besteht aus einer Anzahl Bindegewebslamellen, die durch ihren Reichtum an Gefäßen auffallen. Es geht unmittelbar über in die darunter liegende Schicht, die aus einem ziemlich dichten Geflecht von zarten Bälkchen eines im allgemeinen kalklosen, osteoiden Gewebes besteht. Nur eine Anzahl von Bälkchen, meist die etwas dickeren, zeigen zumeist in ihrem Inneren, manchmal an irgend einem Ausläufer eine bei Haem. Eosinfärbung schmutzig-violette Farbe, die auf Kalkeinlagerung, also Knochenbildung zu beziehen ist. Bei der Färbung nach van Gieson erscheinen dieselben Stellen intensiv gelb und heben sich sehr schön von der leuchtend roten Farbe des osteoiden Gewebes ab. Innerhalb dieser Bälkchen, im osteoiden Gewebe sind deutliche Kerne von zackigem Aussehen zu sehen, die ganz das Aussehen von Knochenkörperchen haben. Gegen ihre Umgebung sind diese osteoiden Bälkchen begrenzt durch einen Saum intensiv gefärbter, dicht stehender großer Bindegewebszellen, die ohne weiteres als Osteoblasten zu erkennen sind. Dem gegenüber finden sich an einigen dieser Bälkchen, meist nur ganz vereinzelt, an einigen Stellen aber, worauf noch später einzugehen sein wird, in größerer Anzahl, intensiv gefärbte Zellen von der mehrfachen Größe der Osteoblasten, die, meist in Lacunen der Bälkchen sitzend, mit Sicherheit als Osteoklasten anzusprechen sind. Wo sie in größerer Anzahl, bis zu 4 oder 5 an einem Bälkchen auftreten, befindet sich dieses in raschem Schwunde und ist häufig nur noch in Trümmern vorhanden.

Zwischen diesen Bälkchen von osteoidem und teilweise verkalktem Gewebe befindet sich ein fibröses Bindegewebe, das die osteoiden Bälkchen, die oft nur als vereinzelte Spangen verstreut liegen, allseitig umfließt; es ist von recht verschiedenem Charakter. Zumeist ist es ziemlich zellreich, und nur spärlich Fibrillen darin erkennbar. An anderen Stellen ist es

Digitized by Google

sehr viel zellärmer und läßt deutliche Bindegewebszüge erkennen, die, meist reich an Gefäßen, sich in den verschiedensten Richtungen durchflechten. Am besten tritt das Verhältnis von Bindegewebszellen und -fibrillen bei der van Gieson-Färbung hervor.

Bildet das soeben beschriebene Verhältnis den Grundcharakter des Gewebes, so tritt an verschiedenen Stellen, in dem 1 qcm messenden mikroskopischen Präparat etwa 4—5 Mal, ein anderes Bild auf. Es handelt sich hier um meist rundliche, herdförmige Prozesse, die ohne scharfe Grenzen von dem soeben beschriebenen Gewebe eingeschlossen sind. Diese herdförmigen Gebiete sind — kurz gesagt — ausgezeichnet durch das völlige Verschwinden sowohl von Knochen- wie von osteoiden Bälkchen. Dafür ist das fibröse Gewebe, das ohne scharfen Uebergang in diese Herde hineingewuchert ist, hier ausgezeichnet durch einen großen Reichtum an Kernen von meist spindeliger Form, die sich nach allen Richtungen durchflechten. Die Bindegewebsfibrillen treten dagegen hier recht zurück. Weiterhin sind diese Stellen ausgezeichnet durch einen ziemlichen Reichtum an Gefäßen und vor allem an Blut, das in deutlich erhaltenen roten Blutkörperchen, zumeist ohne erkennbare Gefäßwand, in kleinen Anhäufungen und Streifen zwischen den Zellzügen liegt. Schon bei makroskopischer und bei Lupenbetrachtung erscheinen diese Stellen als rote Flecke. Außer frischem Blut findet sich aber auch noch reichlich altes scholliges Blutpigment. Wie die histologische Berliner-Blau-Reaktion zeigt, besteht es größtenteils aus Hämosiderin, das im Gewebe, nicht aber in den gleich zu erwähnenden Riesenzellen liegt. Besonders eigentümlich sind nämlich den eben genannten Herden eine große Anzahl von Riesenzellen (vgl. Fig. 2), die 10—20 Kerne enthalten, die in gleichmäßiger Anordnung in einem blassen Protoplasma verteilt liegen. Diese Riesenzellen liegen nie in kleinen Häufchen, sondern stets einzeln in den Maschen eines Netzwerks, das von den zellreichen Bindegewebszügen dargestellt wird. Diese Riesenzellen finden sich ausschließlich in den eben genannten rundlichen Herden und werden nicht dort gesehen, wo noch osteoide Bälkchen vorhanden sind. Allerdings haben sie mit den Osteoklasten eine große Aehnlichkeit; nur sind sie meist größer und noch kernreicher.

Manche dieser Herde sind so klein, daß sie in einem Gesichtsfeld ganz überblickt werden können. Diese eignen sich besonders gut zum Studium. Man erkennt hier, daß die osteoiden Bälkchen in der nächsten Umgebung dieser Herde in starkem Abbau begriffen sind, an dem vermehrten Auftreten von Osteoklasten, sowie an der Kleinheit der noch übrig gebliebenen Bälkchen. Wo der Prozeß fast vollendet ist, sieht man nur noch — bei Färbung nach van Gieson — leuchtend rot gefärbte Trümmer oder Schollen in dem umgebenden Meere des zellreichen fibrösen Gewebes liegen. Es ist also kein Zweifel, daß dieser Prozeß des Schwundes der osteoiden Bälkchen durch diese herdförmigen, aber nicht scharf begrenzten Tumoren bedingt ist, die ihrerseits durch ihren Zellreichtum und die Anhäufung von Riesenzellen charakterisiert sind.

Zu erwähnen ist schließlich noch, daß an ganz vereinzelten Stellen sich kleine, meist scharf begrenzte Anhäufungen von intensiv gefärbten Rundzellen (Lymphocyten?) finden.

Wenn ich jetzt an die Mitteilung meines Falles eine kurze Besprechung anschließe, so ist über das klinische Bild nicht viel zu sagen. Während man früher das Leiden für eine Erkrankung des höheren Alters hielt, handelt es sich bei den meisten neueren Veröffentlichungen über Ostitis fibrosa mehr um das jugendliche Alter, in unserem Fall um eine 26 jährige Frau. Noch in der 5. Auflage des Kaufmann'schen Lehrbuchs der speziellen pathologischen Anatomie vom Jahre 1909 heißt es von der Ostitis

Digitized by Google

fibrosa, daß sie zwar an kein bestimmtes Alter gebunden ist, doch meist Individuen jenseits der 40er Jahre, am häufigsten solche von sehr hohem Alter betrifft. Es scheint dieser Widerspruch darauf zu beruhen, daß es sich bei den älteren veröffentlichten Fällen meist um pathologisch-anatomisches Material handelt, bei dem sich vielfach mehr als Nebenbefund auch eine Ostitis fibrosa fand. Es geht daraus meist nichts über die Entstehungszeit des Leidens hervor. Mit einer gewissen Vorsicht läßt sich das höhere Alter also als einen Hinweis auf eine lange Dauer und somit auf eine gewisse klinische Gutartigkeit des Krankheitsprozesses verwerten. In neuerer Zeit läßt die erhöhte Aufmerksamkeit der Kliniker und vor allem das Röntgenverfahren oft schon in jugendlichen Jahren, in einem „Frühstadium" der Erkrankung, die Diagnose „Ostitis fibrosa" zu.

In unserem Falle handelt es sich um eine junge Frau. Das weibliche Geschlecht scheint, nach Eindrücken bei Durchsicht einer größeren Anzahl von Fällen, entschieden zu überwiegen. Es ist das anscheinend eine Eigentümlichkeit, die die Ostitis fibrosa mit einer anderen schweren Erkrankung des Knochensystems teilt, mit der Osteomalacie, mit der sie ja überhaupt mindestens viele Berührungspunkte hat. In unserem Fall wurde die Erkrankung zuerst während der ersten Schwangerschaft bemerkt, während der zweiten kam es dann zu den ersten Spontanfrakturen. Es ist sehr wohl möglich, daß es sich dabei nicht nur um einen Zufall handelt, sondern daß die Entstehung und das schnelle Fortschreiten des Leidens durch die Schwangerschaft zum mindesten begünstigt worden ist. Die Vorgänge des weiblichen Geschlechtslebens, vor allem die erhöhten Anforderungen an den Stoffwechsel in der Gravidität, scheinen also nicht ohne Einfluß auf die Entwicklung der Ostitis fibrosa zu sein; die Analogie mit der Osteomalacie liegt da auf der Hand.

Von den klinischen Erscheinungen wurden in unserem Falle zuerst Auftreibungen an verschiedenen Stellen des Knochensystems bemerkt, anscheinend an 3 Stellen gleichzeitig (Stirn, Handrücken, Schienbein), also alles Stellen, wo der Knochen der Besichtigung und Betastung gut zugänglich ist. Nach dem Arztbericht soll es sich im Beginn um „nußgroße, fluktuierende, pralle Schwellungen" gehandelt haben; da sie jetzt, fast 2 Jahre später, kleiner und knochenhart sind, müßte man wohl eine später eingetretene Verknöcherung dieser Erkrankungsherde annehmen. Die Patientin hatte durch diese Anschwellungen keinerlei Schmerzen oder Beschwerden. — Erst mehr als 1 Jahr später, zeitlich mit dem Eintritt der 2. Schwangerschaft zusammenfallend (oder auch durch diese bedingt), traten die ersten Beschwerden auf, und zwar in Form von heftigen Schmerzen in der rechten Hüfte, „als ob man sie mit Messern stechen würde"; das Gehen fiel ihr schwer. — Sie lag deshalb schon 3 Wochen fest zu Bett, als jetzt als 3. Symptom die erste Spontanfraktur eintrat. Die heftigen Schmerzen, die sie dabei empfand, können wohl gegenüber anderen,

Digitized by Google

besonders Spontanfrakturen auf neuropathischer Grundlage (Tabes, Syringomyelie) für die Diagnose von Bedeutung sein. Bei der in der Klinik beobachteten dritten Spontanfraktur der linken Tibia waren die Schmerzen gleichfalls sehr heftig und verstärkten sich bei der geringsten Bewegung. Eine teigige Schwellung unter der Haut wies auf einen stärkeren Bluterguß hin. In gleichem Sinne, d. h. als aseptisches Resorptionsfieber, war wohl auch der Temperaturanstieg bis auf 38,4 und der Puls von 130 zu deuten. Eine von der Patientin beobachtete Gewichtsabnahme von etwa 30 Pfund kann wohl ohne Zwang z. T. auf die Entkalkung, also das Leichterwerden des Skeletts, zurückgeführt werden. Ueber eine weitere Erscheinung, die bei ihr vorhandene Anämie, weiß sie keine Angabe zu machen.

Ein weiteres ziemlich häufiges Symptom, nämlich Knochenverkrümmung, wie es z. B. von Sonnenberg bei 3 Fällen aus der Perthesschen Poliklinik in Leipzig beschrieben wurde, fand sich in unserem Falle nicht, offenbar weil Patientin durch ihre erste Spontanfraktur früh bettlägerig wurde und so der Einfluß der Belastung fortfiel.

Sehr bemerkenswert sind bei diesen Leipziger Fällen zwei weitere Symptome, einmal eine faktische Verlängerung eines Knochens, nämlich der erkrankten Tibia, während die gesunde Fibula normal lang geblieben war und sich zur Tibia verhielt wie die Sehne zum Bogen. Dabei kann sehr wohl in einem späteren Stadium, z. B. in diesem Fall nach einer Fraktur oder späteren Miterkrankung der Fibula, praktisch eine Verkürzung der betreffenden Extremität die Folge sein, während die erkrankten Knochen sogar verlängert, aber verkrümmt sind.

Die andere klinische Erscheinung bestand in dem Ausbleiben einer knöchernen Konsolidation nach einer Osteotomie wegen Verkrümmung; noch 13 Monate später bestand eine völlige Pseudarthrose und im Röntgenbild fehlte jede Andeutung von Callusbildung.

Was die Diagnose der Ostitis fibrosa anbelangt, so werden von allen den aufgezählten Erscheinungen nur die Knochenauftreibungen und die Spontanfrakturen den Gedanken an diese Erkrankung wenigstens nahelegen können. Tatsächlich hat schon M. v. Brunn im Jahre 1906 auf die Bedeutung der Spontanfraktur als Frühsymptom der Ostitis fibrosa aufmerksam gemacht. Besonders wo binnen kurzer Zeit mehrere Frakturen an verschiedenen Knochen auftreten, wird man an Ostitis fibrosa denken müssen. Freilich kommen auch dann noch eine Anzahl Erkrankungen in Frage, vor allem Osteomalacie und die sog. idiopathische Osteopsathyrose, ferner auch multiple Myeolme. Da aber letztere durch den charakteristischen Befund des Bence-Jones'schen Eiweißkörpers im Harn ausgezeichnet sind, wird die einfache Harnuntersuchung das letztgenannte Leiden leicht ausschließen lassen.

Ein sehr wichtiges Wort bei der Diagnose spricht jetzt das Röntgenbild. Handelt es sich um eine Erkrankung des ganzen Knochenskeletts,

Digitized by Google

um eine Ostitis fibrosa generalisata, so ist die Diagnose nicht zu schwierig: die Knochen geben im allgemeinen nur schwache Schatten, eine Differenzierung zwischen dem dichten Schatten der Corticalis und dem dünnen der Markhöhle ist nicht sehr ausgesprochen oder fehlt auch ganz. Außer dieser überall vorhandenen Veränderung finden sich noch herdförmige Prozesse, anscheinend ganz willkürlich verstreut, von verschiedenem Aussehen: einmal runde oder ovale Aufhellungen, die mit ihrer erhöhten Transparenz wie Oelflecke aussehen; denn die Knochenstruktur ist hier nicht verloren gegangen. Weiterhin Herde, über denen keine oder nur eine leichte Auftreibung des Knochens besteht, wo die Corticalis bis auf einen ganz schmalen Saum verloren gegangen ist. Zwischen diesen beiden begrenzenden Rindensäumen ist nur ein strukturloser, keinen bzw. nur einen Weichteilschatten gebender Raum zu erkennen, in den einige zarte Knochenspangen hineinragen und nach Art einer Bienenwabe, aber ganz unregelmäßig, ein zartes, meist weitmaschiges Geflecht bilden. Ferner kommen vor stärkere Auftreibungen bis zur doppelten Dicke des Knochens, gleichfalls mit verdünnter Corticalis und einem Netzwerk von Spangen, außer der allgemeinen Aufhellung mitunter auch spärlich intensivere, dichtere, fleckförmigere Schatten zeigend. Schließlich kommen auch in den langen Röhrenknochen vollkommene Kontinuitätsdefekte von größerer Länge (10 cm und darüber) vor, wobei der Defekt nur einen ebenso schwachen Schatten gibt, wie die umgebenden Weichteile, und keinerlei Struktur mehr zeigt. Die Grenze gegen den noch erhaltenen Knochen ist leicht bogenförmig; einzelne Knochenspangen ragen zackenartig in die Defektstelle. Die wie angefressen aussehenden Knochenstümpfe geben einen besonders schwachen Schatten.

Alle diese verschieden aussehenden Herde können wir in unserem Falle nebeneinander vorkommen sehen als verschiedene röntgenologische Aeußerungen desselben Krankheitsprozesses, wahrscheinlich sogar meist nur als verschiedene Stadien desselben Prozesses. Von zwei der geschilderten Prozesse, wo Röntgenaufnahmen derselben Stelle zu verschiedenen Zeiten wahrgenommen wurden, kann ich dies sogar mit Sicherheit sagen. An der linken Tibia fand sich bei der ersten Aufnahme eine große Aufhellung mit verdünnter Corticalis und einem Netzwerk von Knochenspangen; 3 Monate später aber ein 10 cm langer, völliger Knochendefekt. Zusammengenommen mit der diffusen Knochenatrophie des gesamten Skeletts wird die Diagnose einer Ostitis fibrosa nicht zu schwer fallen, sowohl der Osteomalacie und der idiopathischen Osteopsathyrose gegenüber, die beide nur diffusen Knochenschwund zeigen, als auch schließlich gegenüber dem nur herdförmigen Prozeß der multiplen Myelome. Auch ohne Probeexcision und histologische Untersuchung wird also mindestens eine Wahrscheinlichkeitsdiagnose möglich sein.

Schwieriger liegt die Sache bei der Ostitis fibrosa localisata. An deren Vorkommen ist nach den gründlichen und beweisenden

Digitized by Google

Untersuchungen von Bockenheimer nicht zu zweifeln. Außer dessen Fall sind nach der Aufstellung von Gaugele im Jahre 1907 die Fälle von Schlange, Deetz, Beck und Böttticher hierher zu rechnen. Hier genügt offenbar die Röntgendiagnose nicht, indem allerlei vereinzelt auftretende herdförmige Prozesse ganz ähnliche Bilder machen können, wie z. B. die erläuternden Bilder von Tietze in seinem Sammelbericht über die Knochencysten sehr schön zeigen, so die Diaphysentuberkulose, das medulläre Sarkom, der Knochenabsceß. Auch die parasitären Knochencysten durch Echinokokken und Cysticerken sind hier zu nennen. Hier ist ohne operative Freilegung und histologische Untersuchung eine sichere Entscheidung wohl nicht möglich.

Es wäre hier noch ein Wort über die Knochencysten zu sagen. Jahrelang eine der meistumstrittenen Fragen der Chirurgie, ist heute darin eine ziemliche Klärung eingetreten. Wie Tietze in seinem soeben erwähnten Bericht betont, ist heute die Streitfrage nicht mehr die, ob Knochencysten aus einer Ostitis fibrosa hervorgehen können, sondern vielmehr, ob die Ostitis fibrosa die einzige Ursache für dieselben bildet. Diese Frage muß nach Tietze im Sinne einer Mannigfaltigkeit der Ursachen entschieden verneint werden. Wir werden also den Namen Knochencyste wohl beibehalten können, aber in jedem Falle die Diagnose durch Hinzufügung der Grundursache noch ergänzen müssen, also z. B. Knochencyste bei Ostitis fibrosa, Knochencyste bei Echinococcus usw. Lubarsch sowie Gaugele möchten aus allgemeinen pathologisch-anatomischen Gründen — es handelt sich nicht um neugebildete oder aus präformierten Hohlräumen entstandene Höhlen, deren Wand mit Epithel ausgekleidet ist — den Namen Knochencysten ganz vermieden wissen und dafür den nichts vorwegnehmenden Namen „Knochenhöhlen" angewendet wissen.

Als Einteilungsprinzip der Knochenhöhlen empfiehlt Gaugele die auf ätiologischer Grundlage beruhende von Heineke:

I. Parasitäre Knochenhöhlen:
   1. Echinokokken, Cysticerken,
   2. bei infektiöser Osteomyelitis (Knochenabscesse, bes. bei der albuminösen Form [Staphylococcus pyogenes albus]).

II. Nichtparasitäre:
   1. Lokale Erweichungshöhlen bei Tumoren (Enchondrome, Sarkome).
   2. Höhlen bei Allgemeinerkrankung des Skeletts (Osteomalacia simplex oder Ostitis fibrosa von v. Recklinghausen). Die letztere Form der Knochenhöhlen dürfte die häufigste sein.

Ich möchte übrigens betonen, daß nach meinen Erfahrungen es wenigstens bei der Ostitis fibrosa nicht möglich ist, nur auf Grund der Röntgenbilder auszusagen, ob eine Knochencyste, d. h. ein mit Flüssigkeit gefüllter, von einer Knochenschale umschlossener Hohlraum vorliegt. Wir können nicht entscheiden, ob der Inhalt eines Knochendefektes flüssig ist oder aus

Digitized by Google

einem Gewebe entsteht, das keinen dichteren Schatten gibt als die umgebenden Weichteile. Auch die Gestalt des Knochenherdes ist da nicht entscheidend.

In pathologisch-anatomischer Hinsicht bietet unser Fall eine Bestätigung des Bekannten. Eine makroskopische Untersuchung liegt nicht vor, sondern nur eine mikroskopische des zur Probe excidierten Stückchens. Bei der Excision eines Keils aus dem mit Periost bedeckten Gewebe fiel der außerordentliche Blutreichtum des mit dem Messer gut schneidbaren, nicht knirschenden Gewebes auf. Das excidierte Stück hatte eine mäßig derbe Konsistenz und ein weiß-rostbraun gefleckes Aussehen. Das histologische Bild bot den bekannten Anblick eines Geflechtes von osteoidem und fibrösem Gewebe. Zu der Frage, ob das Zugrundegehen des kalkhaltigen Knochengewebes auch auf dem Wege der Halisterese oder nur auf dem des Abbaues durch Osteoklasten vor sich geht, kann ich keinen Beitrag liefern. Der reichliche Abbau durch Osteoklasten geht aus unseren mikroskopischen Bildern mit Sicherheit hervor, und zwar nicht nur bei den Knochenbälkchen, sondern auch besonders bei den Bälkchen von osteoidem Gewebe, das vielfach nur noch als Trümmer erkennbar ist. Die wenigen vorhandenen kalkhaltigen Knochenbälkchen liegen im Innern der osteoiden, bei der van Gieson-Färbung als gelbe Kerne von einem breiten leuchtend roten Saum umgeben. Von den kalkführenden Spangen im Innern ist nicht zu sagen, ob es alte Knochenreste sind oder im Innern verkalkte, osteoide Bälkchen. Doch ist die erstere Annahme viel wahrscheinlicher, denn erstens wäre die eigentümliche Anordnung der Verkalkung sonst nicht erklärt, und zweitens handelt es sich zu der Zeit, wo das Stück excidiert wurde, zweifellos um einen Zeitpunkt rasch fortschreitender Knochenzerstörung. Daß die Bildung von osteoiden Bälkchen sehr stark ist, zeigt der reichliche Besatz der Bälkchen mit Osteoblasten. Mit einer gewissen Wahrscheinlichkeit scheint nun auch das herdförmige Schwinden von kalkhaltigem Knochen für einen Osteoklastenabbau zu sprechen. Eine Entkalkung dürfte sich als Allgemeinerscheinung mehr auf das ganze Knochenskelett erstrecken.

Was das fibröse Gewebe anbelangt, das der Krankheit den Namen gegeben hat, so ist in unseren Schnitten die Umwandlung des Fettmarks im Bindegewebe vollständig gewesen. An den verschiedenen Stellen ist es bald zellreicher, bald zellärmer, an manchen Stellen sind die Bindegewebsfibrillen reichlicher, an anderen ärmer.

Mit den beiden histologischen Hauptbestandteilen, dem osteoiden Gewebe und dem fibrös umgewandelten Knochenmark, ist aber das histologische Bild der Ostitis fibrosa nicht erschöpft. Vielmehr gehören dazu auch, wenn auch vielleicht nicht als intergrierender Teil des Krankheitsbildes, progressive und regressive Veränderungen, die sogenannten Riesenzellensarkome und die Knochencysten.

Digitized by Google

Die sogenannten Riesenzellensarkome, auch als „multiple braune Tumoren" bezeichnet, sind bei der Ostitis fibrosa jahrelang ein heiß umstrittenes Kampfobjekt gewesen. Auf der einen Seite sprach alles für ihre klinische Gutartigkeit, also gegen ihre Auffassung als Sarkome, nämlich nach einer Zusammenstellung von Gaugele: 1. die Multiplizität der Knochenaffektion, 2. das durch viele Jahre kaum gestörte Allgemeinbefinden der Patienten, 3. die Verteilung auf sämtliche Knochen des Skeletts, ohne stärkere Auftreibung derselben, 4. der Umstand, daß sie scharf auf den Knochen beschränkt bleiben, also die umgebenden Weichteile nicht angreifen, 5. die bei Spontanfrakturen eintretende Knochenheilung mit ziemlich reicher Callusbildung.

Diesen Ausführungen, denen man ohne weiteres zustimmen kann, stand gegenüber der histologische Charakter des Gewebes als Riesenzellensarkom. Selbst geübte pathologische Anatomen dürften ohne Kenntnis der Herkunft des Gewebes kaum imstande sein, etwas anderes als ein Riesenzellensarkom zu diagnostizieren. Aber selbst diese histologische Uebereinstimmung mit diesen gutartigsten aller Sarkome trifft nach den genauen Untersuchungen von Lubarsch, die jetzt für unsere Frage die größte Bedeutung erlangt haben und oft zitiert worden sind, nicht zu. Nach ihnen ist „für die Differenzialdiagnose zwischen Sarkom und gewissen entzündlichen Neubildungen allein maßgebend die Polymorphie der Zellen und die mangelhafte Ausreifung des ganzen Gewebes. Wo man auch noch so viele Riesenzellen, die mit Pigmentschollen oder anderen Fremdkörpern beladen sind, sieht, wo die Spindelzellen gleichmäßig geformt sind, keine Abnormitäten in den Formen darbieten und zwischen sich faserige Intercellularsubstanz erkennen lassen, handelt es sich nicht um ein Sarkom."

Bei den von ihm untersuchten Fällen fand nun Lubarsch bei den braunen Tumoren fast alle Riesenzellen mehr oder weniger reichlich mit eisenhaltigem Pigment angefüllt. Alle diese Beobachtungen sprechen nach Lubarsch nicht nur mit der größten Bestimmtheit dagegen, daß es sich bei den braunen Tumoren um Sarkome handelt, sondern sie geben auch einen Fingerzeig, wie wir uns die Bildung der riesenzellsarkomähnlichen Teile zu denken haben. „Es handelt sich in der Hauptsache darum, daß die immer reichlicher auftretenden Osteoklasten, nachdem sie ihr Zerstörungswerk an der Spongiosa und den Corticalisbälkchen vollendet haben, sich zusammenschließen und wahrscheinlich auch auf den Reiz der fortwährend hier stattfindenden Blutungen sich vermehren und als Phagocyten sich mit Pigment beladen." Auch als entzündliche Neubildungen sollte man diese tumorähnlichen Gebilde nicht bezeichnen, vielmehr schlägt Lubarsch für sie den Namen „Einschmelzungs- und Resorptionsbildungen" vor. Nach diesen Ausführungen des Autors bestände also auch histologisch kein Grund, die fraglichen braunen Tumoren als Sarkome oder Neubildungen zu betrachten, und damit wäre die alte Streitfrage nach der Deutung der braunen Tumoren bei Ostitis fi-

Digitized by Google

brosa gelöst. Allerdings scheint nicht alles, was Lubarsch in seiner Beweisführung gegen den histologischen Sarkomcharakter der braunen Tumoren anführt, in jedem Fall zu stimmen, so z. B. das, was er über die Anhäufung von eisenhaltigem Pigment besonders in den Riesenzellen sagt.

In einer neuen Arbeit hat Molineus in den 3 von ihm neu mitgeteilten und histologisch untersuchten Fällen ein derartiges Verhalten des Pigments nicht feststellen können. Die Zahl der mit Pigment beladenen Zellen war vielmehr eine ganz außerordentlich geringe, mochten sie im Bereich älterer oder frischerer Blutungen gelegen sein. In seinen Fällen war das Pigment fast ausschließlich an große Zellen gebunden, die mitunter die Größe der Riesenzellen erreichten, aber stets nur einen Kern besaßen, der von dem massenhaft vorhandenen Pigment vollständig verdeckt wurde. Der Autor schließt daraus, daß bei den einzelnen Fällen Unterschiede hinsichtlich des Pigmentgehalts der Riesenzellen vorkommen.

Unser eigener Fall bildet bezüglich der Verteilung des Blutpigments auch keine Bestätigung der Schilderung von Lubarsch. Das hämosiderinhaltige Pigment lag ebenso wie das nicht eisenhaltige, das meist noch die Form der roten Blutkörperchen erkennen ließ, fast ausschließlich außerhalb der Riesenzellen. Dagegen kann das, was Lubarsch die Ausreifung des Gewebes nennt, durch unsere histologischen Bilder bestätigt werden, die Anordnung der Riesenzellen, die gleichmäßige Form der Spindelzellen, das Vorhandensein von Intercellularsubstanz. Ferner läßt die Verteilung dieser riesenzellsarkomverdächtigen Stellen in unseren nur 1 qcm großen mikroskopischen Schnitten den Verdacht an eine maligne Neubildung von vornherein ausschließen. Von „normalen" Osteoidbälkchen umschlossen und dadurch voneinander getrennt, finden sich nämlich 3—4 derartige Herde auf so kleinem Raum zusammen, jeder ein eigener Tumor. Der kleinste von ihnen, der die Umwandlung des gewöhnlichen Gewebes, nämlich der Osteoidbälkchen und des Fasermarks, in einem „braunen Tumor" darstellt, ist im Bilde (Taf. IV, Fig. 1) festgehalten.

Die andere Veränderung, die, wenn auch nicht so regelmäßig wie die sogenannten Riesenzellsarkome, bei der Ostitis fibrosa betroffen wird, ist im Gegensatz zu dieser eine regressive, die Cystenbildung. Wenn es auch sehr wohl möglich ist, daß der von mir beobachtete Fall irgendwo auch eine oder mehrere Cysten birgt, so glaube ich doch, daß das aus den Röntgenbildern nicht einwandfrei hervorgeht, vielmehr andere herdförmige Prozesse ganz ähnliche Bilder machen. Mein Fall kann also zur Klärung der Frage nichts beitragen. Die Annahme von Gaugele, der schon i. J. 1906 18 Fälle von Knochencysten auf der Grundlage einer Ostitis fibrosa zusammenstellte, daß diese die bei weitem häufigste Ursache der nicht parasitären Knochenhöhlen bildet, erscheint aber durchaus berechtigt.

Zum Schluß noch einige Worte zur Frage der Aetiologie und Therapie. Die am häufigsten bei unklaren konstitutionellen Krank-

Digitized by Google

heiten angewandten Mittel, Phosphor, Eisen, und Arsen, haben sich als wirkungslos erwiesen. Da das Leiden mit der Lues, die man am liebsten hinter unklaren neuen Krankheitsbildern zu wittern gelernt hat, nichts zu tun hat, so blieb die auch in unserem Falle früher angewandte Quecksilberschmierkur und Jodkaliverabreichung erfolglos.

Bei der völlig unklaren Aetiologie des Leidens war es naheliegend, daß wenigstens versucht wurde, durch eine symptomatische Behandlung die schwersten Erscheinungen der Krankheit zu bekämpfen. Eine klinisch wie anatomisch sichergestellte Erscheinung ist nun die Entkalkung der Knochen. Diese, beruhend auf Kalkabbau oder mangelnden Kalkansatz, ist der Ostitis fibrosa gemeinsam mit der Osteomalacie wie mit der Rhachitis. Sei es nun, daß ein vermehrter Kalkabbau erfolgt, sei es, daß ein ungenügender Kalkansatz in den ja überreichlich vorhandenen osteoiden Bälkchen stattfindet, es lag jedenfalls nahe, den dem Organismus fehlenden Kalk von außen zuzuführen. Nun hat zwar eine hundertfältige Erfahrung gelehrt, daß der Körper in der gewöhnlichen täglichen Nahrung genügend Kalk findet, um seinem Kalkstoffwechsel durch Knochenanbau gerecht zu werden. Andererseits liegt nicht der geringste Grund vor, anzunehmen, daß die an Ostitis fibrosa erkrankten Personen infolge zu geringen Kalkgehalts ihrer Nahrung daran erkrankt sind. Vielmehr unterscheidet dieselbe sich durchaus nicht von der ihrer gesund gebliebenen Umgebung. Immerhin wäre es theoretisch denkbar, daß ein zum Kalkanbau wenig befähigter und geneigter Organismus bei einer gewissen Ueberschwemmung mit Kalksalzen sich eher geneigt zeigt, aus dem Ueberfluß etwas zu assimilieren als aus der gewöhnlichen Kost des Alltags. Von solchen Vorstellungen ließen sich wohl Martin, Jacoby und Schroth leiten, als sie bei einem Fall von Ostitis fibrosa auf der Abteilung von Sonnenburg den Einfluß der Kalktherapie klinisch prüften und die Einwirkung durch chemische Analysen kontrollierten.

Bei der Pat., einer 49 j. Frau, die an allgemeiner Ostitis fibrosa mit stellenweiser Cystenbildung litt und seit mehreren Monaten eine Spontanfraktur des r. Oberarmes hatte, die nicht heilen wollte, wurden im Laufe mehrerer Monate im ganzen 914 g Calcium lacticum verabreicht. Die Autoren kamen zu dem Schluß, „daß die klinische Beobachtung eine ganz auffällige Wirkung des Kalkes sicherte. Das Röntgenbild änderte sich zwar nicht (!), aber an der Frakturstelle kam es zu der lange vermißten Callusbildung, die bettlägerige Kranke erreichte nach langer Zeit wieder die Fähigkeit, auf den Beinen zu stehen und zu gehen." Allerdings handelte es sich hier therapeutisch um keinen ganz reinen Fall. Denn um der Pat. keine Chance zu entziehen, wurde 2 Monate nach Beginn der Calciumbehandlung, aber nachdem die Fraktur schon konsolidiert war, noch mit der Röntgenbestrahlung der Ovarien zwecks Sterilisation und Ausschaltung ihrer inneren Sekretion begonnen. Da aber die objektiven Zeichen der Besserung hauptsächlich während der Kalkzufuhr am Knochensystem sich bemerkbar machten, glauben die Autoren den ganzen oder wenigstens den Hauptanteil an der erzielten Besserung ihrer Kalkzufuhr zuschreiben zu dürfen. An dem Harn der Pat. hatten sie schon vor Beginn der Behandlung eine auffallend hohe Ca.-Ausscheidung festgestellt, die noch die hohen Werte bei der Phosphaturie überschritt; der Harn wies andauernd

Digitized by Google

ein Kalksediment auf. Es schien ihnen daher nicht ausgeschlossen, daß in ihrem Falle die abnorme Durchlässigkeit der Niere für Kalk den eigentlichen Kern des Krankheitsbildes bildet.

Sehr bemerkenswert war nun, daß mit Einleitung der Kalktherapie die Niere begann, den Kalk besser zurückzuhalten und daß diese Besserung auch noch in der Nachperiode anhielt. Da nun von anderer Seite (Chiari und Januschke) nachgewiesen wurde, daß das Calcium lacticum imstande ist, die Gefäßdurchlässigkeit zu vermindern, die Gefäße zu dichten, so schließen Jacoby und Schroth, daß in ihrem Falle das Calcium in den Nieren eine ganz ähnliche Wirkung hervorrief. Sie kommen schließlich zu dem zusammenfassenden Urteil, „daß die Zufuhr von Calcium lacticum bei der knochenkranken Patientin eine Ca-Retention bewirkt hat, welche auch nach Fortfall der Medikation anhielt, daß die abnorme Ca-Ausscheidung durch die Niere durch die Behandlung herabgesetzt wurde und daß die Calcium lacticum-Behandlung sich als heilbringend erwiesen hat.

Nach den guten klinischen Erfolgen von Jacoby und Schroth und ihrer guten experimentell-therapeutischen Begründung haben wir natürlich bei dem Fehlen jedes anderen Weges zur Heilung und nachdem die Arsentherapie (Sol. Fowleri) sich wirkungslos gezeigt hatte, von der Calciumtherapie Gebrauch gemacht; leider war die Arbeit erst spät zu unserer Kenntnis gelangt. Es wurden nach Vorschrift zuerst 2 mal 2 g, dann 2 mal 3 g, zuletzt 2 mal 4 g verabreicht, im ganzen bis zur Entlassung aus der Klinik etwa 300 g. 17 Tage nach Beginn der Erkrankung, nachdem Pat. fast 100 g eingenommen hatte, trat eine neue Spontanfraktur (die 3.) der linken Tibia ein. Bei ihrer Entlassung, 4 Wochen später, war von einer Konsolidation noch nichts nachzuweisen. Von einer günstigen Einwirkung der Kalkzufuhr war also in unserem Falle nichts zu bemerken, wenn auch der Zeitraum für eine nutzbringende Behandlung wohl zu kurz war, da die Patientin bei der anscheinenden Aussichtslosigkeit ihres Leidens zur Entlassung drängte. Stoffwechselprüfungen wurden von uns nicht vorgenommen.

Immerhin gibt es einige Punkte, die geeignet sind, Zweifel an der therapeutischen Wirkung des Calcium lacticum sowohl in unserem als auch selbst in dem Falle von Jacoby und Schroth zu erwecken. Außer der oben genannten allgemeinen Erwägung, daß der Körper seinen Kalkbedarf vollkommen aus der gewöhnlichen Nahrung decken kann, beweist eine positive Kalkbilanz, wie sie von den Verfassern sicher nachgewiesen wurde, zwar eine sichere Kalkretention im Körper, die die Zeit der Kalkzufuhr überdauerte, also auch noch in der Nachperiode anhielt. Sie beweist aber nicht, worauf die Verfasser schon selbst mit Recht hingewiesen haben, daß dieser im Körper zurückgehaltene Kalk sich an den kranken Knochenstellen angesetzt hat, wenn es nach ihrer Ansicht auch in Anbetracht des gleichzeitig erzielten klinischen Erfolges, nämlich der Frakturheilung, sehr wahrscheinlich ist. Wenn ich auch unseren Fall, wo während der Kalktherapie eine neue Spontan-

Digitized by Google

fraktur eintrat, nicht als sicheren Gegenbeweis gegen die Kalktherapie anführen möchte, so macht doch das Verhalten der Röntgenbilder einigermaßen stutzig. Bei Anfertigung des zweiten Röntgenbildes von der gebrochenen linken Tibia war eine außerordentliche Verschlechterung gegenüber der ersten Aufnahme, 3 Monate früher, festzustellen, nämlich ein vollkommener Defekt von knochenschattengebender Substanz in einer Länge von 10 cm, und das, nachdem die Kalkbehandlung schon über 4 Wochen dauerte und 200 g Calcium lacticum verabreicht worden waren.

Aber nicht nur in unserem klinisch ungünstigen Falle fehlte jeder röntgenologische Erfolg, sondern auch in dem klinisch so günstig verlaufenen von Jacoby und Schroth. Nur an den Frakturstellen wurde deutliche Callusbildung wahrgenommen, aber wie alle 3 in der Krankengeschichte erwähnten Röntgenaufnahmen zu verschiedenen Zeitpunkten, die letzte bei der Entlassung, das ist $7\frac{1}{2}$ Monate nach Beginn der Behandlung, zeigten, keinerlei im Röntgenbild zum Ausdruck kommender Kalkansatz an anderen Krankheitsherden, keine vermehrte Knochenschattengebung. In Verbindung mit der vorigen Erwägung, daß Kalkretention im Körper keineswegs auch Kalkansatz im Knochensystem oder gar gerade an den Krankheitsherden der Knochen bedeutet, bleibt also der Einfluß der vermehrten Kalkzufuhr auf den Krankheitsprozeß zumindest sehr zweifelhaft.

Eine aussichtsvolle und zweckmäßige Therapie wird vielmehr erst möglich sein, wenn man die Krankheitsursache erkannt haben wird und nicht symptomatisch, sondern ätiologisch behandeln wird. Und da scheint sich in allerletzter Zeit der Schleier etwas zu lüften, der bisher über dem rätselhaften Krankheitsbild lag. Neuere Untersuchungen sind mit Wahrscheinlichkeit dahin zu deuten, daß es sich um eine Erkrankung von Drüsen mit innerer Sekretion handelt, und zwar weisen verschiedene Tatsachen auf die kleinen Anhangsgebilde der Schilddrüse, die Epithelkörperchen hin.

Das Kapitel über die Erscheinungen bei Ausfall und Aenderung der Epithelkörperchenfunktion ist zuletzt von Eugen Bircher in den Ergebnissen von Lubarsch und Ostertag in Gestalt eines Sammelberichtes bearbeitet worden, so wie neuestens in der Monographie über innere Sekretion von A. Biedl. Was von den lange umstrittenen Epithelkörperchen schon heute feststeht, das ist ihre Beziehung zur Tetanie. Es kann jetzt kaum ein Zweifel mehr darüber bestehen, daß die totale Entfernung der Epithelkörperchen zur Tetanie führt; bei Ausschaltung nur des größeren Teils der ja in ihrem Sitz und ihrer Zahl nicht konstanten Drüschen kommt es wenigstens zu einer vorübergehenden Tetanie, bis die vikarierende Hypertrophie der zurückgebliebenen Drüschen eingetreten ist. Diese akuten und äußerst sinnfälligen Erscheinungen sind jetzt schon seit einer Reihe von Jahren (1905 Vassale und Generale) bekannt.

Es hat sich aber neuerdings gezeigt, daß der Ausfall von Epithelkörperchen auch zu Vorgängen führt, die mehr im Gebiete des Stoffwechsels liegen, deswegen aber nicht von geringerer Bedeutung sind. Von Erdheim wurde zuerst im Tierversuch nachgewiesen, daß dann die ektodermalen Gebilde, Haare, Zähne und Klauen, Ernährungsstörungen erfahren. Mac Callum und Vögtlin bewiesen, daß die Tetanie gewisse Beziehungen

Digitized by Google

zum Kalkstoffwechsel hat; tetanische Hunde zeigten auch eine erhöhte Calciumausscheidung. Leopold und v. Reuß fanden bei jungen epithelkörperchenlosen Tieren einen beträchtlich geringeren Kalkgehalt und Zurückbleiben des Körperwachstums und Körpergewichts. Insbesondere in den Knochen zeigte der Kalkgehalt eine Verminderung, in den Weichteilen dagegen eine Vermehrung, — übrigens eine Feststellung, die geeignet ist, unsere Zweifel an der Wirksamkeit der von Jacoby und Schroth empfohlenen Calciumlacticum-Therapie zu verstärken. Canal fand bei epithelkörperchenlosen Ratten verlangsamte Heilung von Knochenbrüchen, bedingt durch die verzögerte Verknöcherung des knorpeligen Callus, desgleichen fand auch Erdheim bei solchen Ratten einen auffallend kalkarmen „typisch rhachitischen" Callus. Morel stellte dasselbe bei jungen Katzen fest, ferner hingegen eine beschleunigte Callusbildung bei gleichzeitiger Epithelkörperchenmedikation; schließlich fand er sogar bei Zufuhr von Epithelkörperchensubstanz das Dickenwachstum der Femurkompakta bei jungen Katzen ohne Rücksicht auf den Calciumgehalt der Nahrung fast um das Doppelte vermehrt.

Erdheim bezeichnet deshalb als wesentlichen Effekt der Epithelkörperchenexstirpation auf das Wachstum des Skeletts das Kalklosbleiben oder die verspätete und unvollständige Verkalkung des im Rahmen des physiologischen Knochenumbaus neu hinzugekommenen Knochengewebes, „so daß der am Skelett konstatierte Effekt der parathyreopriven Alteration des Kalkstoffwechsels als Rachitis bezeichnet werden kann". Mac Callum und Loeb kommen zu dem Schluß, daß die Epithelkörperchen den Kalkstoffwechsel kontrollieren, daß nach ihrer Entfernung das Calcium dem Gewebe entzogen, sowie ungenügend assimiliert und resorbiert werde. Eine Kalktherapie müßte also auch nach dieser Auffassung wirkungslos bleiben. Falta fand bei der Tetanie den Kalkstoffwechsel gesteigert. Er rechnet daher die Epithelkörperchen wie das Pankreas zu der retardiven Gruppe der Blutdrüsen.

Alle diese Feststellungen und Hypothesen beziehen sich auf den Tierversuch. Die Stellung der Epithelkörperchen in der menschlichen Pathologie ist — so vielerlei Krankheiten mit ihnen in Verbindung gebracht wurden — abgesehen von der Tetanie noch wenig geklärt. Bircher kommt in seiner Sammelarbeit zu folgendem Schluß: „Zur Stunde sind wir in der Lage, zu sagen, die Epithelkörperchen haben eine von der Schilddrüse unabhängige Funktion. Worin diese besteht, wissen wir nicht, sie ist aber jedenfalls von lebenswichtiger Bedeutung. Bis jetzt ist sicher nur nachgewiesen, daß ihr Ausfall zur Tetanie führt. Die Beziehungen zu anderen Krankheitsbildern wie Osteomalacie (+ Ostitis fibrosa), Rachitis, Eklampsie sind noch nicht abgeklärt. Es scheint jedoch, daß bei diesen Störungen in der Gesamtfunktion die Wechselwirkungen der innersekretorischen Drüsen vorhanden sind und daß auch die Epithelkörperchen in einem wechselseitigen Verhältnis mit diesen Drüsen stehen."

Unser eigener Fall kann naturgemäß keinen Beitrag zu dieser Frage liefern, da die autoptische Kontrolle fehlt. Es wird aber in Zukunft bei jeder Sektion von Osteomalacie oder Ostitis fibrosa auf die Epithelkörperchen geachtet werden müssen. Wie aussichtsvoll derartige genaue Untersuchungen zu werden versprechen, zeigen schon etwas ältere Untersuchungen von

Digitized by Google

Erdheim und anderen, zeigt aber besonders eine neuere Arbeit von Molineus, der bei 3 Sektionsfällen von „Osteomalacie mit multiplen braunen Tumoren" bei allen dreien Wucherungsvorgänge an den Epithelkörperchen beobachtete, und zwar derart, daß in erster Linie eine recht beträchtliche Hyperplasie der kleinen Zellen der Epithelkörperchen bestand (wie sie von Erdheim, Todyo u. a. bei Osteomalacie eingehend beschrieben worden ist). In 2 von den 3 Fällen fanden sich neben der diffusen Hyperplasie noch umschriebene Wucherungsherde, die nach dem Autor unzweifelhaft als geschwulstartige adenomatöse Bildungen anzusehen sind. Ueber die Art der Beziehungen zwischen Epithelkörperchen und Osteomalacie wagt sich auch Molineus nicht auszusprechen. Jedenfalls geht, wie er meint, die Intensität der Epithelkörperchenveränderung nicht parallel der Intensität der Knochenerkrankung. Ferner sei es nicht besonders wahrscheinlich, daß bei der Osteomalacie ganz bestimmte Zellen der Epithelkörperchen an der Wucherung beteiligt sind. — Schließlich darf, um die Schwierigkeit dieser Fragen zu zeigen, nicht unerwähnt bleiben, daß auch ohne gleichzeitige osteomalacische Veränderungen Wucherungserscheinungen an den Epithelkörperchen vorkommen, sowie weiter, daß bei typischer Osteomalacie Veränderungen an den Epithelkörperchen fehlen können. Auch die ätiologischen Unterschiede zwischen der einfachen Osteomalacie und der Ostitis fibrosa sind noch nicht im geringsten geklärt.

Vielleicht ist es auch möglich, rein klinisch die Frage etwas zu fördern, durch Transplantation von Epithelkörperchen oder durch Verabreichung von Parathyreoidinpräparaten bei Patienten, die an Osteomalacie oder Ostitis fibrosa leiden. Ex juvantibus könnte man dann wichtige ätiologische Schlüsse ziehen, d. h. nur im positiven Falle. Wir haben jedenfalls bei unserer Patientin, die sich leider der klinischen Behandlung entzog, mit Hilfe des behandelnden Hausarztes eine derartige Behandlung in die Wege geleitet.

Literatur.

1) Beck, Osseous cysts of the Tibia. Amer. Journ. of med. sc. 1901. — 2) Biedl, Innere Sekretion, ihre physiolog. Grundlagen und ihre Bedeutung für die Pathologie. 2. Aufl. 1913. — 3) E. Bircher, Fortfall und Aenderung der Schilddrüsenfunktion als Krankheitsursache. Lubarsch und Ostertag, Ergeb. der allg. Pathol. u. pathol. Anat. 15. Jahrgang. 1. Abteil. S. 355 f. — 4) Bockenheimer, Die Cysten der langen Röhrenknochen und die Ostitis fibrosa in ihren ätiolog. Beziehungen. Arch. f. klin. Chir. Bd. 81. — 5) Böttcher, Demonstration eines Präparats von Knochencyste am Humerus. Verhandl. d. deutsch. Ges. f. Chir. 1904. — 6) M. v. Brunn, Spontanfraktur als Frühsymptom der Ostitis fibrosa. Bruns' Beitr. Bd. 50. S. 70. — 7) Canal, Einfluß der Nebenschilddrüsen auf die Verknöcherung der Frakturen. Gaz. degli osped. 1909. — 8) Chiari und Januschke siehe bei Jacoby und Schroth. — 9) Deetz, Pathogenese der Cysten in den langen Röhrenknochen. Diss. Straßburg. 1898. — 10) Erdheim, Epithelkörperchen-Befunde bei Osteomalacie. Sitzungs-

Digitized by Google

bericht der K. Akad. der Wissensch. Bd. 116. (Siehe bei Bircher.) — 11) Falta, Wechselwirkungen der Drüsen mit innerer Sekretion. Wien. klin. W. 1909. Nr. 30. — 12) Gaugele, Zur Frage der Knochencysten und der Ostitis fibrosa. Arch. f. klin. Chir. 83. Bd. S. 953. — 13) Jacoby und Schroth, Ueber die Einwirkung von Calc. lact. auf einen Fall von Ostitis fibrosa mit experim. therapeut. Stoffwechselversuchen. Mitt. Grenzgeb. 25. Bd. Heft 2. S. 383. — 14) Kaufmann, Lehrbuch der spez. patholog. Anat. — 15) Leopold und v. Reuß, s. bei E. Bircher. — 16) Lubarsch, Ergebn. d. allg. Path. u. pathol. Anat. 6. Jahrg. S. 982. — 17) Mac Callum und Vögtlin, Beziehungen der Parathyreoidea zum Calciumstoffwechsel. Zbl. f. d. Grenzgeb. d. Med. u. Chir. Bd. 11. 1908. S. 6. — 18) Mac Callum und Loeb, siehe bei E. Bircher. — 19) Molineus, Die multiplen braunen Tumoren bei Osteomalacie. Arch. f. klin. Chir. Bd. 101. Heft 2. — 20) Morel, siehe bei A. Biedl. — 21) Paget, On a form of chronic inflammation of bones. Med. chir. Transact. 60, 37. 1877 und 65, 225. 1882. — 22) v. Recklinghausen, Die fibröse oder deformierende Ostitis, die Osteomalacie und das osteoplastische Carcinom. Festschrift der Assistenten für Virchow. 1891. — 23) Schlange, Zur Diagnose der solitären Cysten in den langen Röhrenknochen. Arch. f. klin. Chir. Bd. 46. S. 373. 1893. — 24) Sonnenberg, Zur Kenntnis der Ostitis deformans. Fortschr. d. Röntgenstr. 8. Bd. 1905. S. 420. — 25) Tietze, Die Knochencysten. Ergebnisse der Chirurgie und Orthopädie. 2. Band. 1911. — 26) Vassale und Generale, Funzione paratiroidea e funzione tiroidea. Rivista sperim. di freniatria. Vol. 27. 1910.

Digitized by Google

XXVIII.

AUS DER

CHIRURGISCHEN KLINIK ZU TÜBINGEN.

DIREKTOR: PROF. DR. G. PERTHES.

Branchiogenes Cystencarcinom.

Von

Privatdozent Dr. **Hans Kolaczek,**
Assistenzarzt der Klinik.

(Hierzu Taf. V.)

Die branchiogenen Bildungen nehmen noch immer das Interesse der Embryologen, pathologischen Anatomen und Chirurgen in hervorragendem Maße in Anspruch. Ja, in die besonders durch die Arbeit von Kostanecki und Mielecki anscheinend zum befriedigenden Abschluß gelangte Frage nach der Entstehung dieser angeborenen seitlichen Halsfisteln und Halscysten ist durch Arbeiten von Weglowski von neuem der Zankapfel geworfen worden.

Der Stand der Lehre, wie er noch in der 3. Auflage des Handbuchs der praktischen Chirurgie vom Jahre 1907 in dem von Jordan geschriebenen Kapitel zum Ausdruck gelangt, war bis jetzt der, daß die lateralen Fisteln auf mangelnden Verschluß ausschließlich der 2. Kiemenspalte zurückzuführen sind, während die medialen Fisteln dem Persistieren des Ductus thyreoglossus ihre Entstehung verdanken. Demgegenüber hat Weglowski auf Grund seiner Untersuchungen neuerdings die Behauptung aufgestellt, daß die lateralen angeborenen Halsfisteln — und ebenso die Cysten — alle vom Ductus thymo-pharyngeus abstammen, also nicht „branchiogen" seien. Dieser Weglowski'schen Hypothese hat Voelcker in seiner neuen Bearbeitung des Kapitels in der 4. Auflage des Handbuchs eine weite Verbreitung verschafft, indem er sie ausführlich und in befürwortendem Sinne bespricht.

Digitized by Google

In einer kürzlich erschienenen Arbeit über das „branchiogene Carcinom" hat H. E. Lorenz auch zu dieser Frage Stellung genommen. Er kommt zu einer Anschauung, die sich auf der mittleren Linie bewegt, „daß die 2. Kiemenspalte zur Bildung einer Reihe von lateralen Fisteln unbedingt den Anlaß gibt, und daß demnach für diese lateralen Fisteln der Name branchiogen aufrecht zu erhalten ist. Dagegen seien keineswegs alle lateralen Fisteln auf die 2. Kiemenspalte zurückzuführen. Vielmehr möchte er auch Weglowski's Theorie als richtig anerkennen für die Fälle, bei denen die innere Mündung der Fisteln nicht in den Bereich der 2. Schlundtasche fällt und bei denen in der Wand der Fistel unzweifelhafte Thymusreste (Hassal'sche Körperchen!) gefunden werden.

Aber selbst zugegeben, daß für die lateralen kongenitalen Fisteln (und Cysten) diese 2 Entstehungsmöglichkeiten bestehen, so besteht doch nach Lorenz' Ansicht, der ich mich anschließe, keine Notwendigkeit, die thymopharyngeale Fistel streng von der eigentlich branchiogenen zu scheiden. Denn letzten Endes ist auch der Ductus thymo-pharyngeus ein branchiogenes Gebilde, die Fistel also auch, und so braucht man keinen Anstand zu nehmen, für alle lateralen Fisteln und Bildungen die Bezeichnung der „branchiogenen" beizubehalten.

In der eben erwähnten Arbeit hat dann Lorenz nach einer Einteilung der branchiogenen Bildungen überhaupt sich nur mit dem „branchiogenen Carcinom", diesem von Volkmann geprägten Gebilde, beschäftigt, und zu den 55 Fällen der Literatur 9 weitere aus der Küttner'schen Klinik hinzugefügt. Da die Diagnose „branchiogenes Carcinom" im wesentlichen per exclusionem zu stellen ist, sind von den 64 Fällen allerdings die Mehrzahl nur mit mehr oder minder großer Wahrscheinlichkeit als branchiogener Herkunft zu bezeichnen, während er nur 18 als absolut sichere Fälle bezeichnet. Freilich läßt sich der Autor nicht darüber aus, nach welchen Gesichtspunkten er diese Auswahl getroffen hat, bzw. was er verlangt, um ein Carcinom als absolut sicher „branchiogen" zu erklären; auch aus der am Schluß seiner Arbeit gegebenen tabellarischen Aufhellung geht das nicht mit Sicherheit hervor; doch scheint er, wie mir eine Durchsicht dieser Fälle zeigt, dann von einem sichern Fall zu sprechen, wenn etwa eine nicht zu lange danach stattgefundene Sektion keinen primären Tumor an anderen Organen ergab, dessen Metastase das Carcinom am Hals hätte darstellen können, oder wenn eine Heilung von mehr als einjähriger Dauer, also eine Recidivfreiheit, denselben Schluß, daß es sich am Halse um einen primären Tumor handelte, gestattete.

Bei dieser Betrachtung ist aber zu bedenken, daß auch, wenn die histologische Diagnose des betreffenden Halstumors ein Carcinom ergeben hat und der Verlauf nach der Operation (Dauerheilung) oder die Sektion den primären Charakter der Halsgeschwulst festgestellt haben, damit die Kette zur Diagnose „branchiogenes Carcinom" noch keineswegs lückenlos geschlossen ist. Erstens lassen die fortgeschrittenen Fälle von Carcinom, wo bereits

Digitized by Google

Verwachsungen mit der submaxillaren Speicheldrüse oder mit der Parotis bestehen, noch sehr wohl die Möglichkeit eines Ausganges der Krebsentwicklung von einer dieser Drüsen zu, andererseits kann ein versprengter Schilddrüsenkeim oder eine kleine Struma aberrata in seltenen Fällen mal den Mutterboden für die Carcinomentwicklung bilden.

Um ganz sicher von einer branchiogenen Carcinombildung sprechen zu können, hat daher Joannowicz sogar die Forderung aufgestellt, daß in jedem Fall die Entwicklung des Carcinoms aus dem Epithel von Kiemengangscysten nachzuweisen sein müsse, also bei der anatomischen Untersuchung eine Kombination von Carcinom mit Cyste erliegen müsse. Dieser reichlich weitgehenden Forderung genügen von den von Joannowicz gesammelten 30 Fällen nur 7. In dem Bergmann-Bruns'schen Handbuch sind 5 derartige aufgezählt, davon 3 aus der Bruns'schen Klinik (Richard), 2 von Quarrey-Silcock. Von den 64 Fällen der Lorenz'schen Aufstellung genügen 14 Fälle dieser Forderung, sind also „Cystencarcinome".

In der jüngsten Zeit kam nun in der Perthes'schen Klinik ein weiterer derartig sicherer Fall von branchiogenem Carcinom zur Beobachtung, der außer Carcinom und Cyste noch einen ansehnlichen Knorpel als 3. Faktor und als sicheren Ausweis seiner branchiogenen Natur aufwies. Ich lasse den von meinem Chef mir gütigst überlassenen Fall hier folgen:

K. Sch., 60 J., Witwe aus Murr. Aufgen. 18. X. 13.

Von der dementen Pat. sind nur folgende Angaben zu erhalten: Von früheren Krankheiten weiß sie nichts. Ihr jetziges Leiden soll im Juni d. J. begonnen haben: sie bemerkte eine Geschwulst auf der r. Halsseite, die ziemlich schnell wuchs. Wie groß sie damals war, ist nicht zu erfahren.

Befund: Aeltere Frau von mittlerem Ernährungszustand. Psyche: dement. Am Hals besteht auf der r. Seite oben neben dem Schildknorpel eine etwa billardkugelgroße cystische Geschwulst von glatter Oberfläche. Beim Schlucken bewegt sie sich nach oben. Die Haut darüber ist nicht gerötet, aber etwas ödematös. Am übrigen Hals besteht keine Struma.

Die Geschwulst wurde für eine Kropfcyste gehalten.

20. X. Operation in Pant.-Scop. Lokalanästhesie (Dr. Kolaczek): Rechtsseitiger Bogenschnitt. Schon nach Durchtrennung der Haut und des spärlichen Unterhautfettgewebes liegt die Oberfläche einer Cyste zutage, also noch vor Durchtrennung der präthyreoidealen Muskeln: Es geht also schon daraus hervor, daß es sich nicht um eine Struma cystica handeln kann. Die etwa billardkugelgroße Cyste ist mit der Umgebung überall ziemlich fest verwachsen, so daß stumpfes Ausschälen nirgends möglich ist, sondern die Exstirpation scharf mit dem Messer vorgenommen werden muß, wobei zahlreiche kleine Gefäßverbindungen zwischen Fettgewebe und Cystenbalg durchtrennt werden, die aber nur wenig bluten. Das subkutane Gewebe umgibt zu mehr als der Hälfte die Cyste. Der Cystenbalg selbst besitzt keine ganz glatte, sondern eine leicht buckelige Oberfläche. Die Wand ist sehr zart, schimmert bläulich durch; die ganze Cyste zeigt schwappende Fluktuation. Nach den tieferen Schichten zu wird der Cystenbalg zusehends dicker und mit der Umgebung noch fester adhärent. Als die Cyste nur noch mit einer Fläche, die wenig größer als ein Fünfmarkstück ist, aufsitzt, bricht die Wand ein. Es entleert sich eine leicht blutige, seröse

Digitized by Google

Flüssigkeit und etwas weiche Tumormassen. Der Tumor wird deshalb jetzt an dieser Basis zunächst gekappt, der zurückgebliebene Teil teils mit dem Messer exstirpiert, teils exkochleiert, wobei die Tumormassen ohne große Schwierigkeiten folgen. Den Ausgangspunkt für die Geschwulstbildung, das ist die Stelle, wo sie am festesten aufsaß, bildet ein Dreieck zwischen dem rechten Zungenbeinhorn, dem Schildknorpel und dem rechten Kopfnickerrande. Die Scheide der großen Gefäße liegt dicht darunter, brauchte aber nicht eröffnet zu werden. Der Tumor scheint makroskopisch radikal entfernt. Stillung der nur geringen Blutung, Drainrohr. Hautnaht, komprimierender Verband.

22. X. Die bis 38,8 gestiegene Temp. fällt ab. — 25. X. Pat. fieberfrei, Nähte entfernt. Heilung p. p. — 30. X. Gute Narbe. — 3. XI. Nach prophylaktischer Röntgenbestrahlung geheilt entlassen.

Präparat: Die Cyste hat die Größe etwa einer Billardkugel. Ihr Balg besitzt keine ganz glatte, sondern eine leicht buckelige Oberfläche, ist sehr zart, schimmert bläulich durch; nach den tieferen Schichten zu wird der Cystenbalg zusehends dicker. Nach völligem Aufschneiden der Cyste findet man die innere Wand von glattem, schleimhautähnlichem Aussehen. Doch ist die Auskleidung der Cyste nicht gleichmäßig, sondern besetzt mit einer sehr großen Anzahl flacherhabener Verdickungen, die mehrfach durch Bälkchen oder flache Leisten miteinander verbunden sind. Diese Erhabenheiten zeigen im Gegensatz zur sonstigen roten Färbung der Innenwand ein weißgraues zuckergußähnliches Aussehen. Während die meisten Bälkchen in der Wandung selbst liegen, ziehen einzelne größere frei als Stränge durch die Lichtung. Auf dem Querschnitt zeigt die Wand ein fleckiges gestreiftes Aussehen, indem weiße und dunkelrotbraune Partien miteinander abwechseln. — Das eben beschriebene Aussehen zeigt etwa die Hälfte der Cystenwand und zwar die der Haut zugekehrte. In der anderen Hälfte verdickt sich die Wandung. Hier zeigen sich auf der Innenseite der Cyste eigentümliche Tumormassen, die flach, breitbasig der Wandung aufsitzen. Während diese an der Stelle der größten Entwicklung ein zusammenhängendes Beet bilden, finden sich an der Grenze gegen die gesunde Cystenwand einige vorgeschobene, hanfkorn- bis linsengroße Metastasen. Während die Haupttumorentwicklung nach unten und medial zu lag, findet sich nach oben lateral, dem Kopfnicker ansitzend, ein eigentümliches Gebilde anderer Art, nämlich ein solider Tumor von der Größe etwa einer Haselnuß mit Schale, der im Tumor in einer fibrösen Masse eingebettet, der Cystenwand außen aufzusitzen scheint. Er ist von elastischer, nicht ganz knochenharter Konsistenz, sieht auf dem Durchschnitt gelbweiß aus, ist an einzelnen kleinen Stellen verkalkt, wie das Knirschen des Messers beim Durchschneiden zeigt, läßt aber im übrigen auf dem Durchschnitt eine bestimmte Struktur nicht erkennen.

Zur histologischen Untersuchung wurden von verschiedenen Teilen des Präparats Stücke ausgeschnitten, nämlich von der normal aussehenden Cystenwand, von der Grenze der Tumorbildung, aus der Hauptmasse des Tumors und aus dem knorpelharten Gewebsstück (z. T. nach vorausgeschickter Entkalkung). Nach Fixierung in Formalin wurden Gefrierschnitte gemacht und mit Hämatoxylin-Eosin und nach van Gieson gefärbt.

1. „Normale" Cystenwand: Eine scharfe Trennung in mehrere Schichten besteht nicht. Man kann nur soviel sagen, daß die äußere, dem Fettgewebe anliegenden Schicht hauptsächlich aus einem straffen, meist relativ zellarmen, parallel zur Oberfläche angeordneten Bindegewebe besteht. Dasselbe enthält überall sehr zahlreiche Gefäße, von denen besonders die dünnwandigen, die Kapillaren, stark erweitert und mit Blut angefüllt sind. An mehreren Stellen werden die weiten blutstrotzenden Gefäße so zahlreich und die bindegewebigen

Digitized by Google

Zwischenleisten so schmal, daß das Bild eines kavernösen Angioms entsteht. Außer diesem intravaskulär gelegenen Blut findet sich in der weiteren Umgebung verstreut eine große Anzahl Extravasatreste, die ein teils diffuses, teils körniges und scholliges Pigment aufweisen. Wie die ausgeführte Berliner Blaureaktion zeigt, besteht dieses Pigment zu einem erheblichen Teil aus Hämosiderin. An einzelnen Stellen bestehen um die Gefäße herum stärkere Rundzellenanhäufungen und mitunter sieht man selbst ausgesprochene Follikel von lymphatischem Gewebe.

In verschiedenen Schnitten zeigen sich weiter in den äußeren Schichten der Cystenwand Bündel von quergestreiften Muskelfäsern, die meist quer, gelegentlich auch längs getroffen sind. Auch hier sind in den Zwischenräumen zwischen den Muskelfasern ziemlich häufig Lymphocytenanhäufungen und auch Lymphfollikel sowie weiter reichlich Blutpigment. Dies sowohl wie die meist scharfe bindegewebige Abgrenzung nach außen, dagegen das Fehlen einer scharfen Grenze gegen die übrige Cystenwand, sowie schließlich das Vorkommen einzelner Muskelfasern, die versprengt im Bindegewebe liegen, lassen keinen Zweifel darüber, daß es sich nicht etwa um der Cyste anliegende Muskelfasern, etwa des Platysma, handelt, sondern um wahre Bestandteile der Cystenwand.

In den inneren Schichten der Wandung ist im allgemeinen der Kernreichtum größer. Das Bindegewebe ist hier im allgemeinen weniger regelmäßig, nicht immer parallel zur Oberfläche angeordnet, sondern die Bindegewebszüge sind vielfach stark durcheinander geflochten. Richtige Lymphfollikel fehlen hier ganz. Dagegen sind Blutgefäße und Blutpigmentablagerungen ebenso reichlich wie in den äußeren Schichten der Wand. Auch ausgesprochen angiomatöse Partien sind ziemlich häufig. Die Wand ist nicht überall von gleicher Dicke, sie zeigt vielmehr öfters Einziehungen wie ein gestepptes Polster.

Am schwierigsten gestaltete sich die Untersuchung des Epithels, teils weil es sich bei der Vorbehandlung abgestoßen hatte, teils weil verschiedene Stellen, die makroskopisch noch als normale Cystenwand imponiert hatten, mikroskopisch sich schon als Neubildung entpuppten. Auch die Abgrenzung des Epithels gegen die bindegewebigen Wandteile ist nicht immer scharf, besonders an den Stellen, wo unmittelbar unter dem Epithel ein sehr zellreiches junges Bindegewebe von dem Aussehen des Granulationsgewebes sitzt. Es ist dann manchmal unmöglich zu sagen, wo die genaue Grenze zwischen beiden ist. Ein Streifen mit besonders zahlreichen erweiterten Gefäßen und Hämorrhagien gibt denn meist einen Anhalt für die Grenze. Nach Durchsicht einer großen Anzahl von Schnitten läßt sich soviel sagen. Wo das Epithel gut erhalten ist, besteht es stets aus einer mehrschichtigen Lage von kubischen oder zylindrischen Epithelzellen; zu unterst sitzt eine regelmäßige kubische Basalzellenschicht. Es folgt eine verschieden dicke Lage von Zellen. Am freien Rande glaubt man manchmal Flimmerhaare zu erkennen, an anderen Stellen sieht man aber eine deutliche Cutikularmembran, die sich nach van Gieson leuchtend rot färbt. An mehreren Stellen läßt sich im Epithel eine deutliche Kryptenbildung erkennen. Dort, wo das darunter liegende Bindegewebe Einziehungen bildet, werden diese zumeist durch das Epithel glatt ausgekleidet, das also hier anscheinend schichtenreicher wird. In manchen Präparaten, wo das Epithel nur wenige Zellagen enthielt, sind auch die einzelnen Zellen platter, so daß das Aussehen sich mehr dem des Plattenepithels nähert. An einzelnen Stellen sieht man, wie das Epithel sich in Schläuchen in die Tiefe senkt; auch finden sich dann öfters dicht unter dem Epithel mit 1—2 Zellreihen ausgekleidete Epithelschläuche, die in dem Präparat nicht erkennbar mit dem Oberflächenepithel zusammenhängen. Da diese letztgenannten Bildungen meist in nächster Nähe von ausgesprochenem Krebsgewebe liegen, sind sie wohl als Uebergangsstadium in dieses zu betrachten.

Digitized by Google

2. Das Krebsgewebe: Dort, wo die Neubildung am stärksten entwickelt ist, zeigt sie ein deutliches ziemlich reichliches Bindegewebsstützgerüst, das sich baumartig verzweigt. Dasselbe ist meist zellarm, an einzelnen Stellen zellreicher. Um dieses Gerüst sind die mächtigen Lager von Krebszellen aufgebaut, zumeist in Form von soliden Schläuchen und Nestern, so daß auch im histologischen Bilde ein papilläres zottenkrebsartiges Gewebe entsteht. Die einzelnen Krebszellen sind groß, ziemlich polymorph, mitunter etwas blasig. Nirgends findet sich eine Andeutung von Hornperlen. In den Zentren der zellreichsten Gebiete besteht Neigung zur Nekrose. Die oberflächlichsten Teile des Zottenkrebses sind z. T. zerfallen. — Schon oben wurde erwähnt, daß an einzelnen Stellen besonders an den Grenzen der normalen Cystenwand und Neubildung auch deutliche Adenomschläuche auftreten. Ebenso wie die soliden Zellnester zeigen auch sie ein infiltratives Wachstum. Ist an solchen Stellen die Entwicklung der Neubildung aus dem Oberflächenepithel abzulesen, so tritt an zahlreichen anderen Stellen der Krebs in vereinzelten kleinen alveolären Nestern auf, die in der sonst normalen Wand liegen. In der nächsten Nachbarschaft dieser Krebsnester sind stellenweise auch die Bindegewebszellen stark in Wucherung geraten und zeigen einen teils spindel-, teils gemischtzelligen Charakter; vielfach sind auch noch die Lymphocyten in größerer Anzahl vorhanden.

3. Der haselnußgroße harte Tumor in der Cystenwand (Taf. V, Fig. 1 und 2): In allen Schnitten ist das Gewebe völlig kernlos; es färbt sich mit Eosin teils stärker, teils schwächer rosa, nach van Gieson intensiv rot. Doch ist eine Struktur fast überall zu erkennen. In dem homogenen Rosa besteht eine große Anzahl leerer Spalträume, an manchen Stellen sehr zahlreich, an anderen spärlicher. Dadurch entsteht eine eigenartige Musterung des Gewebes, indem eine große Anzahl gewundener schmaler Züge und Streifen sich in eigentümlicher Weise verschlingen. Das Gewebe sieht „durchbrochen" aus. — An mehreren Stellen hat aber das Gewebe einen anderen Charakter: es wird hier homogen und im allgemeinen spaltenlos. Der Bau dieses Gewebes ist nicht sofort zu erkennen. Erst wo eine starke Kalkablagerung stattgefunden hat, kommt er sehr schön heraus. Kalk findet sich hier teils unregelmäßig verstreut in Körnchen und Schollen eingelagert, teils gerade in diesem spaltlosen homogenen Gewebe, wo er dessen knorpeligen Charakter sehr schön herausarbeitet und betont (Taf. V, Fig. 1). Bei der Hämatoxylin-Eosinfärbung sieht man in das Rosagewebe eingelagert unregelmäßig begrenzte Platten von violetter Farbe. Von dieser gleichfarbigen verkalkten Knorpelgrundsubstanz heben sich die dunkleren, stärker verkalkten Knorpelkapseln sehr schön ab. Es folgt nach innen ein heller Spaltraum, sodann meist im Zentrum der Kapseln ein verkalkter Knorpelkern, immer nur einer in jeder Kapsel. Die Verkalkung des Knorpelgewebes schreitet nach der Peripherie zu durch Apposition fort, indem zunächst in die Knorpelkapseln sodann auch in der Grundsubstanz sich feinste Kalkkörnchen ablagern. Auch ohne Zusammenhang mit der Kalkplatte zeigen schon einige weiter abliegende Knorpelkapseln beginnende Verkalkung und heben sich als blasse violette Ringe schön von dem rosa Grunde ab. Erst das an sie gewöhnte Auge erkennt denn auch die noch unverkalkten Knorpelkapseln als Rosaringe in der Rosagrundsubstanz. Dieses zweifellose Knorpelgewebe tritt an mehreren Stellen auf und dürfte an Masse fast die Hälfte des haselnußgroßen Tumors bilden. Diese hyalin entartete und stellenweise verkalkte Knorpelbindegewebsgeschwulst ist umgeben und gegen die Umgebung abgegrenzt durch ein zirkuläres, straffes, spaltenarmes, sehr zellarmes Bindegewebe. Dann folgt ein mehr lockeres, kernhaltiges Bindegewebe. — In verschiedenen Teilen des Präparats sieht man, wie das Carcinom infiltrativ durch die Bindegewebshüllen nach dem hyalinen Tumor vordringt (Taf. V, Fig. 2). In dem lockeren Bindegewebe bestehen sehr große Krebsnester, in dem straffen,

Digitized by Google

kernarmen ist es dem Carcinom auch schon gelungen, in die schmalen Gewebsspalten wenn auch nur mit 2—4 Geschwulstzellen vorzudringen, und auch in den großen Gewebsspalten des hyalinen Gewebes zeigen sich schon die ersten Vorläufer.

Nach dieser Beschreibung kann an der Diagnose eines branchiogenen Cystencarcinoms ein Zweifel nicht bestehen. Allerdings scheint — wenn man den Angaben der etwas dementen Patientin glauben will — ein stärkeres Wachstum der Cyste erst mit dem Einsetzen der malignen Degeneration begonnen zu haben, doch auch dieses Verhalten scheint, wie eine vergleichende Durchsicht der wenigen Fälle der Literatur zeigt, ziemlich typisch zu sein; wahrscheinlich wirkt eben die krebsige Degeneration gleichzeitig als Reiz auf die Absonderung des Cysteninhalts. Die branchiogene Natur der Cyste ist vollkommen sichergestellt, sowohl durch die makroskopische Erscheinung wie durch die histologischen Befunde. Das Zylinderepithel weist auf den entodermalen Ursprung des Kiemenganges hin; in demselben Sinne ist das Vorkommen von Lymphfollikeln zu deuten. Der Grundstock der Cystenwand ist wie stets bindegewebig. Das Vorkommen von quergestreiften Muskelfasern in der Wand, wie in unserem Falle, ist ein ziemlich seltener Befund, aber doch schon in anderen Fällen beobachtet. Die Wand einer branchiogenen Cyste kann ziemlich gefäßreich sein; ein so großer Gefäßreichtum wie in unserem Falle, die starke Ablagerung von Blutpigment und vor allem die Ausbildung eines richtigen — allerdings nur mikroskopisch nachweisbaren — kavernösen Hämangioms an mehreren Stellen der Wandung ist aber besonders bemerkenswert. Das etwas verschiedenartige Aussehen des Epithels in verschiedenen Teilen der Cyste sowie das Vorkommen von Strängen in der Cystenlichtung weist vielleicht auf die Möglichkeit einer Entstehung der bei der Operation aufgefundenen einkammerigen Cyste aus einer mehrkammerigen mit verschiedenartigem Epithel hin.

An der Diagnose Carcinom ist gleichfalls kein Zweifel möglich, und zwar hat dasselbe meist den Charakter eines Zottenkrebses, an einzelnen Stellen auch eines Adenocarcinoms. Was die Ausbreitung des Carcinoms anbelangt, so bot die mikroskopische Untersuchung eine Ueberraschung. Während makroskopisch mindestens die Hälfte der Cystenwand normal erschien, ergab die histologische Untersuchung, daß nicht nur der Haupttumor und die paar vorgeschobenen als Neubildung erkennbaren erbsen- oder linsengroßen Knötchen carcinomatös waren, sondern auch alle die kleinen grauweißen flachen Erhabenheiten in der normal aussehenden Wandung.

Die Entwicklung des Carcinoms ist wohl also in der Weise vor sich gegangen, daß zuerst eine bestimmte Stelle des Epithels krebsig degenerierte. Von dort aus erfolgte die Ausbreitung teils per continuitatem, teils auf dem Wege der Lymphspalten, wie Taf. V, Fig. 2 besonders schön zeigt. Die maligne Entartung der Cystenwand an einer großen Anzahl Stellen, wie sie der Mikroskop zeigte, ist aber auf keinem dieser beiden Wege zu erklären.

Digitized by Google

Auch eine Implantation von Krebsmaterial gleichzeitig an einer so großen Anzahl von Stellen ist nicht gerade wahrscheinlich. Ich möchte vielmehr eher annehmen, daß das rasch wachsende primäre Carcinom einen Reiz abgab auch auf das übrige Cystenwandepithel und es so zu einer malignen Degeneration desselben an sehr vielen Stellen gleichzeitig kam. Es sind das Vorgänge, wie sie z. B. auch bei gewissen Formen des Magencarcinoms beobachtet sind. Durch das rasche Wachstum der epithelialen Elemente wurden offenbar bis zu einem gewissen Grade auch die bindegewebigen Elemente beeinflußt. Daraus erklärt sich wohl der außerordentliche Kernreichtum des Bindegewebes, das oft ganz den Charakter von Granulationsgewebe trägt. Auch die mächtige Wucherung der Gefäße bis zur Cavernombildung ist wohl in diesem Sinne zu deuten. Daß das Carcinom aus der Epithelauskleidung der Cyste hervorgegangen ist, also branchiogen ist, geht aus einer großen Anzahl histologischer Bilder mit Sicherheit hervor.

Als eine dritte branchiogene Bildung findet sich nun auf der Cystenwand ein kugelig rundes Knorpelstück von der Größe einer Haselnuß mit Schale. Da mir der branchiogene Charakter der Geschwulstcyste schon im Laufe der Operation klar geworden war, so war mein erster Gedanke, als ich das Stück sah, es könnte sich möglicherweise auch um ein echtes, gleichzeitig vorhandenes branchiogenes Enchondrom handeln, wie ich einen derartigen Fall vor 4 Jahren beschrieben hatte. Bei der kritischen Betrachtung der bisher als branchiogene Chondrome beschriebenen Fälle war ich damals zu der Erkenntnis gelangt, daß die unter diesem Namen beschriebenen Fälle gar keine „Knorpelgeschwülste" sind, sondern „daß es sich bei ihnen zweifellos um ruhenden Knorpel handelt, worauf schon die außerordentlich unregelmäßige, gewundene, platten- oder hornförmige Gestalt dieser Bildungen hinweist. Es können so ganz abenteuerliche Formen entstehen, die der Phantasie zum Vergleichen mit bekannten Gegenständen einen weiten Spielraum gewähren. Sie teilen diese Eigenschaft mit den Gehörknöchelchen, deren Gestalt sie häufig nachahmen und denen sie ja auch entwicklungsgeschichtlich sehr nahe verwandt sind. Bei echten Geschwulstbildungen, die bei ihrer mehr gleichmäßigen Wachstumstendenz nach allen Seiten eine der kugeligen Form sich nähernde Gestalt annehmen, werden die oben beschriebenen Formen nie beobachtet". Dieser letzten Forderung entsprach nun unser der Cystenwand anliegender Tumor mit seiner rundlichen eiförmigen Gestalt. Auch die im Gegensatz zu dem walnußgroßen Enchondrom, das ich seinerzeit als einziges sicheres branchiogenes beschrieben hatte, nur haselnußgroße Gestalt würde schließlich für die Bezeichnung einer Geschwulstbildung genügen. Das histologische Bild aber erlaubt mir nicht, von einer wachsenden Knorpelgeschwulst zu sprechen; denn zu meiner Ueberraschung zeigte sich das Gewebe völlig nekrotisch, hyalin, kernlos, und ließ nur noch an bestimmten Stellen an seiner Struktur den ursprünglich knorpeligen Charakter erkennen, während die anderen Teile, wohl die größere Hälfte, als hyalines Bindegewebe

Digitized by Google

anzusprechen sind. Lebende, wuchernde Knorpelzellen waren nirgends vorhanden; dagegen fanden sich ziemlich reichliche Kalkeinlagerungen wie oft in degeneriertem Gewebe. Wenn also auch die immerhin bemerkenswerte Größe an ein postfötales Wuchern des branchiogenen Knorpelkerns, selbst über das Verhältnis des allgemeinen Körperwachstums hinaus, sehr wohl denken läßt, so war dasselbe jedenfalls zur Zeit der Operation, und wahrscheinlich schon seit Jahren oder Jahrzehnten, abgeschlossen. Leider versagt zur Entscheidung dieser Frage die Anamnese bei der dementen Patientin völlig. Degeneration, Nekrose, Kalkeinlagerung hatten in dem Knorpel Platz gegriffen.

Wenn also auch meiner Meinung nach hier kein „branchiogenes Enchondrom" vorliegt, so ist doch dieser Knorpelrest eine zwar nicht mehr nötige, aber doch um so beweiskräftigere Bestätigung der branchiogenen Natur des Cystencarcinoms.

Aus dem klinischen Bild ist nicht viel hervorzuheben. Die Anamnese versagte, wie eben bemerkt, bei der Patientin völlig. Irgend welche sicheren Angaben über Zeit des Bestehens, etwaiges Trauma, Art der Beschwerden zu erhalten, was deshalb nicht möglich. Das Alter der Patientin von 60 Jahren stimmt mit den bisherigen Erfahrungen überein: nach der Lorenz'schen Aufstellung standen von 59 Fällen mit Altersangaben 47 Fälle im Alter von 41 bis 65 Jahren. Höchst auffallend ist dagegen nach der gleichen Aufstellung das Verhältnis der beiden Geschlechter: von 63 Fällen mit Angaben handelte es sich in 61 Fällen um Männer, und nur 2 mal um Frauen. Mein neuer Fall würde sich also hier als 3. anschließen.

Der Sitz des Tumors in unserem Falle im oberen Halsdreieck, genauer in dem Dreieck zwischen dem Zungenbeinhorn, dem Schildknorpel und dem inneren Kopfnickerrande, ist typisch, ebenso das feste Aufsitzen auf der Gefäßscheide, von der er sich aber noch ohne Eröffnung derselben scharf loslösen ließ.

Metastasen waren, wie meist, zur Zeit der Operation nicht nachweisbar.

Ueber die Radikalität der Operation ist nichts Sicheres auszusagen. Wenn auch die Enukleation von Cyste und Tumor ohne Eröffnung nicht gelang und der Tumor an seiner Basis zunächst gekappt werden mußte, so schien er doch vor Schluß der Wunde radikal entfernt.

Die Prognose des branchiogenen Carcinoms ist allerdings, wie bekannt, sehr ungünstig: nach der Lorenz'schen Aufstellung sind nur 8 Dauerheilungen bekannt, d. h. Fälle, die noch nach einem Jahre recidivfrei waren. Allerdings soll bei den Cystencarcinomen, also auch bei unserem Falle, die Prognose vielleicht etwas besser sein, da sich das Carcinom hier weniger infiltrativ in die benachbarten Gewebe, als vielmehr nach der Seite des geringsten Widerstandes, also hauptsächlich in die Lichtung der Cyste hinein entwickelt. Auch die Exstirpation gestaltet sich beim Cystencarcinom einfacher, wenn

Digitized by Google

auch die Geschwulst in unserem Fall überall nur scharf mit dem Messer sich ausschälen ließ. Da von den beschriebenen Fällen von branchiogenem Carcinom die cystischen Fälle fast $^1/_4$ ausmachen, so empfiehlt sich die Exstirpation jeder branchiogenen Cyste als eine wichtige prophylaktische Maßnahme gegen die Entstehung eines Kiemengangkrebses.

Literatur.

1) E. v. Bergmann und P. v. Bruns, Handbuch der praktischen Chirurgie. 3. Aufl. — 2) v. Bruns, Garrè, Küttner, Handbuch der praktischen Chirurgie. 4. Aufl. — 3) Bruns, Das branchiogene Carcinom des Halses. Bruns' Beitr. Bd. 1. 1884. — 4) Joannowicz, Branchiogene Carcinome und cystische Tumoren des Halses. Ztschr. f. Heilkunde, 1902. (Zbl. f. Pathol. Bd. 14). — 5) M. Jordan, Mißbildungen, Verletzungen und Tumoren des Halses. Handb. d. prakt. Chir. 3. Aufl. — 6) Kolaczek, Branchiogenes Enchondrom. Bruns' Beitr. Bd. 68. S. 120. — 7) Kostanecki und Milecki, Die angeborenen Kiemenfisteln des Menschen. Virchow's Arch. Bd. 120. — 8) H. E. Lorenz, Das branchiogene Carcinom. Bruns' Beitr. Bd. 85. S. 599. — 9) Quarrey-Silcock, Cystic epithelioma of the neck. Brit. m. J. 1887. — 10) Richard, Die Geschwülste der Kiemenspalten. Bruns' Beitr. Bd. 3. S. 165. — 11) Voelcker, s. Handb. der prakt. Chir. 4. Auflage. — 12) Volkmann, Das tiefe branchiogene Carcinom des Halses. Zbl. f. Chir. 1882. Nr. 4. — 13) Weglowski, Entstehung der seitlichen Halsfisteln. Ebenda. 1908. Nr. 14.

Digitized by Google

XXIX.

AUS DER

CHIRURGISCHEN KLINIK ZU TÜBINGEN.

DIREKTOR: PROF. DR. G. PERTHES.

Ueber echte Kehlsackbildung beim Menschen und ihre operative Behandlung.

Von

Privatdozent Dr. **A. Reich,**
Oberarzt der Klinik.

(Mit 6 Abbildungen.)

Zu den eigenartigsten Anomalien des menschlichen Kehlkopfes gehören die Laryngocelen oder Kehlsäcke. Durch das regelmäßige Vorkommen analoger Bildungen bei verschiedenen anthropoiden Affen von jeher ein beliebter Gegenstand entwicklungsgeschichtlicher Betrachtungen, besitzen sie beim Menschen neben dem entwicklungsgeschichtlichen auch diagnostisches und therapeutisches Interesse, das freilich durch die Seltenheit einschlägiger Fälle eingeengt wird.

Richard v. Hippel[1]) hat 1910 anläßlich einer eigenen Beobachtung unter gewissenhaftester und kritikvoller Verwertung aller vorliegenden Beobachtungen eine maßgebende Bearbeitung der menschlichen Kehlsackbildungen geliefert. Auf Grund eigener Literaturprüfung kann ich den Ausführungen v. Hippel's, besonders über die Anatomie, Einteilung und Genese, durchaus beipflichten und möchte zur kurzen Orientierung folgende Hauptpunkte herausheben.

Eine mediane Kehlsackbildung, welche bei den niederen Affen als Recessus tertius an der Basis der Epiglottis entspringt und außen auf der Schildknorpelplatte liegt, ist als gleichwertige Bildung beim Men-

1) D. Ztschr. f. Chir. Bd. 107, S. 477. 1910.

Digitized by Google

schen bisher nicht einwandsfrei beobachtet. Die unter diesen Namen beschriebenen Luftsäcke scheinen alle pathologischen Prozessen, vor allem tuberkulösen Geschwürsdurchbrüchen ihren Ursprung verdanken.

Die seitlichen Kehlsäcke gehen hervor aus der Appendix ventriculi, einem schlauchförmigen, verzweigten, mit Flimmerepithel ausgekleideten Anhangsgebilde des vorderen Teiles des Sinus Morgagni, das an Größe und Ausbildung sehr schwankend nach oben hinten sich erstreckt, gewöhnlich den oberen Schildknorpelrand nicht erreicht, nicht ganz selten aber bis zum Zungenbein oder selbst unter die Schleimhaut des Zungengrundes sich ausdehnt. Diese Bildung hat Virchow bereits für pathologisch gehalten und als Laryngocele bezeichnet, nach den überzeugenden Darlegungen v. Hippel's zu Unrecht.

Ein pathologischer Zustand der Appendix ventricularis kommt aber in zwei Formen vor, deren scharfe Trennung ein Verdienst v. Hippel's ist. Wird durch einen pathologischen Zustand (Tumor, luetische Infiltration, Narbe usw.) ein Hindernis für den Exspirationsluftstrom geschaffen und dieser dadurch in den Ventrikel abgeleitet, so kann durch den erhöhten Exspirationsdruck die normal gelegene Appendix ventriculi mitsamt dem Ventrikel selbst geschwulstartig aufgebläht werden. Dieser Zustand ist ein rein sekundärer, symptomatischer, bleibt so lange bestehen wie das Exspirationshindernis und wird von v. Hippel als Dilatatio symptomatica der Appendix ventriculi bezeichnet unter Bezug auf kasuistische Belege.

Von den symptomatischen sind nun die echten seitlichen Kehlsackbildungen durch zwei wesentliche Eigentümlichkeiten unterschieden: einmal beruhen sie stets auf angeborener Grundlage und entwickeln sich mit oder ohne bekannte Veranlassung verschieden lange Zeit nach der Geburt zu Luftsäcken, die dann ein typisches Krankheitsbild abgeben. Abweichend von der normalen oder sekundär erweiterten Appendix ventricularis schlagen sodann die echten Kehlsäcke zwei typische Richtungen in: entweder entwickeln sie sich in das Taschenband hinein und bilden in diesem eine halbkugelig in den Kehlkopfraum sich vorwölbende Luftgeschwulst (Saccus ventricularis intralaryngeus nach v. Hippel oder innere Laryngocele) oder sie durchsetzen über dem seitlichen oberen Schildknorpelrand mit einer stielartigen Einschnürung die Membrana thyreoihyoidea und erscheinen außerhalb des Kehlkopfes im Spatium thyreoihyoideum (Saccus ventricularis extralaryngeus oder äußere Laryngocele). Die letztere Form nennt Gordon Wilson[1]) geradezu Kehlkopfhernien in der Annahme, daß eine angeborene oder erworbene Schwäche der Membrana thyreoihyoidea die Entwicklungsrichtung bestimme und die Luftfüllung auf zufälligen und mehr nebensächlichen Umständen beruhe.

1) Einige Punkte in der vergleichenden Anatomie des Kehlkopfes bei den Anthropoiden. Zit. nach Zbl. f. Laryngologie. Bd. 27. S. 235. 1911.

Digitized by Google

Nach der von v. Hippel aufgestellten Statistik und unter Hinzurechnung eines neueren Falles von Burger [1]) — doppelseitige äußere Kehlsackbildung bei einem 12 jährigen Knaben — sind bis heute 3 intralaryngeale, 14 extralaryngeale und 4 kombinierte echte Kehlsäcke beim Menschen beschrieben. Bei diesen Mitteilungen stützt sich die Diagnose teils auf klinische Merkmale, teils auf Autopsien und nur selten auf beide zusammen.

Ich kann nun folgende neue Beobachtungen anreihen.

Frau Franziska H., 30 J., wurde am 6. V. 13 von Herrn Dr. Röger der chirurgischen Klinik unter der Diagnose einer intralaryngealen Geschwulst mit Heiserkeit überwiesen. Die Eltern der Pat. leben, die Mutter soll vor 20 Jahren einen Blutsturz gehabt haben, jetzt aber ganz gesund sein. 7 Geschwister gesund. Bei allen die Stimme normal. Außer Masern hat Pat. selbst angeblich keine Krankheiten durchgemacht und vor 1½ Jahren erstmals geboren. Bis Herbst 1912 konnte sie völlig normal sprechen und auch singen. Im Verlauf des Oktober und November trat allmählich ohne bekannte Ursache Heiserkeit auf, so daß sie von Bekannten darob befragt wurde. Der Grad der Heiserkeit schwankte; insbesondere war im März ds. Js. eine 8 tägige Besserung zu verzeichnen. Seitdem aber besteht die Heiserkeit ziemlich unverändert und in hohem Grade, so daß sich Pat. anstrengen muß, um sich ihrer Umgebung verständlich zu machen. Schluckbeschwerden fehlen. Atemnot ist gewöhnlich nicht vorhanden, soll aber bei Anstrengung in letzter Zeit in zunehmendem und erheblichem Maße aufgetreten sein. Husten oder Auswurf hatte Pat. nicht.

Gleichzeitig mit der Heiserkeit wurde im Oktober 1912 das Auftreten einer Geschwulst der r. Halsseite bemerkt, die sich langsam und ohne Beschwerden zu machen vergrößert habe. Auch sie soll geringe Schwankungen der Größe in Parallele mit dem Verhalten der Stimme aufgewiesen, in den letzten 3 Monaten aber sich nie mehr verkleinert haben. Aerztliche Behandlung hatte nie stattgefunden.

Als Pat. am 6. V. 13 in die Sprechstunde der Poliklinik kam, schilderte sie zunächst nur ihre Heiserkeit. Die Stimme war nur flüsternd und vollständig klanglos. Die daraufhin vorgenommene Spiegeluntersuchung des sehr geräumigen Kehlkopfes ergab den Befund einer vom r. Taschenband mit breiter Basis ausgehenden Geschwulst (Fig. 1). Diese wölbte sich in etwa Kirschgröße halbkugelig in das Kehlkopfinnere vor, überdeckte das r. Stimmband bei der ruhigen Atmung vollständig, überragte die Mittellinie und berührte bei der Phonation das normale Taschenband der Gegenseite, wobei vom r. Stimmband ein kleines dreieckiges Feld in der Gegend des Gießbeckenhügels sichtbar, aber auch ein Teil des l. Stimmbandes verdeckt wurde. Das Kehlkopflumen war auf diese Weise hochgradig verengt. Gegen die aryepiglottische Falte der r. Seite verlor sich die Vorwölbung unmerklich. Der Eingang zum Sinus Morgagni war nicht zu sehen. Die Oberfläche der Geschwulst erschien glatt, rötlichgelb, von deutlich sichtbaren Gefäßen durchzogen. Entzündliche Veränderungen der Schleimhaut fehlten. Die Sinus pyriformes sind tief. Bei der Phonation veränderte sich die Größe der Geschwulst nicht. Auf der l. Seite sind durchaus normale Verhältnisse.

Jetzt erst machte die Pat. auf das gleichzeitige Vorhandensein der in der Anamnese erwähnten äußeren Geschwulst aufmerksam (Fig. 2). Tatsächlich fand sich in der r. Submaxillargegend eine deutliche Vorwölbung und Ausfüllung durch eine Geschwulst, welche sich oben gegen den Unterkieferrand, hinten gegen den vorderen Kopfnickerrand deutlich

1) XIX. Niederländische Laryngologenversammlung. August 1910. Zit. nach Zbl. f. Laryngologie. Bd. 27. S. 235. 1911.

Digitized by Google

absetzte, median bis auf zwei Querfinger an die Mittellinie heranreichte und mit ihrem unteren Umfang der Höhe des oberen Schildknorpelrandes entsprach. Die Geschwulst hatte die Größe eines Hühnereies. Die Oberfläche war glatt, die Haut darüber völlig unverändert und verschieblich. Die Geschwulst erschien allseitig gut abgegrenzt, nur gegen die Unterlage war sie nicht beweglich; ein Stiel war nicht nachweisbar. Sie zeigte eine auffallend weich elastische Konsistenz und verschob sich im Zusammenhang mit dem Kehlkopf. Bei Perkussion über der Geschwulst erhielt man deutlich höhere Tympanie als bei Perkussion der entsprechenden Stelle links. Durch Druck schien sich die Geschwulst eine Spur verkleinern zu lassen, ohne daß sich aber hätte sicher sagen lassen, ob es sich um eine echte Verkleinerung oder nur um ein Hineinpressen in die Tiefe handelte. Mit ähnlicher Unentschiedenheit der Deutung trat beim Pressen bei zugehaltener Nase und geschlossenem Mund die Geschwulst stärker hervor. Der Kopf wurde infolge der Geschwulst in der Regel etwas nach rechts geneigt. Auf der l. Seite sind irgendwelche Veränderungen nicht feststellbar. Bei gleichzeitigem Druck auf die äußere Geschwulst zeigte der intralaryngeale Tumor keine merkliche Vergrößerung, sondern rückte nur etwas mehr nach links.

In der Vermutung, daß es sich um eine Laryngocele handeln könnte, wurde die äußere Geschwulst punktiert und die 20 ccm-Spritze füllte sich mit Luft. Dabei verschwand die äußere Geschwulst vollständig und auch die intralaryngeale Geschwulst war, wie die sofort vorgenommene Spiegeluntersuchung ergab, nahezu ganz zusammengefallen, so daß bei Respirationsstellung etwa die hintere Hälfte, bei Phonationsstellung der ganze freie Rand des r. Stimmbandes zu übersehen und zugleich festzustellen war, daß die Beweglichkeit des r. Stimmbandes eine normale ist. Auch die Stimme war ganz entschieden klangvoller. 1/4 Stunde nach der Punktion und nach dem Verschwinden der Geschwülste wurde die Pat. wieder untersucht und gefunden, daß sowohl die extra- wie intralaryngeale Geschwulst in altem Umfange sich wieder hergestellt hatten, ohne daß die Pat. gepreßt oder gehustet hätte. Hieraus ergab sich einwandsfrei die Diagnose einer extra- und intralaryngealen Kehlsackbildung.

Es lag nun nahe, die Anwendbarkeit des Röntgenverfahrens zur Sicherung der Diagnose und Darstellung des Befundes zu verwerten, und in der Tat zeigt das Röntgenbild (Fig. 3) sehr schön den ganzen extralaryngealen Kehlsack, medianwärts etwa bis zum Rande des Schildknorpels. Er stellt sich als eine scharf umrissene, etwa hühnereigroße Luftblase dar, deren Stiel in die Höhe des 4. Halswirbels projiziert wird.

Auf Grund dieses Befundes habe ich die Pat. im Mediz. naturw. Verein zu Tübingen in der Sitzung vom 19. V. 13 unter der Diagnose einer intra-extralaryngealen Laryngocele vorgestellt.

Bei der bestehenden und in Zunahme begriffenen Anstrengungsdyspnoe und der hochgradigen Heiserkeit schien die operative Entfernung der Geschwulst angezeigt, zu deren Vornahme mir Herr Prof. Perthes gütigst Gelegenheit gab.

23. V. 13 Operation 1 Stunde nach Injektion von Pantopon-Skopolamin. Das Operationsfeld wird mit ½%iger Novocain-Adrenalinlösung unter besonderer Berücksichtigung des Verlaufes des Nervus laryngeus superior umspritzt. Querschnitt über der Höhe der Geschwulst in der Richtung des Zungenbeines vom vorderen Kopfnickerrande bis etwas über die Mittellinie und später hakenförmige Abbiegung nach unten gegen die Mitte des Schildknorpels. Nach Durchtrennung der Haut, des Platysma und der oberflächlichen Halsfascie liegt die submaxillare Speicheldrüse und die Geschwulstoberfläche vor, so, daß die Geschwulst unmittelbar an die Speicheldrüse angrenzt und diese von der Tiefe her etwas heraushebt

Digitized by Google

1.

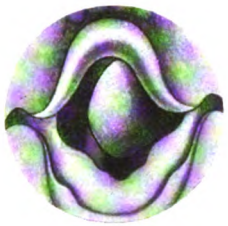

2.

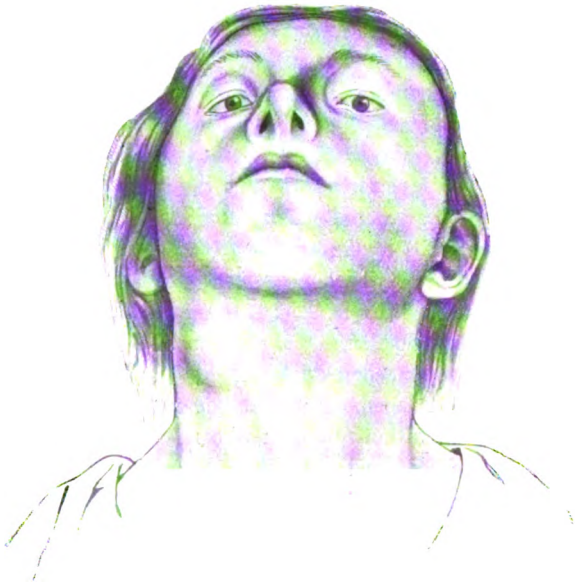

3.



Digitized by Google

(Fig. 4)[1]). Der Geschwulstsack ist von einer dünnen bindegewebigen Hülle umgeben, die sich an der Oberfläche leicht abheben läßt, in der Tiefe und am oberen Rande aber die Geschwulst gegen das Zungenbein und den hinteren Biventerbauch, sowie gegen die Unterlage, die Membrana hyothyreoidea fester fixiert. Ohne Eröffnung der Geschwulst gelingt es, den extralaryngealen Sack allseitig scharf herauszupräparieren, wobei man ein anatomisches Präparat der Regio submaxillaris erhält. Die obere Begrenzung der Geschwulst wird gebildet von der submaxillaren Speicheldrüse, unter ihr kommen zu Gesicht der hintere Biventerbauch, der N. hypoglossus, der N. laryngeus sup. und das Zungenbein. Seitlich reicht die Geschwulst bis an den vorderen Kopfnickerrand, nach unten wenig über die Höhe des oberen Schildknorpelrandes, medialwärts verschwindet sie unter dem M. thyreohyoideus. Nach der queren Durchtrennung der Musc. omohyoideus, sternohyoideus und thyreohyoideus und nach Freilegung der Vorderfläche und des oberen Randes des Schildknorpels zeigt sich (Fig. 5), daß der Luftsack unter den genannten Muskeln sich zu einem kleinfingerdicken Stiel verschmälert und unmittelbar über dem oberen Rande des Schildknorpels, an der Stelle seiner stärksten Wölbung, also etwa $1^1/_2$ cm von der Incisura thyreoidea entfernt, durch die Ansatzstelle des Lig. thyreohyoideum hindurchtritt in einer etwa für die Kleinfingerkuppe durchgängigen Oeffnung. Die Membrana thyreohyoidea wird an der Durchtrittlücke medialwärts in querer Richtung 1 cm lang eingekerbt und der ausgesprochene Stiel von den Rändern der Lücke, an denen er inniger haftet, abpräpariert. Es zeigt sich nun, daß die Geschwulst an der Innenfläche der Schildknorpelplatte sich nach innen fortsetzt in eine zweite kugeligovale Geschwulst von sonst gleicher Beschaffenheit. Unter leichtem Zug an dem isolierten extralaryngealen Sack wird teils scharf, teils stumpf versucht, von oben her auch den intralaryngealen Sack auszuschälen. Während nun bis dahin die Atmung ganz ruhig verlaufen war, tritt bei diesen Versuchen starke Atemnot und Unruhe der Pat. auf, die sich bei Beseitigung des Zuges rasch legen. Auch ist bei diesen Isolierungsversuchen offenbar irgendwo eine kleine Kommunikation mit dem Sinus Morgagni entstanden, durch welche deutlich Luft bei der forcierten Atmung ausdringt. Es wird zunächst in die Umgebung des in seinem Verlaufe auf der Membrana thyreohyoidea sichtbaren N. laryngeus superior zur Erzielung voller Anästhesie 2%ige Novocainlösung eingespritzt. Zur Fortsetzung der Auslösung werden einige dünne Adhäsionen scharf durchtrennt, wobei dann plötzlich die ganze Geschwulst einem leichten Zuge folgt und der intralaryngeale kirschgroße, kugelige Geschwulstteil herausspringt. Im gleichen Augenblicke tritt wieder ein Anfall von Atemnot auf. Man sieht in der Tiefe des Geschwulstbettes eine Membran flottieren, welche bei der Inspiration angesaugt wird und offenbar der Schleimhaut der Taschenfalte, bzw. des Ventrikels entspricht. Sie wird mit einer Pincette gefaßt und angezogen, was augenblicklich die Atmung frei macht. Ihre probeweise Freigabe macht sofort wieder Erstickungsanfälle. Die flottierende aspirierte Schleimhautmenbran wird daher mit Catgut angeschlungen und am oberen Schildknorpelrande durch eine Naht fixiert, worauf die Atmung dauernd frei bleibt. Es erscheint noch bemerkenswert, daß ein lumenhaltiger oder überhaupt als solcher charakterisierter Fortsatz zur Appendix ventriculi bzw. zum Sinus Morgagni trotz genauestem Zusehen sich nicht feststellen ließ. Seit der Fixierung der flottierenden Schleimhaut war auch kein Luftaustritt aus der sicher vorhandenen kleinen Kommunikationsstelle mit dem Larynxinnern mehr zu beobachten. Zum Verschluß der erweiterten Durchschnittsöffnung

1) Diese und die nächste schematische Zeichnung wurde nach Skizzen hergestellt, die Herr Privatdozent Dr. Schlößmann während der Operation anzufertigen die Freundlichkeit hatte.

Digitized by Google

4.

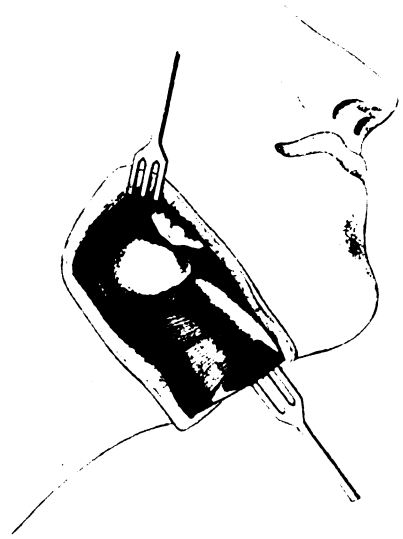

5.

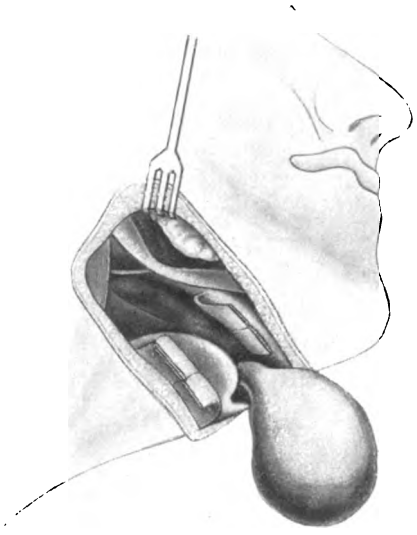

Digitized by Google

wird die Membrana thyreohyoidea mit Matratzennähten am oberen Schildknorpelrand wieder befestigt und die quer durchtrennte, die Durchtrittlücke deckende Zungenbeinmuskulatur wieder vereinigt. Um einem etwaigen Zellgewebsemphysem zu begegnen, wird ein dünnes Gummirohr neben dem Schildknorpel eingelegt und durch ein Knopfloch herausgeleitet, dann die submaxillare Speicheldrüse in ihrem Lager befestigt, das Platysma mit einigen Nähten vereinigt und schließlich die ganze Hautwunde geschlossen. Steriler Verband. Bei der Verbandanlegung zeigt sich, daß der Rachen mit blutigem Schleim gefüllt ist, der von der wachen Pat. prompt ausgeworfen wird. Die Aphonie ist zunächst stärker als zuvor, die Atmung aber völlig frei.

Präparat: Die gewonnene Geschwulst (Fig. 6) stellt einen geschlossenen lufthaltigen Zwerchsack dar; der größere, extralaryngeale Teil ist knapp hühnereigroß und hat Durchmesser von 5 : 3,5 cm, der kleinere, etwa kirschgroße, intralaryngeale Teil mißt 1,8 : 1,5 cm. Die Grenze zwischen beiden Teilen wird durch eine kleinfingerdicke, kurze Einschnürung dargestellt, welche der Durchtrittstelle durch die Membrana hyothyreoidea entspricht. Die stielförmige Verschmälerung des extralaryngealen Sackes im Bereiche seiner Muskelbedeckung hat sich im Präparat verloren. Die Wand beider Säcke ist dünn, durchscheinend und läßt Gefäßzeichnungen erkennen. Der Sack ist völlig unverletzt; er schwimmt als Luftblase auf dem Wasser. Auch unter Wasser läßt sich der Luftinhalt nicht ausdrücken; es ist weder von einer soliden noch lumenhaltigen Fortsetzung nach dem Ventriculus Morgagni an dem intralaryngealen Teile etwas zu entdecken.

Fig. 6.



Um das Präparat zu Demonstrationszwecken zu erhalten, wurde auf die Entnahme eines Stückes zur histologischen Untersuchung verzichtet. Die Histologie dieser Säcke ist ja durch die bisherigen Untersuchungen als einheitlich festgestellt in der Richtung, daß die Säcke ein zylindrisches Flimmerepithel besitzen.

Heilungsverlauf: Am Abend des Operationstages, in dessen Verlauf Pat. noch etwas blutigen Mageninhalt erbrochen hatte, war die Stimme schon fraglos klangvoller und lauter als vor der Operation. Die Atmung war fortab vollständig frei. Die Wundheilung erfolgte anstandslos und ohne Temperatur über 38. Am 3. Tage nach der Operation wurde das Drain entfernt und festgestellt, daß kein Hautemphysem und keine Sekretion aus dem Drain vorlag, die Spiegeluntersuchung zeigte eine nur geringe Schwellung des r. Taschenbandes. Am Entlassungstage, 6 Tage nach der Operation, wurden die Nähte entfernt. Die Narbe war lineär. Das Kehlkopfinnere ließ keine Abweichung vom Normalen mehr erkennen. Nach Angabe der Pat. unterscheidet sich ihre Stimme in nichts mehr von der Beschaffenheit vor dem Auftreten der Geschwulst und ist nach einem späteren Bericht bisher so geblieben.

Die anatomischen Verhältnisse unseres extra + intralaryngealen Kehlsackes stimmen mit jenen der andern 4 analogen Beobachtungen und der von v. Hippel darnach gegebenen Beschreibung gut überein. Eigenartig sind aber in unserem Falle die Kommunikationsverhältnisse der Geschwulst mit dem Sinus Morgagni. Bei der Ausschälung des intralaryngealen Sackes aus seinem

Digitized by Google

Lager im falschen Stimmband blieb der zweiteilige Luftsack luftgefüllt, statt dem Erwarten gemäß zusammenzufallen, er schwamm auf dem Wasser wie eine Fischblase und ließ sich selbst durch Druck nicht entleeren. Selbst bei genauester Untersuchung ist an dem Präparat die Abgangsstelle eines einem Teil der Appendix ventriculi entsprechenden Verbindungsganges nicht zu entdecken. Die Möglichkeit einer älteren Verödung des Stiles war durch die Tatsache widerlegt, daß beide Säcke nach der Punktionsentleerung im Verlaufe von einer Viertelstunde sich wieder zum alten Umfange gefüllt hatten. So bleibt nur die Annahme, daß ein überaus zarter in der Wandung des Sackes selbst gelegener Ventilverschluß vorhanden sein muß, welcher das Eindringen von Luft aus dem Kehlkopf, wenn auch nur langsam gestattete, das Auspressen aber verhindert. Hierfür spricht auch die Beobachtung, daß einerseits die Geschwulst vor der Operation durch Druck sich nicht nachweisbar verkleinern ließ, andererseits bei der Exstirpation unter pfeifendem Luftaustritt eine kleine Oeffnung in der Ventrikelwand entstand, offenbar an der Einmündung des sehr kurzen appendikulären Verbindungsstückes.

Bei den meisten bisher beobachteten Fällen ließ sich eine einmalige besonders starke oder eine häufig wiederholte, mitunter berufsmäßige Erhöhung des intralaryngealen Luftdruckes (Lastenheben, Instrumentenblasen, Husten, Schreien, P o l l i t z e r'sches Verfahren) als Ursache für die Entfaltung und Weiterentwicklung einer abnorm veranlagten Appendix ventricularis zum eigentlichen Kehlsack nachweisen. Ich selbst habe in Schottland einen Mann gesehen, leider aber nicht näher untersuchen können, der beim Dudelsackblasen in augenfälliger Weise den Besitz eines sehr großen äußeren Kehlsackes zur Schau bot. Im Gegensatz hierzu war bei unserer Patientin keine Gelegenheitsursache für die Entwicklung des Luftsackes ausfindig zu machen; ohne die Mitwirkung einer ungewöhnlichen Luftsteigerung und allmählich entwickelte sich vielmehr die Luftgeschwulst, was natürlich erst recht nur auf der Grundlage einer angeborenen Abnormität verständlich ist. Die nach dem Operationsbefund anzunehmenden eigenartigen Kommunikationsverhältnisse erklären weiterhin, wie die Geschwulst zwar allmählich durch Luftzutritt wachsen, aber seit ihrem ersten Hervortreten nie mehr ganz verschwinden oder auch nur wesentlich sich verkleinern konnte, wie dies in anderen Fällen wenigstens im Anfange beobachtet wurde.

In diagnostischer Hinsicht bot der Fall keine besonderen Schwierigkeiten, sobald man sich nur an das Vorkommen von Laryngocelen erinnerte. Die eigenartig weich elastische Beschaffenheit der Geschwulst, ihre Lage seitlich zwischen oberem Kehlkopfrand und Zungenbein, ihre Fixation in der Tiefe bei sonst scharfer Absetzung, ihre Mitbewegung mit dem Kehlkopf und ihre deutliche Tympanie wiesen auf einen äußeren Kehlsack hin, und damit war auch die an sich schwierige Deutung der halbkugelig und mit glatter Oberfläche im Taschenband gelegenen Geschwulst gegeben. In einzelnen Beobachtungen von äußeren Kehlsackbildungen kamen als weitere bezeichnende

Digitized by Google

Symptome Volumschwankungen der Geschwulst in Abhängigkeit vom laryngealen Luftdruck, die Ausdrückbarkeit und die Tastbarkeit einer Lücke in der Membrana thyreohyoidea hinzu und Ledderhose konnte eine eigenartige Wechselbeziehung zwischen äußerem und innerem Kehlsack in Form eines Absaugungsphänomens feststellen, insofern beim Ausdrücken der äußeren Geschwulst die intralaryngeale sich nicht vergrößerte, sondern im Gegenteil sich verkleinerte. Daß letztere Symptome unserem Falle fehlten, beruht offenbar auf den besonderen Verhältnissen des appendikulären Stiles.

Mitunter scheinen aber doch erhebliche differential-diagnostische Schwierigkeiten vorzuliegen. Es sind in der Literatur eine Reihe von Fällen als Laryngocelen beschrieben, die als ungenügend geklärt oder zweifelhaft v. Hippel's berechtigter Kritik nicht standhalten konnten. Für differentialdiagnostische Zwecke sind daher zwei Untersuchungsmethoden, die in meinem Falle anscheinend erstmals erprobt wurden, von ausschlaggebender Bedeutung. Sie kommen für äußere und kombinierte Laryngocelen in Betracht. Es ist dies die Probepunktion und die Röntgenuntersuchung. Die Punktion verschaffte definitive Aufklärung über den Inhalt und damit auch die Natur der äußeren Geschwulst und erwies den Zusammenhang zwischen dem extra- und intralaryngealen Tumor, insofern die intralaryngeale Geschwulst bei der Entleerung der äußeren sich erheblich verkleinerte. Die Langsamkeit der nachfolgenden Wiederfüllung gab einen Hinweis auf die Enge der mit dem Sinus Morgagni bestehenden Verbindung. Wer aus irgend einem Grunde die Punktion vermeiden will, besitzt im Röntgenverfahren ein elegantes Mittel, um den äußeren Luftsack einwandsfrei im Bilde darzustellen und von soliden oder flüssig-cystischen Geschwülsten der gleichen Gegend zu unterscheiden. Intralaryngeale Kehlsäcke scheinen aber nicht darstellbar zu sein.

Nur wenige der beobachteten Kehlsäcke sind Gegenstand operativer Behandlung geworden. Die äußeren Kehlsäcke pflegen keine strenge Anzeige zu ihrer Entfernung zu geben, da sie meist keine stärkere Entstellung und keine Funktionsstörung seitens des Kehlkopfes bedingen und entweder keine oder nur geringe Beschwerden bei stärkerer Aufblähung machen. Bei den inneren Kehlsäcken legt in erster Linie die stets vorhandene und auch in meinem Falle sehr hochgradige Heiserkeit und Stimmlosigkeit eine Beseitigung des Zustandes nahe. Des weiteren lehrt aber die Kasuistik, daß die Luftsäcke des Taschenbandes teils durch plötzlich auftretende, teils durch allmählich zunehmende Atemnot und Erstickungsgefahr, teils durch sekundäre entzündliche Komplikationen (Fall v. Hippel) sehr zur chirurgischen Abhilfe drängen.

Die vorliegenden operativen Erfahrungen sind nach v. Hippel's Zusammenstellung folgende:

Pantaloni, der seinen Fall als Hernie der Kehlkopfschleimhaut nach Ruptur der Membrana thyreoihyoidea infolge Muskelanstrengung deutete, exstirpierte den hühnerei-

Digitized by Google

großen äußeren Kehlsack von einem Querschnitt aus, band den dünnen Stiel nach Auskratzung seiner Schleimhaut am oberen Schildknorpelrande ab und erzielte bleibende Heilung.

Bei Ledderhose's Fall von intra + extralaryngealer Kehlsackbildung wurde zunächst der äußere Sack von Lücke exstirpiert, der Stiel durch Steppnaht vor der fingerkuppengroßen Oeffnung in der Membrana thyreohyoidea verschlossen und dann vernäht. Die Durchtrittstelle blieb späterhin fest vernarbt. Schon nach 6 Wochen machte aber der intralaryngeale Sack infolge Wachstums Störungen. Zahlreiche intralaryngeale Punktionen brachten zunächst eine Verkleinerung der Geschwulst um ein Drittel und Besserung der Beschwerden. 4½ Jahre später zwangen aber hochgradige Atembeschwerden und nächtliche Erstickungsanfälle zu nochmaliger Operation. Nach Tracheotomie und Einlegung einer Tamponkanüle wurde der Kehlkopf gespalten, die Kuppe des zusammengefallenen Tumors abgetragen und der Sackrest einschließlich des zum äußeren Sacke führenden Fortsatzes ausgeschält. Die Heilung war durch kruppöse Pneumonie und teilweise Nekrose der Schildknorpelränder kompliziert. Nach Abschluß der Wundheilung war die Atmung frei; es blieb aber Heiserkeit, Bewegungslosigkeit des wahren Stimmbandes und Ueberlagerung durch das Taschenband zurück.

v. Schrötter hat bei einem 8j. Knaben doppelseitige intralaryngeale Kehlsäcke von innen her mit Discisionen der Taschenbänder und Entfernung kleinerer Stücke derselben in zahlreichen Sitzungen behandelt. Als er den Pat. vorstellte, war die r. Kehlkopfhälfte in Ordnung, die linke ließ noch sehr zu wünschen übrig; die Stimme hatte keine Besserung erfahren.

Labarre machte wegen einer inneren Laryngocele, die seit längerem völlige Aphonie und Erstickungsanfälle bedingte, unter der irrtümlichen Diagnose einer aryepiglottischen Cyste zunächst galvanokaustische Punktionen, die aber ohne Einfluß auf die Geschwulstgröße blieben und nicht die erwartete Flüssigkeit austreten ließen. Auf nicht näher beschriebene Weise gelang es ihm dann mit der galvanokaustischen Schlinge, die ganze Luftblase herauszubefördern, so die richtige Diagnose zu stellen und mit einem Schlage Atmung und Stimme frei zu machen.

v. Hippel's 34j. Pat. mit innerem Kehlsack hatte bereits eine ziemlich umfangreiche Anamnese laryngologischer Eingriffe hinter sich. Vor 11 Jahren war ein intralaryngealer Einschnitt gemacht und Eiter entleert worden. Derselbe Eingriff wurde vor 6 Jahren wiederholt, weil Stimmlosigkeit, Schnarchen und Anstrengungsdyspnoe sich wieder hergestellt hatten. Bei einer dritten laryngealen Incision wegen gleicher Beschwerden wurde übelriechender blutiger Eiter entleert, ohne daß aber hiernach der Prozeß zur Ausheilung kam. Wegen der Erfolglosigkeit der bisherigen Eingriffe und der Gefahr eines Glottisödems wurde unter der Diagnose Perichondritis oder Fremdkörpereiterung zunächst tracheotomiert und eine Tamponkanüle eingeführt. Bei der sich anschließenden medianen Laryngofissur wurde der Laryngocelensack des l. Stimmbandes, der stark entzündlich verändert und mit stinkendem Eiter gefüllt war, aufgespalten und, da Ausschälung der Geschwulst unmöglich erschien, tamponiert. Wegen drohenden Trachealdecubitus wurde zunächst die Entfernung der Kanüle notwendig. Nach Ausheilung der Wunde bestand wieder der alte Zustand. Jetzt entschloß sich v. Hippel nach Vorprüfung an der Leiche zu einem Vorgehen, das er als beste Operationsmethode innerer Kehlsäcke empfiehlt. Von einem paramedianen Längsschnitt von Zungenbein bis Ringknorpel über die Platte des Schildknorpels durchtrennte er zunächst quer den M. thyreoihyoideus und sternohyoideus. Dann folgte die seitliche Längsspaltung der Schildknorpelplatte und die quere Einkerfung des Lig. thyreohyoideum und

Digitized by Google

cricothyreoideum und damit die Aufklappung des Kehlkopfes. Die Auslösung des vereiterten Luftsackes gelang jetzt, wegen der entzündlichen Veränderungen freilich nur schwierig, nicht ganz vollständig und unter Eröffnung der Pharynxschleimhaut. Die Schleimhaut des zurückgebliebenen kleinen Sackrestes wurde abgekratzt und dann der Kehlkopf wieder geschlossen unter Herausleitung eines Gazestreifens durch eine Kerbe im Schildknorpel. Nach vorübergehendem Bestand einer Kehlkopffistel kam es zur Heilung. Die Atmung war frei, die Stimme blieb rauh, war aber doch klangvoller als zuvor. Laryngoskopisch waren Taschen- und Stimmband späterhin kaum zu unterscheiden. Das gesunde Stimmband trat stellvertretend für das linke ein.

Diese Uebersicht über die bisher eingeschlagenen Wege einer operativen Behandlung von Laryngocelen zeigt, daß äußere Kehlsäcke mit Leichtigkeit sich ausschälen lassen und der Verschluß der Durchtrittpforte in der Membrana thyreohyoidea zur Verhütung von Recidiven genügt.

Die Beseitigung intralaryngealer Kehlsäcke, die im Verlaufe des Leidens meist aus vitalen Gründen erforderlich wird, stößt aber auf erhebliche Schwierigkeiten. Sieht man von dem nicht recht verständlichen Erfolge L a b a r r e's ab, so erscheint ein endolaryngeales Vorgehen mit Punktionen, oder stückweisen Excisionen selbst in der Hand von Spezialisten nicht empfehlenswert. Es erfordert zahlreiche Sitzungen, liefert unbefriedigende anatomische und funktionelle Resultate und schließt in hohem Maße die Gefahr der Infektion und Vereiterung des Kehlsackes und des Glottisödems in sich. Vorausgegangene endolaryngeale Versuche erschweren eine nachfolgende radikale Operation von außen.

Für ausschließlich intralaryngeale und zumal entzündlich veränderte Kehlsäcke ist nach dem Eindrucke, der bei der Operation unseres Falles zu gewinnen war, das von v. H i p p e l zuerst eingeschlagene Vorgehen mit seitlicher Schildknorpelspaltung fraglos die beste und zugleich gefahrloseste Methode der radikalen Exstirpation. Sie hat den Vorzug, daß eine vorausgehende oder gleichzeitige Tracheotomie und eine operative Schädigung des Stimmbandes vermieden werden kann. Ob es bei ausschließlich inneren Kehlsäcken gelingt, mit bloßer Spaltung der Membrana thyreohyoidea auszukommen und von hier aus den Luftsack auszuschälen, müßte erst erprobt werden. Daß es bei kombinierten extra- und intralaryngealen Kehlsäcken, wo der äußere Sack eine Handhabe für die Auslösung des inneren gibt, bei Abwesenheit entzündlicher Verwachsungen gelingt, beweist mein Fall.

In dem Augenblicke der Luxation des inneren Sackes bildet das segelartig zusammenfallende, durch die Entwicklung der Geschwulst stark vergrößerte und respiratorisch ins Kehlkopflumen eingesaugte Taschenband ein bedrohliches Atmungshindernis. Letzteres kann augenblicklich und unter Wiederherstellung normaler anatomischer Verhältnisse beseitigt werden, wenn man die flatternde Schleimhautfalte am oberen Schildknorpelrande mit einigen Nähten anheftet.

Anatomisch wie vor allem auch funktionell war der Operationserfolg im mitgeteilten Falle ein voller und dauernder; deshalb dürfte sich das eingeschlagene Vorgehen in ähnlichen Fällen empfehlen.

Digitized by Google

XXX.

AUS DER

CHIRURGISCHEN KLINIK ZU TÜBINGEN.

DIREKTOR: PROF. DR. G. PERTHES.

Die schnellende Schulter *).

Von

Privatdozent Dr. **A. Reich,**
Oberarzt der Klinik.

(Mit 1 Abbildung.)

Das Symptom eines schnellenden schnappenden Geräusches bei bestimmten Gliedbewegungen hat einer Reihe von Krankheitsbildern den Namen verliehen. Wir kennen den schnellenden Finger, das schnellende Knie, die schnellende Hüfte, nach Aetiologie und anatomischem Substrat sehr verschiedene Zustände. Ich möchte mir erlauben, von einer Beobachtung zu berichten, welche den Namen „schnellende Schulter" verdient.

Es war mir nicht möglich, unter den verschiedensten Stichworten in der chirurgischen oder orthopädischen Literatur einen ähnlichen Fall beschrieben zu finden. Es kann daher sein, daß meine Beobachtung eine große Seltenheit darstellt und deshalb nur Raritätenwert besitzt. Wenn man sich aber daran erinnert, wie lange das Krankheitsbild der schnellenden Hüfte nach seiner ersten beglaubigten Feststellung in der Pariser Chirurgengesellschaft 1859 mangels positiver Autopsiebefunde brauchte, um sich durchzusetzen, während es heute als nicht allzuselten wohl bekannt ist, so ist es mir wahrscheinlicher, daß dem Befunde bisher nur die Taufe fehlte. Ich möchte annehmen, daß es schon fremde Beobachtungen gibt oder nach diesem Hinweise bald geben wird, die meine Vermutungen bestätigen, daß es sich bei dem extraartikulär bedingten Schnellen der Schulter um ein typisches Krankheitsbild mit typischem anatomischem Befunde handelt.

*) Im Auszug vorgetragen auf der Tagung der mittelrheinischen Chirurgenvereinigung am 22. November 1913 zu Frankfurt.

Digitized by Google

Im September 1913 kam ein 24 j. Bleicharbeiter in die Poliklinik, weil er von einem schmerzhaften Schnappen der r. Schulter befreit sein wollte. Der Mann hatte einige Zeit nach Ableistung seiner militärischen Dienstpflicht gelegentlich Schmerzen in der r. Schulter, besonders morgens bei Beginn der Arbeit. Die Beschwerden waren aber nicht sehr erheblich und hinderten ihn nicht, im Juni ds. Js. anstandslos eine Reserveübung mitzumachen. Kurz darauf erlitt er einen Unfall. Infolge Ausgleitens fiel er bei der Arbeit vornüber, schlug mit dem abgespreizten r. Ellbogen auf und trug eine Hautschürfwunde an dessen Innenseite davon, die glatt heilte. Arbeitsunterbrechung fand nicht statt, unmittelbare schmerzhafte Störung in der Schultergegend war nicht vorhanden. Etwa 14 Tage später wurden die Schmerzen in der Schulter stärker, sie traten bei bestimmten Bewegungen regelmäßig auf und waren von da ab häufig mit einem auffallenden Geräusche verbunden und dann besonders stark. Nach seiner eigenen Beschreibung hatte der Mann das Gefühl, „als ob ein Strang über die Schulter weggleite oder eine Feder gegen die Haut schnappe". In den letzten 3 Wochen war der Pat. durch den Zustand seiner Schulter in der Arbeitsfähigkeit wesentlich behindert, besonders beim Heben und Tragen von Lasten, so daß er zu derartigen Verrichtungen vorzugsweise den l. Arm gebrauchen mußte.

Es handelte sich um einen sonst völlig gesunden und sehr muskelkräftigen Mann, der keine Rentenabsichten hatte, keine neurasthenischen oder hysterischen Züge bot und sich mit seinem Schulterleiden auch nicht interessant machen wollte, bei der Nachuntersuchung sich vielmehr darüber freute, daß er wieder voll arbeitsfähig und von seinem Leiden befreit war. Aeußerlich und auf dem Röntgenbilde war an der r. Schulter alles normal. Die Prüfung auf Gelenkgeräusche bei willkürlicher Muskelentspannung fiel negativ aus. Für eine Schleimbeutelerkrankung im Bereich der Schulter fehlten alle Anhaltspunkte. Wenn nun der Pat. unter Anspannung der Schulter- und Oberarmmuskulatur mit oder ohne Feststellung des Schulterblattes bei hängendem Arme eine Pendelbewegung von vorn nach hinten ausführte oder unter Rückwärtsbewegung den Arm erhob, so trat ein lautes, auf größere Entfernung vernehmbares schnappendes Geräusch auf, bei dem der Pat. Schmerz empfand. Wie der Pat. selbst schon herausgefunden hatte, fühlte der dicht unter dem Processus coracoideus aufgelegte Finger im Augenblicke des Geräusches einen Strang, der mit einem Ruck über die knöcherne Unterlage wegschnellte. Bei starkem Aufpressen des Daumens auf die erwähnte Stelle gegen den Knochen blieb das sonst regelmäßige Schnappen weg. Dabei hatte man ein Widerstandsgefühl als ob der Finger den sonst fühlbaren Strang zurückhalte. Intraartikuläre Geräusche fehlten; von einer Subluxation im Schultergelenke war keine Rede.

In der Annahme, daß es sich um ähnliche Verhältnisse wie bei der schnellenden Hüfte handeln müßte, entsprach ich dem Wunsche des Pat., den Zustand aufzuklären und zu beseitigen. In Aethernarkose wurde ein Schnitt vom Schlüsselbein über den Processus coracoideus abwärts in der Richtung des Interstitiums zwischen Deltoideus und Pectoralis maior geführt. Nach Unterbindung der V. cephalica und Abhaltung der genannten beiden Muskelränder lagen in der Tiefe der Processus coracoideus und die an ihm entspringenden Sehnen des kurzen Bicepskopfes und des Coracobrachialis vor. An der Ursprungsstelle und im unteren Teile des Gesichtsfeldes war an der sehnigen Oberfläche eine Grenze zwischen beiden Muskeln nicht zu erkennen, dicht unterhalb der Ursprungsstelle aber fand sich eine knapp 1 cm breite, etwa 3 cm lange Spalte in der gemeinschaftlichen sehnigen Oberfläche beider Muskeln. Nach seiner Lage entsprach er etwa der Mitte des gemeinschaftlichen Muskelursprunges und daher vermutlich der Grenze zwischen kurzem Bicepskopf und M. coracobrachialis (Fig.). Auf diese Spalte wurde man direkt hingewiesen durch ein ödematös

Digitized by Google

durchtränktes gelatinös aussehendes lockeres Zellgewebe, das ihn außen bedeckte, während in der Umgebung entzündliche oder überhaupt pathologische Veränderungen fehlten. Dieses Zellgewebe wurde wegpräpariert und jetzt traten die Spalträuder scharf hervor. Der Versuch, durch Pendel- und Drehbewegungen das bekannte Geräusch hervorzurufen, mißlang; dagegen war bei Einwärtsdrehung eine Erweiterung, bei Auswärtsdrehung eine Verengerung der Spalte zu beobachten und außerdem zu sehen, daß Muskelsubstanz sich in die Spalte vordrängte ohne stärker zu prolabieren. Unter der Spalte bewegte sich bei den Drehungen ausschließlich das Tuberculum minus, während das Tuberculum maius selbst bei maximaler Innenrotation nicht in den Bereich der Spalte trat. Die Scheide der langen Bicepsehne bot das gewöhnliche Aussehen. Eine pathologisch veränderte Bursa des M. coracobrachialis hätte der Feststellung nicht entgehen können.

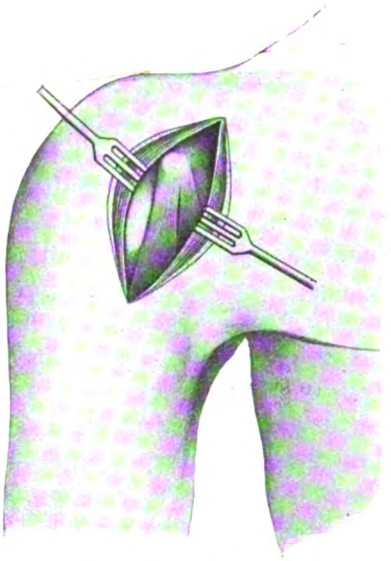

Der Befund wies die Therapie: Es wurden die straffen Spalträuder durch einige quere Nähte mit starker Seide vereinigt. Die Heilung erfolgte ungestört und Pat. wurde 11 Tage nach der Operation entlassen. Die Beweglichkeit des Schultergelenkes, besonders die Erhebung des Armes war noch erheblich beschränkt. Einen Monat nach der Operation stellte sich der Pat. wieder vor: das Schultergelenk kann nach allen Richtungen frei bewegt werden ohne jede Schmerzempfindung, das schnappende Geräusch ist seit der Operation nicht mehr hervorzubringen.

Der klinische und operative Befund und nicht zuletzt der operative Erfolg lassen m. E. darüber keinen Zweifel, daß die Spalte der Ursprungssehne von Coracobrachialis und kurzem Bicepskopf mit der Entstehung der Beschwerden und des schnellenden Geräusches in ursächlichem Zusammenhange steht.

Wenn man in den anatomischen Atlanten die einschlägigen Verhältnisse nachsieht, so sollen die beiden Muskeln bis dicht an ihren gemeinschaftlichen Ursprung am Processus coracoideus durch ein deutliches Interstitium getrennt sein. Dies ist jedoch nur im Schema so; ich habe bei 3 Leichen die Oberfläche der beiden Muskeln mit dem beschriebenen Operationsschnitt freigelegt und bei einer anderen Operation auf die Verhältnisse geachtet und jedesmal gefunden, daß der oberflächliche Sehnenspiegel der beiden Muskeln im Bereiche des Schultergelenkes und eine Strecke darunter vollständig verschmolzen und einheitlich ist, so daß man nicht sagen kann, wo die zum einen oder andern Muskeln gehörigen Sehnenfasern anfangen. Und dies traf auch im vorliegenden Falle ober- und unterhalb der Spalte zu. Es handelte sich also nicht um eine ungewöhnlich hoch nach oben bis an die Insertion reichende Tren-

Digitized by Google

nung der beiden Muskeln, sondern um einen Spalt in ihrer im übrigen einheitlichen Ursprungssehne. Damit ist aber die Spalte nicht als bloße Varietät, sondern als abnorm im engeren Sinne charakterisiert.

Ueber die Ursache und Entstehung der Sehnenspalte im vorliegenden Falle läßt sich Sicheres nicht sagen, ebensowenig ob die Sehnenspalte angeboren oder erworben ist. Daß sie aber in der bei der Operation angetroffenen Ausbildung präexistierte, ist höchst unwahrscheinlich; zum wenigsten wäre dann das späte Auftreten klinischer Symptome schwer verständlich. Ob der Unfall wesentlich an der Entwicklung des anatomischen Zustandes beteiligt war, bleibt gleichfalls dahingestellt; denn die Schmerzen bei Bewegungen hatten schon früher begonnen, die Schultergegend selbst war nach dem Unfall nicht besonders schmerzhaft, die Verschlimmerung der Beschwerden trat erst 2 Wochen später ein, so daß der Patient selbst an einen Zusammenhang mit dem Unfall nicht dachte; immerhin wäre denkbar, daß dieser eine Erweiterung einer bereits vorhandenen Spalte bewirkte. Man könnte sich vorstellen, daß seit Geburt eine umschriebene schwache Stelle in der gemeinschaftlichen Ursprungssehne der beiden Muskeln bestand, daß diese allmählich zu einer Spalte sich entwickelte, daß mit der Einklemmung von Muskelsubstanz Schmerzhaftigkeit eintrat und schließlich das schnappende Geräusch entstand, nachdem die Spalte unter dem Einflusse der Berufstätigkeit oder vielleicht auch des Unfalles eine gewisse Weite erreicht hatte.

Was die Mechanik der Geräuschentstehung anlangt, so kann nach dem operativen Befunde das Schnappen nur bedingt gewesen sein durch eine Kollision von Tuberculum minus und Sehnenspalte, offenbar so, daß das Tuberkel, ohne eine auffällige Deformität zu besitzen, bei der Innenrotation in der Spalte sich verfing und der mediale Spaltrand bei Weiterführung der Bewegung als Strang über das knöcherne Hindernis ruckweise hinüberschnellte. Man versteht so das Ausbleiben des Schnappgeräusches bei willkürlicher oder narkotischer Muskelerschlaffung und bei Verhinderung der Spalterweiterung durch Anpressen der geschlossenen Spalträndер gegen die knöcherne Unterlage.

Zu differentialdiagnostischen Erwägungen gab der Fall keinen Anlaß. Nach Bardenheuer hat Weber professionelle Zerreißungen des M. coracobrachialis nicht näher zitierter Art bei Wäscherinnen beschrieben, doch konnte ich leider die Originalarbeit nicht finden.

Die funktionelle Bedeutung des Leidens ist eine entschieden ernstere als jene der schnellenden Hüfte. Während letztere nach neueren Arbeiten so ziemlich ein Privilegium neuropathischer Individuen sein soll, verursachte das Schnellen der Schulter bei meinem Patienten eine unbestreitbare Beeinträchtigung der Gebrauchstähigkeit des Armes. Erfreulicherweise ist die operative Therapie einfach und erfolgreich.

Digitized by Google

XXXI.

AUS DER

CHIRURGISCHEN KLINIK ZU TÜBINGEN.

DIREKTOR: PROF. DR. G. PERTHES.

Die Ruptur der Sehne des langen Bicepskopfes.

Von

Dr. **Eduard Borchers,**
Assistenzarzt der Klinik.

(Mit 2 Abbildungen.)

Wer sich mit dem Studium der Arthritis deformans befaßt hat, dem wird der Mangel an Arbeiten und damit auch genauerer Kenntnisse über die Art und Lokalisation der deformierenden Veränderungen am Schultergelenk aufgefallen sein und es ist wohl ganz zweifellos, daß die Uninteressiertheit hieran ihren Grund hat sowohl in dem durch relative Beschwerdelosigkeit wenig ausgeprägten klinischen Bilde, als auch in der Gefahrlosigkeit dieser Erkrankung. Ein wenig „Rheumatismus" nimmt eben ein älterer Mensch als fast selbstverständlich mit in Kauf, und die Beschwerden müssen schon ziemlich hohe Grade erreichen, sollen sie den Patienten zum Arzt führen.

Nun ist es ja in der Tat bekannt, daß eine beginnende Arthritis deformans, sei es an Knie, Hüfte, Ellenbogen, dem Sprung- oder dem Schultergelenk, völlig schmerz- und beschwerdelos verlaufen kann (Riemann, Ewald, Ledderhose, Liniger), ja, daß selbst die Gelenkveränderungen sehr hochgradig sein können, ohne vom Patienten als unangenehm oder störend empfunden zu werden; das gilt sowohl für die Arthritis alter Leute, als auch für die juvenile Form derselben. Und da naturgemäß das Interesse des Arztes an den Krankheiten und damit auch der Grad der wissenschaftlichen Erforschung derselben, meist in geradem Verhältnis steht zu der Stärke der durch sie hervorgerufenen Beschwerden, oder der Größe der durch sie bedingten Gefahr für das Leben des Patienten, so haben wir

Digitized by Google

hier ein klassisches Beispiel dafür, wie eine doch häufig vorkommende und trotz ihrer Beschwerdelosigkeit praktisch wichtige Erkrankung lange Zeit hindurch als quantité négligeable behandelt wurde.

Erst als Ledderhose 1909 die Ursache der Ruptur der Sehne des langen Bicepskopfes in der Arthritis deformans des Schultergelenks fand, fing man an, sich auch hierfür zu interessieren, und wahrscheinlich durch Ledderhose's, auch für die Unfallbegutachtung wichtige, Entdeckung angeregt, schrieb 1911 Ewald seine Arbeit „Ueber die Arthritis deformans des Schultergelenks", die wohl die erste zusammenhängende Beschreibung derselben darstellen dürfte. Es ist bekannt, daß die Arthritis deformans eine Erkrankung ist, die meist in den vierziger Jahren beginnt und vor allem die großen Gelenke befällt.

Die außerordentliche Häufigkeit ihres Auftretens läßt sich ermessen aus einer Statistik Eugen Fränkel's (Biolog. Verein Hamburg, 21. März 1911) über 509 Leichen im Alter von 30–90 Jahren, nach der hiervon 91 erkrankt befunden wurden an insgesamt 208 Gelenken. Simmonds fand unter 1000 Leichen jenseits des 45. Lebensjahres bei 50% arthritische Veränderungen, und noch viel größer wird der Prozentsatz, wenn nur ältere Männer für die Statistik herangezogen werden, wie es Ledderhose bei seinen Untersuchungen über die Ursache der Bicepssehnenruptur tat: er fand an 15 alten männlichen Leichen 10 mal Erkrankung der Schultergelenke im Verein mit Verlagerung oder Zerstörung der Bicepssehne.

Wenn trotzdem Haenisch behauptet, die Arthritis deformans des Schultergelenks sei im Verhältnis zu der des Knie- und Ellenbogengelenks sehr selten, und das zurückführt auf den Fortfall der Belastungsschädlichkeiten für die obere Extremität, so liegt der Grund dafür auf der Hand: Haenisch ist Röntgenologe, und es ist bekannt, daß radiographisch gerade an der Schulter die regressiven oder hypertrophischen Prozesse am Knochen häufig nicht darstellbar sind, weil bei der üblichen Durchleuchtung von vorn nach hinten die Gelenkgegenden, an denen die Deformitäten sich vor allem zu lokalisieren pflegen, von anderen Knochen überdeckt sind. Selbst gute Bilder lassen da meist im Stich, und die Veränderungen müssen schon sehr hochgradig sein, sollen sie auf der Platte sichtbar werden. Ich erinnere mich an eine ganze Reihe von Fällen, bei denen trotz des klinisch ausgeprägten Symptomenkomplexes der Arthritis deformans mit Bewegungshemmungen und starker Krepitation der Röntgenbefund negativ war. Es ist das eine Erfahrung, für die auch E. Fränkel Unterlagen fand an der Hand anatomischer Präparate, indem er daran Veränderungen demonstrierte, die sich „röntgenologisch durchaus der Wahrnehmung entziehen müssen".

Da uns hier vor allem das Schultergelenk interessiert, will ich besonders auf die dort vorkommenden Deformitäten und deren Einwirkung auf die Morphologie und Topographie der Sehne des langen Bicepskopfes eingehen, möchte vorher aber einige kurze orientierende Bemerkungen über

Digitized by Google

die normalen anatomischen Verhältnisse des Biceps und vor allem der Sehne des äußeren Kopfes bezüglich ihrer Lage zum Schultergelenk einfügen.

Der Biceps brachii entspringt mit zwei Köpfen von der Scapula, und zwar der kurze Kopf, bald fleischig werdend, vom Processus coracoideus gemeinsam mit dem Coracobrachialis und der äußere Kopf mit einer langen Sehne von der Tuberositas supraglenoidalis am oberen Rande der Schultergelenkspfanne, intraartikulär. Die Sehne ist am Ursprung mit dem Labrum glenoidale innig verbunden, läuft dann unter dem Dach der Gelenkkapsel (s. Fig. 1, S. 641) frei durch das Gelenk über den oberen Pol des Gelenkkopfes hinweg, überquert das Collum anatomicum und tritt unmittelbar dahinter in den vom Tuberculum majus und minus gebildeten Sulcus intertubercularis ein, begleitet von einer synovialen Ausstülpung des Gelenks und der Gelenkkapsel, der Vagina mucosa intertubercularis. Am unteren Ende der Cristae tuberculi majoris et minoris, also auch am unteren Ende des Sulcus, schließt die begleitende Hülle das Gelenk ab. Die lange Bicepssehne liegt zwischen den Tuberkeln also nur in einer röhrenförmigen Ausstülpung des Schultergelenks.

Die Muskelbäuche des langen und des kurzen Kopfes vereinigen sich dann etwa in der Mitte des Oberarmes und inserieren mit einer starken gemeinsamen Endsehne an der Tuberositas radii.

Der Biceps überbrückt also zwei Gelenke, und ich möchte darauf hinweisen, wie bedeutungsvoll für die Erklärung der Entstehung der Bicepssehnenruptur es ist, daß sich infolgedessen bei gewissen Bewegungen die Sehne im Sulcus intertubercularis ganz besonders stark hin- und herschiebt, und zwar wird das am meisten der Fall sein bei seitlichem Heben des Arms und gleichzeitiger Beugung im Ellenbogengelenk. Ich werde später darauf zurückkommen.

Die morphologischen Veränderungen des Schultergelenks bei der Arthritis deformans — sei die Ursache derselben nun überstandener Gelenkrheumatismus, Trauma, frühere Schulterluxation, angeborene Inkongruenz der Gelenkflächen (Preiser) oder seien sie „idiopathisch" entstanden — werden bedingt durch regressive Prozesse sowohl, als auch durch Wucherungsvorgänge an Knorpel und Knochen. Der bläulich-weiße, spiegelnd glatte Knorpel verliert seinen Glanz, wird runzelig, uneben und schleift sich durch, so daß der sonst von ihm bedeckte Knochen die artikulierende Fläche bilden muß.

Es kommt zu nicht nur subchondralen, sondern auch tiefer im Knochen liegenden Nekrosen, deren Stelle schließlich durch Resorption des abgestorbenen Knochens bis haselnußgroße (Axhausen), mit Flüssigkeit, Gallerte oder kalkig-knochigem Detritus (Maydl) gefüllte Cysten einnehmen können.

Diese bei Arthritis deformans vorkommenden aseptischen Knochennekrosen sind es nun, die nach Axhausen „einen gewaltigen Reiz auf die umgebenden ossifikationsfähigen Organe und ganz besonders auf benach-

Digitized by Google

bartes lebendes Periost ausüben, das bestrebt ist, das Tote mit lebendem Knochengewebe zu decken und durch Lebendes zu substituieren; es bilden sich also reaktive Knochenwucherungen aus. Axhausen steht damit in einem gewissen Gegensatz zu Wollenberg, dessen bekannte „vaskuläre" Theorie über die Entstehung der Arthritis deformans Veränderungen an den kleinen Knochengefäßen im Sinne einer obliterierenden Endarteriitis annimmt und die hypertrophierenden Knochenveränderungen durch den Reiz entstehen läßt, der durch das Mißverhältnis zwischen arterieller Zufuhr und venösem Abfluß erzeugt werden soll.

Bleiben wir bei der Axhausen'schen Definition, so finden wir das der Gelenkfläche zunächst benachbarte Periost des Humeruskopfes am Kapselansatz des Collum anatomicum rings herum und entlang der Crista tuberculi majoris et minoris, und in der Tat sind das die Stellen, an denen meistens und am stärksten die osteophytischen Wucherungen in die Erscheinung treten. Diese Gegenden des Humeruskopfes werden wohl allgemein als die Prädilektionsstellen für die Lokalisation der hypertrophischen Komponente der Arthritis deformans gehalten, so daß es eigentlich wundernimmt, wenn E. Fränkel für das Schultergelenk das Vorhandensein derartiger Prädilektionsstellen, wie sie für das Knie- und Ellenbogengelenk sicher bekannt sind, leugnet.

Auch Ledderhose und Ewald, die einzigen, von denen neuere eingehendere Angaben über die Schultergelenksdeformierungen vorliegen, betonen nachdrücklichst die besondere Disposition der oben angegebenen Gegenden für Knochenwucherungsvorgänge: „— es scheint besonders häufig und frühzeitig die Sulcusgegend zu erkranken, es kommt zu Wucherungen der Tuberkel und des Sulcusgrundes —" resumiert Ledderhose seine an der Hand seiner Leichenuntersuchungen und der Literatur gewonnene Ansicht. Derselben Meinung ist Ewald, dessen Arbeit ich außerdem ein Zitat über Gurlt (1853) entnehme, worin zum Ausdruck kommt, daß meist eine Häufung der Osteophyten in der Gegend der Tuberkel, des Sulcus und des inneren und unteren Randes des Gelenkkopfes gefunden wird.

Natürlich beschränken sich diese Veränderungen nicht auf den Gelenkteil des Humeruskopfes, auch die Gelenkpfanne der Scapula beteiligt sich an dem krankhaften Prozesse, indem sich osteophytische Verknöcherungen des Labrum glenoidale und eine dadurch bedingte, oft sehr starke Vergrößerung und halbkugelige Erweiterung derselben ausbilden — in der auf die Röntgenplatte erfolgten Projektion oft als keilförmige Ausspitzung des Gelenkpfannenrandes sichtbar. Aber darauf gehe ich nicht weiter ein, sondern kehre zu den Veränderungen derjenigen Gegenden des Humerus zurück, die durch ihre Lagebeziehung zur Bicepssehne auf deren Pathologie einen besonderen Einfluß ausüben. Ich habe schon betont, daß die Tuberkel und der zwischen ihnen liegende Sulcus intertubercularis im Verlaufe der Erkrankung an Arthritis deformans oft sehr frühzeitig und, wie es mir scheinen will, ab und zu iso-

Digitized by Google

liert erkranken; es kommt dabei neben Cystenbildungen zu höckerigen Vortreibungen der Sulcusränder, wodurch nicht nur eine Verengerung des Sulcus hervorgerufen wird, auf die Weise, daß seine mit knöchernen Vorsprüngen besetzten Ränder näher aneinanderrücken, sondern es können sich zunächst unebene Erhebungen des Sulcusgrundes ausbilden, die schließlich die Knochenfurche zum Verschwinden bringen, so daß Luxation der Bicepssehne die Folge sein muß. Wie hochgradig die Veränderungen des Sulcus und der Cristae der Tuberkel werden können, illustriert sehr schön ein bei Ewald abgebildetes Präparat Riemann's, an dem statt der beiden Cristae und des dazwischen liegenden Sulcus nichts als ein „spinaartiger Auswuchs" vorhanden ist.

Die Bicepssehne wird also luxiert, falls sie nicht vorher schon zerrissen ist, und zwar naturgemäß nach innen, weil sie unter normalen Verhältnissen über den Gelenkkopf hinweg einen nach oben außen konvexen Bogen beschreibt, und bei Fortfall des die Sehne in diesem Umweg zwischen Ursprung und Ansatz des Muskels haltenden Knochenvorsprungs bei Kontraktion des Muskels eine möglichst gerade Linie zwischen diesen beiden Punkten eingenommen wird. Es wird so leicht verständlich, daß auch auf diese Weise schon eine erhebliche Dislokation des Biceps-Muskelwulstes nach unten zustande kommen kann.

Es braucht aber nicht immer zur Luxation der Sehne zu kommen; es sind Fälle beschrieben, in denen der Sulcus intertubercularis und die in ihm liegende Sehne von Knochenspangen überbrückt wurden, so daß die Sehne in einer knöchernen Röhre lag. Solche Fälle finden sich gerade in der älteren Literatur von Cruveilhier, der „die Bicepssehne in der osteofibrösen Röhre völlig eingemauert" fand und Gurlt, bei dem „die Sehne des langen Kopfes des Biceps entweder aus dem Sulcus intertubercularis dislociert, oder aber mit dem Sulcus, der durch Knochenbrücken in einen Kanal verwandelt oder ganz obliteriert ist, verwachsen" beschrieben wurde (Ewald).

Das Entstehen solcher Verwachsungen zwischen Bicepssehne, ihrer Vagina mucosa und der knöchernen Wand des Sulcus ist natürlich durchaus verständlich; denn es sind chronisch entzündliche Prozesse, die hier ablaufen, und wir werden noch sehen, inwiefern dieselben einen Einfluß auf das klinische Bild der Bicepssehnenruptur ausüben können. —

Wie kommt nun das Zerreißen der Sehne zustande? Nun, ich wies schon darauf hin, daß die Sehne sich in ihrer Furche sehr ausgiebig hin und her bewegt, oder richtiger, der Humeruskopf verschiebt sich bei Bewegungen des Arms an der zwischen ihren Ansatzpunkten straff gespannten Sehne in hohem Grade. Wenn man an einem Knochenpräparat, oder noch besser an einem freigelegten Schultergelenk einer Leiche, beobachtet, wie die Tuberkel sich, besonders bei seitlichem Heben des Humerus, der Ansatzstelle der Bicepssehne an der Tuberositas supraglenoidalis nähern und bei Senken des Humerus sich wieder von ihr entfernen, so findet man Exkursio-

Digitized by Google

nen von 3—4 cm. Und wenn nun bei gleichzeitiger Anspannung des Biceps auch der intraartikuläre Teil der Sehne des Caput longum straff gespannt wird, so kann man sich vorstellen, wie ausgiebig die Verschiebung der Sehne und der Wände des Sulcus intertubercularis bzw. des oberen Poles der Halsincisur aneinander sein muß. Es läßt sich weiterhin gut ausdenken, welche Wirkung höckerige Veränderungen der Sulcuswände auf die Sehne ausüben müssen: sie wird einfach aufgerieben, zerfasert, und es stellen sich, meiner Ansicht nach erst jetzt, infolge der mechanischen Reizung und Verletzung auch chronisch-entzündliche Prozesse in der Sehne selbst ein, die einen Regenerationsvorgang zum Zwecke der Ausheilung der Sehnendefekte darstellen dürften. Dabei bleiben natürlich Verwachsungen der Sehne mit dem Sulcus nicht aus, die allerdings wohl erst spät so fest und stark werden, daß sie jede Verschiebung von Sehne und Sulcuswand aneinander hintanhalten können. Die Osteophyten werden größer und zahlreicher, der Sulcus enger, und die Zerstörung der Sehne macht weitere Fortschritte, bis sie schließlich so schwach geworden ist, daß sie bei irgend einer Bewegung des Arms, die erfahrungsgemäß gar nicht groß zu sein braucht, zerreißt. Es sind so Fälle bekannt, in denen die Ruptur unbemerkt erfolgt ist (L i n i g e r, V u l p i u s), wobei allerdings zu berücksichtigen ist, daß infolge der oft vorhandenen Verwachsungen eine stärkere Dislocation des peripheren Sehnenstumpfes und damit des Muskelwulstes nach unten sich erst allmählich auszubilden braucht. Die Empfindung des Risses oder ein plötzlicher starker Schmerz mit Bluterguß wird sich natürlich nur da einstellen, wo im Augenblick des Zerreißens der Sehne ein ruckweises starkes Hinabrutschen des äußeren Muskelkopfes und seiner Sehne erfolgt. Angenommen nun, die Sehne verwächst mit den Wänden des Sulcus intertubercularis schon bevor sie durch die Osteophyten zerrieben werden konnte, sehr fest, so fiele das Hin- und Herschieben derselben an den Knochenvorsprüngen fort, es könnte also ein weiteres Zerriebenwerden nicht eintreten. Es wird aber auch in solchen Fällen schließlich bei fortschreitender Verengerung des Kanals zur Drucknekrose der Sehne kommen, so daß sie dann irgendeiner Kraftleistung nicht mehr standhalten kann und zerreißt.

L e d d e r h o s e gibt der Vermutung Ausdruck, daß die Luxation der Sehne ein regelmäßiges Vorstadium der Ruptur sei, und daß dann der intraartikuläre Teil der Sehne zwischen den Gelenkteilen „wie zwischen Mühlsteinen" zerrieben und dann resorbiert werde; nähere Angaben, welche Gelenkteile er da meint, gibt er nicht. Ich möchte jedoch das H a u p t gewicht auf das Durchreiben oder „Absägen" der Sehne im Sulcus legen auf Grund sowohl des von uns autoptisch erhobenen Befundes (s. 2. Fall), als des größten Teils der übrigen zur Operation gekommenen Fälle, deren Zahl, einschließlich meines Falles, nur zehn ist. Immerhin fehlt es nicht an Beobachtungen in der Richtung, daß entweder der intraartikuläre Teil der Sehne überhaupt nicht vorhanden war (L e d d e r h o s e, G u r l t) — ich verstehe hier unter „intraartikulär" den Teil der Sehne vom Ueberschreiten des Collum anatomi-

Digitized by Google

cum bis zum Ansatz an der Tuberositas supraglenoidalis — oder aber, daß an der Ansatzstelle noch ein etwa 3 cm langer Rest mit pinselförmiger Auffaserung seines Endes stehen geblieben war (R a p p). Nach der von mir gegebenen Beschreibung der Bewegungsvorgänge an Sehne und Humeruskopf ist anzunehmen, daß der durchreibende Osteophyt in diesen Fällen am oberen Pol der Halsincisur gesessen hat, denn diese Stelle ist es ja, die an dem eigentlichen intraartikulären Teil der Bicepssehne hin- und herstreicht.

So sicher nun der bei weitem größte Teil der Sehnenrupturen in der Gegend der Tuberkel auf die oben beschriebene Weise zustande kommt, so muß man doch zugeben, daß dieser Entstehungsmodus für einzelne publizierte Fälle zur Erklärung nicht herangezogen werden kann, da die Riß-

Fig. 1.

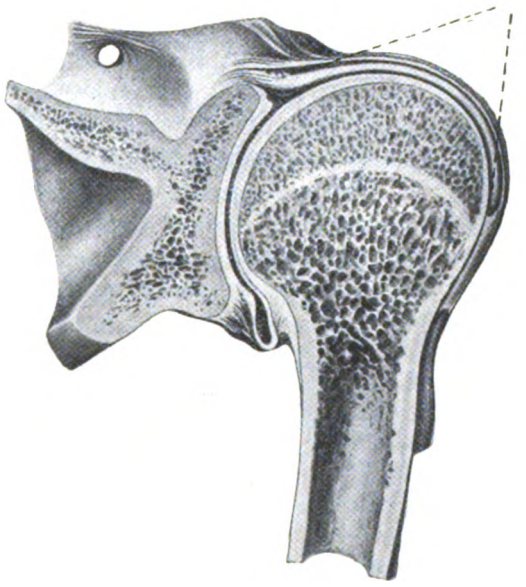

stelle zu tief liegt, und noch eine andere Entstehungsmöglichkeit vorläufig nicht auszuschließen ist. Zwei der operierten Fälle, nämlich ein von H o c h s t e t t e r und ein von H a h n beschriebener, zeigten Risse in der Gegend „3 cm oberhalb des Muskelbauches" bzw. unter dem Pectoralisansatz; diese beiden Stellen fallen ungefähr zusammen. Und da, wo der Pectoralis major die Sehne des langen Bicepskopfes kreuzt, liegt ein Schleimbeutel der Bicepssehne unmittelbar auf, die Bursa musculi pectoralis majoris. Auch wies L e d d e r h o s e schon darauf hin, daß in den Fällen von Abrissen des Radialansatzes der gemeinsamen Bicepssehne wahrscheinlich meist eine chronische Bursitis des dort vorhandenen Schleimbeutels die Sehne so verändert habe, daß sie aufgefasert und schließlich abgerissen sei, und in der Tat fand er bei seinen untersuchten Leichen Fälle, die diese Auffassung stützten.

Digitized by Google

Es wäre also an die Möglichkeit zu denken, daß eine chronische Entzündung der Brusa m. pectoralis auf die ihm anliegende Bicepssehne übergriffe und einen Locus minoris resistentiae schaffte, an dem bei einer plötzlichen Bewegung die Ruptur der Sehne erfolgte.

Entsprechend der Häufigkeit der Arthritis deformans des Schultergelenks ist nun auch die Ruptur der Bicepssehne durchaus nicht eine sehr seltene Erscheinung; allein Ledderhose berichtet über 40 Fälle von „Dislokationen" des Biceps, die wohl meistens auf Sehnenruptur beruhten; Loos teilt 66 Fälle mit, Liniger kennt gar 81 Fälle. Das Krankheitsbild war also längst bekannt, nur ist es Ledderhose's Verdienst, Aufklärung über die Ursache und den Sitz des Risses gegeben zu haben, denn darüber herrschten bis dahin andere Ansichten, deren verbreitetste einen Abriß der Sehne vom Muskelbauch annahm, und als solcher ist eine große Zahl der früher publizierten und nicht operierten Fälle auch beschrieben. Von anderen wurde einfache Zerreißung der Sehne durch plötzliche starke Belastung angenommen, wozu zu bemerken ist, daß eine gesunde Bicepssehne wohl unmöglich durch zu große Kraftleistung oder ähnliches eine Kontinuitätstrennung erleiden kann, wenn nicht Verdünnung, Auffaserung der Sehne im Sulcus oder intraartikulär vorausgegangen ist.

Fig. 2.

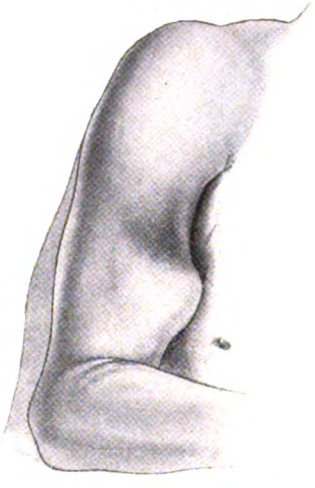

Ich will nun die Krankengeschichten zweier Fälle mitteilen, an deren Hand ich das Bild der Ruptur der Sehne des langen Bicepskopfes und ihre Ursache einwandfrei demonstrieren kann; und zwar ergänzen sich diese beiden Fälle in glücklicher Weise insofern, als der erste den klinischen Symptomenkomplex in klassischer Weise (s. Fig. 2) darbietet, während der zweite Gelegenheit gab, sich autoptisch die Veränderungen am Sulcus intertubercularis und die Rißstelle der Sehne zu Gesicht zu bringen.

1. Der 50 j. Glasermeister K. aus Tübingen war stets gesund, hatte nie an „Rheumatismus" gelitten, insbesondere nie auch nur die geringsten Beschwerden in den Schultergelenken, speziell dem rechten, gehabt. Am 11. XII. 09 war er damit beschäftigt, einen Fensterrahmen ohne jeden Kraftaufwand in die Messer einer Fräßmaschine hineinzuschieben, als er plötzlich das Gefühl hatte, als ob in der Mitte des r. Oberarms, Vorderseite, etwas zerrissen sei, wobei eigentlicher Schmerz nicht verspürt wurde. Im Laufe desselben Tages noch stellte sich eine schmerzhafte, blau unterlaufene Schwellung am vorderen oberen Teil des r. Oberarmes ein, die ihn an jeder Arbeit hinderte. Schmerzen und Schwellung verschwanden im Laufe der nächsten Wochen, aber es blieb eine starke Kraftlosigkeit des r. Arms zurück und erst ganz allmählich nach Jahren kehrte die Kraft soweit wieder, daß er leichte Arbeit verrichten konnte. Jetzt, nach fast 5 Jahren, besteht immer noch ein

Digitized by Google

Gefühl von Lahmsein im r. Arm, seine leichte Arbeit als Glaser kann er zur Not verrichten, muß aber ausruhen, sobald er ½ Stunde ohne Unterbrechung gearbeitet hat. Dabei sind ständig reißende Schmerzen an der vorderen Außenseite des r. Oberarms zu spüren, die sich besonders auch nachts bemerkbar machen. Von seiten des Schultergelenks sind aber auch jetzt noch keine Beschwerden vorhanden. Der Mann wurde dann 4 Monate später von einem praktischen Arzt behandelt, der damals eine Druckempfindlichkeit des r. Biceps feststellte und: „beim Beugen des r. Arms sieht man an Stelle des Bicepswulstes eine „Muskelkugel", so daß man annehmen muß, daß der obere Teil des Muskels teilweise losgerissen ist."

Bei der jetzt von mir vorgenommenen Untersuchung erhob ich folgenden Befund: Schon bei herabhängendem gestrecktem Arm fällt rechts, gegenüber der l. Seite, eine unregelmäßige Wölbung des Oberarms an der Vorderseite auf: der Muskel zeigt nicht Spindelform, sondern sein äußerer Kontur weist in der oberen Hälfte einen Defekt auf in der Weise, daß derselbe in der Mitte plötzlich bogenförmig nach innen und oben einbiegt. Es wird sofort der Eindruck erweckt, als fehle der obere äußere Quadrant des Muskels; es besteht hier eine flache Delle. Der Biceps ist im ganzen nach unten verlagert, der Raum von der Ellenbeuge bis zum unteren Rande des Muskelwulstes ist rechts kleiner als links, und der Abfall des Muskelwulstes nach unten vollzieht sich hier rascher und steiler, als auf der gesunden Seite. Dementsprechend ist die Entfernung vom vorderen Deltoideusrande bis zur oberen Grenze des Biceps vergrößert, man fühlt hier deutlich den Humerus durch, der auf der l. Seite vom langen Kopf des Biceps überlagert ist.

Läßt man nun den Biceps sich kontrahieren, den Unterarm im Ellbogengelenk beugen, so ballt sich der Muskel zu einem kugeligen Wulst zusammen, der sich dabei ein wenig nach oben und nach innen verlagert, während der normale Biceps bei der Kontraktion immer noch spindelige Form erkennen läßt. Die schon in erschlafftem Zustande deutliche längliche Delle wird bei der Kontraktion des Muskels rund und tiefer. Der kontrahierte Muskel fühlt sich schlaff und weich an, zeigt nicht die dabei erheblich derbere Konsistenz desselben auf der anderen Seite. Druck auf die Gegend der Delle ist schmerzhaft.

Die Bewegungen im Ellbogen- und Schultergelenk sind frei, nirgends Krepitation, nur ist die Kraftleistung bei Beugung des Unterarms außerordentlich herabgesetzt und ebenso bei Heben des gestreckten Arms nach vorn ist ein Ausfall an Kraft gegenüber links zu konstatieren.

Der Umfang des r. Oberarms über die Höhe des Biceps gemessen entspricht dem der l. Seite.

Das Röntgenbild läßt keinerlei Deformierungen der Schultergelenkflächen erkennen, überall scharfe Konturen. Nur in der Gegend der Tuberkel sind grobe Unebenheiten („Tröpfelung") sowie mehrere, etwa erbsengroße runde und scharf begrenzte Aufhellungen, die zweifellos kleinen Cysten entsprechen, sichtbar.

Vorgeschichte und Befund bieten das typische Bild einer Ruptur der Sehne des langen Bicepskopfes in der Gegend des Sulcus intertubercularis; denn daß an dieser Stelle der Riß erfolgt ist, darüber läßt die Röntgenplatte nicht im Zweifel.

2. Der 23 j. Taglöhner Schw. erlitt vor etwa einem Jahr einen Unfall in der Weise, daß ihm beim Obstpflücken ein schwerer Baumast gegen die Vorder- und Außenseite des r. Oberarmes schlug. Das obere Drittel des Oberarmes schwoll bald darauf an, verfärbte sich blau und schmerzte heftig — Erscheinungen, die aber bald zurückgingen mit Ausnahme der heute noch bestehenden Schmerzen. Pat. fing bald darauf wieder an zu arbeiten,

Digitized by Google

empfand dabei aber eine auffallende Kraftlosigkeit des r. Arms. Bald wurden die Schmerzen so stark, daß er sich in ein Krankenhaus aufnehmen lassen mußte, in dem er 19 Wochen lang mit Einreibungen usw. behandelt wurde. Eine Besserung wurde nicht erzielt, Schmerzen und Schwäche im r. Arm bestanden nach wie vor. Als Schw. dann in die Behandlung eines anderen Arztes kam, wurde auf gewisse Punkte in der Familienanamnese hin an die Möglichkeit einer Humerustuberkulose gedacht und der Pat. zur Untersuchung in die Klinik geschickt.

Befund: Mittelgroßer, leidlich gut genährter Mann von gesundem Aussehen. An der Konfiguration des r. Oberarmes fällt auf, daß sie sich wesentlich von der des linken unterscheidet: Der kräftig entwickelte Biceps ist im ganzen nach unten, mehr zum Ellenbogengelenk hin, verlagert, so daß zwischen seinem oberen Pol und dem Deltoideusrand ein auffallend langer Zwischenraum entstanden ist, in dessen Bereich ein Defekt der unter der Haut liegenden Weichteile vorhanden zu sein scheint; auch kann man hier deutlich den Humerus durchfühlen. Bei Beugung des Arms im Ellbogengelenk tritt der Unterschied der Formen gegen die l. Seite noch deutlicher hervor: der Biceps bauscht sich bei der Kontraktion zu einer nach abwärts dislocierten Kugel auf und fühlt sich dabei ganz weich an. Dabei tritt in seinem oberen äußeren Viertel deutlich eine Delle auf und es fehlt ganz der sonst von hier aus nach oben verlaufende spindelige Wulst des äußeren Bicepskopfes.

Die Beweglichkeit in Schulter- und Ellenbogengelenk ist passiv ganz frei, nur sind im Schultergelenk bei ausgiebigen Exkursionen des Armes hin und wieder knackende Geräusche zu spüren (übrigens bestanden auch hier nie die geringsten Beschwerden von seiten dieses Gelenks). Die aktive Beugung des r. Arms im Ellbogengelenk ist außerordentlich kraftlos, überwindet nur sehr geringen Widerstand und scheint in der Hauptsache durch den Musculus brachioradialis, der sich dabei stark anspannt, bewirkt zu werden. Die Gegend oberhalb des äußeren Bicepskopfes ist sehr druckempfindlich. Der Umfang des Oberarms, über die größte Höhe des Bicepswulstes gemessen, entspricht dem des l. Armes.

Es wurde die Diagnose auf Abriß der Sehne des langen Bicepskopfes gestellt, obwohl radiographisch keine Veränderungen am Schultergelenk oder am Humeruskopf gefunden werden konnten. Da es sich in diesem Falle um einen Mann in mittleren Jahren handelte, wurde beschlossen, einen operativen Eingriff zur Wiederherstellung der Arbeitsfähigkeit zu versuchen.

Operation (Prof. P e r t h e s) in Pantopon-Scopolamin-Aethernarkose. Schnitt im oberen Drittel des Humerus am vorderen Rande des Musculus biceps. Es wird der Spalt zwischen dem Musculus biceps und dem Musculus coracobrachialis freigelegt und nun zeigt sich, daß der lange Kopf des Biceps schlaff ist und daß die an ihm ansetzende Sehne weit nach unten zu ziehen und leicht in einem Bogen in die Höhe zu heben ist. Die Sehne entbehrt also sicher der normalen Spannung. Man kann sich aber das obere Ende derselben nicht zu Gesicht bringen, es ist offenbar an einer abnormen Stelle festgewachsen. Um das obere Ende, den Ursprung der Sehne, zu repetieren, wird nun der Hautschnitt bis nahe an das Acromion verlängert und in den Spalt zwischen vorderem Rand des Musculus deltoideus und oberem Rand des Musculus pectoralis eingegangen. Der vorderste Abschnitt des Musculus deltoideus wird quer durchtrennt, und es zeigt sich nun nach Freilegung des Sulcus intertubercularis und Eröffnung der Vagina mucosa, daß nur der obere Teil des Sulcus noch von der hier fest verwachsenen Sehne ausgefüllt ist, die etwa in seiner Mitte plötzlich aufhört und hier aufgefasert erscheint. Das Ende des noch mit dem Muskel in Zusammenhang befindlichen Sehnenstumpfes ist offenbar distalwärts verlagert und zunächst nicht sichtbar. Es findet sich schließlich an der unteren Grenze des Sulcus und dem Ende der Vagina mucosa ebenfalls aufgefasert und festgewachsen.

Digitized by Google

Die Ursache für das Zerreißen der Sehne ist nun nicht schwer zu finden: Man sieht etwa in der Mitte des Sulcus von den Tuberkeln her jederseits einen spitz zulaufenden Knochenhöcker so in das frühere Bett der Bicepssehne hineinragen, daß ihre Spitzen sich fast berühren und zwischen ihnen nur noch ein schmaler Spalt vorhanden ist. Dieser Spalt buchtet sich nach dem Grunde des Sulcus zu etwas aus, so daß die Knochenvorsprünge den Sulcus nicht nur stenosieren, sondern mit ihren sich gegenüberliegenden Spitzen dachartig die Sehne zu überbrücken im Begriff waren. Man gewinnt so ohne weiteres den Eindruck, daß die auf- und abgleitende Sehne an den scharfkantigen Knochenvorsprüngen sich durchgerieben hat.

Die Sehnenenden werden frei präpariert, die aufgefaserten Enden abgeschnitten. Alsdann wird die stenosierende Stelle im Sulcus mitsamt den beiden Vorsprüngen mit einem breiten Hohlmeißel herausgemeißelt, so daß an der Stelle der schmalen Schlucht eine flache breite Mulde entsteht. In diese Mulde wird Gelenkkapsel und Muskulatur vom oberen Rande des Musculus pectoralis major hineingezogen und nun über diesem Weichteilpolster die beiden Sehnenenden unter durchaus wünschenswerter Verkürzung Seit zu Seit vereinigt. Naht des Musculus deltoideus. Hautnaht.

Der Verlauf gestaltete sich reaktionslos, nur wurde aus einer nach 14 Tagen über der Sehnennaht sich bildenden Fistel ein Stückchen nekrotischer Sehne abgestoßen; darauf Heilung der Fistel. Nach 3 Wochen allmählicher Beginn mit Bewegungsübungen und Massage. Die Beweglichkeit besserte sich rasch, so daß Pat. 4½ Wochen nach der Operation entlassen wurde.

Vor kurzem, etwa 8 Wochen nach der Operation, stellte Pat. sich wieder vor, wobei ich feststellen konnte, daß die Bewegungen im Ellenbogen- und Schultergelenk frei ausgeführt werden konnten, und vor allem, daß die Kraft gegen früher bedeutend zugenommen hatte. Der Biceps ließ zwar noch eine geringe Verlagerung nach unten erkennen, hatte sich aber im übrigen der normalen spindelförmigen Form mehr genähert und zeigte bei der Kontraktion derbere Konsistenz.

Diese beiden Fälle nebeneinander demonstrieren, wie einerseits ein Trauma den letzten Anstoß zum Zerreißen der schon aufgefaserten und stark verdünnten Bicepssehne geben kann, wie es aber andererseits fast spontan zur Ruptur kommen kann, so daß schon eine leichte Bewegung genügt, die bis auf einen ganz dünnen Strang zerriebene Sehne endgültig zu zertrennen.

Fall 1 gibt an, im Augenblick der Trennung der Sehnenenden ein Gefühl gehabt zu haben, als ob etwas zerrissen wäre. Fall 2 weiß darüber nichts, wohl weil der durch den Schlag gegen den Oberarm hervorgerufene Schmerz mit der Ruptur zeitlich zusammenfiel. Aber es scheint gar nicht so selten vorzukommen, daß eine Dislokation des Bicepswulstes nach unten, im Verein mit starker Muskelschwäche gefunden wird, ohne daß der Patient von einer stattgefundenen Sehnenverletzung eine Ahnung hat. Es wird sich da um solche Fälle handeln, bei denen, wenn sie mit leichter Verlagerung des Muskels nach unten verbunden sind, eine allmählich zustande gekommene Luxation der Sehne (s. oben) aus dem Sulcus eingetreten sein wird. Ist die Verlagerung des Muskels ausgeprägt, so muß zwar eine Kontinuitätstrennung der Sehne vorliegen, aber die Entfernung der Sehnenenden an der Rupturstelle voneinander wird langsam eingetreten sein, weil starke Verwachsungen sie

Digitized by Google

noch eine Zeitlang in ihrer normalen Lage erhalten haben, die erst nach und nach durch den Zug des sich oft kontrahierenden Muskels nach unten überwunden werden. Das sind dann auch die Fälle, die ohne Schwellung und Blutung verlaufen, während in unseren beiden Fällen, bei denen der Riß plötzlich eintrat, beides in ausgeprägtem Maße vorhanden war.

In Fall 1 könnte nun die Frage aufgeworfen werden, ob die Ursache für die auf der Röntgenplatte sichtbaren Veränderungen, die in grober Tüpfelung und kreisrunden Aufhellungen in der Gegend der Tuberkel, hart am Sulcusrande, bestanden, tatsächlich Deformierungen entsprechen, die einer Arthritis deformans zuzuschreiben sind. Ich kann mich da auf Ledderhose und Ewald berufen, die beide diese von Köhler beschriebene „grobe Tröpfelung" für hypertrophische, durch Arthritis deformans bedingte Veränderungen halten. Und auch wir stehen nicht an, die hier in der oberen Partie des Tuberculum majus und minus sichtbaren runden Aufhellungen und Tüpfelungen mit Sicherheit als regressive bzw. hypertrophische Prozesse am Knochen anzusprechen.

Der von uns operierte 2. Fall gab mir Gelegenheit, die Veränderungen der Sehne an der Rißstelle histologisch zu untersuchen, und ich tat das mit um so größerem Interesse, als in einer früher aus unserer Klinik erschienenen Arbeit von Müller die Frage offen gelassen wurde, ob es nicht auf Grund einer durch Endarteriitis obliterans und Periarteriitis entstandenen Schwächung der Sehne zur Ruptur derselben kommen könne.

Müller beschrieb damals einen auch von Herrn Prof. Perthes operierten Fall, bei dem klinisch die Diagnose auf Ruptur der Sehne des langen Bicepskopfes gestellt war. Es fand sich bei der Operation die Sehne in der Tat hoch oben abgerissen, sie lag aber in Form einer Schlinge oberhalb des Muskelbauches des äußeren Bicepskopfes zusammengerollt. Die Therapie bestand in Annähung der Sehne an den Processus coracoideus. Da in diesem Fall klinisch keinerlei Anhaltspunkte für Arthritis deformans des Schultergelenks vorhanden waren und auch das Röntgenbild Veränderungen nicht erkennen ließ, Müller aber bei der histologischen Untersuchung des äußersten Sehnenendes an der Rupturstelle starke obliterierende Endarteriitis und Zeichen von Nekrose und chronischer Entzündung im Sehnengewebe fand, so wurde der Möglichkeit Ausdruck gegeben, daß diese Schädigungen des Sehnengewebes allein zur Ruptur der Sehne geführt haben könnten. Die Gegend des Sulcus intertubercularis kam bei der Operation nicht zu Gesicht.

Ich fand in unserem Fall ein ähnliches histologisches Bild wie Müller, bin aber nach unseren jetzigen Erfahrungen geneigt, eine andere Erklärung dafür zu geben. Es zeigten sich histologisch neben Nekrosen von Sehnengewebe proliferierende Bindegewebswucherungen mit Gefäßneubildungen und wenigen umschriebenen zelligen Infiltraten, vor allem aber eine hochgradige Endarteriitis obliterans. Die Nekrosen brauchen nun durchaus nicht etwa eine Folge von Gefäßverschlüssen zu sein, sondern ihre Entstehung erklärt sich viel einfacher durch die Schädigung des Sehnengewebes durch Zerreiben an den Osteophyten des Sulcus. Die Bindegewebswucherungen mit

Digitized by Google

Gefäßneubildungen und zelligen Infiltraten sind wohl nichts anderes als Regenerationsvorgänge — bleibt also noch die Endarteriitis. Es ist ein Befund, auf den bereits mehrere Autoren aufmerksam gemacht haben, daß derartige Gefäßveränderungen sehr häufig in der Umgebung arthritischer Gelenke gefunden werden — eine Tatsache, auf der ja auch Wollenberg zum Teil seine „vaskuläre" Theorie der Entstehung der Arthritis deformans aufgebaut hat, so daß es also eigentlich nicht wunderbar ist, wenn in unserem Falle, in dem Arthritis deformans autoptisch sichergestellt wurde, destruierende Veränderungen an den Gefäßen in unmittelbarer Nachbarschaft dieser Stellen gefunden werden.

Ich möchte meiner Ansicht dahin Ausdruck geben, daß ich eine durch Gefäßveränderungen bedingte Entartung des Sehnengewebes nicht für die allein zur Ruptur führende Veränderung halte, daß ich es aber nicht als ausgeschlossen bezeichnen kann, daß diese Gefäßveränderungen durch Schwächung des Sehnengewebes den Boden vorbereiten für das Zersägtwerden der Sehne durch die Osteophyten.

Was die Therapie anbetrifft, so kann man dafür sicherlich ein Schema nicht aufstellen, sie muß sich richten nach den in jedem Fall vorliegenden Verhältnissen. Man kann natürlich eine Vereinigung der Sehnenstümpfe durch Naht, wie in unserem Falle, nicht ausführen, wenn die Ruptur am oberen Pol des Gelenkkopfes, also intraartikulär erfolgte, sondern wird hier eine Befestigung des peripheren Sehnenstumpfes, etwa am Processus coracoideus (wie in dem früher von Herrn Prof. Perthes mit gutem Erfolg operierten Fall) vorziehen und den zentralen Teil der Sehne sich selbst überlassen.

Entschließt man sich aber zur direkten Naht, also in solchen Fällen, in denen das zentrale Ende gut erreichbar ist, so empfiehlt sich gründliche Beseitigung der die Ruptur herbeiführenden Osteophyten, Schaffung einer neuen Knochenrinne und Polsterung des so neugeschaffenen Sehnenbettes durch aus der Nachbarschaft herbeigeholte und hineingeschlagene Weichteile.

Literatur.

Axhausen, Kritisches und Experimentelles zur Genese der Arthritis deformans. Freie Vereinigung Berliner Chirurgen. Sitzg. v. 14. XI. 1910. — Cruveilhier, nach Leddderhose u. Ewald. — Ewald, Arthritis deformans des Schultergelenks. Ztschr. f. orthopäd. Chir. Bd. XXVIII. — E. Fränkel, Biolog. Verein Hamburg. Sitzg. v. 21. III. 1911. — Gurlt, Beitr. z. vergleichenden patholog. Anatomie der Gelenkkrankheiten. 1853. — Haenisch, Biolog. Verein Hamburg. Sitzg. v. 21. III. 1911. — Hahn, Wien. klin. W. 1904. — v. Hochstetter, Ebenda. 1890. — Köhler, Lexikon der Grenzen des Normalen und der Anfänge des Pathologischen. Hamburg 1910. — Leddderhose, Ruptur des Biceps brachii. D. Ztschr. f. Chir. 101. — Liniger, Der typ. Bicepsriß. Monatsschr. f. Unfallheilkunde u. Invalidenwesen. 1910. XVII. Jahrg. Loos, Bruns' Beitr. 1901. Bd. 29. — Maydl, Coxa

Digitized by Google

vara und Arthritis deformans coxae. Wien. klin. Rundschau. 1897. Nr. 10—12 (nach Perthes). — Müller, Bicepssehnenruptur. Bruns' Beitr. Bd. LXXVIII. — Perthes, Arthritis deformans juvenilis. D. Ztschr. f. Chir. 107. — Preiser, Fortschr. d. Röntgenstr. Bd. XII. — Ders., Patholog. Gelenkflächen-Inkongruenz. Zbl. f. Chir. 1908. — Ders., Patholog. Gelenkflächen-Inkongruenz als Ursache der Arthritis deformans. Verhandl. d. Naturforscherversammlung. 1908. — Rapp, Usur der Sehne d. langen Kopfes vom M. biceps brachii. Diss. Tübingen 1866. — Rimann, Beiträge z. patholog. Anatomie. 1906. S. 139. — Simmonds, Biolog. Verein Hamburg. Sitzg. v. 21. III. 1911. — Vulpius, Münch. m. W. 1900. S. 569. — Wollenberg, Die ätiolog. Faktoren der Arthritis deformans. Ztschr. f. orthopäd. Chir. Bd. XXVI. Heft 1—3. — Ders., Aetiologie der Arthritis deformans. Stuttgart 1910.

Digitized by Google

XXXII.

AUS DER

CHIRURGISCHEN KLINIK ZU TÜBINGEN.

DIREKTOR: PROF. DR. G. PERTHES.

Ueber Pseudarthrosen im Kindesalter.

Von

Dr. **Otto Jüngling,**
Assistenzarzt der Klinik.

(Mit 2 Tabellen und 17 Abbildungen.)

Geschichtliches.

In den 70er und 80er Jahren des vorigen Jahrhunderts kamen in der von Volkmann'schen Klinik einige Fälle von Pseudarthrose des Unterschenkels bei Kindern vor, die wie man annahm, auf eine intra partum erworbene Fraktur zurückgeführt werden mußten. Von Volkmann ließ im Jahre 1883 diese Fälle in einer Dissertation über Pseudarthrosen und ihre operative Behandlung (Hintze) mit verwerten. Die Veröffentlichung blieb völlig unbeachtet, bis von Büngner im Jahre 1890 die Fälle wieder ans Licht zog und unter Hinzufügung eines neuen Falles auf dem Chirurgenkongreß über intra partum erworbene Unterschenkelfrakturen und ihre Behandlung vortrug. Er beklagt, daß er in den geburtshilflichen Büchern gerade über diese Art von Frakturen keinen Aufschluß habe finden können, zumal doch diese intra partum akquirierten Unterschenkelfrakturen eine ganz schlechte Prognose böten und darum eine gewisse Beachtung verdienten. Von Büngner schafft das Schlagwort „intra-partum akquiriert" und wendet die v. Bruns'sche Lehre von den Biegungsbrüchen auf diese Frakturen an.

Die deutsche Literatur der Folgezeit über dieses Thema besteht aus einigen Einzelveröffentlichungen von Fällen und aus einigen, alle bisher bekannt gewordenen Fälle zusammenfassenden Doktorarbeiten. Alle Autoren sind froh, wenn sie ihre ätiologisch oft recht dunkeln Fälle auf eine intra partum erworbene Fraktur zurückführen können, denn eine solche hat ja, wie man seit v. Büngner weiß, eine überaus schlechte Prognose. Ist das Kind in Steißlage geboren, so ist der Unterschenkel bei der Extraktion an den Füßen gebrochen; war es eine Kopflage, so wurde er durch die Wehentätigkeit an den Beckenring angedrückt

Digitized by Google

und auf diese Weise gebrochen. Man hat den Eindruck, daß den Anamnesen der einmal vorgefaßten Meinung zuliebe manchmal etwas Zwang angetan wurde.

Eine zusammenfassende Darstellung haben die kindlichen Pseudarthrosen in deutscher Sprache nicht gefunden. Unter Gurlt's großer Sammlung von Pseudarthrosen finden sich natürlich auch solche bei Kindern, ohne daß aber ihre Besonderheiten hervorgehoben wären. Gurlt begnügt sich, darauf hinzuweisen, daß im Kindesalter Pseudarthrosen ungleich viel seltener seien als beim Erwachsenen; er berechnet ein Verhältnis von 16 im ersten Jahrzehnt zu 128 im dritten Jahrzehnt, setzt damit aber die Zahl der kindlichen Pseudarthrosen viel zu niedrig an.

V. Bruns widmet in seiner „Lehre von Knochenbrüchen" einen kurzen Abschnitt den kindlichen Pseudarthrosen und hebt die hochgradige Atrophierung der Fragmentenden, die beim Wachstum sich geltend machenden sekundären Störungen, sowie die überaus schlechte Prognose der kindlichen Pseudarthrosen hervor.

In neuerer Zeit hat Reichel sich mit der Therapie von Unterschenkelpseudarthrosen befaßt, die im Anschluß an Stellungskorrektur sogenannter intrauteriner Frakturen entstanden waren. Es gelang ihm eine Methode auszuarbeiten, die in 1 Fall zur Heilung führte. Im Vordergrund der Arbeit steht das therapeutische Interesse.

Die englische Literatur ist ausgiebiger, wie überhaupt den Pseudarthrosen in der englischen und amerikanischen Literatur großes Interesse entgegengebracht wird. Der erste, bei dem wir eine größere Zahl kindlicher Pseudarthrosen gesammelt finden, ist Agnew, der 25 Fälle aufzählt.

Die erste größere Statistik, die nur kindlichen Pseudarthrosen gewidmet ist, stammt von dem Engländer d'Arcy Power aus dem Jahr 1892. Er konnte 72, zum Teil noch nicht veröffentlichte Fälle zusammenstellen. Von denen entfallen 63 auf England und Amerika. Ueberhaupt muß man dieser Statistik, die zwar das Verdienst hat, erstmalig einen Ueberblick gegeben zu haben, den Vorwurf machen, daß sie die deutsche Literatur so gut wie nicht berücksichtigt hat. Die Bruns'sche Monographie scheint d'Arcy Power unbekannt zu sein. Auch weiß er nichts von den Fällen v. Büngners, durch die er seine Statistik um ein Erhebliches hätte vermehren können. d'Arcy Power gibt einige gute tabellarische Zusammenstellungen über Frequenzverhältnisse kindlicher Frakturen und Pseudarthrosen und über die Lokalisation der Pseudarthrosen, verzichtet aber darauf, auf die Aetiologie näher einzugehen.

In der späteren englischen Literatur konnte ich nur kasuistische Mitteilungen finden.

Die französische Literatur der älteren Zeit ist bezüglich kindlicher Pseudarthrosen sehr dürftig. Die erste Veröffentlichung stammt aus der Feder von Roux, bezieht sich aber auf englische Fälle, die Roux auf einer im Jahre 1814 nach London unternommenen Studienreise von englischen Chirurgen hat operieren sehen. Der erste Fall ist von Guersant 1861 erwähnt mit der Bemerkung, daß es der einzige Fall sei, den er in seinem ganzen Leben gesehen habe.

Dieses eigenartige Verhältnis der zahlreichen in England beobachteten Pseudarthrosen zu der geringen, in Frankreich beobachteten Zahl gab den französischen Chirurgen Veranlassung zu der Behauptung, in England liege die Frakturbehandlung etwas im Argen, denn die alten Chirurgen — auch von Büngner — gingen von der Anschauung aus, daß die Pseudarthrosen fast stets eine Folge ungenügender Immobilisierung sei.

Im Jahre 1898 veröffentlichte Mencière einen Fall von kongenitaler Unterschenkelpseudarthrose mit der Bemerkung, daß dies der erste in französischer Sprache genau beschriebene Fall sei.

Digitized by Google

Dagegen haben die Franzosen in neuerer Zeit ihr Augenmerk auf die kongenitale Pseudarthrose des Unterschenkels gerichtet, und Frölich konnte 1909 in Paris auf dem Kongreß über 7 Fälle berichten. Frölich operiert mit dem Begriff der „Transformation fibreuse". Er beschreibt einige Fälle von kongenitaler Mißbildung, bei denen an der Grenze des mittleren und unteren Drittels des Unterschenkels eine von Geburt bestehende Knickung bestand, teilweise mit Narbenbildung über dem Knickungswinkel und mit Defektbildung am Fuß, Fälle, wie wir sie unter dem Namen der intrauterinen Frakturen vielfach beschrieben finden. Zwei solcher Fälle hat er röntgenologisch untersucht und fand an der Knickungsstelle eine Aufhellung, die er als bindegewebige Umwandlung des Knochens auffaßt, weshalb er auch diese Verbiegungen, obwohl sie keine abnorme Beweglichkeit aufweisen, als kongenitale Pseudarthrosen bezeichnet.

Die italienische Literatur war mir nicht zugänglich. Ich mußte mich daher auf einige Fälle von Codivilla beschränken, der wohl in der Behandlung der kindlichen Pseudarthrosen die besten bisher erreichten Erfolge aufzuweisen hat.

Ueberblickt man diese ganze Literatur, so wird man finden, daß neben den vorwiegend vorhandenen einzelnen Veröffentlichungen auch in der einzigen zusammenfassenden Arbeit das therapeutische Interesse erheblich im Vordergrunde steht; man vermißt eingehende ätiologische Untersuchungen; so ist erst in neuerer Zeit von Reichel und Frölich eine ätiologische Beziehung angedeutet worden, der vielleicht eine viel allgemeinere Bedeutung für das Zustandekommen kindlicher Pseudarthrosen zukommt.

Ist es nun überhaupt berechtigt, die kindlichen Pseudarthrosen für sich abzutrennen und einer besonderen Betrachtung zu würdigen? Diese Frage wird zu bejahen sein. Einmal ist die pathologische Anatomie der kindlichen Pseudarthrosen durch die stets eintretende hochgradige Atrophie der Fragmente eine ganz andere als die der Pseudarthrosen des Erwachsenen, dann sind die sekundären Wachstumsstörungen so tiefgreifend, daß z. B. eine Pseudarthrose des Unterschenkels beim Kinde kein lokales Leiden darstellt, sondern zu einer bis über das Becken hinausgreifenden Deformität führt. Durch die enorme Atrophie der Fragmente ist die Prognose eine viel schlechtere, indem die Therapie mit einer Knochenneubildung von seiten der atrophischen Fragmentenden so gut wie nicht rechnen kann.

Ein weiterer Punkt, in dem sich manche kindlichen Pseudarthrosen von denen des Erwachsenen unterscheiden, ist die Genese. Während wir beim Erwachsenen stets in der Lage sein werden, die die Pseudarthrose bedingende Fraktur in ihrem Zustandekommen zu beobachten, sei es, daß es sich um eine subkutane oder komplizierte Fraktur durch äußere Gewalt, sei es, daß es sich um eine Spontanfraktur infolge von Tuberkulose, Lues oder Knochennekrose handelt, sind wir bei allen kongenitalen bzw. im frühesten Kindesalter erworbenen Pseudarthrosen bezüglich des Zustandekommens der Fraktur nur auf Vermutungen angewiesen, für die wir nie mehr als einen Wahrscheinlichkeitsbeweis werden erbringen können.

Digitized by Google

Die Fragestellung, betreffend die Genese der Pseudarthrosen ist demnach bei den kindlichen, besonders den kongenitalen Pseudarthrosen eine andere als beim Erwachsenen. Während wir uns hier nur die Frage vorzulegen haben: Wie kommt es, daß diese oder jene in ihrem Zustandekommen völlig aufgeklärte Fraktur nicht zur Konsolidation kommt, haben wir bei den kongenitalen Pseudarthrosen die Vorfrage zu lösen: Welche Arten von Frakturen sind in den Fällen von Pseudarthrosen anzunehmen, handelt es sich um eine Fraktur durch äußere Gewalt oder liegt eine Spontanfraktur zugrunde? Welcher Art ist die dieser zugrunde liegende Erkrankung?

Es erscheint nun als die gegebene Methode, die kindlichen Pseudarthrosen einfach in kongenitale und post partum erworbene zu trennen und für die Genese der ersteren das heranzuziehen, was wir über intrauterine Frakturen wissen; für alle post partum erworbenen Pseudarthrosen dürften ja die Verhältnisse betreffs der Fraktur ähnlich wie beim Erwachsenen liegen.

Ein Blick auf die Krankengeschichten der kindlichen Pseudarthrosen zeigt uns aber, daß eine solche aprioristische Scheidung auf große Schwierigkeiten stoßen würde. Wohl finden wir Fälle in der Literatur, die kurzer Hand als „kongenital" bezeichnet sind; über diese fehlen uns aber zum Teil alle näheren anamnestischen Angaben, so daß damit gar nichts anzufangen wäre. Andere sind als Folge von intra partum erworbener Fraktur bezeichnet, ohne daß ihre kongenitale Natur irgendwie widerlegt wäre; wieder andere sind im ersten oder erst im zweiten Lebensjahr entstanden und haben doch viele Merkmale, die sie den von ihren Autoren als kongenital aufgefaßten Pseudarthrosen nahe bringen. Wir können demnach die genetische Rubrizierung, welche die einzelnen kindlichen Pseudarthrosen in der Literatur erfahren haben, nicht zur Grundlage unserer Einteilung machen.

Dagegen kann uns ein anderes Moment eine Richtungslinie für unser Vorgehen abgeben, das ist die Lokalisation der Pseudarthrose. Die Beobachtung der Lokalisation der kindlichen Pseudarthrosen ergibt ein so starkes Ueberwiegen der Unterschenkelpseudarthrosen im krassen Gegensatz zu einer relativen Seltenheit der Unterschenkelfrakturen, so daß wir nicht umhin können, hier eine besondere Ursache anzunehmen. Dieser Ursache nachzugehen, wird unsere nächste Aufgabe sein.

Wir werden dazu zunächst die Statistik zu Hilfe nehmen müssen, und zwar werden wir das statistische Material in 3 gesonderten Gruppen betrachten. Wir werden das Verhältnis von Frakturen zu Pseudarthrosen im 1. Lebensjahrzehnt zu dem bei Erwachsenen in Beziehung setzen, dann werden wir den Geburtsverletzungen eine gesonderte Besprechung widmen und endlich eine Statistik der intrauterinen Frakturen anschließen. Der Statistik zugrunde gelegt sind sämtliche Fälle von Pseudarthrosen im Alter von 0—10 Jahren, die ich in der Literatur habe finden können. Dazu kommen 2 Fälle aus der Tübinger Klinik und ein in der chirurgischen Universitätspoliklinik in Leipzig von Herrn Prof. Perthes beobachteter Fall, den

Digitized by Google

ich seiner Liebenswürdigkeit verdanke. Diese Fälle sollen dann des weiteren eine kritische Besichtigung hinsichtlich der pathologischen Anatomie, der Prognose und der Therapie erfahren.

Allgemeiner Teil.

I. Statistisches, Aetiologie.

Frequenzverhältnisse der Frakturen und Pseudarthrosen beim Erwachsenen und im ersten Lebensjahrzehnt.

Für die Frequenzverhältnisse der Frakturen und Pseudarthrosen beim Erwachsenen ist die v. Bruns'sche Statistik zugrunde gelegt, die sich auf 3986 Fälle von Frakturen und 1274 Fälle von Pseudarthrosen stützt. Die Frakturen sind von v. Bruns aus verschiedenen Statistiken zusammengestellt, die Pseudarthrosen entsprechen der Gesamtzahl der von v. Bruns aus der Literatur gesammelten Fälle.

Als Frakturen und Pseudarthrosen der „Erwachsenen" wurden die Fälle betrachtet, welche beim Menschen im Alter von 20—50 Jahren beobachtet wurden.

Da für die Pseudarthrosenbildung nur die langen Röhrenknochen in Betracht kommen, so sollen im Folgenden nur die Frakturen des Oberarms, Vorderarms, Ober- und Unterschenkels Berücksichtigung finden.

Die absoluten Zahlen berechnen sich aus der v. Bruns'schen Statistik für das 3.—5. Lebensjahrzehnt folgendermaßen:

Frakturen.	
Oberarm	155
Vorderarm	314
Oberschenkel	174
Unterschenkel	444
Gesamtzahl:	1087

Pseudarthrosen:	
Oberarm	191
Vorderarm	88
Oberschenkel	151
Unterschenkel	195
Gesamtzahl:	625

Für das erste Lebensjahrzehnt lehne ich mich bezüglich der Frakturen an die von d'Arcy Power aus verschiedenen Statistiken zusammengestellten Zahlen. Es entfallen von 1070 kindlichen Frakturen auf den

Oberarm	228
Vorderarm	328
Oberschenkel	213
Unterschenkel	74
Gesamtzahl:	843

Digitized by Google

Bezüglich der kindlichen Pseudarthrosen bedienen wir uns unserer eigenen Zusammenstellung, die folgende Verteilung ergibt:

Oberarm	14
Vorderarm	3
Oberschenkel	14
Unterschenkel	100
Gesamtzahl:	131

Um eine Vergleichsbasis zu schaffen, wurden die Frakturen und Pseudarthrosen des Erwachsenen sowie des Kindes in Prozentzahlen umgerechnet.

Graphisch dargestellt ergibt sich dabei das Bild, wie es die folgenden Tabellen (I u. II) darbieten.

Tabelle I.

Erwachsene.

Prozentuale Verteilung der

Frakturen

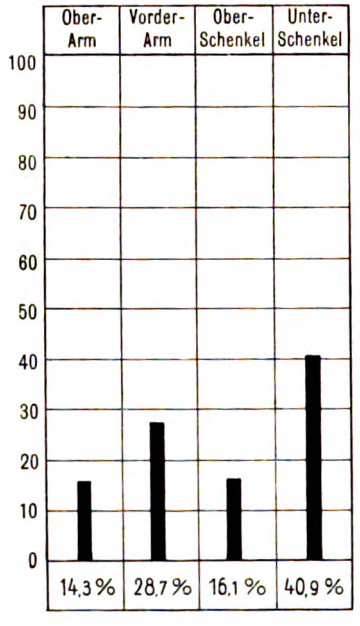

Pseudarthrosen

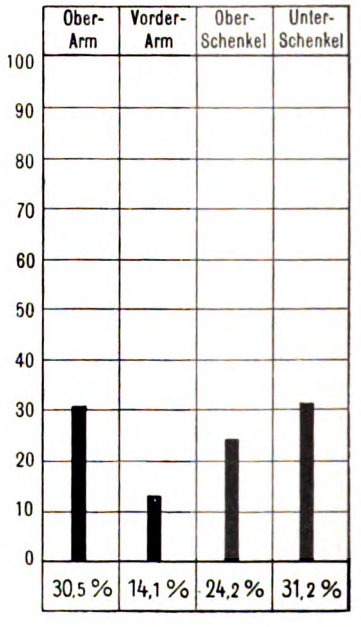

Vergleichen wir zunächst die Verteilung der Frakturen der Erwachsenen mit der beim Kind, so sehen wir, daß die Unterschenkelfraktur beim Erwachsenen mit 40% die häufigste Fraktur darstellt, während sie im Kindesalter mit 8,8% zu den seltensten Frakturen gehört. Bezüglich der Oberarm-, Vorderarm- und Oberschenkelfrakturen sehen wir, daß sowohl beim Erwachsenen wie im Kindesalter die Vorderarmfraktur die häufigste

Digitized by Google

ist; Oberarm- und Oberschenkelfrakturen zeigen ungefähr dieselbe Frequenz. Wir sehen also, daß das Verhältnis von Oberarm- zu Vorderarm- zu Oberschenkelfrakturen im Kindesalter annähernd dasselbe ist wie beim Erwachsenen; es sind nur im Kindesalter allgemein die Prozentzahlen höher gerückt, weil die Unterschenkelfrakturen einen so kleinen Raum einnehmen.

Vergleichen wir das Verhalten der Pseudarthrosen beim Erwachsenen mit denen beim Kind, so sehen wir das ganz auffallende Ueberwiegen der Unterschenkelpseudarthrosen im Kindesalter. Die Frequenz verhält sich zu der beim Erwachsenen wie 76 zu 31. Bezüglich der Pseudarthrosen des Oberarms, Vorderarms und Oberschenkels sehen wir wieder, daß sie sich beim Erwachsenen in ihrem Verhältnis zueinander fast ebenso

Tabelle II.

Kinder.

Prozentuale Verteilung der

Frakturen

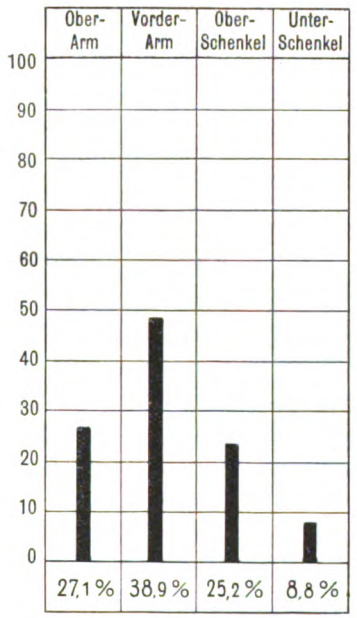

Pseudarthrosen

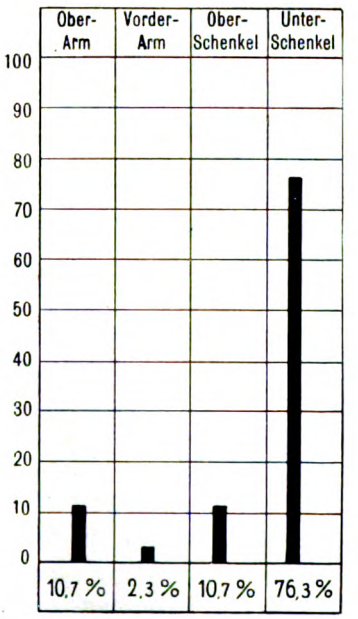

verhalten wie beim Kind — ganz analog wie die Frakturen — nur sind diesmal die Prozentzahlen beim Erwachsenen höher gerückt, weil die Unterschenkelpseudarthrosen einen kleineren Raum einnehmen.

Sehen wir die Tabellen in bezug auf die Häufigkeit des Auftretens der Pseudarthrosen im Verhältnis zur Häufigkeit der Frakturen des betreffenden Knochens an, so zeigt sich, daß bezüglich des Vorderarms, Oberarms und

Digitized by Google

Oberschenkels der Ausgang in Pseudarthrose im Kindesalter allgemein erheblich seltener ist als beim Erwachsenen. Am deutlichsten tritt es beim Vorderarm zutage, wo im Kindesalter einer sehr hohen Frequenzziffer von Frakturen (38,9%) nur eine ganz geringe Zahl von Pseudarthrosen (2,3%) gegenübersteht.

Weniger stark ausgeprägt, wenn auch noch recht deutlich, ist die größere Seltenheit der Oberarm- und Oberschenkelpseudarthrosen im Verhältnis zu der Häufigkeit der frischen Frakturen.

Bemerkenswert erscheint, daß beim Kind die Pseudarthrosen am Oberarm, Vorderarm und Oberschenkel zwar selten auftreten, daß aber die prozentuale Verteilung auf diese 3 Knochen analog der Verteilung der Frakturen im Kindesalter annähernd dieselbe ist wie beim Erwachsenen.

Eine ganz gesonderte Stellung nimmt der kindliche Unterschenkel ein. Beim Erwachsenen ist die Unterschenkelfraktur die häufigste Fraktur, die Unterschenkelpseudarthrose steht in ihrer Häufigkeit erst an zweiter Stelle. Beim Kind stehen 8,8% Unterschenkelfrakturen 76,3% Unterschenkelpseudarthrosen gegenüber.

Ohne weiteres ist für diese Ausnahmestellung des kindlichen Unterschenkels kein Grund anzusehen. Wir mögen sämtliche für das Zustandekommen von Pseudarthrosen verantwortlich gemachten Momente heranziehen: keines wird einen zwingenden Grund für die Lokalisation am Unterschenkel in sich schließen. Von den Allgemeinerkrankungen, welche als disponierend angesehen werden, wie Rhachitis, Lues usw. können wir von vornherein absehen. Sie müssen sich am Oberarm ebenso geltend machen wie an der Clavikel oder am Unterschenkel. Von den lokalen Ursachen wie vor allem leichterer Möglichkeit der Interposition von Weichteilen, Schwierigkeit der Immobilisierung, die vielfach angeführt werden, müssen wir annehmen, daß sie sich an den einzelnen Knochen des Kindes in derselben Weise geltend machen, wie an den betreffenden Knochen des Erwachsenen, was aus dem gleichen Verhältnis der Oberarm-, Vorderarm- und Oberschenkelpseudarthrosen zueinander beim Erwachsenen und beim Kinde hervorgeht. Wenn nun der Unterschenkel in seinem Verhalten so ganz und gar von allen anderen kindlichen Knochen abweicht, so müssen für das Zustandekommen dieser Pseudarthrosen andere Momente hereinspielen, als sie gemeinhin für die Entstehung der Pseudarthrosen sowohl beim Kind als beim Erwachsenen verantwortlich gemacht werden.

Frequenzverhältnisse der Geburtsverletzungen in bezug auf die einzelnen Knochen.

Wie schon in der Einleitung erwähnt, sieht v. Büngner die Ursache für das Zustandekommen der Unterschenkelpseudarthrosen im frühesten

Digitized by Google

Kindesalter in dem Umstand, daß die Frakturen intra partum akquiriert und vernachlässigt wurden. Ihm schließen sich zahlreiche Autoren an. Es dürfte daher angezeigt sein, die Verletzungen, welche die Extremitätenknochen unter der Geburt erleiden, zusammenzustellen und auf ihren Heilungseffekt zu untersuchen.

Während für die Frakturen im Kindesalter ausgedehnte Statistiken zu Gebote stehen, ist dies für die Geburtsverletzungen nicht in demselben Maße der Fall. Den besten Ueberblick, weil aus dem größten Material genommen, gibt wohl die Arbeit von Engel, der sämtliche Frakturen der Extremitätenknochen, die an der Olshausen'schen Poliklinik in einem Zeitraum von 7 Jahren zur Beobachtung gekommen sind, zusammengestellt hat. Bei etwa 14 000 Geburten ereigneten sich 100 Extremitätenfrakturen, was einer Frequenz von etwa ¾% entspricht.

Diese Frakturen verteilen sich auf die einzelnen Knochen wie folgt:

Humerus	52
Clavikel	29
Femur	10
Unterschenkel	1

Bei dem Rest waren Humerus-, Clavicular- und Femurfrakturen miteinander kombiniert.

Wir sehen auch hier, ähnlich wie im späteren Kindesalter, die enorme Seltenheit der Unterschenkelfraktur. Der eine Fall ereignete sich bei Wendung und Extraktion. Ob dem Operateur das meist sehr deutliche Knacken beim Eintritt der Fraktur aufgefallen, ist nicht vermerkt. Der Bericht lautet nur: „Es wird eine Fraktur oberhalb der Knöchel konstatiert."

Engel hat nun alle Kinder, deren er habhaft werden konnte, nachuntersucht. 88 waren aufzufinden, die alle ohne Funktionsstörung geheilt waren. Leider konnte über die Unterschenkelfraktur keine Nachricht mehr erhalten werden.

Das Zustandekommen und die Mechanik der Knochenbrüche unter der Geburt sind von Küstner sehr genau untersucht worden. Aus seiner Arbeit geht ebenfalls hervor, daß die intra partum erworbene Unterschenkelfraktur keineswegs eine typische Geburtsverletzung darstellt. Aus den Erfahrungen der Hallenser geburtshilflichen Klinik weiß er keinen Fall anzuführen. Aus der geburtshilflichen Literatur vermag er nur einen Fall beizubringen; schließlich greift er auf die Erfahrungen der chirurgischen Klinik in Halle zurück, wo einige Fälle von schlecht geheilten Unterschenkelfrakturen im Anschluß an Geburtsverletzungen zur Beobachtung gekommen seien. — Das sind die Fälle, die später v. Büngner veröffentlicht hat.

Epiphysenlösungen am Unterschenkel können durch den Geburtshelfer veranlaßt werden; experimentell konnte durch Zug von 10 Kilo während

Digitized by Google

2 Minuten schon eine Lockerung erzielt werden. Eine Fraktur kann aber nach Küstner durch eine richtige geburtshilfliche Manipulation nicht ausgelöst werden: „alle durch drehende und brechende Manipulationen erzeugten Knochenverletzungen am Unterschenkel, also Frakturen, sind unverzeihlich".

14 Jahre später im Müller'schen Handbuch der Geburtshilfe ist Küstner nicht mehr ganz so ablehnend. Er sagt, er habe „selbst Frakturen des Unterschenkels gesehen". „Da wohl nie die Notwendigkeit eintritt, am Unterschenkel des Kindes eine Kraft anders als in der Längsachse desselben einwirken zu lassen, und zwar nur als Zug, so sind eben diese Verletzungen selten und belasten den Urheber mit dem Vorwurfe bedenklicher Ungeschicklichkeit." Drehende Bewegungen haben nach Küstner eine Epiphysenlösung, hyperextendierende, eine solche oder eventuell eine Fraktur zur Folge.

Auch in der Zusammenstellung von Menke, der die in der Kieler Frauenklinik bei 9000 Entbindungen beobachteten Knochenverletzungen zusammenstellt, finden wir keine Unterschenkelfraktur. Unter den 39 Verletzungen, die er aufführt, ist 9 mal die Clavikel, 8 mal der Humerus gebrochen; die übrigen Verletzungen beziehen sich auf den Schädel.

Wir sehen demnach, daß aus den auf geburtshilflichem Material fußenden Arbeiten hervorgeht, daß unter den Extremitätenfrakturen die Humerusfraktur in der Häufigkeit weitaus oben ansteht. Ihr folgt die Clavikularfraktur, schon viel seltener ist die Femurfraktur. Die Unterschenkelfraktur ist überhaupt keine typische Geburtsverletzung, sondern kann nur durch grobe drehende und brechende Manipulationen hervorgerufen werden.

Was den Heilungseffekt anlangt, so ist das geburtshilfliche Material zu klein, um bindende Schlüsse daraus zu ziehen. Es geht aber daraus hervor, daß sie im Durchschnitt eine intra partum erworbene Humerus-, Clavikular- oder Femurfraktur in 10—14 Tagen zur Heilung kommt, trotz der sehr primitiven Immobilisierung: sie besteht beim Oberarm in Anbandagieren an den Thorax, beim Oberschenkel in Anbandagieren des hochgeschlagenen Beines an den Bauch.

Intra partum erworbene Frakturen haben demnach an sich eine ausgesprochen gute Heilungstendenz.

Wir können daher v. Büngner nicht beistimmen, wenn er den Grund für das Ausbleiben der Konsolidation bei Unterschenkelfrakturen darin sieht, daß diese intra partum erworben sind. Denn abgesehen davon, daß eine Unterschenkelfraktur bei der Geburt am gesunden kindlichen Knochen durch Kunsthilfe nur unter Aufbietung großer Ungeschicklichkeit erzeugt werden kann, so ist, auch wenn sie zustande gekommen ist, nach dem Heilungsverlauf, den die anderen Geburtsverletzungen nehmen, nicht einzusehen, weshalb gerade sie nicht konsolidieren soll, eventuell in schlechter Stellung mit Dislokation, wenn sie vernachlässigt ist. Denn die lokalen mechanischen Verhält-

Digitized by Google

nisse sind, wie wir aus der Statistik beim Erwachsenen wissen, beim Unterschenkel an sich keine ungünstigeren als beim Oberarm; die Fraktur des letzteren ist aber bei der Geburt recht häufig; für sie gilt die Regel, daß sie in 8—10 Tagen konsolidiert ist.

Da die geburtshilflichen Untersuchungen sich größtenteils auf Fälle beziehen, bei denen die Fraktur durch ärztliche Kunsthilfe erzeugt wurde, so seien noch mit einigen Worten die Frakturen erwähnt, die spontan, sei es durch die bloße Expulsivkraft des Uterus, sei es durch Anpressen eines Knochens gegen den Beckenring zustande kommen. Gurlt führt 10 Fälle an, in denen diese Aetiologie zum mindesten sehr wahrscheinlich ist. Hierher würden auch 2 Fälle v. Büngner's gehören, bei denen das Kind spontan geboren wurde, und für deren Zustandekommen v. Büngner keine Erklärung zu geben weiß. Auch in dem Fall von Hoffa, der von Otterbach beschrieben wurde, ist angenommen, daß der Unterschenkel durch heftige Wehen gegen den Beckenring angepreßt und dadurch gebrochen wurde.

Diese Frage läßt sich natürlich weder im positiven noch im negativen Sinn sicher entscheiden. Nehmen wir aber auch an, daß der Uterus durch seine Expulsivkraft einen völlig gesunden kindlichen Knochen zerbrechen kann — für die Clavikel trifft das wahrscheinlich zu, wie Riether an einer ganzen Reihe von Spontangeborenen gezeigt hat —, so bleibt es doch immer noch völlig unaufgeklärt, warum gerade diese durch Expulsivkraft des Uterus hervorgerufenen Frakturen nicht konsolidieren sollen, und es drängt sich von der anderen Seite die Frage auf, ob nicht gerade zwischen diesem spontanen Zustandekommen der Fraktur und dem Ausbleiben der Konsolidation ein innerer Zusammenhang besteht. Dieser Gedanke wird noch bestärkt, wenn wir uns die Anamnesen der Fälle ansehen, in denen eine Unterschenkelfraktur intra partum akquiriert worden sein soll.

v. Büngersche Fälle: 1. M. H., 6 Mon. „Sehr großes kräftiges Kind: der r. Unterschenkel ist bei der Geburt, welche infolge eines räumlichen Mißverhältnisses zwischen der Größe des Kindes und der Weite des mütterlichen Beckens erschwert war, aber ohne Kunsthilfe beendigt wurde, gebrochen und unterhalb seiner Mitte nach hinten umgeknickt usw."

2. O. B., 1½ J. „Geburt wahrscheinlich in Beckenendlage. Extraktion an den Füßen. Dabei Fraktur der l. Unterschenkelknochen im unteren Abschnitt der Diaphyse. Winkelstellung und nachfolgende Pseudarthrose."

5. K. P., 4 J. „Bald nach der Geburt, welche durch Kunsthilfe beendet wurde (Beckenendlage, Extraktion an den Füßen), bemerkten die Eltern des Kindes, daß der l. Unterschenkel gebrochen sein müsse. Doch wurde das Kind nicht ärztlich behandelt und ist bisher nie gelaufen. Pseudarthrose der linksseitigen Unterschenkelknochen zwischen mittlerem und unterem Drittel usw."

Wir erfahren in diesen Fällen nicht, daß die Geburt so besonders schwer gewesen sei; es ist sehr fraglich, ob eine so große Gewaltanwendung nötig

Digitized by Google

war, wie sie dazu gehört, um einen kindlichen Unterschenkel zu brechen. Es wird vielmehr mindestens ebensoviel Berechtigung der Auffassung zuzusprechen sein, daß in den Fällen, in denen sofort nach einer ohne Kunsthilfe beendeten Geburt eine Unterschenkelfraktur festgestellt wurde, die später nicht konsolidierte, irgend eine pathologische Veränderung des Knochens vorgelegen habe, welche die Bedingungen sowohl für die Fraktur als für die Pseudarthrose abgab. Hier wären auch die Fälle unterzubringen, in denen die Anamnese nicht mit Sicherheit einen energischen Eingriff von seiten des Geburtshelfers erkennen läßt.

Doch das Material, das wir bis jetzt beigebracht haben, gestattet noch nicht, irgendwelche bestimmten Schlüsse zu ziehen. Wir haben erst die 3. Gruppe von Schädigungen zu betrachten, welche die Ursache kindlicher Pseudarthrosen abgeben können, nämlich

die sogenannten intrauterinen Frakturen.

Es ist nicht möglich, hier genaue statistische Angaben zu machen, denn auf wenigen Gebieten herrscht in der Literatur eine so große Verworrenheit, wie auf dem der sogenannten intrauterinen Frakturen. Wir können auch nicht die Entwicklung der Anschauungen über die zahlreichen, unter diesem Namen zusammengefaßten intrauterin zustande gekommenen Veränderungen an den Extremitätenknochen darstellen. Es dürfte genügen, darauf hinzuweisen, daß ursprünglich alle die Knickungen, die an den Knochen Neugeborener, vor allem an der Grenze zwischen mittlerem und unterem Drittel des Unterschenkels, oft zusammen mit Defektbildung gefunden wurden, als geheilte intrauterine Frakturen aufgefaßt worden sind. In der Anamnese der Mutter, die meist den arbeitenden Ständen angehörte, ließ sich gewöhnlich irgend ein schweres Trauma nachweisen, das den schwangeren Leib getroffen hatte.

Der folgende Fall mag als Beispiel eines Falles dienen, der von seinem Beobachter als geheilte intrauterin entstandene Unterschenkelfraktur betrachtet wurde.

Blasius (1858) (zit. nach Zippel). Gesundes Kind mit winkliger Biegung des Unterschenkels zwischen mittlerem und unterem Drittel, fest adhärente Narbe. Die Fibula ebenfalls gebogen. Das Fußgelenk vollständig beweglich. Spitzfußstellung; der innere Rand höher. Am Fuße waren 2 Mittelfußknochen und 2 Zehen von ungewöhnlicher Größe und Breite. Der Fuß war schmäler, die ganze Extremität etwas verkürzt. — Inmitten der Schwangerschaft hatte die Mutter einen Stoß auf den Leib durch eine Wagendeichsel erhalten. Schwangerschaft und Geburt verliefen normal.

Nun hat Sperling die in utero obwaltenden mechanischen Verhältnisse einer genauen, auch experimentellen Untersuchung unterzogen; er findet, daß diese wenig Anhalt gibt, „für die Möglichkeit der Entstehung eines indirekten Bruchs des Unterschenkels durch äußere stumpfe Gewalt.

Digitized by Google

Es ist schwer denkbar, daß gleichzeitig beide Endpunkte des Unterschenkels fixiert werden."

„Das Fruchtwasser schützt allseitig die Frucht und schwächt den Erfolg auf den schwangeren Uterus einwirkender stumpfer Gewalten aller Wahrscheinlichkeit nach ausreichend ab."

„Wollte man das Zustandekommen intrauteriner Frakturen durch intrauterinen Druck erklären, so müßte man folgern, daß zur Zeit der Uteruskontraktionen um so leichter Frakturen entstehen müßten. Demgegenüber ist kein Fall sicher konstatiert, in dem nachweisbar in der Austreibungs- oder auch Eröffnungszeit durch die Kontraktionen des Uterus allein eine Fraktur zustande gekommen wäre."

Des weiteren glaubt Sperling, daß ein schwereres Trauma, das wirklich zu einer Fraktur führen könnte, entweder die mütterlichen Teile schwer schädigen oder zum mindesten Frühgeburt herbeiführen müßte, was fast in keinem der als intrauterin durch Trauma erworbene Fraktur angesehenen Fälle eingetreten ist.

Sperling geht darin wohl zu weit, wenn er die Möglichkeit des intrauterinen Zustandekommens einer Fraktur durch stumpfe Gewalt überhaupt in Zweifel zieht. Wenn auch der Amerikaner Smith sicher nicht recht hat, wenn er aus der Literatur 43 Fälle zusammenstellt, bei denen ein während der Gravidität erlittenes Trauma der Mutter die Ursache sein soll, so gibt es doch Fälle, bei denen die traumatische Entstehung in der gegebenen Weise kaum zu bezweifeln ist, wenn sie auch sehr in der Minderzahl sind.

Ein Beispiel dafür mag folgender Fall von Klein (1817) (zit. nach Ithem) abgeben. Eine erstgeschwängerte Bäuerin stürzte in der 34. Woche ihrer Schwangerschaft in ein Loch, in dem sie mit dem gespannten Leib hängen blieb, wobei sie mit der l. Bauchseite gegen die Wände des Lochs drückte, um sich zu halten. Sie hatte von da ab bis zu der rechtzeitig in der 40. Woche erfolgenden Geburt in der l. Seite stechende Schmerzen. Das in Kopflage geborene Kind zeigte links ein kurzes, mißgestaltetes Bein mit einer in der Mitte des Schienbeins befindlichen und mit einer kleinen wäßrigen Wunde versehenen Bruchstelle. Bei einer 7 Monate später vorgenommenen Nachuntersuchung zeigte das Kind eine linsengroße Narbe, Winkelstellung der Bruchenden, deutliche Callusbildung. Der Fuß war gleich groß wie rechts, gut gebildet, der innere Knorren stand vor.

Zur Erklärung der in der Literatur als intrauterine Frakturen beschriebenen Fälle knüpft Sperling an die so sehr häufig mit den Verbiegungen vergesellschafteten Defektbildungen an der Fibula, bzw. den Metatarsi an.

Einen Fall dieser Art beschreibt Blasius. Bei einem 1½ j. Knaben war nirgends die l. Fibula zu fühlen, der l. Unterschenkel war um 1 Zoll verkürzt, die Extremitäten magerer. Der Fuß stand in Valgusstellung. Die Tibia zeigte unter der Mitte eine winklige Biegung mit der Prominenz nach vorn; auf ihr fand sich eine narbenähnliche Vertiefung, die nicht ganz frei beweglich war, aber auseinandergezogen werden konnte. Es waren nur 4 Zehen und 4 Mittelfußknochen vorhanden. Die 2. Zehe, die sehr klein und mit der ersten verwachsen war,

Digitized by Google

fand sich durch eine Hautfalte mit der 3., größeren Zehe verbunden, die 4. Zehe war noch größer, aber unverwachsen. Der r. Fuß war breiter, hatte aber auch nur 4 Mittelfußknochen, aber 5 Zehen, von denen die beiden letzten verschmolzen waren und mit dem letzten Mittelfußknochen in Artikulation standen. Die Mutter hatte keine Gewalteinwirkung während ihrer Schwangerschaft erlitten; das sonst kräftige normale Kind war in normaler Kopflage geboren worden.

„Diese Defektbildungen können in einer größeren Anzahl der Fälle weder als Ursache noch als Folge der Fraktur gedeutet werden. Weit annehmbarer ist die Auffassung, daß für beides eine gemeinsame und gleichzeitige Ursache vorliegt. Nach dieser Annahme ist die Entstehung der Knickung, sowie die des Defektes auf den ersten bis zweiten Embryonalmonat zu verlegen."

Wir können auf Sperling's Begründung im einzelnen nicht näher eingehen. Wir wollen nur noch erwähnen, daß er als das wirksame Agens amniotische Stränge betrachtet.

Wir hätten demnach kurz zusammengefaßt Folgendes: Die in der Literatur als intrauterine Frakturen beschriebenen Fälle haben ihren Sitz weitaus in der Mehrzahl der Fälle am Unterschenkel und zwar an einer ganz typischen Stelle, nämlich an der Grenze des mittleren und unteren Drittels. Sie bieten das Bild einer Knickung mit meist nach vorn geöffnetem Winkel. Deutlicher Callus ist meist wenig zu tasten. Häufig findet sich beim Unterschenkel über dem Scheitel des Winkels eine lineäre Hauteinziehung, die vielfach als Narbe aufgefaßt wurde. In einem großen Teil der Fälle beobachtet man zugleich einen teilweisen oder ganzen Defekt der Fibula, mit oder ohne Defekt mehrerer Metatarsi oder einiger Zehen. Oft ist schon bei der Geburt eine deutliche Atrophie des betreffenden Schenkels zu beobachten, die mit zunehmendem Wachstum deutlicher wird. Für diese Verkümmerung und Wachstumshemmung findet Sperling eine Erklärung in den durch das frühzeitige Zustandekommen der Knickung des nicht differenzierten Blastems bedingten Gefäß- und Nervenanomalien.

Vergleichen wir das eben geschilderte Krankheitsbild mit der Krankengeschichte eines Falles, den wir den Pseudarthrosen zuzählen müssen, so werden wir eine auffallende Aehnlichkeit finden.

Kirmisson (1898): L. D., 8 J. Gleich nach der Geburt wird eine winklige Knickung am Unterschenkel mit dem Scheitel nach außen beobachtet. Geringe Varusstellung des Fußes. Die Fibula hat die Knickung mitgemacht, scheint auf dem Scheitel etwas verdickt zu sein. An der Tibia besteht ganz geringe abnorme Beweglichkeit. Das Röntgenbild zeigt eine schräge Aufhellung an der Knickungsstelle der Tibia. Die Fibula erweist sich als etwas verdickt. Kirmisson nimmt kompensatorische Verdickung an. Außerdem besteht eine Mißbildung: am l. Fuß steht die 2. Zehe etwas hinter den andern. Zwischen 2. und 3. Zehe ist eine kleine Schwimmhaut. Rechts Schwimmhaut an derselben Stelle, noch etwas deutlicher ausgeprägt.

Digitized by Google

Das einzige, was diesen Fall von dem vorhergehenden unterscheidet, ist die geringe abnorme Beweglichkeit und dann die im Röntgenbild deutliche Aufhellung, welche den Mangel einer knöchernen Verbindung am Scheitel zwischen den beiden Schenkeln des Winkels kundgibt. Man wird sich kaum dem Eindruck verschließen können, daß es sich hier um einen fließenden Uebergang innerhalb einem und demselben Krankheitsbild handelt.

Hier seien 2 Fälle von Frölich angereiht, die das Stadium eines für die Betastung noch festen Winkels bieten, bei denen aber das Röntgenbild Aufschluß gibt, daß dieser Festigkeit nicht zu trauen ist, indem es eine Aufhellung zeigt, die beweist, daß an dieser Stelle keine vollwertige knöcherne Verbindung besteht.

1. 5 Mon. alter Knabe. Das r. Bein zeigt eine Verkürzung um 2 cm; rechts sind nur 3 Zehen und 3 Metatarsi vorhanden; zwischen 2. und 3. Zehe besteht Syndaktylie. An der Grenze von mittlerem und unterem Drittel des r. Unterschenkels befindet sich eine nach vorne konvexe Kurvatur. Auf der Höhe der Biegung eine lineäre Hautnarbe. 5 Jahre später beträgt die Verkürzung 5 cm. Das Röntgenbild zeigt eine quere Aufhellung entsprechend der Kurvatur.

2. 18 Mon. alter Knabe. Gegen Ende der Gravidität wurde die Mutter von einer Kuh umgeworfen. Geburt erfolgte zur normalen Zeit. Beiderseits fehlt die 5. Zehe. Die r. Tibia zeigt eine nach vorn konvexe Kurvatur an der Grenze von mittlerem und unterem Drittel. Auf der Höhe der Kurvatur eine 1,5 cm lange, in der Mitte strahlige Narbe, die dem Knochen nicht adhärent ist. Die Verkürzung beträgt 4 cm, die Atrophie 2 cm. Das Röntgenbild zeigt eine quere Aufhellung des Knochens entsprechend der Kurvatur. Der Fibula fehlt der Malleolus externus.

Frölich steht nicht an, diese Fälle unter dem Namen der Pseudarthrose zu veröffentlichen, allein mit Rücksicht auf den Röntgenbefund.

Eine weitere Berechtigung für diese Klassifizierung liegt darin, daß ein solcher Fall prädestiniert ist, pseudarthrotisch zu werden; denn infolge der mangelnden Festigkeit des bei Belastung am meisten in Anspruch genommenen Scheitels des Knickungswinkels, kommt es schon bei geringem Anlaß zur Fraktur und diese Fraktur zeichnet sich dadurch aus, daß ihr jegliche Tendenz zur Callusbildung abgeht, weshalb Reichel sagt, die intrauterinen Frakturen seien wegen ihrer Neigung zur Pseudarthrosenbildung geradezu berüchtigt. Er meint es in bezug auf die operative Inangriffnahme zwecks Geradstellung.

Als Beispiel mag folgender Fall von Reichel dienen: G. S., 8 J., zeigt bei ihrer Aufnahme ins Krankenhaus im Oktober 1899 die charakteristische Deformität der intrauterinen Fraktur des l. Unterschenkels an der Grenze seines letzten und vorletzten Viertels. Winkelstellung von 90 Grad mit nach vorn gerichtetem Scheitel, abnorme Dorsalflexion des Fußes, hochgradige Atrophie der Muskulatur.

Am 3. X. 99 wurde der Versuch gemacht, nach vorausgeschickter Sehnenplastik der Achillessehne durch Resektion der Bruchenden, exakte Adaptation durch Knochennaht und Gipsverband eine Heilung in guter Stellung zu erzielen. Trotz sorgfältiger Nachbehandlung

Digitized by Google

blieb Pseudarthrose bestehen und stellte sich ein Teil der alten Deformität wieder her. Eine Messung am 8. VI. 01 ergab eine Verkürzung des l. Femur um 2 cm, eine solche des l. Unterschenkels um 6 cm.

Am 5. VII. 01 Entfernung des fibrösen Zwischengewebes und Implantation einer Knochenspange, Drahtnaht der Fibula. Am 9. VI. 02 immer noch geringes Federn. Im Oktober 1902 war abnorme Beweglichkeit nicht mehr mit Sicherheit nachzuweisen; es hatte sich aber wieder eine Winkelstellung von 160 Grad ausgebildet, auch klagte das Kind noch über Schmerzen, so daß der Verdacht besteht, daß immer noch keine knöcherne Konsolidation erreicht ist.

Berücksichtigen wir, daß Defektbildungen nur eben in einem sehr großen Teil der sogenannten intrauterinen Frakturen auftreten, daß sie aber nicht unbedingt zum Krankheitsbild gehören, so werden wir wohl den Verhältnissen keinen Zwang antun, wenn wir die v. Büngner'schen Fälle, die sogenannten intra partum akquirierten Unterschenkelfrakturen und mit diesen zahlreiche, von späteren auf dieselbe Ursache zurückgeführte Unterschenkelfrakturen in das Krankheitsbild der sogenannten intrauterinen Frakturen einreihen, und zwar in die Reihe derjenigen, bei denen eine leichte Zerbrechlichkeit infolge mangelnder Knochensubstanz am Knickungswinkel der Tibia bestand. Nun ist es uns verständlich, daß auch ein geschickter Geburtshelfer einen solchen Unterschenkel bei der Extraktion abbrechen konnte, auch sind uns die Fälle begreiflich, bei denen die Geburt spontan in Schädellage erfolgte und trotzdem einige Zeit nach der Geburt eine Fraktur beobachtet wurde. Was bei dem gesunden Unterschenkel allen Erfahrungen widerspricht, ist bei dem mißbildeten ohne weiteres verständlich.

So hat uns denn die Berücksichtigung der Lieblingslokalisation der kindlichen Pseudarthrosen hingeführt zu den sogenannten intrauterinen Frakturen. Die weitere Uebereinstimmung des Krankheitsbildes ließ erkennen, daß ein großer Teil in frühester Kindheit erworbener Pseudarthrosen zurückzuführen ist auf eine spontane oder oft nur durch geringe Gewalt erzeugte Fraktur, auf der Basis einer intrauterin erworbenen Verbiegung mit lokaler Schwächung des Knochens. Wir haben uns Sperling angeschlossen in der Annahme, daß diese intrauterinen Verbiegungen bedingt seien durch amniotische Stränge, die im ersten bis zweiten Embryonalmonat einsetzen müssen. Das letztere, die Entstehung im ersten oder zweiten Monat, ist das Wesentliche. Ob amniotische Stränge die Schuld tragen, oder wie heute von P. Mall behauptet wird, verkehrte Einbettung des Eies und mechanische Störungen in dem Chorion, das spielt für unsere Betrachtung keine Rolle. Dagegen können wir eventuell Nutzen ziehen aus der Entstehungszeit und zwar für die Deutung der völlig fehlenden Heilungstendenz bei eingetretener Fraktur.

Wir müssen wieder auf Sperling zurückgreifen: er weist auf die sehr geringe Callusbildung bei den sogenannten intrauterinen Frakturen des Unterschenkels im Gegensatz zu dem reichlichen Callus bei den zur selben Zeit entstanden gedachten Clavikularfrakturen hin. Den Grund dafür sieht

Digitized by Google

er darin, daß die Ossifikation bei der Clavikel viel eher einsetzt als beim Unterschenkel. Darum fallen die reparatorischen Vorgänge an der Clavikel zur Zeit der Schädigung in die Zeit der Ossifikation und äußern sich als gesteigerte Knochenbildung. Beim Unterschenkel bildet sich die Knickung aus zu einer Zeit, wo er noch knorpelig ist und darum keine deutliche Reaktion von seiten der knochenbildenden Gewebe.

Sollte hierin auch der Schlüssel liegen zum Verständnis der Knickungen mit Aufhellung am Scheitel, der Schlüssel für die fehlende Knochenbildung an dieser Stelle, vielleicht auch der Schlüssel für das Fehlen jeglicher Tendenz zur Knochenbildung bei operativen Eingriffen im Bereich des Knikkungswinkels?

Von keiner im späteren Embryonalleben einsetzenden mechanischen Schädigung kann man sich vorstellen daß sie die Haupteigenschaft des kindlichen Knochens, nämlich die große Regenerationskraft in ihr Gegenteil umkehrt. Daß aber durch mechanischen Druck von seiten des Amnion oder Chorion die Umbildung des knorpelig präformierten Knochens in seine spätere knöcherne Form überhaupt ausbleiben kann, — diese Annahme machen wir bei allen Defektbildungen, die wir als Folge von mechanischer Einwirkung auffassen. Wir machen abnormen Druck verantwortlich für Defektbildungen an den Zehen, an den Metatarsi, an der Fibula. Was aber den Metatarsen, den Phalangen, der Fibula recht ist, muß auch für die Diaphyse der Tibia billig sein. Und so gehen wir weiter als Sperling, dem keine Röntgenuntersuchung zu Gebote stand, der demnach die Uebergangsfälle zur Pseudarthrose nicht kannte, und sagen: Diese im ersten und zweiten Embryonalmonat einsetzenden mechanischen Schädlichkeiten sind nicht nur imstande, eine Knickung der Tibia zu erzeugen, sondern sie können in manchen Fällen am Scheitel des Knickungswinkels, also am Ort ihrer stärksten Einwirkung, die Knochenbildung überhaupt hintanhalten.

Ich möchte hier noch kurz der Erscheinung Erwähnung tun, daß wir bei den sogenannten konsolidierten intrauterinen Frakturen viel häufiger Defektbildungen antreffen als bei den Pseudarthrosen. Dies bietet dem Verständnis keine großen Schwierigkeiten, wenn wir annehmen, daß bei den bloßen Verbiegungen mit Defektbildungen die intensivste Einwirkung der mechanischen Schädlichkeit nicht auf die Tibia direkt, sondern auf die verbildeten Teile stattgefunden hat, daß dagegen bei den Fällen ohne Mißbildung die Schädigung in ihrer ganzen Intensität an der Tibia angesetzt hat, wo sie denn auch zur Aplasie des Knochens geführt hat.

Der Grad dieser durch Druck bedingten Knochenaplasie bewirkt die Prognose; in den leichtesten Fällen treffen wir bei der Geburt einen winklig geknickten, soliden Knochen, in den schwersten Fällen bereits eine schlotternde Pseudarthrose.

Jetzt haben wir eine Basis gefunden, auf Grund deren wir von kongenitalen Pseudarthrosen reden können. Im speziellen Teil soll der Versuch gemacht werden, alle aus der Literatur gesammelten Fälle nach

Digitized by Google

den oben ausgeführten ätiologischen Gesichtspunkten zu scheiden. Wir wollen für die ganze Gruppe der auf der Basis einer kongenitalen Anlage entstandenen Pseudarthrosen der Kürze halber den Namen kongenitale Pseudarthrosen wählen, den Ausdruck also auch anwenden auf Fälle, bei denen die Pseudarthrose eventuell erst in den ersten Lebensjahren entstanden ist.

Für das Hereinspielen fötaler Allgemeinerkrankungen haben wir keinerlei Anhaltspunkte, da die Pseudarthrose zunächst immer als rein lokales Leiden auftritt.

Bezüglich der Aetiologie der nicht auf kongenitaler Grundlage entstandenen Pseudarthrosen können wir uns sehr kurz fassen. Sie ist in den meisten Fällen ebenso wie beim Erwachsenen völlig unklar.

Eine allgemeine Herabsetzung der Heilungstendenz des Knochensystems anzunehmen, haben wir keine Veranlassung. So heilte bei dem von Herrn Prof. Perthes in Leipzig beobachteten Fall eine Oberschenkelfraktur in der normalen Zeit aus.

Von den Allgemeinkrankheiten, welche disponieren oder unmittelbar die Pseudarthrose veranlassen können, kommt bei Kindern nur die Rhachitis in Betracht. Wir finden in der Literatur eine ganze Reihe von Fällen, in denen diese Krankheit für das Zustandekommen der Pseudarthrose verantwortlich gemacht wird. Es sind das meist Fälle, bei denen wegen vermeintlicher rhachitischer Kurvatur des Unterschenkels die Osteoklase bzw. die Osteotomie gemacht wurde. Es wird die Aufgabe des speziellen Abschnitts über Unterschenkelpseudarthrosen sein, zu zeigen, inwieweit wir berechtigt oder vielmehr nicht berechtigt sind, diese Fälle als rhachitische Kurvaturen zu betrachten.

Ganz allgemein wird man sagen können, daß die Rolle, welche die Rhachitis bei der Konsolidation des Knochenbruchs spielt, davon abhängt, in welchem Stadium sich die Rhachitis befindet zu der Zeit, in der der Knochenbruch erfolgt. Befinden sich die rhachitischen Erscheinungen im Zunehmen, sind Abbau und Ausscheidung der Kalksalze hochgradige, so wird die Konsolidation eine verzögerte sein. Ist die Rhachitis im Stadium der Ausheilung, so geht die Konsolidation noch rascher vor sich als beim normalen. Diese Beobachtung ist vielfach gemacht worden.

Ein sehr lehrreiches Beispiel liefert ein von Woiske beschriebener Fall von Unterschenkelpseudarthrose.

Es handelte sich um ein hochgradig rhachitisches Kind. Sämtliche Extremitätenknochen und die Wirbelsäule zeigten starke Verbiegungen und winklige Knickungen. Im Jahr 1894 und Anfang 1895 wurden mehrfach Osteotomien an beiden Ober- und Unterschenkeln gemacht, an letzteren sogar mehrfach. Es entwickelte sich nun an beiden Unterschenkeln Pseudarthrose, zuerst am linken, dann schienen beide kurze Zeit konsolidiert, um dann wieder vollständig, pseudarthrotisch zu werden.

Digitized by Google

Im Mai 1895 wurde eine Operation vorgenommen. Die Kompakta der Tibia erwies sich als papierdünn, die Markhöhle war sehr weit. Die Fibula stellte ein dünnes fibröses Band dar. Es wurde ausgeglühte Kohlensubstanz eingelegt. Im Juli 1895 wurde der andere Unterschenkel operiert. Die Fibula wies an der Stelle der Pseudarthrose einen Defekt auf. Hier wurde ein Knochenkohlenstab eingelegt. Es trat zunächst keinerlei Heilung ein. Anfang des Jahres 1896 wurde das Kind nachuntersucht. Der Befund lautet: „Seit Wochen sind alle Knochen fest und stehen besser als je erwartet werden konnte."

Wir haben hier nichts anderes vor uns, als die Ausheilung der Rhachitis. Die Verbiegungen an den anderen Knochen gleichen sich aus und die Unterschenkelpseudarthrose, die einen ganz hohen Grad der Ausbildung angenommen hat, konsolidiert vollständig.

Dieser Fall zeigt uns, daß zwar die Rhachitis die Ursache einer Pseudarthrose werden kann, daß aber diese Pseudarthrose eine ausgesprochen gute Prognose hat, vorausgesetzt, daß die Rhachitis zur Ausheilung kommt. Wir müssen daher streng genommen die Rhachitis in der Aetiologie der kindlichen Pseudarthrosen streichen, denn zum charakteristischen Merkmal der ausgebildeten Pseudarthrose gehört das vollkommene Fehlen der Möglichkeit einer Spontanheilung.

Von sonstigen Allgemeinkrankheiten, die im Kindesalter zu Pseudarthrose disponieren würden, ist nichts Sicheres bekannt. Lues konnte in keinem Fall sicher nachgewiesen werden.

Die lokalen Ursachen sind beim Kind dieselben wie beim Erwachsenen. Auch im Kindesalter werden wir die Muskelinterposition als absolutes Konsolidationshindernis ansehen müssen. Es ist eine ganze Anzahl von Fällen beschrieben, bei denen Muskelinterposition nachgewiesen werden konnte.

Der ungenügenden Immobilisierung ist in der Literatur eine große Bedeutung beigemessen, ja man kann sagen, die allergrößte Bedeutung. So begründet v. Büngner die schlechte Heilung seiner „intra partum akquirierten" Unterschenkelfrakturen ausschließlich mit der mangelnden Immobilisierung. d'Arcy Power sieht darin den Hauptgrund für das Zustandekommen der Pseudarthrosen. Das gehäufte Auftreten kindlicher Pseudarthrosen in den letzten Jahren vor seiner Veröffentlichung (1892) führt er großenteils auf die „decadence in bandaging" in England zurück und geht soweit, den damals in Mode gekommenen Gipsverband verantwortlich zu machen, weil dieser den nicht ganz genau adaptierten Fragmenten immer noch einen gewissen Spielraum lasse.

Auf diesem Punkt haben sich wohl die Anschauungen allgemein stark gewandelt. Wir kennen heute im Gegenteil die große Bedeutung einer gewissen Reibung der Fragmentenden aneinander für die Callusbildung. Eine ungenügende Immobilisierung kann wohl nur dann zur Pseudarthrose führen, wenn dauernd ganz grobe Bewegungen an der Frakturstelle ausgeführt wer-

Digitized by Google

den, oder wenn diese so hochgradig sind, daß die Bruchflächen überhaupt außer Kontakt kommen. Dann tritt aber das Moment der Interposition von Weichteilen in Kraft, das wir als Konsolidationshindernis kennen.

Wir tun darum wohl nicht unrecht, wenn wir die Bedeutung der ungenügenden Immobilisierung für das Zustandekommen der Pseudarthrose auf ein ganz geringes Maß zurückführen und in all den Fällen, in denen wir keine greifbare Ursache auffinden können, eingestehen, daß wir die Ursache der Pseudarthrose nicht kennen.

II. Pathologische Anatomie.

Die pathologische Anatomie der Pseudarthrosen beim Erwachsenen hat sich in der Hauptsache mit der Beschaffenheit des falschen Gelenks zu befassen. Sie hat festzustellen, ob eine wirkliche Nearthrose vorliegt, überhaupt welche Art von Verbindung zwischen den Fragmenten besteht. Des weiteren wird sie — Funktionsausfall vorausgesetzt — eine Inaktivitätsatrophie der Knochen und der Weichteile feststellen, die unter Umständen recht hochgradig sein kann. So stark aber auch diese Atrophie werden mag, so ist doch daran festzuhalten, daß eine irgendwie erheblichere Formveränderung des Knochens nicht statthat.

Anders im Kindesalter. Der Funktionsausfall trifft hier einen im Wachstum befindlichen Knochen. Wir werden uns darum nicht nur auf die Beschreibung der Fragmentenden und ihrer Verbindung beschränken dürfen, sondern wir werden zu untersuchen haben, inwieweit die Herabsetzung bzw. Aufhebung der Funktion einen Einfluß auf das Wachstum ausübt.

Hier sei gleich bemerkt, daß zwischen den kongenitalen und den später im Kindesalter erworbenen Pseudarthrosen bei ausgebildeter abnormer Beweglichkeit pathologisch-anatomisch kein oder nur ein gradueller Unterschied besteht.

Die Fragmentenden und ihre Verbindung.

Wir haben hier zunächst zwei Formen auseinanderzuhalten: erstens die durch Frölich's Veröffentlichung bekannt gewordene Form ohne abnorme Beweglichkeit und zweitens die mit ausgebildeter abnormer Beweglichkeit.

Auf die erste Form ist im I. Abschnitt schon mehrfach hingewiesen. Sie ist nur beim Unterschenkel beobachtet. Wir haben eine Knickung des Unterschenkels an der Grenze des mittleren und unteren Drittels, so daß die Unterschenkelknochen einen nach hinten offenen Winkel bilden. Des weiteren zeigen diese Fälle eine Atrophie des betreffenden Unterschenkels, meist eine Mißbildung in Gestalt von Defekt einer oder mehrerer Zehen oder Metatarsi und auf der Höhe des Knickungswinkels eine kongenitale Hautnarbe.

Digitized by Google

1.



2.



3.

4.

Digitized by Google

Das Röntgenbild zeigt an der Stelle der Knickung eine quere Aufhellung und liefert damit den Beweis, daß die Kontinuität des Knochens an dieser Stelle unterbrochen ist. Eine mikroskopische Untersuchung einer solchen Stelle ist bis jetzt noch nicht vorgenommen worden, so daß die Frage nach der Natur des zwischengelagerten Gewebes offen bleiben muß. Fröhlich nimmt eine „transformation fibreuse" an, für die er aber keinerlei Erklärung oder Ursache anzugeben vermag. Nach unseren Ausführungen im I. Abschnitt ist es wahrscheinlicher, daß es sich nicht um eine Umwandlung von Knochen in Bindegewebe, sondern vielmehr um eine Aplasie von Knochen handelt.

Da wir nicht wissen, ob es sich um eine zwischengelagerte Knorpel- oder Bindegewebsscheibe handelt, oder ob eine stellenweise unterbrochene, dichte ligamentäre Verbindung vorliegt, so können wir diese Pseudarthrose in keine der uns bekannten Pseudarthrosenformen einteilen.

Bei den Fällen mit ausgebildeter abnormer Beweglichkeit haben wir entweder eine richtige Gelenkverbindung, eine Nearthrose, oder es besteht zwischen den Fragmentenden nur eine ligamentäre Verbindung.

Ehe wir auf die Besprechung der Gelenkverbindung im einzelnen eingehen, haben wir das Verhalten der Fragmentenden zu untersuchen.

Ich darf vielleicht mit zwei Worten auf das Verhalten der Fragmentenden beim Erwachsenen eingehen. Die durch die Fraktur eröffnete Markhöhle schließt sich durch überwuchernde Compacta. Je nach der Funktionsbeanspruchung schleifen sich die beiden Knochenflächen gegeneinander ab, wobei sich unter Umständen auf der einen Seite ein Gelenkkopf, auf der andern eine Pfanne ausbildet. Es kommt zu einer inneren Atrophie der Fragmente, im allgemeinen jedoch nicht zu einer konzentrischen Atrophie, so daß die Fragmentenden ihre Dimensionen, die sie bei Eintritt der Fraktur hatten, annähernd beibehalten. Dies ist ein für die Gelenkbildung wesentlicher Punkt.

Bei den kindlichen Pseudarthrosen ist das hervorstechendste Merkmal die Zuspitzung der Fragmentenden. Es kommt auch bei der kindlichen Pseudarthrose zu einer „Verheilung" des Fragmentendes: die Markhöhle wird durch Callus abgeschlossen Die Fragmentenden behalten nun aber nicht ihre Form, sondern erleiden eine konzentrische Atrophie in Form einer hochgradigen Zuspitzung, wie wir das als typisch bei den kindlichen Amputationsstümpfen zu beobachten gewohnt sind. Diese Zuspitzung wird im allgemeinen als griffelförmig beschrieben.

Betrachten wir das erste Röntgenbild von unserem Fall von Unterschenkelpseudarthrose (Fig. 1) so sehen wir eine sehr typische Endzuspitzung am oberen Fragment der Fibula: während der größte Teil des Schaftes seine gleichmäßige Form behält, beginnt die Endverjüngung etwa 1,5 cm oberhalb des unteren Endes.

Digitized by Google

Einen ganz ähnlichen Befund zeigt das obere Fragment der Tibia im gleichen Bilde. Auch hier sehen wir eine plötzlich einsetzende Zuspitzung, die sich auf einer Strecke von 1—1,5 cm vollzieht. Vergleichen wir damit das Röntgenbild eines kindlichen Unterschenkelamputationsstumpfes (Fig. 2), so werden wir uns der vollkommenen Analogie des Befundes bewußt.

Eine vollkommene Zuspitzung muß jedoch nicht jedesmal eintreten. Das soeben erwähnte Röntgenbild von unserem Fall scheint am unteren Tibiafragment die Ausbildung eines Köpfchens zu zeigen. In der Tat sind in der Literatur Fälle veröffentlicht, bei denen am einen Fragmentende eine Pfanne, am andern ein richtiges Gelenkköpfchen ausgebildet war.

Aus der Berücksichtigung der verschiedenen Formen der Fragmentenden ergeben sich die verschiedenen Arten der Gelenkverbindung.

In den Fällen, in denen die Fragmentenden sich berühren und gegeneinander zu Gelenkflächen abgeschliffen sind, finden wir auch von seiten der Weichteile alles, was zu einem richtigen Gelenk gehört: Knorpelüberzug, eine bindegewebige Kapsel, die unmerklich ins Periost übergeht, in manchen Fällen Synovia. Eine solche dem wahren Gelenk sehr nahe kommende Bildung hat Vilcoq an der Clavikel bei einem Fall von kongenitaler Pseudarthrose bei einem totgeborenen Kind beschrieben.

Daß übrigens zum Zustandekommen eines richtigen Gelenks eine entsprechende Konfiguration der Knochenenden nicht nötig ist, beweist das Resektionspräparat von unserem Fall von kongenitaler Unterschenkelpseudarthrose.

Fig. 5.

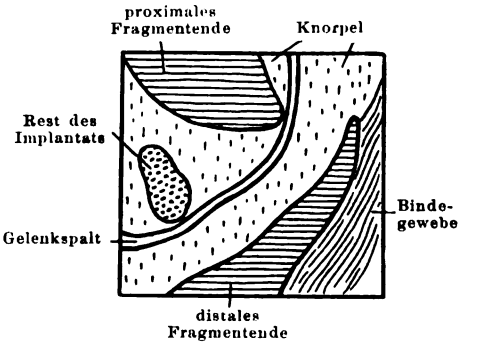

Wie die beigegebene schematische Skizze (Fig. 5) zeigt, sind beide Fragmentenden zugespitzt, das distale allerdings viel stärker als das proximale. Trotz der beiderseitigen Zuspitzung ist es nun zur Ausbildung eines vollkommenen Gelenkes gekommen. Die Gelenkpfanne hat sich auf der Hinterseite des distalen Fragments gebildet; sie ist von einem mehrere Millimeter dicken Knorpelüberzug ausgekleidet. Das Köpfchen wird von einer Knorpelschale gebildet, die das spitze proximale Fragmentende sowie den Rest eines implantierten Knochens überzieht.

Neben dieser Gelenkbildung haben wir alle Arten von ligamentärer Verbindung. Ist die Pseudarthrose durch Muskelinterposition bedingt, so finden wir unter den zwischengelagerten Bindegewebsfasern Muskelbündel. Knorpel kann sich in allen Fällen finden, auch wenn keine richtige Gelenkbildung erfolgt. Er ist z. B. in einem Fall beschrieben als „eingelagerter Knorpelkern". Nach der Masse des zwischengelagerten Bindegewebes haben wir eine festere oder losere Verbindung. In den extremsten

Digitized by Google

Fällen von schlotternder Pseudarthrose kann die Verbindung nur aus einem dünnen Ligament bestehen. Sehr häufig wird ein solches beschrieben zwischen den Enden der Fibula, die, wie wir gesehen haben, die extremste Zuspitzung erfahren.

Unter gewissen Umständen kann es sogar zu einer Diastase der Fragmente kommen, wie sie in manchen Fällen beschrieben ist und wie sie unser Fall von Pseudarthrose der Ulna sehr schön zeigt (Fig. 6). In solchen Fällen wird die Verbindung durch ein fadenförmiges Ligament hergestellt.

Fig. 6.

Wir haben bis jetzt nur die Form der Fragmentenden berücksichtigt. Es erübrigt noch, kurz auf den Bau des Knochens im Bereich des Fragmentendes einzugehen.

Der Knochen verhält sich hier nicht unter allen Umständen gleich. Es sei hier gleich vorweg bemerkt, daß hierüber in der Literatur nicht sehr viele verläßliche Angaben zu finden sind.

Santesson schildert den Operationsbefund bei einer Unterschenkelpseudarthrose, die sich bei einem 6 j. Knaben im Anschluß an eine schwere Fraktur ausgebildet hatte und die ¾ Jahre bestand. Als Ursache der Pseudarthrose konnte Muskelinterposition festgestellt werden. Santesson bezeichnet die Corticalis als weich, papierdünn. Die Fragmentenden „in einer bedeutenden Strecke erweicht und fettig degeneriert". Frölich bezeichnet in einem Fall das Tibiaende als zugespitzt, gelblich, brüchig. Was die fettige Degeneration im ersten Fall anlangt, so kann man sich kein rechtes Bild davon machen. Es wird wohl das durch die papierdünne Compacta durchschimmernde Fettmark gemeint sein.

Dem gegenüber haben wir bei unserem Fall von Unterschenkelpseudarthrose anläßlich der im vorigen Jahr vorgenommenen zweiten Operation eine sehr starke Eburnisation der Tibiaenden nachweisen können. Die Fibulaenden dagegen weisen — nach dem Röntgenbild zu schließen — nur Atrophie auf. Im Bereich der eburnisierten Teile findet sich auf einer Strecke von 1—1,5 cm keine Spongiosa.

Die mikroskopische Untersuchung der resecierten Pseudarthrose zeigt daß die Fragmentenden aus unregelmäßig angeordneten ziemlich breiten Knochenlamellen bestehen, die breite Kanäle zwischen sich fassen, in denen Gefäße und sehr zellreiches undifferenziertes Gewebe liegt. Dieses Gewebe dringt an vielen Stellen durch breite Kanäle in die Umgebung, wo es einerseits zu Knorpel, andererseits zu fibrillärem Bindegewebe differenziert ist.

Woiske beschreibt ein Amputationspräparat von einem Fall, bei dem schon vergeblich Resektion, Einschlagen von Elfenbeinstiften und Verkeilung der Fragmente vorgenommen

Digitized by Google

worden war. Er beschreibt das untere Fragmentstück der Tibia als ziemlich voluminös; die Compacta ist hier 1 mm dick. Gegen die Pseudarthrose hin nimmt die Compacta zu und wird 5 mm dick. Die Spongiosa wird als sehr wenig resistent bezeichnet. Das proximale Fragment der Tibia ist im Durchmesser auf 1 cm in allen Richtungen reduziert. Es hat eine elfenbeinharte Compacta. Die Spongiosa beginnt erst 1 cm proximal von der Pseudarthrose.

Wir sehen, daß der Grad der Atrophie in gewissem Sinne abhängig ist von dem Grad der Inanspruchnahme. Die hochgradigste Form der Atrophie der Compacta finden wir da, wo die Knochen sich nicht mehr berühren, wo sie nur in loser ligamentärer Verbindung stehen.

Des weiteren ist es interessant zu sehen, wie die Fragmentenden auf eine Operation reagieren. Wir wissen, daß wir von ihrem Periost keinerlei regeneratorische Knochenneubildung erwarten dürfen. Die Befunde der angeführten Fälle weisen darauf hin, daß der Knochen der Fragmentenden doch nicht ganz unbeeinflußt bleibt. Eine Knochenbildung findet statt, nur nicht vom Periost aus; von der Peripherie her beginnt im Gegenteil sofort wieder die konzentrische Atrophie. Dagegen ist die Eburnisation des Fragmentendes als eine Folge der knochenbildenden Eigenschaft des Markes aufzufassen, das durch die Operation offenbar in einen Reizzustand versetzt wird. Die Tatsache, daß in den Fällen kindlicher Pseudarthrose das Mark eine größere knochenbildende Fähigkeit besitzt, als das Periost, ist für die Therapie von Bedeutung.

Die Fragmentschäfte.

Eine der auffallendsten Erscheinungen bei den kindlichen Pseudarthrosen ist das hochgradige Zurückbleiben des befallenen Extremitätenabschnitts im Wachstum. Wir wollen zunächst den Anteil untersuchen, den die beiden Fragmentschäfte an der mangelhaften Entwicklung haben.

Betrachten wir zunächst das Längenwachstum.

In der Krankengeschichte unseres jetzt 7 j. Jungen mit kongenitaler Unterschenkelpseudarthrose finden wir bei der ersten Aufnahme im Alter von 2 Jahren eine Verkürzung des l. Beins um 3 cm verzeichnet. Messen wir heute die Tibia des gesunden und des kranken Beines im Röntgenbild von Epiphysenlinie zu Epiphysenlinie, so finden wir hier allein eine Verkürzung von 8 cm. Auch wenn wir berücksichtigen, daß im Alter von 2 Jahren eine Resektion der Pseudarthrose vorgenommen wurde, wobei jedes Fragment um etwa 1—1.5 cm verkürzt wurde (im ganzen wurden 2—2,5 cm weggenommen), so bleibt doch immer noch eine ganz beträchtliche Zunahme der Verkürzung bestehen.

Beispiele dieser Art ließen sich aus der Literatur um das Vielfache vermehren.

Forschen wir nach der Ursache dieser starken Wachstumsbeschränkung, so ist mit dem Hinweis auf die Inaktivität keine befriedigende Antwort gegeben. Gewiß ist ein pseudarthrotischer Unterschenkel meist zur völligen Inaktivität verurteilt. Die Tibia erleidet keinerlei Belastung, selbst der Druck, der durch die vom Unterschenkel zum Fuß ziehenden Muskeln

Digitized by Google

normalerweise auf die Unterschenkelknochen dauernd ausgeübt wird, fällt fort, da die Muskeln an den Unterschenkeln eines im Scheitel scharnierartig beweglichen Winkels angreifen. Nun scheint aber gerade das letztere Moment, der lebendig wirkende Muskelzug, das Wachstum eines Knochens nicht zu fördern, sondern im Gegenteil regulierend zu hemmen, wofür man häufig als Beispiel den kongenital luxierten und nun exzessiv wachsenden Radius angeführt findet. Ferner sei auf das Wachstum kindlicher Amputationsstümpfe hingewiesen, deren Längenwachstum nach Reich durch die Funktionslosigkeit keine sehr erhebliche Einbuße erleidet. Nach diesen Erfahrungen müßte man im Gegenteil annehmen, daß die frakturierten Knochen, von allen physiologischen Hemmungen befreit, ganz beträchtlich in die Länge wachsen würden.

Ein weiteres spricht ebenfalls gegen die Auffassung der Wachstumshemmung als reine Inaktivitätsatrophie. Nehmen wir einen Fall von Frölich, bei dem nur eine Knickung mit querer Aufhellung besteht. Das Kind schonte zwar das Bein, konnte aber gehen. Trotzdem stieg die Verkürzung des Unterschenkels, die im Alter von 5 Monaten 2 cm betragen hatte, im Laufe von 5 Jahren auf 5 cm; und dabei war die Funktionsbeeinträchtigung sicher viel geringer als z. B. bei einem Kind, das wir jahrelang wegen Tuberkulose immobilisieren.

Die Atrophie, die wir bei den kongenitalen bzw. im frühen Kindesalter erworbenen Pseudarthrosen vor allem des Unterschenkels antreffen, hat nur eine Parallele in der Atrophie und Wachstumshemmung der paralytischen Deformitäten.

Dabei sind erheblichere Störungen von seiten des Nervensystems nicht beobachtet.

Sollen wir bei den Fällen von Frölich an eine kongenitale Schädigung der Ernährungsbedingungen des Blastems denken, die mit der den Knochen treffenden Schädigung zusammenfällt? Sperling nimmt so etwas an für die Erklärung der Wachstumsstörungen der sog. intrauterinen Frakturen. An Vorstellung haben wir damit nichts gewonnen; wir können ebensogut auf eine „Erklärung" verzichten. Aber an eines könnte man noch denken, wenigstens bei den ausgebildeten Pseudarthrosen, man könnte daran denken, daß außer der Inaktivität noch ein anderes Moment hereinspielt, nämlich die Entspannung der Muskulatur. Bleiben wir bei der Unterschenkelpseudarthrose. Durch die Schrumpfung des Triceps surae und die dadurch bedingte Knickung des Unterschenkels, die bis zum rechten Winkel und darüber gehen kann, erfahren alle Unterschenkelmuskeln eine mehr oder weniger starke Annäherung ihrer Ansatzpunkte und damit eine Entspannung. Ueberschreitet diese Entspannung ein gewisses Maß, so führt sie nicht nur zu Atrophie, sondern zu Degeneration des Muskels. Damit geht aber eine hochgradige Veränderung der ganzen nutritiven Bedingungen des

Digitized by Google

Unterschenkels einher, von denen man sich schon denken kann, daß sie sich auch dem Knochen mitteilen.

Man könnte entgegenhalten, daß dann bei Amputationsstümpfen die Wachstumshemmung eine noch viel hochgradigere sein müßte, was nach Reich's Untersuchungen der Tatsachen nicht entspricht. Man bedenkt dabei aber nicht, daß die Muskelstümpfe bei Amputationen nicht im selben Maße entspannt werden, wie bei einer Pseudarthrose. Viele derselben erhalten — worauf auch Reich aufmerksam macht — in der Stumpfnarbe oder am Knochen eine Art neuer Insertion, so daß für ihre Fasern die Bedingungen nicht so schlechte sind, wie für die maximal entspannten Muskeln des pseudarthrotischen Knochens.

Prüfen wir nun, welchen Anteil die einzelnen Fragmente am Wachstum haben, so finden wir für die Unterschenkelpseudarthrose in unserem Fall, der uns allein zu dieser Untersuchung zu Gebote steht, folgende Werte:

Diaphysenmessung im Röntgenbild von Epiphysenlinie zu Pseudarthrose.

beim 2 j. Kinde (Fig. 1)	
proximales Fragment	9,0 cm
distales Fragment	4,2 cm
beim 7 j. Kind (Fig. 3)	
proximales Fragment	11,5 cm
distales Fragment	5,3 cm

Es ist demnach das proximale Fragment um 2,5 cm, das distale nur um 1,1 cm gewachsen. Berücksichtigt man die auf beide Fragmente wohl gleichmäßig zu verteilende Entfernung eines Knochenstücks von 2—2,5 cm Länge, so bleibt ein Wachstumsüberschuß für das proximale Fragment bestehen, der rund auf das Doppelte veranschlagt werden kann.

Dieses Messungsergebnis würde vollkommen übereinstimmen mit dem Humphry-Ollier'schen Gesetz, wonach die Wachstumsenergie der einzelnen Epiphysen eines Knochens eine verschiedene ist. Bei den Unterschenkelknochen ist die proximale Epiphyse die aktivere, beim Oberschenkel z. B. umgekehrt die distale. Dieses Gesetz wurde von Reich auf seine Gültigkeit für kindliche Amputationsstümpfe an einem großen Material nachgeprüft. Er kommt zu folgendem Ergebnis: „Im Wachstumsalter erworbene Amputationsstümpfe nehmen durchaus regelmäßig am Längenwachstum teil und zwar nach Maßgabe der Wachstumsenergie der zurückgebliebenen Epiphysenfuge. Der absolute Zuwachs ist am stärksten bei Stümpfen mit erhaltener aktiverer (Oberarm und Unterschenkel), am schwächsten mit erhaltener weniger aktiver Epiphysenfuge (Vorderarm und Oberschenkel)" usw.

Die Pseudarthrosen, bei denen wir wenigstens in den voll ausgebildeten Fällen praktisch 2 Amputationsstümpfe haben und zwar einen proximalen

Digitized by Google

und einen distalen, dürften ein sehr geeignetes Objekt abgeben, um über die Verteilung der Wachstumsenergie auf die einzelnen Epiphysen Untersuchungen anzustellen, auch ergeben sich hieraus wichtige Schlüsse für die Lokalisation der Pseudarthrosen.

Zunächst einige Vorbemerkungen. Nehmen wir eine Linie AB. (Fig. 7). Diese Linie werde nach beiden Seiten hinaus verlängert und zwar über A hinaus immer doppelt soviel als über B hinaus. Es verhält sich also die Wachstumszunahme an den beiden Enden wie 2 : 1.

Fig. 7.

Auf dieser Linie wird es nun einen Punkt geben (f), der seine relative Entfernung von den beiden Endpunkten bei Konstantbleiben der beiderseitigen Längenzunahme immer unverändert beibehält und den wir den Fixpunkt nennen können. Dieser Punkt wird gefunden, indem man die Linie im Verhältnis der Längenzunahme an den beiden Endpunkten teilt, in diesem Fall im Verhältnis von 2 : 1.

Alle anderen Punkte der Linie werden ihre relative Entfernung von den beiden Endpunkten im Lauf der Längenzunahme fortwährend ändern und zwar werden sich alle Punkte der Linie AB scheinbar dem Fixpunkt nähern. In Wirklichkeit behalten sie natürlich ihre ursprüngliche Entfernung vom Fixpunkt bei. Diese Strecke wird aber mit der Längenzunahme relativ immer kleiner, so daß ein Punkt m, der die Mitte des ursprünglichen AB bezeichnet, auf die Linie A'B' bezogen nach der Grenze des mittleren und unteren Drittels (Fixpunkt) gewandert zu sein scheint.

Was ergibt sich nun aus diesen Ueberlegungen für unsere Pseudarthrosen?

Bei dem 2 j. Kind verhält sich das obere Fragment zum unteren wie 2,14 : 1, bei dem 7 j. wie 2,17 : 1. Wir sehen, daß das Verhältnis fast dasselbe ist; ein Unterschied ergibt sich erst in der 2. Dezimale. Nun können wir auf die Dezimalen ruhig verzichten, da ja an dem 2 j. Kind eine Operation vorgenommen wurde und wir nicht genau wissen, wie viel von jedem Fragment reseciert wurde (zusammen 2—2,5 cm). Wir werden aber keine groben Fehler machen, wenn wir sagen: sowohl beim 2 j. wie beim 7 j. Kind verhält sich das obere Fragment zum unteren ungefähr wie 2 : 1.

Hieraus folgt nach den obigen Ausführungen zweierlei, einmal daß das obere Fragment etwa doppelt so stark gewachsen ist, wie das untere, was die direkte Messung bestätigt, und ferner, daß die Pseudarthrose ungefähr im fixen Punkt sitzen muß.

Betrachten wir die Sache von der andern Seite. Nehmen wir an, der Unterschenkel eines Neugeborenen wird in der Mitte pseudarthrotisch. Die Wachstumsenergie der oberen zu der unteren Epiphyse verhält sich, wie wir gesehen haben, wie 2 : 1. Nach kurzer Zeit wird die Pseudarthrose nicht mehr in der Mitte sitzen, sondern sie wird sich scheinbar der Grenze des mittleren und unteren Drittels genähert haben, desto mehr, je stärker der Knochen gewachsen ist.

Allgemein ausgedrückt: Jede kindliche Pseudarthrose, die nicht im fixen Punkt eines Knochens sitzt, muß

Digitized by Google

im Lauf des Wachstums scheinbar wandern und zwar in Richtung auf den fixen Punkt zu.

Nun wird es uns verständlich, weshalb alle kongenitalen und der größte Teil der kindlichen Unterschenkelpseudarthrosen mehr oder weniger an der Grenze des mittleren und unteren Drittels sitzen. Wir haben intrauterin erfolgende mechanische Schädigung angenommen. Es mochte wundernehmen, daß diese immer so typisch an der Grenze des mittleren und unteren Drittels einsetzte. Man konnte sich dafür gar keine rechte Veranlassung denken.

Berücksichtigen wir, daß wir die Schädigung im zweiten Embryonalmonat einsetzen ließen, also zu einer Zeit, wo der Unterschenkel noch sehr kurz ist und noch ein sehr ausgiebiges Wachstum vor sich hat, berücksichtigen wir ferner, daß das obere Fragment etwa doppelt so rasch wächst als das untere, so wird es uns klar, daß die embryonale Schädigung einsetzen kann, wo am Unterschenkel sie immer will, selbst an der Grenze des oberen und mittleren Drittels — bis zur Geburt, wo der Knochen um das Vielfache gewachsen ist, muß die geschädigte Stelle ganz nahe an der Grenze des mittleren und unteren Drittels sitzen.

Ob das für unsere Unterschenkelpseudarthrosen gefundene Verhältnis der Wachstumsenergie der proximalen Epiphyse zu dem der distalen wie 2 : 1 sich uneingeschränkt auf den normalen Knochen übertragen läßt, ist aus folgendem Grunde nicht mit Sicherheit zu bejahen: Vergleicht man im Röntgenbild unseres Falles die beiden Epiphysen der pseudarthrotischen mit denen der gesunden Seite, so findet man — worauf wir später noch näher einzugehen haben werden —, daß die distale Epiphyse viel hochgradiger hypoplastisch ist, als die proximale, so daß man sich nicht wundern würde, wenn diese hypoplastische Epiphyse, ganz abgesehen von der ihr primär innewohnenden Wachstumsenergie, in ihrem jetzigen Zustand eine geringere Wachstumsenergie zeigen würde, als die weniger hypoplastische proximale Epiphysenfuge, so daß also das Verhältnis bei unseren Pseudarthrosen zu ungunsten der distalen Epiphyse verschoben wäre. Um große Unterschiede dürfte es sich aber dabei jedenfalls nicht handeln.

Außerdem ist zu bemerken, daß wir im Obigen immer das Verhältnis der Wachstumsenergie der beiden Fugen für den einzelnen Knochen als konstant angenommen haben. Es ist natürlich fraglich, ob eine solche Konstanz in allen Wachstumsperioden besteht, ob es also einen Fixpunkt des Knochens überhaupt gibt. Praktische Bedeutung dürften solche Unterschiede, falls sie überhaupt bestehen, jedenfalls nicht haben, so daß wir für unsere Betrachtungen davon absehen konnten.

Ebenso interessant wie die Veränderungen des Längenwachstums sind die des Dickenwachstums, welche die Fragmentschäfte erfahren.

Digitized by Google

Die Umgestaltung der Fragmentenden in Form einer ziemlich plötzlich einsetzenden Zuspitzung haben wir schon erörtert. Betrachten wir nun die proximalen Fragmente im Röntgenbild des 7jährigen Knaben (Fig. 3), unseres Falles von Unterschenkelpseudarthrose, so finden wir, daß sich in vollkommener Analogie zu dem Verhalten der kindlichen Amputationsstümpfe drei verschiedene Zonen unterscheiden lassen.

Die erste Zone erstreckt sich bei der Tibia in Fig. 3 von der Epiphysenlinie etwa 5 cm distalwärts. In ihr finden wir eine distalwärts ziemlich rasch fortschreitende Abnahme des Querschnitts.

In der zweiten Zone bleibt der Querschnitt unverändert; der Durchmesser dieses Schaftteils zu dem auf der gesunden Seite verhält sich wie 1 : 2.

Die dritte Zone ist die Zone der Endgestaltung.

An der Fibula (Röntgenbild des 2jährigen, Fig. 1) läßt sich — ebenfalls wie bei den kindlichen Amputationsstümpfen — diese Einteilung in 3 Zonen nicht machen. Sie zeigt unmittelbar unter der Epiphysenlinie eine auch physiologisch vorhandene Querschnittsverminderung, bleibt sich dann aber bis zur Zone der Endgestaltung in ihrem Querschnitt vollkommen gleich.

Reich hat in seiner Arbeit über „Die Amputationen im Kindesalter und ihre Folgen für das Knochenwachstum" die Erklärung für das zonenmäßige Auftreten der Querschnittsverminderung gegeben. Er konnte an sehr demonstrabeln Röntgenbildern, besonders von Oberarmstümpfen, die Abhängigkeit der Querschnittsabnahme von der Muskelinsertion nachweisen. An Oberarmstümpfen beginnt eine rapide Querschnittsverminderung distal vom Ansatz des M. deltoideus. Am Unterschenkel konnte, wenn auch nicht ganz so deutlich, ein ähnlicher Einfluß des M. quadriceps femoris und popliteus nachgewiesen werden. Wo das Angriffsgebiet dieser Muskeln aufhört, setzt die Querschnittsabnahme ein. In dem distal gelegenen Teile des Knochens kommt eine überragende Muskelwirkung an einer besonderen Stelle nicht mehr in Betracht. Die zum Fuß gehenden Muskeln haben alle große flächenhafte Ansätze, die in ihrer Wirkung auf einander sich das Gleichgewicht halten. Dasselbe haben wir bei der Fibula in ihrem ganzen proximalen Schaftteil. Deshalb haben wir in dieser Zone keine Querschnittsschwankungen mehr.

Für die Endgestaltung der Fragmente haben wir keinerlei befriedigende Erklärung. Die schon von Reich für die Amputationsstümpfe abgelehnte Erklärung von Cornil und Morestin, die die rarefizierende Ostitis dadurch bedingt sein lassen, daß der sich durch Längenwachstum vorschiebende Knochen die benachbarten Gewebe, Periost und Bindegewebe zurückdrängen, an deren Fasern einen Zug und so eine konstante Reizung ausüben müsse, kommt für unsere Fälle gar nicht in Betracht. Ebensowenig kann der von Zschokke angenommene atrophisierende Druck der Stumpf-

Digitized by Google

narbe auf den vorwachsenden Knochen eine ursächliche Bedeutung für die Zuspitzung der Kinderstümpfe haben, da ein solcher bei unseren Pseudarthrosen nicht angenommen werden kann, wir aber trotzdem dieselbe Zuspitzung sehen.

Wir müssen uns daher damit begnügen, die Zuspitzung als eine gegebene Tatsache hinzunehmen, für deren Erklärung wir keinerlei Anhaltspunkte haben.

Wir haben bis jetzt die proximalen Fragmentenden allein betrachtet; wir wollen nun untersuchen, wie sich die distalen verhalten. Ein Blick auf das Röntgenbild (Fig. 1 u. 3) zeigt uns, daß hier ein Unterschied besteht. Wir haben an den distalen Fragmenten keine in Zonen fortschreitende Querschnittsabnahme, sondern eine gleichmäßig, ev. bis zur völligen Zuspitzung fortschreitende Konizität. Diesen Befund zeigen nicht nur die Bilder unserer Unterschenkelpseudarthrose, sondern wir finden dasselbe bei der Pseudarthrose der Ulna (Fig. 9). Auch hier sehen wir proximal eine mehrere Zentimeter lange Zone, in der sich der Querschnitt annähernd gleich bleibt, dann kommt eine ziemlich rasch erfolgende Endzuspitzung. Das distale Fragment dagegen zeigt gleichmäßige Querschnittsabnahme bis zur Zuspitzung.

Wir stehen nicht an, die Ursache für diese Schaftverjüngung in der gleichmäßigen Abnahme der Muskelwirkung von der Epiphysenlinie proximalwärts zu suchen. Die Ansätze der von den Unterschenkelknochen zum Fuß gehenden Muskeln sitzen alle in der proximalen Hälfte des Knochens. Im Bereich des unteren Drittels sind die Muskeln sehnig; es wird daher auf das untere Tibia- bzw. Fibulafragment keinerlei Muskelzug ausgeübt. Besteht nun noch wie bei dem unteren Fibulafragment, ferner bei dem distalen Ulnafragment keinerlei Artikulation mit dem proximalen Fragment, so ist der Schaft des distalen Fragments zur völligen Funktionslosigkeit verurteilt. Er wird daher einer maximalen Atrophie verfallen. Als Ausdruck dieser maximalen Atrophie haben wir die ganz gleichmäßige, bis zur völligen Zuspitzung führende Konizität des Fragments.

Ganz kurz wollen wir unsere Aufmerksamkeit noch einer Erscheinung schenken, die in einigen Fällen beobachtet ist, nämlich der Diastase der Fragmente. In unserem Fall von Pseudarthrose der Ulna bestand eine Diastase von 1,3 cm. Die Fragmente standen, wie die Operation erwies, in ligamentärer Verbindung. Nepveu spricht in seinem Fall von Unterschenkelpseudarthrose von einer Diastase der Fragmente von 4 cm! Hintze-v. Büngner erwähnen einen Fall, in dem die Verbindung der Fragmente in einem „Pseudoligament" bestand.

Es entsteht nun die Frage: Kann die Resorption, die zu der Endzuspitzung der Fragmente führte, so weit gehen, daß eine Verkürzung entsteht? Groß könnte diese totale Resorption jedenfalls nicht sein, denn sonst müßte sie sich doch wohl am ausgiebigsten bei den Amputationsstümpfen geltend

Digitized by Google

machen. Und da haben die Untersuchungen von Reich über das Längenwachstum der Stümpfe keine Anhaltspunkte für eine Resorption erheblicheren Grades ergeben. Hierbei ist des weiteren noch zu bedenken, daß die Angaben über die „resorbierten" Fibulaenden in der Literatur sehr ungenaue sind, so daß man daraus nichts schließen kann.

Demgegenüber gestattet die Diastase bei unserer Ulnapseudarthrose eine andere Erklärung. Wir müssen annehmen, daß die Ulna in utero pseudarthrotisch geworden ist. Ihre Funktion wurde dadurch erheblich herabgemindert, und so verfiel sie der für kindliche pseudarthrotische Knochen charakteristischen Atrophie und Wachstumshemmung. Nicht so der Radius. Er hatte die ganzen Funktionen der Vorderarmknochen zu bestreiten und erfreute sich daher eines guten Wachstums, das die atrophischen Fragmente der Ulna nicht mitmachen konnten. Sie wurden daher auseinandergezogen.

Die Epiphysen.

Wir haben uns bis jetzt nur mit den Diaphysen beschäftigt. Betrachten wir das Röntgenbild des ganzen Knochens, an dem die Pseudarthrose sitzt, so finden wir, daß die Atrophie sich nicht auf die Schäfte allein beschränkt, sondern daß eine allgemeine Hypoplasie des ganzen Knochens vorliegt.

Vergleichen wir in unserem Fall von Unterschenkelpseudarthrose die proximale Epiphysenlinie als Ausdruck des Durchmessers am kranken und gesunden Bein, so finden wir einen geringen Unterschied von 3,1 : 3,5 cm. Die Höhe der Epiphyse, soweit sich diese im Röntgenbild bestimmen läßt, scheint beinahe auf dem kranken Bein größer zu sein. Wir haben demnach an der proximalen Epiphyse nur einen geringen Querschnittsunterschied.

Vergleichen wir nun aber die distalen Tibiaepiphysen, so erhalten wir ein ganz anderes Bild. Mißt man wieder die Epiphysenlinie, so steht eine Länge von 3,2 cm auf der gesunden Seite, eine solche von 2 cm auf der kranken gegenüber. Außerdem erscheint es bemerkenswert, daß an der distalen Epiphyse der Ulnapseudarthrose der Knochenkern noch nicht angelegt ist.

Diese mächtige Hypoplasie der distalen Epiphyse entspricht der viel hochgradigeren Atrophie, die wir für den distalen Fragmentschaft gefunden haben. Die Ursache liegt wie beim Schaft im Ausfall der Funktion, im völligen Fehlen von Muskelansätzen, wenigstens beim Unterschenkel, was sich hier desto mehr bemerkbar machen muß, da am proximalen Ende die ganze Oberschenkelmuskulatur ansetzt.

Digitized by Google

Sekundäre Wachstumsstörungen und Formveränderungen der Knochen und der Weichteile.

Die Atrophie bzw. Hypoplasie macht nicht Halt an den benachbarten Gelenken, sondern sie dehnt sich auf die ganze Extremität aus. Die distal von der Pseudarthrose gelegenen Knochenteile weisen entsprechend dem Nichtgebrauch eine hochgradige innere Atrophie auf. Die Hypoplasie ist ebenfalls eine beträchtliche, sie ist proportional der Hypoplasie des distalen Fragments. In unserem Fall von Unterschenkelpseudarthrose sind sämtliche Fußknochen erheblich kleiner als auf der gesunden Seite. Für den ganzen Fuß ergibt sich eine Längendifferenz von der Ferse zur Großzehenspitze gemessen von 2 cm, und eine Umfangsdifferenz über den Fußrücken von 3 cm.

Auch die höher gelegenen Skelettabschnitte erleiden je nach ihrer Funktionsverminderung eine Atrophie und Hypoplasie. Am stärksten prägt sich das natürlich an der unteren Extremität aus. In nur wenigen Fällen in der

Fig. 8.

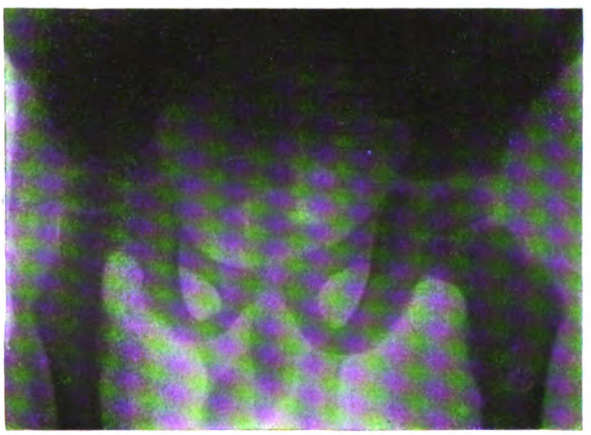

Literatur ist der Oberschenkel gemessen. In den Fällen, in denen die Maße angegeben sind, bestand Verkürzung mit Ausnahme von einigen Fällen, bei denen eine Verlängerung bis zu 2 cm vermerkt ist.

In unserem Fall mißt man am Oberschenkel eine Verkürzung von 2 cm.

Im Röntgenbild fällt die verhältnismäßig geringe innere Atrophie auf, die aber ausgeglichen wird durch eine erhebliche Hypoplasie. Der Durchmesser des Femurschaftes mißt auf der kranken Seite 1,3 cm gegenüber 1,8 cm auf der gesunden Seite.

Am auffallendsten ist der Befund, den der Schenkelhals aufweist. Wir finden eine ausgesprochene Coxa valga, die nicht durch falsche Projektion vorgetäuscht sein kann, da die Aufnahme mit allen Vorsichtsmaßregeln gemacht wurde (Fig. 8).

Digitized by Google

Es ist dieser Befund erstmals bei Unterschenkelpseudarthrosen erhoben, er bietet uns aber insofern keine Ueberraschung, als wir wissen, daß sich nach Amputationen im Bereich der unteren Extremität im Kindesalter regelmäßig eine Coxa valga auszubilden pflegt. Zur Erklärung ihrer Entstehung sind die verschiedensten Theorien aufgestellt worden, auf die einzugehen zu weit führen würde. Zu einem selbständigen Urteil würde uns auch die größere Vergleichsreihe fehlen; es sei daher nur auf die Tatsache aufmerksam gemacht.

Durch die Coxa valga findet vielleicht die in einigen Fällen beobachtete Verlängerung des Oberschenkels auf der erkrankten Seite ihre Erklärung, die doch sonst überaus befremdlich wäre.

Selbst das Becken bleibt, wie unsere Röntgenbilder lehren, bei kongenitaler Pseudarthrose des Unterschenkels nicht unbeeinflußt.

Zunächst zeigt die Pfanne auf der kranken Seite eine Hypoplasie, die der Hypoplasie des Schenkelkopfes entspricht, wie dies immer bei sich berührenden Gelenkflächen der Fall ist, weshalb es nie zu einer Inkongruenz der Gelenkflächen kommt. Die Hypoplasie betrifft des weiteren das ganze Schambein, dessen sämtliche Aeste dünner und kürzer sind.

Entsprechend der einseitigen Belastung auf der gesunden Seite haben wir ein schräg verengtes Becken, welches ebenfalls im Röntgenbild deutlich zum Ausdruck kommt.

Auf alle diese sekundären Veränderungen ist bis jetzt in der Literatur nirgends hingewiesen, so daß wir nicht in der Lage sind, über die Abhängigkeit dieser sekundären Veränderungen von dem Grad des Funktionsausfalls bzw. von der Dauer seines Bestehens allgemeine Angaben zu machen. Unser Fall stellt jedenfalls ein Extrem dar, da das Leiden kongenital ist und infolge davon niemals eine erhebliche Belastung der befallenen Seite stattgefunden hat.

Mißbildungen.

Diese bei kongenitalen Unterschenkelpseudarthrosen sehr häufig, meist unter dem Bilde des Strahldefekts beobachteten Erscheinungen sind im ersten Abschnitt so oft gestreift und ausführlich erörtert, daß von einer gesonderten Besprechung abgesehen werden kann.

Hautveränderungen über der Knickungsstelle bei Unterschenkelverbiegungen bzw. Pseudarthrosen.

Ein Teil der Fälle weist eine längsverlaufende, teils verschiebliche, teils dem Knochen fest aufsitzende narbenähnliche Einziehung auf.

Eine solche Einziehung wurde von Haudek mikroskopisch untersucht. Es zeigte sich eine taschenartige Einsenkung der Haut, in der Tiefe der Einsenkung narbenartige Umwandlung des Corium: Fehlen aller drüsigen Bestandteile, ausschließliches Vorhandensein konzentrisch geschichteter derber Bindegewebsfasern, die bis auf das Periost reichten.

Digitized by Google

In dieser Atrophie des Drüsen- und Fettgewebes und der Hyperplasie des Bindegewebes sucht H a u d e k die Folgen einer interstitiellen chronischen Entzündung, hervorgerufen durch einen v o n a u ß e n wirkenden mechanischen Reiz.

Des weiteren kann nach H a u d e k das makroskopische Bild einer Narbe ohne erheblichere Einsenkung entstehen durch Abreißen eines amniotischen Fadens.

III. Prognose.

Die Prognose kindlicher Pseudarthrosen gilt allgemein als sehr schlecht.

Wenn im folgenden von Heilung die Rede ist, so bedeutet das zunächst nur die knöcherne Vereinigung der Fragmente ohne Rücksicht auf den funktionellen Erfolg.

In unserer im speziellen Teil gegebenen Zusammenstellung von kindlichen Pseudarthrosen findet man etwa 100 Fälle, von denen über den Endausgang berichtet ist. Von diesen Fällen wurden 18 unblutig behandelt. 2 sollen geheilt sein (34, 133), von denen der eine keine sichere ausgebildete Pseudarthrose ist; der andere, eine seit über 23 Jahren bestehende Pseudarthrose, soll durch „Fixation" geheilt sein; es ist möglich, daß ein blutiges Verfahren gemeint ist.

Sonst ist Heilung ja nur von einer Operation zu erwarten. Von unseren Fällen wurden 85 operiert; an diesen 85 Patienten wurden etwas über 110 Operationen vorgenommen. Davon waren 37 erfolgreich; auf die Patientenzahl umgerechnet ergibt dies eine Heilung in 43,5%. Dies wäre kein so ganz schlechtes Resultat. Man darf aber nicht so im Bausch und Bogen rechnen; man erhält dadurch ein ganz einseitiges Bild. Denn, rechnet man aus den Tabellen des speziellen Teils die Heilerfolge der Operationen auf die Pseudarthrosen der verschiedenen Knochen aus, so erhält man weit auseinandergehende Werte.

Sehen wir von dem Schlüsselbein, sowie dem Vorderarm, von denen zu wenig Fälle operiert worden sind, ab und berechnen den Heileffekt der operierten Humeruspseudarthrosen, so finden wir unter 9 Operierten 7 Geheilte. Das wäre ein Heilerfolg in 77%. Beim Oberschenkel finden wir unter 6 Operierten 4 Heilungen, was einer Heilung in $66\frac{2}{3}\%$ entspricht.

Gedrückt wird die Statistik demnach durch die Unterschenkelpseudarthrosen und auch bei diesen sind die Heilungsaussichten ganz verschiedene, je nachdem es sich um eine kongenitale oder um eine später durch irgend ein Trauma erworbene Pseudarthrose handelt.

Wir haben im speziellen Teil eine Gruppeneinteilung durchgeführt, derart, daß in der I. Gruppe die Fälle verzeichnet sind, bei denen bei Geburt noch keine abnorme Beweglichkeit bestand, bei denen sich aber die Pseudarthrose auf einer kongenital pathologischen Grundlage entwickelt hat.

Digitized by Google

Der II. Gruppe sind die Fälle zugeteilt, die bei der Geburt schon abnorme Beweglichkeit zeigten, der III. die Fälle, bei denen sich die Pseudarthrose an eine meist schwere Fraktur anschloß. Eine IV. Gruppe führt die Fälle, die mangels genügender Angaben ätiologisch nicht zu rubrizieren waren.

Prüfen wir die operierten Fälle der verschiedenen Gruppen, so finden wir in der I. Gruppe unter 20 Operierten 5 Heilungen. In der II. Gruppe stehen unter 17 Operierten 5 Heilungen gegen 12 Mißerfolge. In der III. Gruppe konnten von 8 Operierten 6 geheilt werden. Es verhält sich also die III. Gruppe prognostisch ebenso, wie die Pseudarthrosen des Oberarms und des Oberschenkels. Unter diesen ist die kongenitale Pseudarthrose überaus selten, woraus sich die Uebereinstimmung erklärt. Im I. Abschnitt haben wir schon gesehen, daß sich diese Pseudarthrosen bezüglich ihres Zustandekommens und ihrer Häufigkeit im Verhältnis zu den frischen Frakturen ähnlich verhalten wie die des Erwachsenen. Sie tun dies auch in prognostischer Hinsicht.

Wir dürfen also nicht von einer schlechten Prognose der kindlichen Pseudarthrosen im allgemeinen reden, sondern nur von einer sehr schlechten Prognose der kongenitalen Pseudarthrosen.

Der Grund ist leicht einzusehen. In je früherem Alter die Pseudarthrose einsetzt und je länger sie besteht, desto ausgeprägter sind die an den Fragmenten zu beobachtenden regressiven Vorgänge und mit der Zunahme der regressiven Veränderungen schwindet die Regenerationskraft des Periosts sowie die des Marks. Bekommen wir daher eine kindliche Pseudarthrose zur Operation noch ehe ausgedehnte regressive Vorgänge stattgefunden haben, so ist die Prognose nicht schlechter als beim Erwachsenen und die Prognose der kongenitalen Pseudarthrosen ist deshalb so schlecht, weil die Fälle fast stets zu einer Zeit zur Operation kommen, wo die Atrophie schon große Fortschritte gemacht hat.

Dies scheint das Hauptmoment zu sein, das für die Prognosestellung in Betracht kommt. Es spielen aber jedenfalls auch noch andere Dinge herein, die wir nicht übersehen können, wie wäre es sonst zu erklären, daß ein Fall, der zweimal auf eine Operation nicht reagiert hat, beim drittenmal bei derselben Technik anstandslos heilt?

Wir haben bis jetzt nur die knöcherne Heilung der Fragmente ins Auge gefaßt. Quoad sanationem ist natürlich die Prognose noch schlechter, denn auch in den günstigsten Fällen kongenitaler Pseudarthrose resultiert eine ganz beträchtliche Verkürzung des befallenen Beines. Wie weit sich die einmal vorhandene Atrophie und die Belastungsdeformität zurückbildet, darüber liegen keine Beobachtungen vor.

IV. Therapie.

Hierüber ist die Literatur sehr reichhaltig. So dürftig meist die Angaben über die pathologisch-anatomischen Befunde sind, so ausführlich sind

Digitized by Google

die getroffenen Maßnahmen geschildert. Ihre Zahl ist groß und der Erfolg steht im umgekehrten Verhältnis zur Zahl.

Wir werden es uns versagen, alle Methoden genau zu beschreiben; wir werden uns damit begnügen, die Hauptgesichtspunkte, die für die Therapie in Betracht kommen, herauszustellen und nur auf einige wenige Methoden eingehen, mit denen bei kongenitalen Pseudarthrosen ein Erfolg erzielt werden konnte. Denn da die kongenitalen Pseudarthrosen die schlechteste Prognose haben, so muß an ihnen der Wert einer Methode gemessen werden.

Bezüglich der nicht operativen Verfahren, die hauptsächlich in der vorantiseptischen Zeit viel geübt wurden, möge es genügen, die Namen der einzelnen Methoden aufzuzählen. Es wurde die Immobilisierung mit Kompression der Bruchenden, Bepinselung der Haut über der Frakturstelle mit Jodtinktur, Friktion der Bruchenden, subkutane gewaltsame Zerreißung des Zwischengewebes, Injektion von Karbolsäure, Akupunktur, Elektro- und Ignipunktur versucht, alles ohne Erfolg, wenigstens haben wir in den von uns zusammengestellten Fällen eine sichere Heilung nicht finden können.

Auch auf das Durchziehen des Haarseils, das 1802 von dem Amerikaner Physick angegeben wurde und in der vorantiseptischen Zeit eine große Rolle spielte, brauchen wir nicht näher einzugehen, da der Wert der Methode sehr fraglich und die Infektionsgefahr groß ist. In unserer Zusammenstellung wurde das Haarseil in 7 Fällen ausschließlich angewandt; 3 davon werden als geheilt angegeben und zwar 2 Fälle von Oberschenkelpseudarthrose, von denen der eine (Lyfford) seit 11 Monaten, der andere (Roux) seit 5 Monaten bestand. Im letzteren Falle war Erysipel dazu gekommen. Bei kongenitaler Pseudarthrose ist ein Erfolg nicht beobachtet.

Wir sehen hieraus die völlige Wertlosigkeit konservativer Methoden bei kindlichen Pseudarthrosen, die Bier'sche Stauung, Beklopfen usw. werden wir wohl einschließen dürfen. Man wird daher mit diesen Methoden keine Zeit verlieren, da man damit nur der Atrophie Vorschub leistet und die Prognose verschlechtert.

Man ist daher schon sehr frühzeitig in der vorantiseptischen Zeit zu operativen Verfahren übergegangen.

Ich übergehe die subkutane Sklarifikation der Bauchenden, weil sie, obwohl mehrfach angewandt, in keinem Fall einen Erfolg aufzuweisen hatte.

Häufiger angewandt wurde die von Dieffenbach angegebene Methode der Bolzung mit Elfenbeinstiften. Dieffenbach ging davon aus, durch Fremdkörperreizung eine Knochenneubildung zu erzielen. Die ursprüngliche Technik, die verschiedene Modifikationen erfahren hat, bestand bekanntlich darin, daß man 1—2 cm ober- und unterhalb der Pseudarthrose eine Stichincision auf den Knochen machte, mit dem Bohrer ein Loch durch den Knochen bohrte und nun einen etwa federkieldicken Elfenbeinzapfen einschlug. Dieser blieb eine bis mehrere Wochen liegen.

Digitized by Google

Diese Methode wurde von Volkmann in 2 Fällen erfolgreich angewandt (Hintze), und zwar in einem Fall von Oberschenkelpseudarthrose, die nicht kongenital war und in einem Fall von Unterschenkelpseudarthrose, die sich im Anschluß an eine komplizierte Fraktur entwickelt hatte und ein halbes Jahr lang bestand. Im ersten Fall war statt Elfenbein ein Knochensplitter eingeschlagen worden.

In vielen Fällen von Unterschenkelpseudarthrose, die lange Jahre bestanden, war die Methode völlig erfolglos, mehrere davon kamen zur Amputation. Es ist also von dieser Methode für kongenitale Pseudarthrosen nichts zu erwarten. Man versteht dies ohne weiteres, wenn man bedenkt, daß sich zwischen den atrophischen Knochenenden meist reichlich fibrös-knorpliges Zwischengewebe findet, das auch im Fall einer Knochenneubildung von seiten der Bruchenden immer ein Konsolidationshindernis abgeben muß.

Es gibt daher die Methode der Resektion und Adaptation der Bruchenden von vornherein mehr Aussicht auf Erfolg. Diese kann in den verschiedensten Variationen ausgeführt werden.

Das einfachste Vorgehen ist die Querresektion und Adaptation. Sie hat bei kindlichen Pseudarthrosen keine guten Resultate zu verzeichnen. 6 Heilungen stehen 12 Mißerfolgen gegenüber, und zwar in Fällen, in denen die Resektion die endgültige Operation war. Nehmen wir die zahlreichen Fälle hinzu, in denen nach mißlungener Resektion eine andere Methode angewandt wurde, so wird die Statistik noch viel schlechter. Sehen wir uns die geheilten Fälle an, so sind das zunächst 2 Humeruspseudarthrosen (Brinton, White), von denen die eine 12, die andere 6 Monate bestand. Wir wissen, daß derartige Humeruspseudarthrosen an sich eine gute Prognose haben.

Von den von uns gesammelten Unterschenkelpseudarthrosen ist keine durch bloße Resektion der Enden geheilt worden. d'Arcy-Power zählt 4 geheilte Fälle auf (Williams, Davis Colley, Stocks, Wood). In den Fällen von Williams und Stocks bestand die Pseudarthrose 1 bzw. 3 Jahre, die letztere bei einem 10 jährigen Kind, war also nicht kongenital. Von den andern Fällen ist es möglich, daß es sich um kongenitale Pseudarthrosen gehandelt hat.

Wenn wir auch diese beiden Fälle, von denen wir gar nichts Näheres wissen, als geheilte kongenitale Pseudarthrosen annehmen wollen, so stehen ihnen doch so viele Mißerfolge gegenüber, daß wir die Methode der einfachen Querresektion für kindliche Pseudarthrosen als unbrauchbar bezeichnen können.

Die Resektion mit Drahtnaht hat keine viel besseren Resultate; nach unserer Zusammenstellung stehen 9 Heilungen 26 Mißerfolge gegenüber, wobei wieder nur die Fälle gerechnet sind, bei denen die Resektion mit Drahtnaht die endgültige Operation war. Auch hier wurde die Operation in vielen weiteren Fällen erfolglos gemacht, in denen dann

Digitized by Google

eine andere Methode zur Anwendung kam. Unter den geheilten Fällen finden sich allerdings 2 kongenitale Unterschenkelpseudarthrosen; die Resultate sind damit aber nicht besser als die der einfachen Resektion ohne Naht.

Etwas bessere Aussichten scheint die Resektion mit Verzahnung der Fragmente zu bieten. So berichtet Zippel über eine Heilung einer Unterschenkelpseudarthrose nach mehrfach ausgeführter treppenförmiger Resektion und Drahtnaht.

Prof. Perthes hat in einem Fall von traumatischer Unterschenkelpseudarthrose, die viele Jahre bestand und mehrfach operiert war, durch Verkeilung der resecierten Fragmente Heilung erzielt. Es wurde allerdings, da die Konsolidation nach einem halben Jahr noch nicht ganz fest war, noch ein freier Periostknochenlappen von der andern Tibia implantiert, die später aufgenommenen Röntgenbilder zeigen aber, daß die zur festen Heilung führende Knochenneubildung doch in der Hauptsache von den verzahnten Fragmentenden ausgegangen war, offenbar aber doch angeregt durch die in eine Periosttasche eingepflanzte Periostknochenspange.

Diesen Fällen stehen aber zahlreiche Mißerfolge gegenüber. Es sei nur darauf hingewiesen, daß Reichel, der in 3 Fällen die Fragmente richtig ineinander bolzte, in keinem Fall Heilung erzielte.

Auf derselben Stufe wie die Resektion und direkte Verzahnung der Fragmente steht die Verbolzung unter Zuhilfenahme eines implantierten toten oder nackten Knochens. In der v. Bruns'schen Klinik (Loth. Meyer) wurde ein Fall von traumatischer Oberarmpseudarthrose, der vergeblich mit Einbolzung eines Elfenbeinstiftes in die Markhöhlen behandelt war, durch Resektion und Drahtnaht geheilt. Dagegen konnte Grosse eine kongenitale Unterschenkelpseudarthrose, bei der 2 mal Implantation lebendigen Knochens vergeblich gemacht worden war, durch Implantation eines ausgekochten Knochenstücks heilen.

Erwähnt mag hier noch werden das Einlegen von Knochenkohle, das von Woiske vergeblich bei dem schwer rhachitischen Kind angewandt wurde, dessen Pseudarthrosen mit Ausheilung der Rhachitis spontan heilten.

Alle diese Methoden bauen auf eine Knochenneubildung von seiten der Fragmentenden, sei es vom Periost, sei es vom Mark. Eine solche ist trotz aller Maßnahmen nur selten zu erwarten, jedenfalls kaum in dem Maße, daß eine feste Konsolidierung der Fragmente dadurch zustande käme. Wir müssen daher im allgemeinen die Methoden verwerfen, deren Schwerpunkt darin liegt, die Fragmentenden zur Knochenneubildung anzuregen.

Die Therapie ist daher einen Schritt weiter gegangen, und hat versucht, lebensfähigen Knochen bzw. osteoplastisches Gewebe an die Stelle der Pseudarthrose zu transplantieren, um mit Hilfe der knochenbildenden Fähigkeiten des Implantats eine knöcherne Vereinigung zu erzielen.

Digitized by Google

Leider sind die praktischen Erfolge dieses Vorgehens keine sehr glänzenden, wenn auch immerhin besser als die der vorher aufgeführten Methoden.

Das Wesentliche ist, daß der Knochen mit Periost transplantiert wird; neben der freien Transplantation finden wir die Bildung gestielter Periostknochenlappen; um die Ernährung noch besser zu gestalten, wurden auch schon gestielte Hautperiostknochenlappen oder Hautmuskelperiostknochenlappen überpflanzt.

Die moderne Osteoplastik ist eng verknüpft mit dem Namen Codivilla's, der 1910 über 27 Fälle von Pseudarthrosen bzw. Diaphysendefekten berichten konnte, die er durch Osteoplastik geheilt hatte. Unter diesen Fällen sind auch zahlreiche kongenitale Pseudarthrosen. Codivilla ist so optimistisch, sein Referat mit den Worten zu schließen: „Die heute geübte Therapie der Pseudarthrosen muß in allen Fällen, die einer chirurgischen Therapie zugänglich sind, zur Heilung führen."

Maßgebend für die Wahl der Methode ist die osteogenetische Aktivität des pseudarthrotischen Knochens. Da diese in allen Fällen länger bestehender kindlicher Pseudarthrosen so gut wie ganz fehlt, so gilt es, sie mit dem Implantat an die Stelle der Pseudarthrose hineinzutragen. Die Art, wie dies zu geschehen hat, richtet sich nach Codivilla wieder danach, ob wir von dem osteoplastischen Implantat nur die Rolle einer Kittsubstanz verlangen, was bei den Pseudarthrosen ohne Defekt der Fall ist, bei denen die gut adaptierten Fragmente der Muskulatur die normale Spannung und damit im Fall der Konsolidation Aussicht auf ein gutes funktionelles Resultat geben. In diesen Fällen wendet Codivilla die freie osteoperiostale Transplantation an, die darin besteht, daß man die resecierten, gut adaptierten Fragmente mit einem Periostlappen umscheidet, an dem sich nur feine Knochenspäne befinden. Diesen plastischen Lappen gewinnt er von einem ganz gesunden Knochen, meist von der gesunden Tibia. Codivilla sagt, daß ihm diese Methode gerade bei kongenitalen Pseudarthrosen vorzügliche Dienste getan habe.

Ein anderes Vorgehen empfiehlt sich, wenn wir von dem Implantat nicht nur die Verschmelzung der gut adaptierten Fragmentenden erwarten, sondern wenn das Implantat einen Defekt ausfüllen soll, womit ihm eine funktionelle Aufgabe zufällt. In diesen Fällen transplantiert Codivilla massive Knochenstücke, die womöglich nicht aus den mit der Pseudarthrose behafteten Knochen, sondern aus einem gesunden Knochen mit voller osteoplastischer Aktivität entnommen und nun entweder frei oder gestielt transplantiert werden. Codivilla schildert einen Fall von kongenitaler Unterschenkelpseudarthrose, bei dem eine Verkürzung von 15 cm bestand. Nach Resektion der Bruchenden und Extension, die für eine genügende Spannung der Weichteile Sorge trug, entstand ein großer Defekt beider Unterschenkelknochen. Codivilla transplantierte zwei 8 cm lange Spangen, die er aus der gesunden Tibia gewonnen hatte. Die Spangen waren größer als der De-

Digitized by Google

fekt, sie wurden mit Metalldrähten an den Fragmenten befestigt. Es trat vollständige Heilung ein. Hiebei sei gleich bemerkt, daß Codivilla bei zweiknochigen Extremitäten stets den Defekt beider Knochen ausgleicht, um möglichst normale Belastungsverhältnisse zu schaffen.

In anderen Fällen deckt Codivilla den Defekt auch nach der von Reichel angegebenen Methode des gestielten Haut-Periost-Knochenlappens, in dem der gestielte Lappen aus dem gesunden Unterschenkel gebildet und dann in den Defekt hineingelegt wird. Nach erfolgter Einheilung wird die ernährende Brücke durchtrennt: temporärer Lappen. Codivilla weist zugleich auf die Schwierigkeit hin, diesen gestielten Lappen richtig an die Fragmente zu adaptieren. Einfacher ist diese Methode an den oberen Partien des Humerus auszuführen, wo Codivilla den lateralen Rand der Scapula im Zusammenhang mit Muskulatur in den Defekt einlegte und damit Heilung erzielte. Ein Seitenstück hiezu bildet aus unserer Zusammenstellung der Fall von Scheuer, bei dem eine traumatische Humeruspseudarthrose durch Implantation eines gestielten Haut-Muskel-Periostknochenlappens aus der Rippe geheilt wurde. Die Brücke wurde in diesem Fall nach 14 Tagen durchtrennt.

Gelegentlich hat Codivilla die verschiedenen Methoden kombiniert, indem er z. B. bei einer kongenitalen Unterschenkelpseudarthrose die resecierten gut adaptierten Tibiafragmente mit einem osteoperiostalen Lappen umwickelte und die durch die Extension und Geradstellung diastatisch gewordene Fibula durch Transplantation eines temporären Muskelperiostknochenlappens zur Heilung brachte. In einem andern Fall hat er umgekehrt die sich berührenden Fibulafragmente osteoperiostal versorgt, den Tibiadefekt nach Reichel mit einem Haut-Periost-Knochenlappen gedeckt.

Codivilla konnte an Röntgenbildern seiner Fälle interessante Beobachtungen darüber anstellen, wie der mit temporärem Lappen überpflanzte Knochen zunächst „sein eigenes Leben lebt", und sich erst ganz allmählich in seiner Struktur dem neuen funktionellen Leben anpaßt.

So gute Erfolge wie Codivilla hat kein anderer Autor aufzuweisen. Reichel hat die von ihm angegebene Methode nur in einem Fall angewandt, allerdings mit gutem Erfolg. Seine übrigen freien Knochentransplantationen, die er mit Verbolzung ausführte, sind sämtlich mißlungen. Nach Frölich ist von Nové-Josserand die Reichel'sche Methode einmal mit Erfolg ausgeführt worden.

Frölich hat die Methode der osteoperiostalen Transplantation von Codivilla wieder aufgenommen und damit gute Resultate erzielt. Er transplantiert aber nicht wie Codivilla im wesentlichen nur Periost, an dem sich zahlreiche kleine Knochenspäne befinden, sondern einen nicht frakturierten Knochenspan mit überschüssigem Periost, den er in der Längsrichtung an die Fragmente anlegt. Außerdem legt Frölich großen Wert auf einen weiteren Punkt: Er begnügt sich nicht damit, die Fragmente zu

Digitized by Google

resecieren, sondern er bohrt sie soweit an, bis die Markhöhle breit eröffnet ist, um so dem Knochenmark die Möglichkeit der Beteiligung an der Knochenneubildung zu geben. Er ist geneigt, gerade hierin den Grund für die rasch eintretende Konsolidation zu sehen, die er in einem Fall beobachten konnte. Frölich hat in mehreren Fällen Heilung erzielt.

Wir sind in unseren beiden Fällen mit der freien Ueberpflanzung einer mit überhängendem Periostlappen versehenen Knochenspange von der anderen Extremität weniger glücklich gewesen. Bezüglich der Einzelheiten verweise ich auf die Krankengeschichten. Hier sei nur kurz erwähnt, daß in dem Fall von Ulnapseudarthrose mit Defekt nicht nur keine Knochenneubildung, sondern Resorption des größten Teils des Implantats, ferner sogar Durchschneidung des einen Fragmentschafts durch die das Implantat fixierende Ligatur und damit eine neue Pseudarthrose entstand. Bei dem Fall von Unterschenkelpseudarthrose ist nach 9 Monaten noch keinerlei Knochenneubildung wahrzunehmen.

Wir haben bis jetzt nur die freie Transplantation bzw. die mit temporär gestieltem Lappen berücksichtigt. Es ist noch eine Form der Transplantation von gestieltem Lappen möglich, bei der der Stiel nicht durchtrennt zu werden braucht, bei der das Transplantat aus der Nachbarschaft gewonnen und im Zusammenhang mit seinen Weichteilen an die Stelle des Defekts geschoben wird: Permanenter Lappen. Auf diesem Prinzip beruht z. B. die Hahn'sche Implantation der Fibula in einem großen Tibiadefekt. Nun wird diese Methode bei kongenitalen Pseudarthrosen am Materialmangel scheitern; denn wo haben wir an dem kongenital pseudarthrotischen Unterschenkel Material mit osteoplastischer Aktivität? Ich habe daher auch keinen Fall von kongenitaler Unterschenkelspeudarthrose finden können, der durch diese Methode geheilt worden wäre.

Dagegen teilt Richter einen Fall von traumatischer Unterschenkelpseudarthrose bei einem 9 jährigen Knaben mit, bei dem nach vergeblicher Anwendung aller gebräuchlichen Mittel die Heilung durch Einlegen eines aus dem Malleolus int. gebildeten gestielten Haut-Periost-Knochenlappens in den Defekt erzielt wurde. Weiß führt einen Fall von ebenfalls traumatischer Unterschenkelpseudarthrose an, bei dem vom proximalen Ende der Tibia ein Haut-Periost-Knochenlappen gebildet, um 180° gedreht und in den Defekt eingelegt wurde, was zur Heilung führte.

Dagegen ist der von Hoffa operierte Fall von kongenitaler Unterschenkelpseudarthrose, bei dem 2 gestielte osteoplastische Lappen aus beiden Fragmenten gebildet wurden, nicht zur Heilung gekommen. Ebenso blieb ein Fall von Ulnapseudarthrose von Rydygier ungeheilt, der nach Abhobelung des Periosts die Enden resecierte und nun die Periostreste in Gestalt eines Schlauchs miteinander vereinigte. In dem Schlauch führte er zwei Leitfäden von Catgut. Beim Erwachsenen führte die

Digitized by Google

Methode zum Ziel. Beim Kind mußte sie erfolglos sein, da gerade das Periost der Knochenenden am allerwenigsten knochenbildende Kraft besitzt.

Ueber eine schöne Heilung berichtet Kauert bei einem 7 jährigen Knaben, der im Anschluß an eine komplizierte Unterschenkelfraktur eine isolierte Pseudarthrose der Tibia bekommen hatte. Nach Resektion der Bruchenden war ein Defekt von mehreren Zentimetern entstanden. Man resecierte ein Stück der Fibula, halb so lang wie der Defekt, man ließ dieses Stück möglichst im Zusammenhang mit seinen Weichteilen und schob es durch ein Fenster in dem Ligamentum interosseum in den Defekt der Tibia. Vollkommene Heilung.

Wir haben uns damit begnügt, die hauptsächlichsten Methoden, die in den uns zugänglichen Fällen zur Anwendung gekommen sind, namhaft zu machen. Wir können nach unseren und den Erfahrungen der Literatur nicht ganz so optimistisch urteilen wie Codivilla. Jedenfalls geht aus der Zusammenstellung hervor, daß für kongenitale Pseudarthrosen und für alle kindlichen Pseudarthrosen, bei denen schon eine Atrophie der Fragmente eingetreten ist, einzig und allein die Osteoplastik die Methode der Wahl ist, weil nur sie es uns ermöglicht, die den Fragmenten fehlende knochenbildende Kraft an die Bruchstelle hinzubringen.

Spezieller Teil.

I. Pseudarthrosen der Clavicula.

Diese sind eingangs in der Statistik nicht berücksichtigt, weil Vergleichswerte mit den Verhältnissen beim Erwachsenen fehlten. Sie scheinen recht selten zu sein, wenigstens ist es nicht gelungen, mehr als 7 Fälle aufzufinden. Von diesen entfallen allein 6 auf die englische Literatur und sind von d'Arcy Power gesammelt.

Ich lasse die tabellarische Zusammenstellung der Fälle folgen:

(Siehe Tabelle S. 692—693.)

Viel ist aus den Angaben dieser Tabelle nicht zu entnehmen. Die Angaben über die meisten Fälle sind überaus dürftig. Wenn wir von dem von Vilcoq beschriebenen Fall von kongenitaler Pseudarthrose, auf den wir noch zurückkommen werden, absehen, erfahren wir nichts über das Zustandekommen der Fraktur, nichts über die besonderen Verhältnisse, die event. zu der Pseudarthrosenbildung geführt haben könnten.

Ebensowenig ist berichtet über die Symptome. Nur bezüglich der Prognose läßt sich ein kleiner Anhaltspunkt gewinnen: Knöcherne Heilung ist bei 6 am Leben gebliebenen Kindern nur 2 mal erzielt. In diesen beiden Fällen wurde die Resektion und Drahtnaht ausgeführt. Bei den 4 andern, konservativ behandelten Fällen kam nur fibröse Vereinigung zustande, mit anderen Worten: Die Pseudarthrose blieb bestehen.

Digitized by Google

Kongenitale Pseud-

Nr.	Autor	a) Gravidität b) Geburtsverlauf c) Aetiologie	a) Alter b) Dauer	Mißbildungen	Sitz	Dislokation
1	Vilcoq 1888	a) normal b) Nabelschnurvorfall, totgeboren.	a) neugeb. b) kongenit.	Keine	Grenze v. mittl. u. äuß. Drittel r. Clav.	Freie Beweglichkeit. Med. Teil springt vor.
2	Barker (zit. nach d'Arcy Power)	?	a) 12 J. b) seit Geburt	?	?	?
						Später erworbene Pseud-
3	Pollard (zit. n. d'Arcy Power) 1887.	?	a) 15 Mon. b) 4 Mon.	?	Grenze v. mittl. u. äuß. Drittel.	?
4	Power 1892.	?	a) 22 Mon. b) 8 Mon.	?	Grenze v. mittl. u. äuß. Drittel.	?
5	Nairu (zit. n. d'Arcy Power) 1891.	?	a) 2. J. b) $3^1/_2$ M.	?	?	?
6	Holmes Coote (zit. n. d'Arcy Power)	?	a) 8 J. b) ?	—	mittl. Drittel.	?
7	Willet (zit. n. d'Arcy Power)	?	a) 9 J. b) ?	—	mittl. Drittel.	?

Unter den mit Resektion und Drahtnaht geheilten Fällen ist einer, der als kongenitale Pseudarthrose bezeichnet ist, die 12 Jahre bestanden hatte. Eine gute Prognose der kongenitalen Clavikularpseudarthrosen läßt sich aber hieraus nicht erschließen, da aus der kurzen Notiz, die wir über den Fall haben, nicht hervorgeht, ob es sich um eine kongenitale Pseudarthrose im oben definierten Sinn gehandelt hat, oder ob sich die Pseudarthrose an eine intra partum erworbene Fraktur angeschlossen hat. Wir müssen daher die Frage nach der Prognose der kongenitalen Pseudarthrose der Clavicula offen lassen, zumal der von Vilcoq beschriebene Fall intra partum zum Exitus kam.

Digitized by Google

arthrosen der Clavicula.

Hautveränderg.	a) Verkürzg. b) zunehm. Verkürzg. im Lauf des Wachstums	Atrophie	Röntgenbild	Path.-Anat.	Behandlung	Erfolg
Keine	R. Clav. kürzer.	R. Clav. dünner.	—	R. Clav. kürzer u. dünner Kapselpseudarthr., med. Fragment konvexe, lateral. konkave Gelenkfläche. Gelenkknorpel.	—	—
?	—	—	—	?	Resekt. Drahtnaht.	Knöcherne Heilung.

arthrosen der Clavicula.

?	—	—	—	?	Resekt. Drahtnaht.	Knöcherne Heilung.
?	—	—	—	?	Reiben; fester Verband.	Fibröse Vereinigung.
?	—	—	—	?	Pflasterverband	Fibröse Vereinigung.
?	—	—	—	?	?	Fibröse Vereinigung.
?	—	—	—	?	—	Fibröse Vereinigung.

Dieser letztere Fall ist sehr interessant als einziger Fall von sicher nachgewiesener intrauterin entstandener Pseudarthrose der Clavicula. Vilcoq konnte den Fall sezieren und gibt eine sehr genaue Beschreibung des makroskopischen und mikroskopischen Befundes an der befallenen Clavicula. Bemerkenswert erscheint, daß die Clavikel dünner und kleiner war als die andere, daß also eine Atrophie bestanden hat. Die Pseudarthrose wurde gebildet durch ein richtiges Gelenk mit Kapsel und Knorpelüberzug der Gelenkenden. Die Konfiguration des Knorpels wird als ganz ähnlich wie beim Epiphysenknorpel beschrieben. Aus der Anordnung der Knorpelzellen schließt Vilcoq auf überstandene Rhachitis foetalis und macht diese Grundkrankheit für das Zustandekommen der Pseudarthrose verantwortlich. Da alle Vergleichsfälle fehlen, kann eine Entscheidung in dieser Frage nicht getroffen werden.

Digitized by Google

II. Pseudarthrosen

Die folgenden 13 Fälle konnten aus der Literatur gesammelt werden:

Nr.	Autor	a) Gravidität b) Geburtsverlauf c) Aetiologie	a) Alter b) Dauer	Mißbildungen	Sitz	Dislokation
8	Nairn (zit. n. d'Arcy Power) 1891.	—	a) 2 J. b) 3½ M.	—	Mitte des Hum.	?
9	Scheuer 1898.	a) — b) — c) Ueberfahrung	a) 4 J. b) ?	—	?	?
10	Brinton (zit. n. d'Arcy Power) 1878.	—	a) 5 J. b) 12 Mon.	—	Mitte des Hum.	?
11	L. Meyer 1896.	— c) Ueberfahrung	a) 6 J. b) über ½ J.	—	11 cm unter d. Proc. corac.	unteres spitzes Ende n. innen u. oben dislociert; oberes stumpfes Ende springt stark unter der Haut vor.
12	Weiß	kompliz. Fraktur	a) 6 J. b) 10 Mon.	—	Mitte des Hum.	Schräge Bruchlinie. Fragmente 3 cm übereinander geschoben. Oberes nach außen, unteres nach innen freie Beweglichkeit.
13	Codivilla 1910	Zertrümmerungsfraktur.	a) 6 J. b) 2 J.	—	Mitte des Hum.	Defekt, abnorme Beweglichkeit.
14	Paul (zit. n. d'Arcy. Power) 1878.	— c) Rhachitis	a) 6 J. b) 3 Mon.	—	?	?

Digitized by Google

des Humerus.

Hautveränderg.	a) Verkürzg. b) zunehm. Verkürzg. im Lauf des Wachstums	Atrophie	Röntgenbild	Path.-Anat.	Behandlung	Erfolg
?	?	?	—	—	Pflasterverband.	Fibröse Vereinigung.
?	?	Fragmentenden atrophisch; zugespitzt.			2 mal erfolglos Resekt., Drahtnaht. Rippenimplantat. (gestielter Haut-Muskel-Periost-Knochenlappen).	Knöcherne Heilung.
?	?	?	—	—	Resekt. d. Enden.	Knöcherne Heilung.
Narbe	—	?	—	Ob. Fragment.: quere Bruchfläche, Markhöhle geschlossen. Unt. Fragment: Spitz; Markhöhle geschlossen. Zwischensubstanz: Muskelbündel d. Biceps.	1. Eröffnung d. Markhöhle; Elfenbeinstift, Naht erfolglos. Nach 3 Mon. 2. Resekt., Silberdrahtnaht.	Knöcherne Heilung.
Fünfmarkstückgroße granulierende Wunde.	a) 3 cm.	?	—	Zwischengewebe: Derbes Bindegewebe.	1. Schräge Anfrischung, Drahtnaht erfolglos. 2. Nach 3½ Mon. proximal. Keil, distale Rinne, Verkeilung.	Knöcherne Heilung.
?	?	?	?	?	Transplantat. eines 7 cm langen, der Tibia entnommenen Knochenstücks.	Heilung.
—	?	?	?	?	Lokal: Tct. Jodi. Innerlich: Leim.	Knöcherne Heilung.

Digitized by Google

Nr.	Autor	a) Gravidität b) Geburtsverlauf c) Aetiologie	a) Alter b) Dauer	Mißbildungen	Sitz	Dislokation
15	Langenbeck (zit. n. d'Arcy Power) 1854.	—	a) 6 J. b) 18 Mon.	—	Unt. Drittel des Hum.	?
16	Malagodi 1874.	— traumatisch	a) 7 J. b) 15 Mon.	—	?	?
17	Russell (zit. n. d'Arcy Power) 1854.	—	a) 9 J. b) 27 Wochen	—	Grenze v. mittl. u. unt. Drittel.	?
18	White (zit. n. d'Arcy Power) 1870.	—	a) 9 J. b) 6 Mon.	—	Mitte des Hum.	?
19	Sir Wm. Savory (zit. n. d'Arcy Power) 1869.	—	a) 10 J. b) ?	—	?	?
20	L. Meyer 1896.	—	a) ? b) 4 Mon.	—	?	?
21	Dürst 1896.	Ueberfahrung kompl. Fr.	a) 31 J. b) 28½ J.	—	Grenze v. mittl. u. unt. Drittel.	schlotternde Pseudarth.

Aetiologisch ist zunächst interessant, daß kein Fall von kongenitaler Pseudarthrose des Humerus gefunden werden konnte.

Soweit überhaupt anamnestische Angaben vorhanden sind, handelte es sich meist um eine schwere, mehrfach um eine komplizierte Fraktur, die in mehreren Fällen durch schweres Trauma, wie Ueberfahrung, bedingt war.

Wir haben demnach beim Oberarm bezüglich der Aetiologie der Fraktur dieselben Verhältnisse wie beim Erwachsenen.

Bezüglich der Aetiologie der Pseudarthrose sind die Angaben meist sehr mangelhaft. In 2 Fällen konnte als Ursache Muskelinterposition nachgewiesen werden (Fall 11 und 19).

Digitized by Google

Hautveränderg.	a) Verkürzg. b) zunehm. Verkürzg. im Lauf des Wachstums	Atrophie	Röntgenbild	Path.-Anat.	Behandlung	Erfolg
?	?	?	—	?	Resekt., Naht.	Knöcherne Heilung.
?	?	?	—	?	Resekt.	Ungeheilt.
?	?	?	—	?	Resekt., Drahtnaht.	?
?	?	?	—	?	Resekt.	Knöcherne Heilung.
?	?	?	?	?	?	Fibröse Vereinigg.
?	?	?	—	Muskelinterposition.	Resekt., Naht.	Besserung.
Narbe	a) ? b) 12 cm Umfangsdifferenz a. Oberarm.	15 cm	Dist. Ende 4 cm, prox. 17 cm lang, sehr dünn. Schultermuskulatur hochgradig atrophisch.		—	—

Im Fall 13, wo bei einem schwer rhachitischen 6 j. Knaben im Verlauf von 3 Monaten keine Konsolidation eingetreten war, dürfte die ätiologische Bedeutung der Rhachitis nicht zu bezweifeln sein. Daß durch lokale Anwendung von Jodtinktur und Allgemeinbehandlung der Rhachitis knöcherne Heilung eintrat, dürfte diese Annahme noch unterstützen. Es entsteht nur die Frage, ob man den Fall überhaupt unter den Pseudarthrosen führen darf, oder ob er nicht besser als verzögerte Konsolidation während der Dauer der Zunahme der rhachitischen Erscheinungen zu deuten wäre. Mit dem Rückgang der rhachitischen Erscheinungen trat knöcherne Konsolidation ein.

Die durch die Pseudarthrose des Humerus bedingten Symptome sind beim Kind natürlich dieselben wie beim Erwachsenen, sie sind abhängig von dem Grad der abnormen Beweglichkeit. Besondere Bedeutung gewinnt die kindliche Humeruspseudarthrose nur bei längerem Bestehen durch das Auftreten der sekundären Wachstumsstörungen, die einen

Digitized by Google

sehr hohen Grad annehmen können, wofür Fall 20 ein sehr gutes Beispiel bietet.

Der 31 j. Pat. hat im Alter von 2½ Jahren eine komplizierte Oberarmfraktur durch Ueberfahrung erlitten. Es besteht eine schlotternde Pseudarthrose. Die Fragmentenden sind atrophisch; das proximale Stück wird als „sehr dünn" bezeichnet. Die Wachstumsstörung ist eine hochgradige: Der kranke Oberarm weist gegenüber dem gesunden eine Verkürzung von 12 cm auf.

Auch im Fall 9, wo leider die Angabe über die Dauer des Bestehens der Pseudarthrose fehlt, werden die Frakturenden als atrophisch und zugespitzt bezeichnet.

Die Prognose der kindlichen Oberarmpseudarthrose ist, vorausgesetzt, daß operativ eingegriffen wird, keine schlechte.

Sehen wir von dem rhachitischen Fall ab, so ist außerdem Fall 8 konservativ behandelt worden, ohne Erfolg; anscheinend auch Fall 18; wenigstens fehlt eine Angabe über einen operativen Eingriff. Der Ausgang war fibröse Vereinigung.

Von den 10 operierten Fällen ist 7 mal knöcherne Heilung erzielt, 1 mal Besserung, 1 Fall blieb ungeheilt, von einem ist über den Erfolg nichts berichtet.

Von den geheilten Fällen mußten 3 mehrfach operiert werden.

Die Operation bestand in Resektion der Bruchenden mit oder ohne Drahtnaht. In Fall 9, wo dies 2 mal nicht zum Ziel geführt hatte, wurde die Heilung durch einen gestielten Haut-Muskel-Periost-Knochenlappen aus einer Rippe erzielt, in Fall 12 führte erst die Verkeilung der Fragmente zum Ziel.

Die Heilungserfolge zeigen, daß auch hierin ein wesentlicher Unterschied gegenüber den Verhältnissen beim Erwachsenen nicht besteht.

III. Pseudarthrosen des Vorderarms.

Eine Pseudarthrose beider Vorderarmknochen im Kindesalter habe ich in der Literatur nicht finden können; die isolierte Pseudarthrose einzelner Vorderarmknochen ist ebenfalls recht selten.

Die in der Literatur mitgeteilten Fälle sind folgende:

Pseudarthrose des Radius:

22. W. Anderson (zit. n. d'Arcy Power). 7 j. Knabe; seit 38 Tagen besteht abnorme Beweglichkeit im unteren Drittel des Radius. Es wird Resektion der Fragmentenden und Drahtnaht vorgenommen, worauf knöcherne Heilung eintritt.

Es ist fraglich, ob in diesem Fall nicht nur verzögerte Konsolidation vorlag, und ob nicht auch bei konservativer Behandlung Heilung eingetreten wäre, wie in einem Fall von Norris, den d'Arcy Power als Pseudarthrose beider Vorderarmknochen führt, die aber erst 4 Wochen bestand und dann mit Immobilisierung knöchern ausheilte.

Digitized by Google

Pseudarthrosen der Ulna.

Wir haben hier aus der Literatur einen Fall traumatischen Ursprungs bei einem 12 jährigen Knaben, den wir wohl noch in unsere Sammlung hereinnehmen dürfen und einen eigenen Fall, bei dem kongenital eine Pseudarthrose der Ulna vorlag.

23. Riedinger (1881). 12 j. Junge, der sich durch ein Trauma eine Fraktur bei der Vorderarmknochen zugezogen hat. Der Radius ist in kurzer Zeit verheilt, bei der Ulna sind die „üblichen Behandlungsmethoden" erfolglos. Die Pseudarthrose sitzt etwa in der Mitte der Ulna, das zentrale Fragment ist ulnarwärts, das periphere nach dem Spatium interosseum dislociert. Das proximale Fragment zeigt wenig, das distale gar keinen Callus; das distale ist „sehr anämisch und weit von Periost entblößt".

Das Periost wird zurückgeschoben, beide Enden werden reseciert. Da es nicht gelingt, die Enden zu adaptieren, werden Catgutfäden als Leitfäden durch Bohrlöcher gezogen und das zurückgeschobene Periost darübergeklappt [1]). Eiterung. Keine Konsolidation.

Ich lasse nun die Krankengeschichte unseres Falls von Ulnapseudarthrose in extenso folgen, da der Fall in verschiedener Hinsicht Interessantes und Besonderes bietet.

24. G. S., 4 J. Aufgen. 28. X. 12. In der Familie keine Mißbildungen. Schwangerschafts- und Geburtsverlauf normal, Mutter hat kein Trauma erlitten. Als das Kind 1 Jahr alt war, fiel der Mutter auf, daß der l. Arm etwas schwächer entwickelt war, als der rechte, vor allem, daß die Hand etwas nach der Kleinfingerseite abwich; doch faßte das Kind auch mit der l. Hand stets alles an. In den nächsten Jahren soll das Kind mehrfach Verrenkungen im l. Ellbogengelenk erlitten haben, die anfangs vom Arzt, später von der Mutter sebst reponiert worden sein. Im Juni 1912 erlitt das Kind durch Fall auf ebenem Boden eine Fraktur des linken Vorderarms. Die Behandlung der Vorderarmfraktur geschah im Kinderspital in Stuttgart.

Befund: Dem Alter entsprechend entwickeltes, intelligentes Kind; mäßiger Strabismus divergens. Innere Organe gesund.

Bei der Inspektion fällt am l. Vorderarm zunächst nichts Abnormes auf, auch ist die Funktion anscheinend nicht im geringsten beeinträchtigt. Bei der Palpation findet man aber einen vollständigen Defekt des Mittelstücks der l. Ulna.

Das Röntgenbild (s. Fig. 9) zeigt etwas oberhalb der Grenze des mittleren und unteren Drittels des Radius Callusbildung, anscheinend die Folge der vor 5 Monaten erlittenen Fraktur. Die Ulna weist etwas unterhalb der Mitte einen Defekt von etwa 1,3 cm Länge auf. Die beiden Fragmente sind hochgradig atrophisch. Das proximale Fragment zeigt deutlichen Compactaschatten, also keine starke innere Atrophie. Dafür ist die Querschnittsverminderung eine hochgradige. Diese nimmt im proximalen Teil sehr rasch zu dann folgt eine Zone, in der der Querschnitt gleich bleibt; in der dritten etwa 1,5 cm langen Zone erfolgt ziemlich rasche Zuspitzung des Knochens. Das distale Fragment weist die Zeichen hochgradiger innerer Atrophie auf, der Knochenschatten ist sehr zart, die Compacta bildet nur einen ganz schmalen Schatten. Die Form des distalen Fragments ist eine gleich-

1) Bei einem Erwachsenen hat Riedinger nach derselben Methode bei einer Ulnapseudarthrose Heilung erzielt.

Digitized by Google

mäßig konische, die bis zur völligen Zuspitzung führt. Die Achsen der beiden Fragmente führen aneinander vorbei. In der distalen Epiphyse ist noch kein Knochenkern angelegt.

4. XI. 12. Operation (Prof. Perthes): Es wurde ein Längsschnitt im Verlauf der ganzen l. Ulnadiaphyse angelegt. Freilegung der beiden Fragmente. Man findet zwei schwache, ganz spitz zulaufende Knochen, die 1,5 cm auseinanderstehen. Das fehlende Mittelstück ist durch einen derben Bindegewebsstrang ersetzt. Die Knochen werden so weit wie möglich frei präpariert, dann wird durch jeden ein Bohrloch gelegt, der Abstand der bei den Bohrlöcher beträgt 5 cm. Es wird nun durch einen Lappenschnitt die l. Tibia freigelegt. Auf der Tibiakante wird ein 9 cm langer Schnitt durch das Periost geführt und hierauf durch einen medial konvexen Bogenschnitt ein Periostlappen umschnitten. Von dem Bogenschnitt aus wird ein Periostsaum lospräpariert und nun von der Tibiakante ein Knochenspan abgesägt. Vor der völligen Durchsägung werden im Abstand von 5 cm 2 Bohrlöcher angelegt. Der Knochenspan mit seinem Periostlappen wird an die Ulnafragmente angelegt und durch zwei durch die Bohrlöcher geführte Seidenfäden befestigt. Das Implantat steht nach oben und unten je 2 cm über die Bohrlöcher über. Lateral legt sich das Periost gut herum; medial muß noch ein Stück Periost, das ebenfalls der l. Tibia entnommen wird, an die Berührungsstelle des Implantats mit dem oberen Fragment gelegt werden. Catgutnaht der Fascie. Hautnaht.

Das Röntgenbild (Fig. 10), das 4 Wochen später aufgenommen wurde, zeigt das implantierte Knochenstück. Die Verbindung mit den Fragmenten sollte durch die mitüberpflanzten Periostlappen zustande kommen.

Die erwartete periostale Knochenbildung trat nicht ein. In einer ganzen Serie von Röntgenbildern wurde das Schicksal des Implantats weiter verfolgt. Ich gebe nur das am 25. II. 13, also etwas länger als 1 Jahr nach der Operation aufgenommene Bild wieder (Fig. 11). Wir sehen, daß an dem Span mächtige Resorptionsvorgänge eingesetzt haben. Die Länge ist ein wenig, etwa ½ cm reduziert, dagegen sind von den Seiten her mächtige Lakunen eingefressen, so daß aus dem relativ breiten Implantat ein ganz schmaler Span geworden ist. Keinerlei Knochenneubildung von seiten des Implantats.

Eine noch eingreifendere Veränderung ist mit dem proximalen Fragment vor sich gegangen. Hier hat der Seidenfaden durchgeschnitten, so daß jetzt eine weitere Pseudarthrose etwas unterhalb der Mitte des proximalen Fragments entstanden ist. Diese Pseudarthrose war im Röntgenbild schon am 7. I. 13, also 2 Monate nach der Operation nachweisbar! Callusbildung konnte man nach dem Röntgenbild an der Spitze des proximalen Fragments vermuten; eine knöcherne Verbindung mit dem Implantat besteht aber auch hier nicht. Das distale Fragment scheint nach dem Röntgenbild seine Form ganz unverändert bewahrt zu haben.

Klinisch ist insofern eine Verschlechterung eingetreten, als die neuentstandene Pseudarthrose sich durch eine deutliche Knickung kundgibt. Bei passiven Bewegungen besteht hier sehr deutliche abnorme Beweglichkeit. Außerdem hat sich in der letzten Zeit im oberen Wundwinkel eine Fistel gebildet, aus der ein Faden herausgekommen sein soll. Bei der letzten Untersuchung Ende November 1913 war die Fistel geschlossen.

Im ersten Abschnitt haben wir gesehen, daß beim Erwachsenen einer verhältnismäßig hohen Frequenzziffer von Vorderarmfrakturen nur eine kleine Zahl Pseudarthrosen gegenübersteht. Es mag dies damit zusammenhängen, daß es sich großenteils um keine Diaphysenbrüche handelt. So scheiden die

Digitized by Google

9.



10.



11.

Digitized by Google

typischen Radiusfrakturen, die allein schon einen großen Prozentsatz aller Vorderarmfrakturen beim Erwachsenen ausmachen, für die Pseudarthrosenbildung von vorneherein aus.

Im Kindesalter ist das Mißverhältnis zwischen frischen Frakturen und Pseudarthrosen am Vorderarm noch viel ausgeprägter, obwohl hier die Schaftbrüche häufiger sind. Man sieht daraus, daß die Heilungsbedingungen für die Vorderarmfraktur im Kindesalter sehr gute sind.

Weshalb in dem Fall von Riedinger der Radius anstandslos konsolidierte, die Ulna aber pseudarthrotisch blieb, ist aus den mitgeteilten Daten nicht zu ersehen.

Mehr Beachtung als dieser Fall dürfte unser Fall von kongenitaler Pseudarthrose der Ulna verdienen. Wir hätten zur Aetiologie einige Worte zu sagen.

Das erste Röntgenbild, das wir von unserem Fall haben, stammt aus der Zeit, als das Kind 4 Jahre alt war. Der objektive Befund, den das Röntgenbild bietet, ist ein Defekt in der Diaphyse der Ulna. Sehen wir uns um, was in der Literatur unter dem Namen Ulnadefekt beschrieben ist, so finden wir in Kümmel's Monographie über „Die Mißbildungen der Extremitäten durch Defekt, Verwachsung und Ueberzahl" 3 Arten von Ulnadefekt unterschieden. Die beiden ersten Arten gehörten zu den sogenannten Strahldefekten, es fehlt die ganze Ulna oder die distale Epiphyse und mit ihr Teile des ulnaren Handskeletts.

Neben dieser Art von Ulnadefekt, von der Kümmell 10 Fälle aufzählt, erwähnt er 3 Fälle, die nicht in das Schema vom Strahldefekt hineinpassen; es sind dies 3 Fälle, in denen das Mittelstück der Ulna fehlt, bei völlig intaktem Handskelett.

Besonders der Fall Senftleben scheint dem unserigen ganz analog zu sein; es ist von ihm nur notiert: Mittelstück der Ulna fehlt, Hand normal.

In dem von Deville 1849 beschriebenen Fall fehlt bei einem 21 j. Mann die ganze Diaphyse und auch die distale Epiphyse ist rudimentär, dagegen ist das Handskelett normal.

Der 3. Fall ist von Riedinger beschrieben. Bei einem 13 j. Mädchen fehlt die Diaphyse der Ulna; der Radius ist auf die hintere äußere Seite des Humerus luxiert; Condylus internus humeri klein; Hand normal.

Kümmell findet für diese Art von Mißbildung kein Analogon in der Pathologie der Mißbildungen.

Berücksichtigen wir unsere Ausführungen im allgemeinen Teil über die Störungen des Längen- und Dickenwachstums kindlicher pseudarthrotischer Knochen, so kommen wir zu der Annahme, daß der Ulnadefekt, den wir bei dem 4 jährigen Kinde vor uns sehen, kein primärer Zustand ist, sondern daß es sich nur um eine Diastase handelt, die sich im Laufe des Wachstums herausgebildet hat. Der jetzt vorhandene Ulnadefekt ist daher für uns vollkommen erklärt durch die Annahme einer kongenitalen Pseudarthrose. Für ihre Erklärung müssen wir auf das zurückgreifen, was wir zur Erklärung der kon-

Digitized by Google

genitalen Unterschenkelpseudarthrose angeführt haben, nämlich eine mechanische Schädigung, die im ganz frühen Embryonalleben einsetzt und eine Umbildung des knorpelig präformierten Knochens in Knochengewebe hintanhält. Wir müssen keineswegs annehmen, daß durch diese Schädigung die Kontinuität der Ulna gleich unterbrochen worden wäre. Es genügt die Annahme der lokalen Schädigung des Knochens, die vielleicht erst im späten Foetalleben oder erst post partum zur Fraktur geführt hat. Auch im letzteren Falle wäre das Zurückbleiben der befallenen Ulna im Wachstum um 1,5 cm noch gut verständlich.

Die Fälle von K ü m m e l l wurden nicht in die Tabelle der kindlichen Pseudarthrosen aufgenommen, sondern nur in Parenthese angeführt. Trotzdem können wir mit ziemlicher Sicherheit sagen, daß sie, wenigstens der erste und dritte, in das Krankheitsbild der kongenitalen Pseudarthrosen gehören, womit deren Zahl an der Ulna von 1 auf 3 erhöht wurde.

K l i n i s c h fällt der geringe Funktionsausfall auf, den der befallene Vorderarm sowie die Hand erleiden. Wer das Kind nicht ganz aufmerksam betrachtete, dem fiel zunächst gar nichts Besonderes auf.

Bemerkenswert erscheint die Angabe der Mutter, die von uns allerdings nicht kontrolliert werden konnte, daß der Vorderarm mehrfach im Ellbogen luxiert sei. Um eine Luxation des Olecranon wird es sich dabei wohl nicht gehandelt haben, denn die Gelenkflächen bleiben, wie wir gesehen haben, stets kongruent, indem sich die Hypoplasie des propimalen Fragments immer an die Verhältnisse der korrespondierenden Gelenkfläche anpaßt. Dagegen wäre verständlich, daß der normal entwickelte Radius an der hypoplastischen Ulnametaphyse keinen genügenden Halt findet, so daß eine Luxation des Radiusköpfchens eintreten kann.

Des weiteren zeigt der Fall eine erhöhte Disposition der Radiusdiaphyse zur Frakturierung, da diese bei Sturz das ganze Körpergewicht allein zu tragen hat und leichter eine Durchbiegung erfährt, weil die Pfeilerwirkung der Ulna fortfällt.

P r o g n o s t i s c h unterscheidet sich der Fall auch in keiner Weise von den andern kindlichen Pseudarthrosen. Er zeigt zur Evidenz, daß man mit einer periostalen Knochenbildung in diesen Fällen überhaupt nicht rechnen darf. Auch das transplantierte Periost zeigt keinerlei Tendenz zur Knochenbildung.

Sehr bemerkenswert ist das Zustandekommen einer neuen Pseudarthrose, das sich unter unseren Augen vollzog und zwar durch den Druck eines Seidenfadens. Es ist ein Beweis für die Widerstandslosigkeit dieser Fragmente, daß ein so geringer Druck eine Durchschneidung herbeiführen konnte, denn sobald der Faden einmal eingeschnitten hatte, konnte er ja so gut wie keinen Druck mehr ausüben. Diese Kontinuitätstrennung des Knochens war nach 2 Monaten schon eine vollständige, vielleicht schon eher; es wurde vorher kein Röntgenbild gemacht. Die neue Pseudarthrose besteht jetzt ein Jahr,

Digitized by Google

ohne daß eine Heilungstendenz zu bemerken wäre. Dieser Fall illustriert nebenbei die Wertlosigkeit des früher so vielfach angewandten Haarseils; in unserem Fall hat der Faden, der einen dauernden Reiz ausübte, keine Knochenbildung, wohl aber das Gegenteil zur Folge gehabt.

IV. Pseudarthrosen des Schenkelhalses.

Ueber dieses Thema erschien im Jahr 1903 eine Arbeit von Chapotin. In der Einleitung lesen wir, daß die Pseudarthrose des Schenkelhalses gar kein so seltenes Vorkommnis sei, daß sie aber im kindlichen Alter nie beobachtet sei, aus dem einfachen Grunde, weil es bei Kindern stets zur Epiphysenlösung, nicht zur Schenkelhalsfraktur komme. Dies war, besonders in der vorröntgenologischen Zeit, die allgemein herrschende Anschauung. Die Röntgenstrahlen haben uns eines andern belehrt. Sie haben gezeigt, daß auch im kindlichen und jugendlichen Alter echte Schenkelhalsfrakturen vorkommen (Hoffa, Hesse, Kotzenberg, Haldenwang, Schwarz). Kotzenberg veröffentlicht 2 Fälle, bei denen es zu Pseudarthrose des Schenkelhalses kam, Bekritzky fügt diesen zwei weitere Fälle aus der chirurgischen Klinik der Charité hinzu.

Streng genommen dürften diese Fälle in dieser Arbeit nicht verwertet werden. In allen Statistiken über Frakturen und Pseudarthrosen wird nach Jahrzehnten abgeteilt; das Kindesalter schließt demnach mit dem 10. Lebensjahr. Im allgemeinen habe ich mich an diese Einteilung gehalten. Nun betreffen 2 Fälle von Pseudarthrose des Schenkelhalses 12 jährige Kinder. Echte Schenkelhalsfrakturen kommen im 1. Lebensjahrzehnt, wenn auch seltener, vor. Daß die Pseudarthrose gerade Kinder traf, die das 10. Lebensjahr schon überschritten hatten, dürfte daher ein Spiel des Zufalls sein, und es würde zu einer falschen Anschauung führen, wollte man deshalb das Vorkommen der Pseudarthrose des Schenkelhalses im Kindesalter leugnen. Ich habe darum die beiden Fälle in die Kasuistik aufgenommen.

25. (Kotzenberg 1907.) 15 j. Mädchen, das sich im Alter von 12 Jahren eine Schenkelhalsfraktur durch Sturz von einer Treppe zugezogen hat. Das Kind wurde längere Zeit ambulant mit Extension und Gipsverbänden behandelt. Bei der Röntgenkontrolle zeigte sich keine Callusbildung. Da das Mädchen beschwerdefrei war, kam sie nicht wieder. Nach dem zuletzt aufgenommenen Status bestand eine Verkürzung von ca. 1 cm. Das Bein war scheinbar gegen das Becken nicht verschieblich, die Beweglichkeit im Hüftgelenk war wenig beschränkt. Das Mädchen kommt wieder, weil sich allmählich eine starke Verkürzung herausbildet.

Befund: Das l. Bein ist um 6 cm verkürzt, Umfang der Muskulatur des Oberschenkels links 4–5 cm geringer als rechts. Trochanter etwa 6 cm über der Roser-Nèlatonschen Linie. Der Oberschenkel läßt sich leicht gegen das Becken verschieben. Keine Schmerzen. Flexion fast unbehindert. Rotation vermehrt. Das Röntgenbild zeigt den Trochanter stark nach oben dislociert. Vom Schenkelhals ist nichts zu sehen. An seiner Stelle zwischen Kopf und Schaft ein breiter Spalt, der an einer Stelle etwas bogenförmig verlaufend, den Trochanter minor umschließt.

Digitized by Google

Operation: Langenbeck'scher Schnitt. Der Kopf ist durch wenig Adhäsionen in der Pfanne festgehalten und nur noch als Halbkugel vorhanden, deren plane Flächen zwei Gelenkfazetten tragen. Eine derselben steht offenbar mit dem Trochanter minor in Verbindung. Vom Schenkelhals selbst kaum mehr Reste vorhanden. Der Kopf wird aus der Pfanne entfernt, der Trochanter abgemeißelt und in die Pfanne eingestellt. Beckengipsverband in starker Abduktionsstellung. Heilverlauf unkompliziert. Funktionelles Resultat: 3 cm Verkürzung und leidliche Beweglichkeit im Gelenk.

26. (Bekritzky 1909). 22 j. Mann, der im Alter von 12 Jahren aus einem hohen Fenster sprang und sich eine Verletzung der r. Hüfte zuzog. Behandlung anscheinend ungenügend, das Bein blieb im Wachstum zurück.

Aufnahmebefund 30. IV. 08: R. Trochanter steht zu hoch. R. Bein, anscheinend hauptsächlich im Oberschenkel, um ca. 10 cm verkürzt. Es steht in leichter Abduktion, Außenrotation und geringer Flexion fixiert. Das Röntgenbild zeigt Bruch des Collum femoris, Kopf in der Pfanne, Bruchfläche nach unten. An ihm vorbei ist das Femur nach oben verschoben.

Operationsbefund: Schon in Narkose Krepitation und Beweglichkeit nachweisbar. Das Caput femoris ist beweglich und ganz atrophisch; wird mit dem Elevatorium herausgehoben. Durch starke Extension bringt man den Rest des Collums in die Pfanne. In dieser Stellung in leichter Abduktion und Außenrotation Gipsverband. Nach 4 Wochen glatte Heilung, Streckverband. Nach weiteren 3 Wochen entlassen. Weiteres Schicksal unbekannt.

Kotzenberg beschreibt noch einen Fall bei einem 15 j. Mädchen, das im Anschluß an Scharlach ohne eigentliche Veranlassung zu hinken anfing. Das Röntgenbild zeigte echte Schenkelhalsfraktur, die in Pseudarthrose ausging. Der Kopf wurde durch Operation entfernt, das Kind erlitt beim Verbandwechsel eine Spontanfraktur des Oberschenkels. Dieser Fall, bei dem ohne Zweifel eine ihrer Natur nach nicht aufgeklärte Allgemeinerkrankung des Knochensystems vorlag, sei nur erwähnt.

Bei den beiden ersten Fällen war die Ursache der Schenkelhalsfraktur ein Trauma, das völlig gesunde Kinder traf. Die Behandlung geschah im einen Falle ambulant, im andern fehlen genauere Angaben.

Die Ursachen für die Ausbildung der Pseudarthrose dürften wohl rein lokale sein, nämlich ungenügende Reposition. Aus zahlreichen Krankengeschichten von Schenkelhalsfrakturen Jugendlicher erfahren wir, daß die Patienten mit ihrem gebrochenen Schenkelhals, auch ohne Einkeilung, noch herumgehen. Haldenwang sieht den Grund hiefür in der anatomischen Beschaffenheit des jugendlichen Hüftgelenks, in der Straffheit der Kapsel und der Widerstandsfähigkeit der Verstärkungsbänder. Lange vermögen aber die Bänder den seiner Stütze in der Pfanne beraubten Hals nicht in der normalen Lage zu halten, er rückt höher, was bei Konsolidation Ausheilung in Coxavarastellung zur Folge hat. Ist die Dislokation eine stärkere, so ist besonders bei Drehung der Bruchfläche des Kopfendes nach unten der Fall leicht denkbar, daß die Bruchflächen völlig außer Kontakt kommen. So muß man sich wohl in den oben angeführten 2 Fällen die Pseudarthrose entstanden denken.

Digitized by Google

Was die Symptome anlangt, so fehlen auch hier die Schmerzen ganz; wir haben die Erscheinungen der pathologischen Hüftluxation, hinkenden watschelnden Gang, zunehmendes Hochsteigen des Trochanter und damit zunehmende Verkürzung des Beins, was bei 10 jährigem Bestehen bei dem 22 jährigen Menschen zu einer Verkürzung von 10 cm geführt hat. Wieviel durch den Hochstand des Trochanter allein bedingt ist, wieviel auf Rechnung der Wachstumshemmung zu setzen ist, ist leider aus der Krankengeschichte nicht zu ersehen. Die hochgradige Atrophie läßt aber darauf schließen, daß wir auch in den Fällen von Schenkelhalspseudarthrose eine Wachstumshemmung zu erwarten haben.

Pathologisch-anatomisch kommt es zu einer hochgradigen Atrophie des Kopffragmentes. Sehr interessant ist in dieser Hinsicht der Fall von Kotzenberg, bei dem wir sowohl Röntgenbilder von der frischen Schenkelhalsfraktur, wie solche von der seit 3 Jahren bestehenden Pseudarthrose haben. Die ersteren zeigen, daß die Fraktur am Abgang des

V. Pseudarthrosen

Im ganzen waren folgende 14 Fälle aufzufinden:

Kongenitale Pseudarthrosen

Nr.	Autor	a) Gravidität b) Geburtsverlauf c) Aetiologie	a) Alter b) Dauer	Mißbildungen	Sitz	Dislokation
27	Lengton (zit. n. d'Arcy Power) 1890.	—	a) 19 Mon. b) kong.	—	Grenze zw. ob. u. mittl. Drittel.	?
28	Wutzer (zit. n. Gurlt) 1862.	—	a) 4 J. b) kong.	—	Mitte	?

Später erworbene Pseudarthrosen

29	v. Bruns (zit. n. Gurlt) 1862.	—	a) 15 Mon. b) 2½ Mon.	—	Grenze v. mitt. u. unt. Drittel.	
30	Pick (zit. n. d'Arcy Power) 1891.	—	a) 15 Mon. b) 3 Mon.	—	Grenze v. mittl. u. unt. Drittel.	?
31	Clutton (zit. n. d'Arcy Power) 1888.	—	a) 16 Mon. b) 8 Mon.	—	?	?

Digitized by Google

Halses vom Femurschaft stattgefunden hat, in den letzteren ist von einem Hals überhaupt nichts mehr zu sehen; er ist, wie bei der Operation deutlich wurde, durch Druck gegen den Trochanter minor völlig abgeschliffen.

Die Prognose scheint nicht schlecht zu sein, wenn sich der Patient zu einer Operation entschließen kann. Ohne solche ist natürlich keinerlei Aussicht auf Besserung vorhanden, sondern zunehmende Verschlimmerung zu erwarten.

Die in den beobachteten Fällen ausgeführte Operation bestand in Eröffnung des Gelenks durch den Langenbeck'schen Schnitt und Entfernung des Gelenkkopfes. Ist noch ein Collumrest vorhanden (Bekritzky), so wird man versuchen, diesen durch Extension in die Pfanne einzusetzen. Ist der Hals völlig abgeschliffen, so wird man den Trochanter entsprechend zustutzen und in die Pfanne einsetzen. Der Verband wird in leichter Abduktion und Außenrotation angelegt. Der Fall Kotzenberg lieferte leidliches funktionelles Resultat.

des Femurschaftes.

des Femurschaftes.

Hautveränderg.	a) Verkürzg. b) zunehm. Verkürzg. im Lauf d. Wachstums	Atrophie	Röntgenbild	Path.-Anat.	Behandlung	Erfolg
?	?	?	?	?	Immobilis.	Fibrös.
?	?	?	—	?	Drahtnaht.	Knöcherne Heilung.

des Femurschaftes.

?	?	?	—	?	Immobilis.	Fibröse Verbindung.
?	?	?	?	?	Immobilis.	Fibröse Verbindung.
?	?	?	?	?	Immobilis.	Besserung.

Digitized by Google

Nr.	Autor	a) Gravidität b) Geburtsverlauf c) Aetiologie	a) Alter b) Dauer	Mißbildungen	Sitz	Dislokation
32	v. Bruns 1862.	—	a) 18 Mon. b) 11 Wochen	—	Grenze v. mittl. u. unt. Drittel.	?
33	Hintze 1883.	a) — b) — c) Osteoklase einer schlechtverh. Fr.	a) 1⅓ J. b) ?	—	?	?
34	? (zit. n. d'Arcy Power) 1864.	—	a) 2½ J. b) 5 Woch.	—	?	?
35	Pick (zit. n. d'Arcy Power) 1891.	c) Spontanfraktur	a) 3½ J. b) 6 Mon.	—	mult. Spontanfrakt.	?
36	Rimek 1896.	c) Ueberfahrung	a) 10 J. b) 11 Wochen	—	Grenze v. ob. u. mittl. Drittel.	Winkel 150°; nach innen offen.
37	Taylor (zit. n. d'Arcy Power)	?	a) 11 J. b) 4 J.	—	Mitte	?
38	Morrant Baker (zit. n. d'Arcy Power) 1890.	?	a) 12 J. b) 7 Mon.	—	Grenze v. ob. u. mittl. Drittel.	?
39	Lyford (zit. n. d'Arcy Power) 1829.	?	a) ? b) 11 Mon.	—	Mitte	?
40	Roux 1814.	Ueberfahrung Frakt. beider O.-schenkel.	a) 12 J. b) 5 Mon.	—	Mitte	Nach hinten off. Winkel. Gr. Beweglichkeit.

Unter den Pseudarthrosen des Femurschaftes sind die kongenitalen sehr selten. Es konnten nur 2 Fälle gefunden werden, die beide so ungenau beschrieben sind, daß nur sehr wenig daraus entnommen werden kann. Wir können daher über die Aetiologie gar nichts aussagen. Für die Prognose und Therapie ergibt sich aus den beiden Fällen auch nichts; es mag höchstens auffallen, daß im Fall 28, wo die kongenitale Pseudarthrose 4 Jahre bestanden hatte, diese durch bloße Drahtnaht geheilt werden konnte.

Digitized by Google

Hautveränderg.	a) Verkürzg. b) zunehm. Verkürzg. im Lauf d. Wachstums	Atrophie	Röntgenbild	Path.-Anat.	Behandlung	Erfolg
?	?	?	—	Interpos.	Interponierte Massen gewaltsam ausgebrochen.	Fibröse Verbindung.
?	?	?	—	Fragm. bleistiftdick; sehr weich.	Einschlagen v. Knochensplitter. Offene Wundbehandlg	Knöcherne Heilung.
?	?	?	—	?	Immobilis. (59 Tage)	Knöcherne Heilung.
?	?	?	—	?	Immobilis.	Fibröse Verbindung.
—	a) 3,5 cm	?	—	An der Vorder- u. Innenseite starker Callus.	Resekt. Drahtnaht.	Besserung n. 5 Mon.
?	?	?	—	?	?	Fibröse Verbindung.
?	?	?	—	?	Anfrischung d. Enden.	Fibröse Verbindung.
?	?	?	—	?	Haarseil.	Knöcherne Heilung.
?	?	?	—	?	Haarseil.	Knöcherne Heilung.

Die Berichte über die später erworbenen Pseudarthrosen des Femurschaftes sind ebenfalls sehr dürftig.

Bezüglich des Sitzes scheint der Sitz an der Grenze des oberen und mittleren Drittels häufiger zu sein als der in der Mitte.

Ueber die Funktionsstörung, den Grad der Atrophie und Wachstumsstörung ist nichts berichtet.

Digitized by Google

Was die Prognose anlangt, so scheint sie, wenn man nur die Endresultate ansieht, sehr schlecht zu sein. Von den 12 Fällen sind nur 4 knöchern verheilt, bei allen andern blieb es bei der fibrösen Verbindung.

Ein Blick auf die angewandten Heilmethoden zeigt uns aber, daß die Schuld im wesentlichen mangelhafter Behandlung zuzuschieben ist. In 5 Fällen wurde nur immobilisiert, in einem unblutig „interponierte Massen gewaltsam ausgebrochen". Daß von diesen Fällen einer zur knöchernen Heilung kam (Fall 34), liegt wohl daran, daß noch gar keine voll ausgebildete Pseudarthrose vorgelegen hat. Als Dauer der Pseudarthrose werden 5 Wochen angegeben; immobilisiert wurde während 59 Tagen; die erzielte Heilung weist darauf hin, daß es sich nur um verzögerte Konsolidation gehandelt hat.

Bei Fall 36 wurde Resektion mit Drahtnaht ausgeführt, bei Fall 38 nur die Anfrischung der Bruchenden. In keinem von beiden Fällen kam es zur völligen Heilung.

Dagegen heilten 3 Fälle aus, bei denen nicht aseptisch operiert worden war: Fall 33 wurde nach Einschlagen von Knochensplittern offen behandelt, ein Prinzip, das in der v. Volkmann'schen Klinik bei hartnäckigen Pseudarthrosen, besonders des kindlichen Unterschenkels, angewandt wurde.

Die beiden anderen geheilten Fälle stammen aus der vorantiseptischen Zeit. Sie wurden mit Haarseil behandelt; bei einem kam es zu Erysipel; Enderfolg war feste Konsolidation.

Die Zusammenstellung zeigt die völlige Wertlosigkeit der Immobilisierung bei ausgebildeten Pseudarthrosen. Sie zeigt, daß die Sekundärheilung unter Umständen einen günstigen Einfluß auf die Konsolidierung haben kann. Bezüglich der aseptischen Operationen gestattet sie keinen Schluß, da nur mit primitiven Mitteln gearbeitet wurde und lange nicht alle zu Gebot stehenden Hilfsmittel der aseptischen Operation versucht wurden.

VI. Pseudarthrosen des Unterschenkels.

Die Pseudarthrose des Unterschenkels, dieser Prototyp der kindlichen Pseudarthrose, die 76% aller kindlichen Pseudarthrosen ausmacht, wurde im allgemeinen Teil bei Besprechung der Aetiologie, pathologischen Anatomie, Prognose und Therapie stets als Beispiel benutzt. Um Wiederholungen zu vermeiden, können wir uns hier auf einige kurze Bemerkungen beschränken und die Fälle einfach in tabellarischer Aufzählung folgen lassen.

Der besseren Uebersicht halber haben wir die Fälle in Gruppen eingeteilt.

I. Gruppe.

In der I. Gruppe führen wir die Fälle auf, bei denen bei der Geburt keine abnorme Beweglichkeit bestand, wohl aber eine Knickung des Unterschenkels mit meist nach hinten offenem Winkel. Hierher gehören die schon

Digitized by Google

vielfach erwähnten Fälle von Frölich mit der queren Aufhellung im Röntgenbild in Höhe der Knickung.

Schon im I. Abschnitt haben wir auf die vollständige klinische Uebereinstimmung dieser Fälle mit den in Literatur als sog. geheilte intrauterine Frakturen beschriebenen Fällen hingewiesen. Wir hätten daher eigentlich die Berechtigung, diese Fälle als Vorstufen zur Pseudarthrose hier aufzuführen, wir wollen aber darauf verzichten, da die Fälle meist aus der vorröntgenologischen Zeit stammen, der Beweis für die Unterbrechung des Knochengewebes daher fehlt.

Des weiteren sind in dieser Gruppe die Fälle aufgeführt, bei denen auf der Grundlage einer kongenitalen Kurvatur mit oder ohne nachweisbares Trauma Pseudarthrose mit abnormer Beweglichkeit entstanden ist. Manche dieser Fälle sind als rhachitische Kurvaturen beschrieben, bei denen Osteotomie bzw. Osteoklase vorgenommen wurde, die dann trotz sofortiger sorgfältiger Behandlung zur Pseudarthrose führte. Wie wir gesehen haben, kann zwar die Rhachitis im Stadium der Zunahme der Erscheinungen ein Konsolidationshindernis bilden. Der Fall Woiske hat uns aber gezeigt, daß diese „Pseudarthrosen" mit Ausheilung der Rhachitis spontan heilen. In den hier als Rhachitis aufgefaßten Fällen treten nun die Zeichen allgemeiner Rhachitis ganz in den Hintergrund. Im Fall 61 sind „Zeichen von Rhachitis" vermerkt, in den andern Fällen sind solche nicht einmal erwähnt. Es könnte sich also nur um eine leichte Form von Rhachitis gehandelt haben, die wir als Ursache der Pseudarthrose ablehnen müssen. Außerdem spricht gegen die rhachitische Natur der Fälle das Auftreten der Kurvatur an einem Bein, ferner die Atrophie, die gleichzeitig mit dem Auftreten der Kurvatur an dem betreffenden Unterschenkel beobachtet wurde. Gerade im Falle Woiske (Fall 61), bei dem Rhachitis angeschuldigt wird, hören wir, daß im Alter von 2 Jahren das rechte Bein schwächer und dünner geworden sei. Wir tun daher nicht unrecht, diese Fälle in die Gruppe der „kongenitalen Pseudarthrosen" einzureihen.

Wir führen zunächst die Krankengeschichte unseres eigenen Falles in extenso an.

41. H. A., 7 J. Pseudarthrosis cruris sin.

Das Kind wurde erstmals 30. IV. 08 im Alter von 2 Jahren in die Klinik aufgenommen. Die Mutter vermag nicht anzugeben, ob das Kind mit gebrochenem Bein geboren wurde oder ob es sich den Bruch erst später zugezogen hat. Sie denkt an die Möglichkeit, daß der Bruch mit einem Fall zusammenhängen könne. Bemerkt hat sie die Abnormität jedenfalls erst, als das Kind etwa $^1/_4$ Jahr alt war. Das Kind wurde längere Zeit in verschiedenen Kliniken mit fixierenden Verbänden behandelt.

Familienanamnese ohne alle Besonderheiten. Keine Anhaltspunkte für Lues.

Befund: Kräftiges, gesund aussehendes Kind. Keine Rhachitis, keine Drüsenschwellungen. Das l. Bein 3 cm verkürzt. 8 cm über der Fußsohle bildet es einen nach hinten offenen stumpfen Winkel von 120—130°. Bei Palpation fühlt man deutlich eine Fraktur bei-

Digitized by Google

der Unterschenkelknochen, das untere Fragment steht stumpfwinklig zum oberen und ist nach vorne und oben um etwa 1 cm verschoben. Das untere Fragment ist gegen das obere gut beweglich, sowohl seitlich als in der Längsrichtung. Das Röntgenbild (Fig. 1) zeigt eine erhebliche Verkürzung und Atrophie der Knochen, die an der Grenze des mittleren und unteren Drittels eine Kontinuitätstrennung und Winkelstellung aufweisen. Die Fragmente verjüngen sich nach der Bruchstelle zu und sind an ihren Enden vollständig zugespitzt. Die Endgestaltung des unteren Tibiafragments ist aus dem Röntgenbild nicht genau zu ersehen. Die beiden Fragmente der Tibia scheinen in einer Gelenkverbindung miteinander zu stehen, während bei der Fibula aus der starken Zuspitzung der Fragmentenden und der Diastase ihrer Schatten auf eine lose ligamentäre Verbindung geschlossen werden kann. Bezüglich des Sitzes der Pseudarthrose ergeben sich folgende Maße: oberes Tibiafragment (von der Epiphysenlinie bis zur Pseudarthrose gemessen): 9 cm, unteres Fragment, ebenfalls bis zur Epiphysenlinie gemessen, 4,2 cm. Bei der Fibula mißt das obere Diaphysenfragment 8,3, das untere 3,4 cm. Die Dislokation ist eine derartige, daß das untere Tibiafragment mit der abgeschrägten Hinterfläche des oberen artikuliert. Bei der Fibula sind die Verhältnisse umgekehrt, da liegt das untere Fragment vor dem oberen.

28. VII. 08. 1. Operation (Prof. v. Brunn): Es wird zunächst vorne auf die Tibia an der pseudarthrotischen Stelle eingegangen. Nach Zurückschieben des Periosts werden die Bruchenden mit dem Luer abgekniffen. In die hiedurch entstandene etwa 2½ cm lange Lücke wird ein ebenso langes Stück der Fibula, das durch seitlichen Einschnitt im Zusammenhang mit dem Periost gewonnen worden war, implantiert. Hautnaht mit Klammern, trockenem Verband, Gipsverband. — 14. IX. 08. Keine Konsolidation, im Röntgenbild kein Callus. Dasselbe mehrere Monate später. Das Kind wird mit einem Schienenhülsenapparat entlassen.

15. VI. 13 kam der Knabe wieder in die Klinik; er geht seit Jahren an Krücken. Dabei befindet sich die l. Ferse 16 cm über dem Boden. Die Fragmente bilden einen nach hinten und außen offenen Winkel von ca. 60°. Es besteht eine schlotternde Pseudarthrose, doch sind Bewegungen im Sinne der Streckung und Beugung nur in einem Winkel von etwa 30 bis 35° ausführbar. Der Fuß hängt schlaff herab, aktive Bewegungen können nur in den kurzen Fußmuskeln ausgeführt werden.

Die Pseudarthrose sitzt 13,5 cm unterhalb des Kniegelenksspalts und 6 cm oberhalb des Malleolus internus. Die Haut zeigt über dem Scheitel des Winkels eine längs verlaufende lineäre Operationsnarbe.

Das l. Bein zeigt eine hochgradige Verkürzung. Die Maße sind folgende:

Oberschenkel (von der Spina ant. sup. bis zum medialen Gelenkspalt)	r. 32 cm	l. 30,5 cm.
Unterschenkel (med. Gelenkspalt bis med. Malleolus)	r. 24 cm	l. 19,5 cm.
Fuß (Großzehenspitze bis Ferse)	r. 16,5 cm	l. 14,5 cm.

Ferner besteht hochgradige Atrophie.

Oberschenkelumfang (10 cm oberhalb der Patella)	r. 27,8 cm	l. 22,5 cm.
Wade (7 cm unterhalb der Patella)	r. 21 cm	l. 16 cm.

Der Umfang des Mittelfußes ist links um 3 cm geringer als rechts.

Das Röntgenbild (Fig. 3 u. 4) zeigt zunächst einen Defekt in der Fibula von etwas über 2 cm Länge. Im übrigen zeigt das Bild große Aehnlichkeit mit dem vor 5 Jahren aufgenommenen. Die Dislokation ist eine andere: das untere Tibiafragment steht vor dem oberen; entsprechend hat sich die Konfiguration der Gelenkenden geändert: das obere Tibiafragment ist zum Köpfchen abgerundet, während das untere Fragment fast nadelspitz aus-

Digitized by Google

läuft. Zwischen beiden ist ein unscharf begrenzter, dem unteren Fragment parallel laufender Schatten. Außerdem einige Schatten in der Umgebung des Gelenks. Ein eigenartiger gewundener Schatten zieht sich von der Spitze des unteren Fibulafragmentes nach oben. Die Knochen sind ebenfalls stark atrophisch mit Ausnahme der Gelenkenden, deren starke Schatten auf Eburnisation hinweist. Die Längenmaße der Fragmente der Tibia sind folgende: oberes Diaphysenfragment 11,5 cm, unteres 5,3 cm, was einer Gesamtlänge von 16,8 cm entspricht. Dem gegenüber mißt die Diaphyse der gesunden Seite 22,3 cm.

Die Querschnittsatrophie ist ebenfalls eine hochgradige, und zwar nimmt bei den proximalen Fragmenten der Querschnitt von der Epiphyse an zunächst sehr rasch ab, um sich dann auf einer längeren Strecke gleich zu bleiben. Der Durchmesser des Tibiaschattens beträgt in der Mitte nur halb so viel wie auf der gesunden Seite. Das obere Fibulafragment spitzt sich dann am Ende plötzlich zu. Die distalen Fragmente zeigen von der Epiphyse an eine ganz gleichmäßige bis zur völligen Zuspitzung führende Querschnittsabnahme.

Das Röntgenbild des Oberschenkels zeigt eine Verkürzung und eine stark ausgeprägte Coxa valga auf der kranken unbelasteten Seite.

Das Becken (Fig. 9) zeigt ebenfalls entsprechend der einseitigen Belastung eine schräge Verengung.

9. VII. 13. II. Operation (Prof. Perthes): Blutleere an beiden Beinen mit Kompressor. Einschnitt auf die Kuppe der Prominenz an der Pseudarthrose. Bei der Durchtrennung des Periosts in der Gegend der Pseudarthrose entleeren sich aus dem Spaltraum des falschen Gelenks einige Tropfen synoviaähnlicher Flüssigkeit. Es wird mit der Säge eine Keilresektion ausgeführt. Dabei zeigt sich, daß außer der Tibia am unteren Fragmentende noch ein zweiter anliegender Knochen mit durchsägt wird, offenbar der Rest des im Jahr 1907 angelegten Fibulastückes, welches mit der Tibia nicht in feste Vereinigung getreten ist. In der Mitte des resecierten Stücks ist der Spalt mit einem Mantel von derbem schwieligem Bindegewebe umhüllt. Das Periost wird zurückpräpariert. Da nach der Entnahme des resecierten Teils der Unterschenkel noch starke Neigung hat, sich nach hinten zurückzubiegen, wird die Achillessehne mittels treppenförmiger Tenotomie verlängert so weit, bis die Anfrischungsflächen der Knochenenden, besonders nachdem sie noch etwas mit der Luer'schen Zange verkürzt worden sind, oben stark aneinander liegen.

Es wird nun am anderen Bein eine 8 cm lange Knochenspange im Zusammenhang mit Periost von der vorderen Tibiakante derart entnommen, daß der Perioststreifen wesentlich breiter ist als der Knochenstreifen. Es bleibt also auf der ganzen Länge der Spange ein langer schmaler Periostlappen hängen. Es wird nun am l. Bein oben und unten mit dem Elevatorium das Periost von der Tibia abgehebelt, so daß an beiden Enden der Wunde eine tiefe Grube entsteht, in welche die Enden der freitransplantierten Knochenspange eingestemmt werden. Das Transplantat wird in der Weise am Knochen auf der Innenseite angelegt, daß das Periost nach den Weichteilen zu liegen kommt, der transplantierte Knochen nach dem anstehenden Knochen zu schaut. Um ein möglichst exaktes Anlegen des transplantierten Knochens zu ermöglichen, ist es notwendig, an diesem eine Infraktion in der Mitte zu erzeugen. Das transplantierte Stück wird durch einige Seidennähte wie das transplantierte Periost mit dem Periost der l. Tibia nach unten befestigt. Außerdem wird über dem transplantierten Stück die oben erwähnte die Gegend der Pseudarthrose früher einhüllende Bindegewebsmasse herumgeschlagen, so daß das transplantierte Stück ziemlich sicher in seiner Lage gehalten bleibt.

Digitized by Google

Nach Aufhebung der Blutleere und Hautnaht wird die Länge beider Unterschenkel verglichen. Das Maß vom Gelenkspalt bis zum unteren Ende des Malleolus internus beträgt am r. Bein 23 cm, am linken 15 cm. Gipsverband.

Die Dimensionen des resecierten Keils betragen auf der breiten Seite 2 cm, auf der schmalen Seite 3 mm. Der Gelenkspalt der Pseudarthrose zeigt einen glatten Ueberzug, welcher aussieht wie Gelenkknorpel. Nur wenige Bindegewebszüge ziehen frei durch das Gelenk hin. Das proximale Ende der Gelenkfläche zeigt eine Wölbung, ganz ähnlich wie kleine Femurkondylen, das andere weist eine entsprechend konkave Fläche auf.

Die genauere Untersuchung des Präparats ergibt, wie schon S. 671 (Skizze) erwähnt ist, eine Zuspitzung beider Fragmentenden der Tibia. Das weniger spitze proximale Fragmentende, neben dem der Rest des vor 5 Jahren implantierten Knochens liegt, ist mit diesem von einer Knorpelkappe umschlossen, die so einen Gelenkkopf bildet. Dieser Gelenk-

Nr.	Autor	a) Gravidität b) Geburtsverlauf c) Aetiologie	a) Alter b) Dauer	Mißbildungen	Sitz	Dislokation
42	Frölich 1909.	—	a) 5 Mon.	Rechts: Nur 3 Zehen, 3 metat. Links: 3 Zehen, 5 metat. R. Syndaktylie zw. 2. u. 3. Zehe	R. Tibia zw. mittl. u. unt. Drittel.	Dorsalkonvexe Krümmung. Keine abnorme Beweglichkeit. Pes valgus.
43	Frölich 1909.	a) Trauma gegen Ende d. Gravidität b) —	a) 18 Mon.	Bds. Defekt d. 5. Zehe. Def. d. Mallea externus r.	R. Tibia zw. mitt. u. unt. Drittel.	Dorsalkonvexe Kurvatur. Keine abnorme Beweglichkeit. Pes valgus.
44	Frölich 1909.	a) vorzeitig geb. b) vorzeitig geb.	a) 2½ Mon.	R.: Def. einer Zehe, Syndaktylie d. andern, 2 zu 2. Hernia inguin., umbil.	R. Tibia unt. Drittel.	Dorsalkonvexe Knickung. Keine abnorme Beweglichkeit. Pes valgus.
45	Frölich 1909.	a) Geb. 3 Wochen zu früh. b) Wenig Fruchtwasser.	a) 5 Woch.	Keine	Beide U.schenkel im unt. Drittel.	Kurvatur. R. ventral-, l. dorsalkonvex. Keine abnorme Beweglichkeit.
46	Frölich 1909.	a) — b) — Osteoklase einer seit Geburt bestehenden Kurvatur (im Alter v. 11 Mon.).	a) 4 J. b) 3 J.	Keine	L. Tibia, unt. Drittel.	Pseudarthr. dorsalkonvexe Knickung.
47	Frölich 1909.	a) — b) — c) angeborene Knickung. Fraktur b. Laufen im Alter v. 1 J. nicht als solche erkannt.	a) 4 J. b) 3 J.	Keine	R. U.schenkel.	Bewegl. Pseudarthr. Dorsalkonvexe Knikkung.

Digitized by Google

kopf artikuliert mit einer Pfanne, welche an der Hinterfläche des maximal zugespitzten, hier ebenfalls mit Knorpel überzogenen distalen Fragmentendes gelegen ist.

Die mikroskopische Untersuchung läßt eine Scheidung in Compacta und Spongiosa nicht erkennen, es ist auch keine zentrale Markhöhle vorhanden Man sieht nur unregelmäßig gelagerte breite, kompakte Knochenlamellen, und zwischen ihnen breite Kanäle, die mit sehr zellreichem undifferenzierten Gewebe und einigen Gefäßen ausgefüllt sind. Diese Kanäle durchbrechen allerorts die Lamellen; die Zellen dringen hier in die Umgebung, wo sie sich auf der Gelenkseite in Knorpel, auf der andern Seite in fibröses Bindegewebe differenzieren. Zeichen rareficierender Ostitis sind nicht wahrzunehmen.

Nach $^3/_4$ J. ist noch keine Konsolidation eingetreten; das Röntgenbild zeigt die implantierte Spange, an der keine Zeichen von Knochenneubildung wahrzunehmen sind.

Hautveränderg.	a) Verkürzg. b) zunehm. Verkürzg. im Lauf d. Wachstums	Atrophie	Röntgenbild	Path.-Anat.	Behandlung	Erfolg
Lineare Narbe auf d. Höhe d. Biegung.	a) 2 cm b) nach 5 J. 5 cm	vorhanden.	Quere Aufhellg. d. Knochens an d. Kurvatur.	—	Schienenapparat. Hyperämie.	Verkrümmung im Verlauf v. 5 J. fast zurückgebildet.
1,5 cm lange strahlige nicht adhärente Narbe.	a) 4 cm b) —	2 cm	Quere Aufhellg. d. Knochens an d. Kurvatur.	—	Bildung eines Mall. ext. durch Periostknochentransplantat.	Eingeheilt.
Adhärente Narbe auf d. Höhe d. Biegung.	a) 2 cm b) nach 2 J. 3 cm.	?	Beide r. U.-schenkelknoch. im unt. Drittel geknickt.	—	Apparat Hyperämie, Tenotomie d. Peroneus longus.	Geht mit erhöhter Sohle.
Bds. strahl. Narbe auf d. Höhe d. Knickung.	?	?	Quere Aufhellg. an d. Biegung.	—	Redressierender Apparat.	?
Dorsale Narbe.	a) 2 cm b) nach 7 J. 11 cm.	vorhanden.	?	Verbindung d. Fragm. aus Knorpel- und Bindegewebe.	1. Resekt., Silberdrahtnaht. 2. Op. (2 J. später) dasselbe.	Kein Erfolg. Ohne Erfolg.
Keine	a) 1,5 cm	vorhanden.	Wahre Gelenkbildung: Distalkopf, proximal, Pfanne.	Zwischengewebe, Knorpel und Bindegewebe. Fragm.enden brüchig, gelb.	1. Resekt. Drahtnaht. 2. Op. nach Frölich.	Kein Erfolg. Nach 2 M. Heilung.

Digitized by Google

Nr.	Autor	a) Gravidität b) Geburtsverlauf c) Aetiologie	a) Alter b) Dauer	Mißbildungen	Sitz	Dislokation
48	Reichel 1903.	c) Intrauterine Fraktur.	a) 13 J. b) ?	Keine	Etwas unterhalb d. Grenze d. mittl. u. unt. Drittels d. l. U.schenkels.	Achsenknikkung, abnorme Beweglichkeit.
49	Reichel 1903.	c) Intrauterine Fraktur, Stellgs.-korrektur durch Resektion.	a) 8 J. b) 4 J.	Keine	L. U.schenkel; Grenze d. letzten u. vorletzten Viertels.	Nach hinten offener Winkel v. 90°; abnorme Beweglichkeit.
50	Reichel 1903.	c) Verkrümmung seit Geburt.	a) 3 J. b) 3 J.	Keine	R. U.schenkel; Grenze v. mittl. u. unt. Drittel.	Nach hinten offener Winkel v. 80°. Geringes Federn.
51	Froelich 1909.	a) — b) — c) Kurvatur bei Geburt	a) 6 J. b) 2 J.	Keine	Beide U.schenkelknochen.	Nach hinten offener Winkel; abnorme Beweglichkeit.
52	Frölich 1909.	a) — b) — c) Sofort nach Geburt Kurvatur bemerkt. Spontanfraktur?	a) 2½ J. b) 2 J.	Mult. Naevi üb. d. ganzen Körper.		Schlotternde Pseudarthr.
53	Richter 1900.	a) — b) — c) Im 1. Lebensjahr Knickung mit 4 J. Fraktur b. einfachen Umfallen.	a) 5 J. b) 1 J.	Keine	U.schenkel; Grenze v. mittl. u. unt. Drittel.	Nach hinten offener Winkel v. 125°. Abnorme Beweglichkeit.
54	Grosse 1900.	a) — b) — c) Deform geheilte intrauterine Fraktur. Osteotomie im 3. J.	a) 10 J. b) 7 J.	Keine	L. U.schenkel.	?

Digitized by Google

Hautveränderg.	a) Verkürzg. b) zunehm. Verkürzg. im Lauf d. Wachstums	Atrophie	Röntgenbild	Path.-Anat.	Behandlung	Erfolg
Operationsnarbe	Des ganzen Beins um 10 cm. L. um 1,5 cm Femur verlängert.	hochgradig.	—	?	3 mal Resekt. u. Drahtnaht, 1 m. Transplant. v. Periostknochenlappen aus Tibiakopf.	Ohne Erfolg.
Operationsnarbe	a) 1911: Femur 2 cm, U.schenkel 6 cm.	hochgradig.	—	—	1. Resekt., Drahtnaht 2. Resekt. Implant. e. Knochenspans m. Verkeilung.	Erfolg fraglich; Winkelstell. u. Schmerzen.
Keine	? Beim geheilten Kind: Femur ½ cm verlängert. U.schenkel 3½ cm verkürzt.	hochgradig.	—	?	1. Tenotomie, Resekt., Verkeilung. 2. Implant. v. Knochen m. Verzahnung. 3. Dasselbe wie 2. 4. Gestielter Haut-Periost-Knochenlappen vom andern U.-schenkel.	Ohne Erfolg. Heilung.
—	?	?	?	?	Unblutige Methoden, Periost-Knochenlappen v. d. gesunden Tibia.	erfolglos. Heilung.
Lineäre dorsale Narbe.	a) 3 cm. b) ?	erheblich	—	Zwischengewebe, Bindegewebe mit Knorpelkern, Knochenenden zugespitzt, brüchig.	Op. nach Frölich.	Nach 1 J. noch keine volle Konsolidation.
Keine	a) ? b) ?	?	?	?	Geradbiegen in Narkose, Schiene. Innerl. Kalkpräparate.	Nach ½ J. Kein Erfolg.
?	hochgradig	?	?	?	1. (5 J. alt). Implant. einer Exostose. 2. (7 J. alt.) Implant. eines durch Amputat. gewonnenen Knochens, Drahtnaht. 3. (8 J. a.) Verzahnung durch ausgekochten Knochen.	Einheilung, aber keine Konsol. resorbiert. Einheilung, Resorption, keine Konsolidation. 1½ J. später Konsolidation.

Digitized by Google

Nr.	Autor	a) Gravidität b) Geburtsverlauf c) Aetiologie	a) Alter b) Dauer	Mißbildungen	Sitz	Dislokation
55	Sainton 1898.	a) — b) — c) Intrauterine U.-schenkelfraktur. Osteotomie (mit 5 Jahren).	a) 10½ J. b) 5 J.	R.: Def. d. 5. Zehe.	R. U.schenkel; Grenze zw. 3. u. 4. Viertel.	Nach hinten offener Winkel.
56	Sainton 1898.	a) — b) — c) Seit Geburt winklige Abknikkung. Osteotomie.	a) 18 J. b) ?	Keine	L. U.schenkel; Grenze zw. mittl. u. unt. Drittel.	Nach hinten offener Winkel; schlotternde Pseudoarthr.
57	Zippel 1896.	a) — b) Nabelschnur ums Bein geschl. c) Angeborene Knickung des l. U.schenkels. Redressement (mit 2 Jahren).	a) 3 J. b) 1 J.	Keine	L. U.schenkel; Grenze d. 3. u. 4. Viertels.	Nach hinten offener Winkel. Geringe abnorme Beweglichkeit.
58	Saint-Cyr.	a) 8 Mon. Im 6. Mon. Trauma. b) normal. c) Im Alter v. 10 Mon. Knickung bemerkt. Mit 3 Jahren Fall.	a) 7½ J. b) 4½ J.	Keine.	L. U.schenkel; Grenze d. mittl. u. unt. Drittels.	Nach hinten offener Winkel. Schlotternde Pseudarthr. Genu recurvatum. Pes equinovalgus.
59	Kirmisson 1899.	a) normal b) „ c) Ohne Veranlassung im Alter v. 5 Mon. bemerkt.	a) 5 J. b) 4½ J.	Keine	R. U.schenkel; unteres Drittel.	Spitzer, nach hinten offener Winkel.
60	Waitz 1877.	a) — b) Schwere Geburt. c) Ohne Veranlassung im Alter v. 6 Mon. bemerkt.	a) 2½ J. b) 2 J.	Keine	Zw. mittl. u. unt. Drittel d. U.schenkels.	Schlotternde Pseudarthr.
61	Woiske 1901.	a) normal b) „ c) Im Alter v. 2 Jahren, r. Bein schwächer u. dünner. Im 5. J. Osteotomie wegen vermeintl. Rhachitis. Zeichen v. Rhachitis.	a) 11 J. b) 6 J.	Keine	L. U.schenkel.	Scheitel d. Winkels erreicht d. Fußrücken. Pronationsstellung d. Fußes.

Digitized by Google

Hautveränderg.	a) Verkürzg. b) zunehm. Verkürzg. im Lauf d. Wachstums	Atrophie	Röntgenbild	Path.-Anat.	Behandlung	Erfolg
?	?	?	?	?	Keilosteot. Resekt. der Fibula, Drahtnaht.	Keine Konsol. n. 4 Mon.
Operationsnarbe	a) 8 cm b) ganzes Bein.	vorhanden. L. Fuß kleiner als d. rechte.	—	?	Resekt., Drahtnaht später. Arthrodese d. Fußgelenks.	Heilung nach 1 J.
—	a) gering	gering	—	Tibia: Fragm. ineinander gekeilt, fibrös vereinigt. Fibula: hochgradig atrophische, spitz zulaufende Enden.	1. Treppenförmige Anfrischg., Umwickeln mit Silberdraht. 2. Resekt., treppenförmige Anfrischg., Drahtnaht.	Ohne Erfolg. Heilung m. 4 cm Verkürzung.
—	5 cm Verkürzung.	mäßig.	—	Muskelinterpos. Fragm. v. fibrokartilaginösem Gewebe umgeben.	Resekt., Drahtnaht.	Ohne Erfolg.
flache Narbe.	6 cm.	?	?	?	Resekt.	geringe Beweglichkeit bleibt.
?	?	?	?	?	Reiben d. Enden in Narkose. Gipsverband. 4 wöchentl. wiederholt.	„Soll nach 4 Mon. mit gut funktionierendem Bein herumgelaufen sein.“
Ulcerierter Schleimbeutel.	Starke Verkürzung.	vorhanden.	?	Compacta eburnisiert. Zwischengewebe fibrös. Winkel v. 135°, nach hinten offen.	Resekt., Drahtnaht. Später: Einschlagen v. Elfenbeinstiften, Verkeilung. Amputat.	Amputat.

Digitized by Google

Nr.	Autor	a) Gravidität b) Geburtsverlauf c) Aetiologie	a) Alter b) Dauer	Mißbildungen	Sitz	Dislokation
62	Viard 1879.	a) normal b) „ c) l. Bein angeboren schwächer. Bricht dieses Bein.	a) 6 J. b) ?	Keine	L. U.schenkel; mittler. Drittel.	?
63	Hintze 1883.	a) normal b) „ c) „Rhach. Kurvatur". Osteotomie.	a) 3 J. b) ?	Keine	U.schenkel; typisch.	Nach hinten offener Winkel. Abnorme Beweglichkeit.
64	Boeckel 1895.	a) normal b) „ c) „Rhach. Kurvatur". Osteoklase.	a) 7 J. b) ?	Keine	L. U.schenkel; typisch.	?
65	d'Arcy Power 1892.	a) normal b) „ c) mit 2 J. Quetschung durch Criquet-Ball. Bildet sich eine Knikkung aus, die 10 Monate später bricht	a) 10 J. b) 8 J.	Keine	L. U.schenkel: Tibia 4. Fibula 2 Zoll üb. d. Knöchel.	Nach hinten offener Winkel. Schlotternde Pseudarthr.
66	Nepveu 1887.	a) — b) — c) im Alter v. 6 Wochen Fraktur.	a) 16 J. b) 15 J. 10 Mon.	Keine	L. U.schenkel.	Diastase.
67	Hintze 1883.	c) subkut. Spontanfraktur.	a) 2¾ J. b) ?	Keine	Anfang d. unt. Drittels.	Nach hinten offener Winkel.
68	v. Bruns 1886.	a) — b) — c) seit Geburt oder in den ersten Lebensmon. entstanden.	a) 8 J. b) 8 J.	Keine	Mitte d. U.-schenkels.	Winkelförmige Knickung; schlotternde Pseudarthrose.
69	Ollier 1885.	?	a) 15 J. b) seit der Kindheit.	Keine	Zw. mittl. u. unt. Drittel.	Winkelförmige Knickung.

Digitized by Google

Hautveränderg.	a) Verkürzg. b) zunehm. Verkürzg. im Lauf d. Wachstums	Atrophie	Röntgenbild	Path.-Anat.	Behandlung	Erfolg
?	?	?	—	?	Immobilis. (½ Jahr). Resekt., Drahtnaht.	Ohne Erfolg.
Operationsnarbe	?	?	—	Unt. Fragm. hinter d. obern; Tibia enorm atrophisch, bleistiftdick.	Resekt., Drahtnaht, offene Wundbehandlung.	Ohne Erfolg (nach 3 J.).
?	?	?	—	3 J. später: Knochenenden atrophiert, fadenförmig.	Resektion Knochennaht mit Implantat. v. Elfenbein. Resektion, Knochennaht.	Ohne Erfolg. Ohne Erfolg. Ohne Erfolg.
Ulc. auf Scheitel d. Winkels.	3 Zoll	vorhanden	—	Muskelinterpos. Kapselpseudarthrose.	—	—
Ulc. an U.schenkel	U.schenkel 10 cm, Fuß 3 cm. O.-schenkel 2 cm.	hochgradig. 4 cm Umfangsdifferenz a. U.schenkel.	—	Bruchenden zugespitzt. Diastase v. 4 cm. Verbindung durch dünnen Bindegewebsstrang.	Amputation.	
Keine.	2 cm.	?	—	Fibröse Zwischenmassen: Pseudoligament.	1. Resekt., Drahtnaht. 2. Resekt., Drahtnaht.	Ohne Erfolg.
—	erheblich.	erheblich	—	Fragm. äußerst atrophisch, zugespitzt, kurze, fibröse Zwischenmasse.	Friktion, Igni-, Elektropunktur, Resekt., Drahtnaht. Amputation in der Pseudarthrose.	
—	erheblich.	hochgradig	—	Enorme Atrophie, Tibia kaum 1 cm dick, Fibula federkieldick, Rinde papierdünn.	Resekt. Amputation.	

Digitized by Google

II. Gruppe.

Hier folgen die Fälle, bei denen von Geburt an abnorme Beweglichkeit beobachtet ist. Aus den im I. Abschnitt erörterten Gründen sind hier die als „Intra partum akquierierte Frakturen" beschriebenen Fälle eingereiht. Ich habe dieser Gruppe die Fälle von d'Arcy Power angeschlossen, die kurzer-

Nr.	Autor	a) Gravidität b) Geburtsverlauf c) Aetiologie	a) Alter b) Dauer	Mißbildungen	Sitz	Dislokation
70	Richter 1900.	a) normal b) Fußlage c) sofort p. p. Abknickung bemerkt Schiene.	a) ¾ J. b) seit Geburt.	Keine	R. U.schenkel.	Winkel v. 45°, nach innen offen, abnorme Beweglichkeit.
71	Kirmisson 1899.	a) normal b) „ c) „kongenital"	a) 8 J. b) seit Geburt.	Bds. zw. 2. u. 3. Zehe Schwimmhaut.	L. Tibia; typisch.	Winklige Knikkung, Scheitel nach außen. Fuß: Varusstellung, Tibia abnorme Beweglichkeit.
72	Heath (zit. n. Smith)	a) normal b) „ c) ?	a) 4 Woch. b) seit Geburt.	Keine	L. U.schenkel; Grenze zw. mittl. u. unt. Drittel.	Knickung nach vorne, freie Beweglichkeit.
73	v. Büngner 1890.	a) normal b) Beckenendlage, Extraktion an den Füßen. c) „Fract. intr. partum acquisita".	a) 4 J. b) 4 J.	Keine	L. U.schenkel; zw. mittler. u. unt. Drittel.	Nach hinten offener Winkel, abnorme Beweglichkeit.
74	Hintze-v. Büngner 1890.	a) normal b) Schädellage, schwer, ohne Kunsthilfe. c) „bei der Geburt gebrochen u. umgeknickt".	a) 6 Mon. b) 6 Mon.	Keine	R. U.schenkel unterhalb der Mitte.	Nach hinten offener Winkel; nicht ausgleichbar; abnorme Beweglichkeit.
75	Hintze-v. Büngner 1890.	a) ? b) wahrscheinlich Beckenendlage. c) „Fract. intra part. acquisita".	a) 1½ J. b) 1½ J.	Keine	L. U.schenkel; unt. Abschnitt der Diaphyse.	Winkelstellung; abnorme Beweglichkeit.
76	Hintze-v. Büngner 1890.	a) normal b) Extraktion an den Füßen. c) Bruch intra partum akquiriert.	a) 4 J. b) 4 J.	Keine	Handbreit oberhalb d. Fußgelenks.	Abnorme Beweglichkeit.

Digitized by Google

hand als „kongenital" bezeichnet sind, sowie die Fälle von Codivilla, bei denen dasselbe zutrifft.

Vorausschicken möchte ich einen Fall von Osiander (1829), der eine supramalleoläre Fraktur bei einem 4 monatigen Foet beschreibt. Die Knöchelchen seien heil und gegen einander abgerundet gewesen, woraus Osiander schließt, daß die Fraktur nicht in der Geburt stattgefunden haben konnte, sondern daß es sich um eine intrauterine Fraktur mit Pseudarthrosenbildung handelt.

Hautveränderg.	a) Verkürzg. b) zunehm. Verkürzg. im Lauf d. Wachstums	Atrophie	Röntgenbild	Path.-Anat.	Behandlung	Erfolg
—	?	?	—	?	Haarseil in bestimmten Abständen.	Konsol. nach 3 M. wieder Winkel v. 160°, aber Beweglichkeit
—	?	?	Schräge Aufhellung an d. Knickungsstelle der Tibia.	?	Osteotomie d. Tibia (subkutan) Tenotomie.	Ohne Erfolg.
—	vorhanden.	?	Fraktur d. Tibia mit Rarefikat. d. Bruchenden.	—	—	—
—	—	?	—	Erhebl. Atrophie d. Fragm., bes. d. Fibula. Fibröse Zwischenmassen.	Keilosteotomie, Drahtumwickelung u. Naht. Drainage.	Ohne Erfolg.
—	?	—	?	Fibröse Zwischensubstanz, welche die sehr atrophischen Fragm. verbindet.	Resekt., Drahtnaht.	Ohne Erfolg.
Keine	?	?	—	„Pseudoligam". atrophische Bruchenden.	1. Resekt., Drahtnaht.	Ohne Erfolg.
					2. Resekt., Drahtnaht, off. Behandlung.	Ohne Erfolg.
					3. Resekt., Drahtnaht.	Fibröser knorpliger Callus, ohne Erfolg.
					Ablatio.	
—	?	?	—	Knochen außerordentlich atrophisch; oberes Tibiafragm. sehr dünn und spitz.	Resektion, Drahtnaht, Drainage.	Ohne Erfolg.

Digitized by Google

Nr.	Autor	a) Gravidität b) Geburtsverlauf c) Aetiologie	a) Alter b) Dauer	Mißbildungen	Sitz	Dislokation
77	Hintze-v. Büngner 1890.	a) o. B. b) „ c) intra partum akquirierte Frakt.	a) $3^1/_2$ J. b) $3^1/_2$ J.	Keine	4 Querfinger oberhalb d. Fußgelenks.	Nach hinten offener Winkel; abnorme Beweglichkeit.
78	Hoffa-Otterbach 1897/99.	a) normal b) „ c) intra partum akquirierte Frakt.	a) 14 J. b) 14 J.	Keine	R. U.schenkel; handbreit üb. d. Fußgelenk.	Nach hinten offener Winkel v. etwa 145°.
79	Paget (zit. n. d'Arcy Power) 1892.	?	a) 18 Mon. b) „kongenital“.	Keine	L. U.schenkel; unt. Drittel.	?
80	Curling (zit. n. d'Arcy Power) 1855.	?	a) 4 J. b) „kongenital“.	—	Beginn d. unt. Drittels d. U.-schenkels.	?
81	Wutzer (zit. n. Gurlt) 1862.	?	a) 4 J. b) „kongenital“.	—	Mitte d. U.-schenkels.	?
82	H. Smith (zit. n. d'Arcy Power)	?	a) 7 J. b) „kongenital“.	— —	Unt. Drittel.	?
83	Mott (zit. n. d'Arcy Power) 1857.	?	a) 11 J. b) „kongenital“.	—	2 Zoll oberhalb der Knöchel.	?
84	Morrant-Baker (zit. n. d'Arcy Power) 1886.	?	a) 11 J. b) „kongenital“.	—	Tibia; oberes Drittel.	?
85	Langton (zit. n. d'Arcy Power)	?	a) 21 J. b) „kongenital“.	—	U.schenkel; Grenze zw. mittl. u. unt. Drittel.	?
86	d'Arcy Power	?	a) Kind b) „kongenital“.	—	Unt. Drittel	?

Digitized by Google

Hautveränderg.	a) Verkürzg. b) zunehm. Verkürzg. im Lauf d. Wachstums	Atrophie	Röntgenbild	Pat.-Anat.	Behandlung	Erfolg
Schleimbeutel.	?	?	—	Wirkl. Pseudarthr.: Knorpelüberzug d. Fragmentenden, Kapsel, keine Synovia. Unt. Ende sehr atrophisch.	Anfrischung, Geradstellung, Drainage.	Ohne Erfolg.
Keine	O.schenkel 5 cm, U.schenkel 8 cm.	hochgradig	Zugespitzte Bruchenden; hochgradige Knochenatrophie.	Fibulaenden laufen fast nadelspitz zu. Derbes Bindegewebe dazwischen.	Fibula: Resekt., Aufschrauben einer Elfenbeinplatte. Tibia: Resekt., Periostknochenlappen.	Besserung
?	?	?	—	?	Immobilis.	Fibröse Vereinigg.
?	?	?	—	?	?	Fibröse Vereinigg.
?	?	?	—	?	Resektion, Drahtnaht.	Knöcherne Heilung.
?	?	?	—	?	Resekt.	Fibröse Vereinigg.
?	?	?	—	?	Blasenpflaster, Resektion, Acupunktur.	Fibröse Vereinigg.
?	?	?	—	?	Resektion.	Fibröse Verbindg.
?	?	?	—	?	Drahtnaht.	Amput.
?	?	?	—	?	?	Fibröse Verbindg.

Digitized by Google

Nr.	Autor	a) Gravidität b) Geburtsverlauf c) Aetiologie	a) Alter b) Dauer	Mißbildungen	Sitz	Dislokation
87	Owen (zit. n. d'Arcy Power)		a) 3 J. b) „kongenital".	—	Etwas unterhalb d. Mitte.	?
88	Codivilla 1910.	„kongenital"	a) ?	—	Grenze v. mittl. u. unt. Drittel.	Nach hinten offener Winkel.
89	Codivilla 1910.	„kongenital"	a) ?	—	typisch	typisch
90	Codivilla 1910.	„kongenital"	a) ?	—	typisch	typisch
91	Codivilla 1910.	„kongenital"	a) ?	—	typisch	typisch

III. Gruppe.

Es folgt die kleine Gruppe von Fällen, bei denen sich eine kongenitale abnorme, pathologische Veranlagung nicht hat nachweisen lassen, die sich im Anschluß an ein Trauma, meist eine schwere, event. komplizierte Fraktur entwickelt haben. In ihrer Häufigkeit stehen diese Fälle ungefähr im Verhältnis zur Häufigkeit der frischen Frakturen des Unterschenkels, die ja, wie wir gesehen haben, einen verhältnismäßig kleinen Prozentsatz der kindlichen Frakturen ausmachen.

Der in dieser Gruppe aufgeführte, von Herrn Prof. Perthes in Leipzig beobachtete Fall trägt zwar alle Merkmale der kongenitalen Pseudarthrose. Da die Anamnese aber von keinen vorher bestehenden sichtbaren Veränderungen und nur von einem Trauma berichtet, sei der Fall in dieser Gruppe geführt.

Im Anschluß an diese Gruppe sei der schon in extenso angeführte Fall Woiske mit den rhachitischen Pseudarthrosen mit Spontanheilung registriert.

Digitized by Google

Hautveränderg.	a) Verkürzg. b) zunehm. Verkürzg. im Lauf des Wachstums	Atrophie	Röntgenbild	Path.-Anat.	Behandlung	Erfolg
?	?	?	—	?	Fixation, Resektion.	Fibröse Verbindg.
—	?	hochgradig	Zuspitzung d. Enden; Diskontinuität d. Fibula.	?	Tenotomie d. Achillessehne, Streckung mit Codivilla'scher Nagelextension; osteoperiostale Transplant. an d. Tibiafragm.	Wahrscheinlich nur fibrös.
—	?	hochgradig	?	?	Tibia: osteoperiostale Verpflanzung. Fibula (Diskontinuit.): temporär gestielter Lappen aus d. gesunden Tibia.	Heilung.
—	?	?	?	An d. Tibia besteht Diskontinuität.	Tibia: nach Reichel. Fibula: osteoperiostale Verpflanzung.	Heilung.
—	15 cm	?	?	Nach Resekt. großer Defekt.	Freie Uebertransplantation frischen massiven Knochens mit Periost. Drahtbefestigg.	Heilung.

Es folgt zunächst die ausführliche Krankengeschichte des von Herrn Prof. Perthes beobachteten und operierten Falls.

92. K. G., 14 J. Erste Aufnahme in die Poliklinik in Leipzig 1896 im Alter von 2½ J. mit der Diagnose Pseudarthrosis tibiae sin. part. inf. nach Fraktur infolge Falls von der Treppe am 1. VII. 96. — Am 9. X. 96 erste Operation (Prof. Friedrich): „Anfrischung der Knochenenden, Drahtnaht, vollkommener Schluß bis auf eine kleine Oeffnung, steriler Verband. Gipsverband mit Abduktionsstellung des Fußes."

Die zweite Aufnahme erfolgte am 15. 6. 98 mit der gleichen Diagnose; über die Operation, die am 16. VI. 98 gemacht wurde, ist keine Notiz vorhanden. Keine Konsolidation.

Dritte Aufnahme 5. X. 05. Gleiche Diagnose. Das Mädchen konnte nach seinen Angaben in der letzten Zeit sowohl mit Krücken als auch mit einer Schiene gehen. Vor 3 Jahren Fractura femoris, die glatt geheilt ist.

Befund: Im unteren Drittel des l. Beines besteht eine fast rechtwinklige Abknickung des distalen Teils gegen den proximalen. Die Prominenz entspricht dem unteren Fragment der Tibia; ca. 4 Querfinger unterhalb ist eine zweite Prominenz, die dem oberen Fragment der Fibula entspricht (cfr. Skizzen Fig. 12 u. 13 und Röntgenbild Fig. 14). Die

Digitized by Google

12.

13.

14.

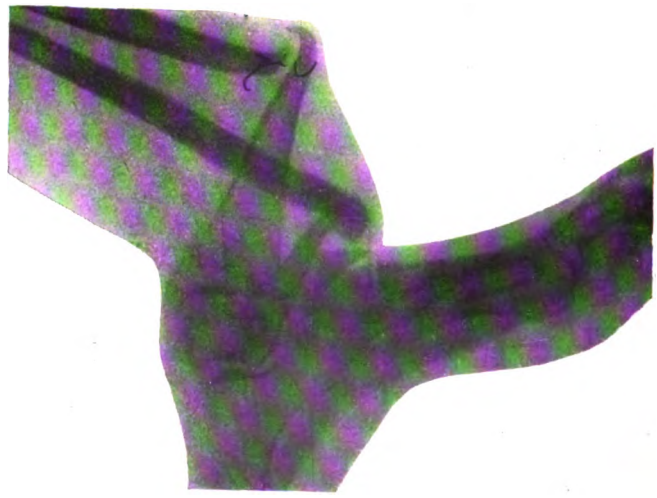

Digitized by Google

15.

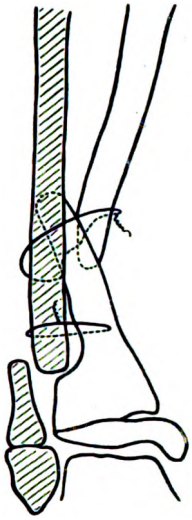

16.

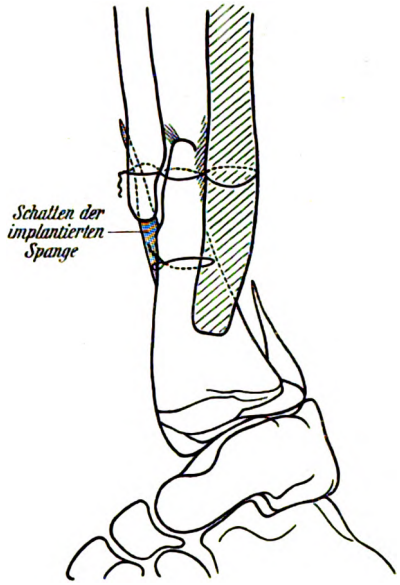

17.

Digitized by Google

Haut ist über den Prominenzen nicht verändert. Der distale Teil des Unterschenkels ist ganz nach hinten gewichen und nach allen Richtungen hin abnorm beweglich.

Auf dem Röntgenbild (Fig. 14) sieht man, daß durch die Knochenenden der Tibia ein Draht gelegt ist, der aber zerrissen ist.

Die Verkürzung des l. Beines im ganzen beträgt 12½ cm (Länge von der Spina ant. sup. bis zum Malleolus externus links 57 cm, rechts 69½ cm).

6. X. 05 Operation: Mischnarkose, Blutleere, Abmeißelung der Prominenz, die dem unteren Fragment der Tibia entspricht; es zeigt sich, daß der Draht, mit dem die beiden Fragmente in einer früheren Operation genäht worden waren, auseinandergerissen ist. Es wird nun eine treppenförmige Anfrischung an der Außenseite des distalen Tibiafragments vorgenommen, außerdem wird die Innenseite mit dem Meißel angefrischt. Entsprechende Anfrischung des proximalen Tibia- und Fibulafragments. Hierauf wird das untere Tibiafragment in die von den beiden oberen Fragmenten gebildete Gabel eingekeilt (s. Skizze Fig. 15 und 16), so daß die angefrischten Flächen sich berühren. Proximal wird ein Draht um sämtliche drei Fragmente gelegt, distal wird das proximale Fragmentende der Fibula durch eine Drahtnaht in der ausgemeißelten Nische des unteren Tibiafragments festgehalten. Beim Anlegen der Bohrlöcher fällt die außerordentliche Weichheit der Tibia auf. Um die Streckung des Fußes zu erreichen, ist die Tenotomie der Achillessehne nötig. Die Art. tibialis ant. muß unterbunden werden. Catgutnaht der etwas zerquetschten Streckmuskeln des Fußes, Hautnaht, Gipsverband.

Reaktionsloser Verlauf. Am 3. XI. noch geringe abnorme Beweglichkeit. Gipsverband mit Gehbügel. — 10. I. 06 zeigt das Röntgenbild noch keinerlei Callusbildung. Die beigegebene Skizze Fig. 15 ist von diesem Röntgenbild genommen.

Vierte Aufnahme 22. V. 06, da keine Konsolidation eingetreten ist. Pat. ist seit der letzten Entlassung im Gipsverband mit Gehbügel gegangen.

Nr.	Autor	a) Gravidität b) Geburtsverlauf c) Aetiologie	a) Alter b) Dauer	Mißbildungen	Sitz	Dislokation
93	Weiß	a) — b) — c) komplizierte Fraktur.	a) 7 J. b) 2½ Mon.	—	L. U.schenkel; handbreit üb. d. Knöchel.	Abnorme Beweglichkeit. Diastase 5—6 cm.
94	Finlay 1878.	a) — b) — c) komplizierte Fraktur	a) 9 J. b) ?	—	Tibia	Def. v. 1½ Zoll. Fibula geheilt.
95	Hintze 1883.	a) — b) — c) komplizierte Fraktur	a) 10 J. b) ½ J.	—	U.schenkel	Abnorme Beweglichkeit.
96	Danzel 1874.	a) — b) — c) subkutane Fraktur.	a) 4 J. b) 1 J.	—	U.schenkel; unt. Drittel.	Nach hinten offener Winkel.
97	Rydygier 1878.	?	a) 3—5 J.	—	U.schenkel	Abnorme Beweglichkeit.

Digitized by Google

Befund: Am l. Unterschenkel an der Stelle der Operation eine feste jedoch nicht knöcherne Vereinigung; es sind leichte Bewegungen an der Vereinigungsstelle möglich. Die Röntgenbilder ergeben, daß keine Spur von Callusbildung eingetreten ist.

23. V. 06. Operation: Freilegung der Pseudarthrose; es zeigt sich, daß die Aluminiumbroncedrähte glatt eingeheilt sind, daß jedoch die zusammengenähten Knochenenden nur eine bindegewebige Vereinigung aufweisen. An der medialen Seite der Pseudarthrose wird nun das Periost zu einer Tasche abgelöst. Am rechten Unterschenkel wird von der Vorderkante der Tibia ein ganz dünner Periostknochenlappen nach Umschneidung mit dem Messer mit dem Meißel flach abgeschlagen und in die Periosttasche, an der linken Tibia eingesetzt. Catgutnaht der Weichteile. Hautnaht; zirkulärer Gipsverband.

16. VII. 06. Bei leichten Bewegungsversuchen ist das Bein fest.

Die $2^1/_4$ Jahre nach dieser Operation aufgenommenen Röntgenbilder (Skizze Fig. 16) zeigen, daß eine knöcherne Vereinigung eingetreten ist. Ein schräg aufgenommenes Röntgenbild zeigt, daß die Brücke nicht von dem implantierten Periostknochenlappen gebildet wird. Die Callusbildung hat am ganzen distalen Tibiafragmente eingesetzt, offenbar angeregt durch das hier in die Periosttasche implantierte Stück. Das proximale Ende des Implantats ragt frei in die Weichteile. Die Fibula weist in ihrem unteren Teil eine starke Hypertrophie auf.

Fig. 17 gibt ein 5 Jahre nach der Operation aufgenommenes Röntgenbild. Der Draht ist teilweise durchgerissen und herausgeeitert.

Der Anstoß zur Knochenneubildung scheint in diesem Fall eben doch von der Knochentransplantation ausgegangen zu sein. Der günstige Heilungsausgang wurde wesentlich unterstützt durch die mit Hilfe der Verkeilung erreichte breite Berührung und günstige Stellung der Fragmente.

Hautveränderg.	a) Verkürzg. b) zunehm. Verkürzg. im Lauf des Wachstums	Atrophie	Röntgenbild	Path.-Anat.	Behandlung	Erfolg
granulierende Wunde.	?	?	?	—	Resekt. (Defekt 9 cm), Hautperiostknochenlappen aus Tibia	Heilung.
?	?	?	—	?	Subperiostale Resekt. v. 1 Zoll Fibula. Drahtnaht.	Heilung.
?	?	?	—	?	Elfenbeinstifte oberhalb u. unterhalb d. Fraktur.	Heilung.
?	?	?	—	Bruchenden „vollkommen nekrotisch“.	Subperiostale Resekt.	Nach 6 Wochen noch nicht ganz fest.
?	?	?	—	?	Injekt. v. 5%ig. Karbolsäure.	Ohne Erfolg.

Digitized by Google

Nr.	Autor	a) Gravidität b) Geburtsverlauf c) Aetiologie	a) Alter b) Dauer	Mißbildungen	Sitz	Dislokation
98	Santesson 1870.	traumatisch	a) 6 J. 6) ¾ J.	—	R. Tibia etwa Mitte.	?
99	Richter 1900.	traumatisch	a) 5 J. b) ¾ J.	—	R. U.schenkel.	Winklige Knikkung n. außen.
100	Richter 1900.	traumatisch	a) 9½ J. b) 4 J.	—	L. U.schenkel; Grenze v. mittl. u. unt. Drittel.	Knickung nach außen, Winkel v. 35°; abnorme Beweglichkeit.
101	Socin 1878.	c) Fraktur im 6. Lebensjahr.	a) 17 J. b) 11 J.	—	Unt. Drittel.	?
102	Kauert	kompliz. Fraktur	a) 7 J. b) 5 Mon.	—	?	Tibia abnorm beweglich (Fibula konsolidiert).
103	Woiske 1901.	a) — b) — c) traumatisch. Rhachitis. Multiple Verbiegungen; zahlreiche Osteotomien.	a) 14 J. b) ?	—	Beide U.schenkel	Winkelstellung

An-

Als Anhang lasse ich die Fälle von d'Arcy Power folgen.

104	Packard 1890.	—	a) 13 Mon. b) 6 Woch.	—	1½ Zoll oberhalb d. Knöchel.	?
105	Callender 1887.	—	a) 2 J. b) 13 Mon.	—	1¾ Zoll oberhalb d. Knöchel.	?
106	Paget.	—	a) eben laufend b) ?	—	Mitte d. U.schenkels.	?
107	Lockwood.	—	a) 2½ J. b) 18 Mon.	—	Grenze d. mittl. u. unt. Drittels.	?

Digitized by Google

Hautveränderg.	a) Verkürzg. b) zunehm. Verkürzg. im Lauf des Wachstums	Atrophie	Röntgenbild	Path.-Anat.	Behandlung	Erfolg
?	?	?	—	Muskelinterpos. Diastase v. 1 cm Corticalis d. Frakturenden papierdünn, Enden erweicht.	Amput. in d. Pseudarthr.	—
?	?	?	?	?	Redressement in Narkose; Jodtinktur.	Ohne Erfolg.
Zahlreiche Narben.	2,5 cm.	Umfangsdiff. Wade: 8 cm, Knie 2,5 cm, O.schenkel 4,5 cm.	L. Tibia viel dünner als r.	Fragm.enden hochgradig atrophisch, verdünnt, zugespitzt, Gewebe malacisch.	1. Nagelung mit Elfenbeinstift. 2. Haut-Periost-Knochenlappen aus d. inneren Malleolus.	Erfolglos. Heilung.
?	U.schenkel 15 cm, Fuß 6 cm.	hochgradig.	—	Knochen bleistiftdick, Bruchenden überknorpelt, v. einer fibrösen Kapsel umgeben.	Implant. v. Elfenbeinstiften; wiederholt Amputation.	
?	?	?	?	Atrophische, zugespitzte Enden. Defekt v. mehreren Zentimetern.	Implant. eines gestielten Knochenstücks aus Fibula.	Heilung.
?	?	?	—	R. (1895): Tibia: Compacta pap.dünn. Fibula: dünnes fibröses Band. L. (1895): Stück Fibula fehlt an d. Stelle d. Pseudarthr.	Einlagen v. geglühter Knochensubstanz u. v. Knochenkohlenstückchen.	Alles ohne Erfolg. 1896: Plötzlich Heilung, alle Knochen stehen viel besser als zuvor.
hang.						
?	?	?	—	?	?	?
?	?	?	—	?	Drahtnaht.	Fibröse Vereinigg.
?	?	?	—	?	Anfrischung, Drahtnaht. Amputation.	
?	?	?	—	?	Drahtnaht. Amputation.	

Digitized by Google

Nr.	Autor	a) Gravidität b) Geburtsverlauf c) Aetiologie	a) Alter b) Dauer	Mißbildungen	Sitz	Dislokation
108	Paget.	—	a) 3½ J. b) 2½ J.	—	Tibia u. Fibula; Grenze zw. mittl. u. unt. Drittel.	?
109	Tapp 1856.	traumatisch	a) 4 J. b) 15 Mon.	—	Tibia; mittl. Drittel.	Schrägbruch v. vorne nach hinten, abnorme Beweglichkeit.
110	Dupuytren	?	a) 4 J. b) 2 J.	—	Tibia u. Fibula.	?
111	Adams.	?	a) 4 J. b) 2½ J.	—	Tibia u. Fibula; unt. Drittel.	?
112	Williams 1852.	?	a) 4 J. b) 1 J.	—	Tibia	?
113	Abby u. Wrigth.	?	a) 4½ J. b) 5 Mon.	—	Tibia u. Fibula; Mitte.	?
114	Brodie.	?	a) 5 J. b) 12 Mon.	—	Tibia	?
115	Jameson	?		—	Tibia u. Fibula.	?
116	Fifield 1883.	—	a) 5 J. b) 2 J.	—	Tibia; Grenze v. mittl. u. unt. Drittel.	?
117	Brodie 1835.	—	a) 5 J. b) 2 J.	—	Tibia u. Fibula; Mitte.	?
118	Humphry.	—	a) 5½ J. b) 4 J.	—	Tibia u. Fibula; etwas unterhalb der Mitte.	?
119	Southam 1891.	a) — b) — c) Osteoklase wegen Verbiegung	a) 6 J. b) 4 J.	—	Tibia u. Fibula; Grenze v. mittl. u. unt. Drittel.	Schlotternde Pseudarthr.
120	Bell 1814.	a) — b) — c) „Kontusion" m. 3 J.	a) 6 J. b) 3 J.	—	U.schenkel.	Schrägfraktur; unt. Fragment springt vor das obere vor.
121	Davis Colley.	?	a) 6 J. b) 5 J.	—	Tibia u. Fibula.	?
122	E. Owen.	?	a) 6½ J. b) 5¼ J.	—	Tibia u. Fibula; unt. Drittel.	?

Digitized by Google

Hautveränderg.	a) Verkürzg. b) zunehm. Verkürzg. im Lauf des Wachstums	Atrophie	Röntgenbild	Path.-Anat.	Behandlung	Erfolg
?	?	?	—	?	Immobilis., Haarseil, Pflock.	Amput. mit 15 J.
?	?	?	—	?	Subkut. Resekt. (mit Tenotom), Schiene.	Fibröse Verbindg.
?	?	?	—	?	Resektion	Besserung.
?	?	?	—	?	Resektion, Drahtnaht.	Amput.
?	?	?	—	?	Resektion	Knöcherne Heilung.
?	?	?	—	?	Resektion Drahtnaht.	Knöcherne Heilung.
?	?	?	—	?	Anfrischung, Haarseil.	Fibröse Verbindg.
?	?	?	—	?	Immobilis.	Fibröse Verbindg.
?	?	?	—	?	Resektion Verkeilung, Drahtnaht.	Knöcherne Heilung.
?	?	?	—	?	?	Fibröse Verbindg.
?	?	?	—	?	Reiben, Drahtnaht, Pflock.	Fibröse Verbindg.
?	ausgesprochen.	?	—	Präparat: fibröse Verbindg. Spangen resorbiert. Kein Ansatz zu Knochenbildung.	2 mal Implant. v. Knochenspangen.	Ohne Erfolg. Amput.
?	?	?	—	?	Haarseil.	Besserung.
?	?	?	—	?	2 mal Resekt.	Knöcherne Heilung.
?	?	?	—	?	Schienenverbände.	Fibröse Verbindg.

Digitized by Google

Nr.	Autor	a) Gravidität b) Geburtsverlauf c) Aetiologie	a) Alter b) Dauer	Mißbildungen	Sitz	Dislokation
123	Holmes Coote 1862.	a) — b) — c) sofort nach Geburt Krümmung, orthopädische Behandlung, Spontanfraktur.	a) 8 J. b) 4—5 J.	—	L. U.schenkel; etwas unterhalb der Mitte.	Winkelstellung, abnorme Beweglichkeit.
124	Paget.	?	a) 8 J. b) 5 J.	—	Tibia u. Fibula; Mitte.	?
125	Churchill.	?	a) 8 J. b) 1 J.	—	Tibia.	?
126	Dieffenbach 1846.	?	a) 9 J. b) einige Mon.	—	Tibia.	?
127	Stocks.	—	a) 10 J. b) 3 J.	—	Tibia u. Fibula.	?
128	Ward 1850.	—	a) 10 J. b) 3 J.	—	Tibia	
129	Hawkins.	—	a) 10 J. b) 8 J.	—	Tibia; unt. Drittel.	?
130	?	—	a) 10 J. b) 8 J.	—	Tibia u. Fibula; unt. Drittel.	?
131	Bowman 1852.	Mit 3 Mon. Fraktur beider U.schenkel. Knochen rechts.	a) 13 J. b) $12^3/_4$ J.	—	Tibia u. Fibula; unt. Drittel.	Spitzer, nach hinten offener Winkel. Scheitel berührt Fußrücken.
132	Baker 1889.	—	a) 14 J. b) 6 J.	—	Tibia u. Fibula; unt. Drittel.	?
133	Wood 1861.	—	a) ? b) $1^1/_2$ J.	—	Tibia u. Fibula; unt. Drittel.	?
134	Lawrence 1857.	Vor 4 J. „Kontusion", anscheinend Bruch d. l. Tibia.	a) ? b) 4 J.	—	Tibia.	Knickung
135	Guersant 1861.	—	a) ? b) ?	—	Tibia u. Fibula.	?
136	Marshall.	—	a) 20 J. b) seit Kindheit	—	Tibia u. Fibula. bds.	?
137	Humphry.	—	a) 23 J. b) 19 J.	—	Tibia u. Fibula; unt. Epiphysenlinie.	?
138	Tamplin 1850.	—	a) 25 J. b) $23^3/_4$ J.	—	Tibia; unt. Drittel.	?
139	Simon 1866.	Fraktur im 2. Lebensjahr.	a) 15 J. b) 13 J.	—	Zw. mittl. u. unt. Drittel.	Schlotternde Pseudarthr.

Digitized by Google

Hautveränderg.	a) Verkürzg. b) zunehm. Verkürzg. im Lauf des Wachstums	Atrophie	Röntgenbild	Path.-Anat.	Behandlung	Erfolg
—	vorhanden	vorhanden	—	Präparat: dünne Schale knöchernen Gewebes, Fettenthaltend. Zwischengewebe fibrös.	Elfenbeinbolzen nach Dieffenbach.	Amput.
?	?	?	?	?	Resektion Drahtnaht.	Amput.
?	?	?	?	?	Resektion	Fibröse Verbindg.
?	?	?	?	?	Tenotomie Anbohrung.	Knöcherne Heilung.
?	?	?	—	?	Resektion	Knöcherne Heilung.
?	?	?	—	?	?	Besserung.
?	?	?	—	?	?	Amput.
?	?	?	—	?	Hülsenapparat.	Amput.
Decubitus.	2,5 Zoll.	vorhanden.	—	?	Resektion mit Tenot. Später Elfenbein-Bolzung.	Ohne Erfolg.
?	?	?	—	?	Resektion, Pflockung.	Fibröse Verbindg.
?	?	?	—	?	Anfrischung u. Anbohrung.	Tibia knöchern, Fibula nicht.
?	?	?	—	?	Haarseil.	Amput.
?	?	?	—	?	Fixat., Kauteris., Haarseil.	Amput.
?	?	?	—	?	?	Fibröse Verbindg.
?	?	?	—	?	Draht.	Fibröse Verbindg.
?	?	?	—	?	Fixation.	Knöcherne Heilung.
?	?	15 cm	—		Friktion, 4 mal Implant. v. Elfenbeinstiften.	Ohne Erfolg.
					Amputation.	

Digitized by Google

Es wurde versucht, so viel Fälle, als im Original zugänglich waren, nachzulesen. Großenteils sind die Angaben ebenso mangelhaft als in der Tabelle, so daß es danach nicht möglich ist, die Fälle in eine unserer Gruppen einzuteilen. Daß es sich nicht bloß um traumatische Pseudarthrosen handelt, geht aus einigen Stichproben hervor, bei denen genauere Angaben zu finden waren. Ich möchte hier den Fall 123 herausgreifen. Im Original finden wir, daß sofort nach der Geburt eine abnorme Krümmung des einen Unterschenkels beobachtet worden ist, die Veranlassung zu orthopädischer Behandlung gab, in deren Verlauf es zur Spontanfraktur kam. Im Fall 119 verdankt die Pseudarthrose ihre Entstehung einer Osteoklase, die wegen isolierter Verkrümmung des betreffenden Unterschenkels gemacht worden war. In Fall 120 und 134 liegt keine klare Fraktur vor; die Kinder erlitten ein Trauma (z. B. Criquetball gegen den Unterschenkel), Behandlung als Kontusion. Es bildet sich allmählich Winkelstellung und Pseudarthrose aus.

Deshalb haben wir in all diesen Fällen die Frage nach der Aetiologie offen gelassen und sie nur der Vollständigkeit halber als Anhang aufgeführt.

Zusammenfassung.

Frequenzverhältnisse, Zustandekommen und Aetiologie.

1. Die prozentuale Verteilung der frischen Frakturen auf die einzelnen Knochen ist im Kindesalter etwas anders als beim Erwachsenen. Das Häufigkeitsverhältnis von Oberarm- zu Vorderarm- und Oberschenkelfrakturen ist ungefähr dasselbe, dagegen steht bei der Fraktur des Unterschenkels einer Häufigkeitsziffer von 8,8% im Kindesalter eine solche von 40% beim Erwachsenen gegenüber.

2. Um so auffallender ist die Verteilung der Pseudarthrosen. Während der Ausgang in Pseudarthrose im allgemeinen im Kindesalter viel seltener ist als beim Erwachsenen, steht einer Frequenzziffer von 30% Unterschenkelpseudarthrosen beim Erwachsenen eine solche von 76% beim Kinde gegenüber, ein Mißverhältnis, das noch viel krasser wird, wenn man die relative Seltenheit der Unterschenkelfraktur im Kindesalter in Betracht zieht.

3. In lokalen mechanischen Verhältnissen kann die Ursache hiefür nicht liegen; diese sind beim Kind dieselben wie beim Erwachsenen, was aus dem fast gleichen Verhältnis der Oberarm- zu den Vorderarm- und Oberschenkelpseudarthrosen auch in bezug auf die frischen Frakturen im Kindesalter und beim Erwachsenen hervorgeht.

4. Die vielfach angegebene Vernachlässigung einer intra partum akquirierten Unterschenkelfraktur ist als Erklärung für die Entstehung der Pseudarthrose abzulehnen. Denn einmal ist die Unterschenkelfraktur gar keine typische Geburtsverletzung, sondern als solche enorm selten; zum zweitten haben intra partum erworbene Knochenbrüche eine exquisit gute Hei-

Digitized by Google

lungstendenz; sie mögen bei Vernachlässigung difform heilen, pseudarthrotisch werden sie jedenfalls nicht.

5. Die Entstehung der verhältnismäßig so häufigen kindlichen Unterschenkelpseudarthrose kann nur erklärt werden unter der Annahme einer Schädigung des Knochens, die Veranlassung nicht nur zur Fraktur, sondern auch zum Zustandekommen der Pseudarthrose wird.

6. Die Lokalisation sowie das ganze klinische Bild weist auf die in der Literatur unter dem Namen der geheilten intrauterinen Frakturen beschriebenen Verbiegungen des Unterschenkels hin. Die Neigung dieser Fälle zur Pseudarthrosenbildung im Falle des Eintritts einer Fraktur ist längst bekannt. Durch den von Frölich erhobenen Befund einer queren Aufhellung des Knochens im Bereich des Knickungswinkels ist die Brücke geschlagen von der sog. intrauterinen Fraktur zur kongenitalen Pseudarthrose. Deutlicher als die beiden gemeinsame Atrophie und Wachstumshemmung oder Kombination mit Defektbildungen beweist dieser röntgenologische Nachweis der Kontinuitätsunterbrechung des klinisch noch festen Knochens den fließenden Uebergang des einen Krankheitsbildes in das andere.

7. Alle auf dieser Grundlage entstandenen Pseudarthrosen sind als kongenitale Pseudarthrosen aufzufassen, auch wenn sie erst in späteren Kindheitsjahren manifest geworden sind. Die Veranlassung zur Entstehung gibt häufig ein leichtes Trauma, oft die wegen vermeintlicher rhachitischer Kurvatur vorgenommene Osteoklase.

8. Das Wesen der Störung ist nicht aufgeklärt; wir nehmen mit Sperling eine im 2. Embryonalmonat einsetzende mechanische Schädigung der noch knorpeligen Unterschenkelknochen durch Druck an. So gut dieser Druck zur Aplasie ganzer Epiphysen und Fußknochen führen kann, woraus das Bild des Strahldefekts entsteht, kann er andererseits bei isolierter Einwirkung auf die Diaphyse hier eine stellenweise Aplasie des Knochens bewirken.

9. Foetale Allgemeinkrankheiten sind für die Entstehung der kongenitalen Pseudarthrose nicht verantwortlich zu machen, da es sich stets um gesunde Kinder handelt, die keine Systemerkrankung aufweisen.

10. Durch Rhachitis kann im Stadium der Zunahme der Erscheinung die Heilung einer kindlichen Fraktur hintangehalten werden, es kann sogar Pseudarthrose vorgetäuscht werden; diese kommt aber mit der Rhachitis spontan zur Heilung.

11. Ungenügende Immobilisierung dürfte bei der vorzüglichen Heilungstendenz kindlicher Knochen aus der Aetiologie kindlicher Pseudarthrosen so gut wie ausgeschlossen werden.

Pathologische Anatomie.

1. Die Fragmentenden der kindlichen Pseudarthrosen erfahren eine konzentrische Atrophie in Gestalt einer griffelförmigen Zuspitzung. Der Grad dieser Atrophie ist abhängig vom Grad der Inanspruchnahme.

Digitized by Google

2. Die Verbindung der Fragmentenden zeigt alle Uebergänge von richtiger Gelenkbildung mit Kopf und Pfanne, Knorpel, Gelenkkapsel und Synovia bis zu ganz loser ligamentärer, event. fadenförmiger Verbindung.

Richtige Gelenkbildung kann auch bei extremer Zuspitzung beider Fragmentenden zustandekommen. Die Konfiguration des Gelenks wird dann vom Knorpel besorgt.

3. Die Fragmentschäfte erfahren eine Störung des Längen- und Dickenwachstums. Diese Wachstumsstörung ist so hochgradig wie sonst nur bei paralytischen Deformitäten und aus der Inaktivität allein kaum zu erklären. Vielleicht mag die maximale Entspannung der an den beweglichen Schenkeln eines Winkels angreifenden Muskulatur eine Rolle spielen.

4. Das Längenwachstum der beiden Fragmentschäfte erfolgt nach Maßgabe der Wachstumsenergie der beiden Epiphysen, die physiologischerweise eine verschiedene ist. So verhält sich die Wachstumsenergie der proximalen Epiphyse zu der der distalen beim Unterschenkel ungefähr wie 2 : 1. Hieraus erklärt sich die Lokalisation aller kongenitalen Verbiegungen und Pseudarthrosen in der Gegend der Grenze des mittleren und unteren Drittels, indem gerade diese Grenze den Fixpunkt des Knochens darstellt, dem sich im Laufe des Wachstums alle andern Punkte der Diaphyse s c h e i n b a r nähern müssen. Eine frühe embryonale Schädigung mag den Knochen getroffen haben, wo sie will, bis zur Geburt wird die geschädigte Stelle in der Nähe der Grenze des mittleren und unteren Drittels sitzen.

5. Das Dickenwachstum erleidet eine zonenmäßige Einschränkung, die analog den kindlichen Amputationsstümpfen abhängig ist von der Muskelwirkung. Die distalen Fragmente, an denen keine Muskeln ansetzen, zeigen keine zonenmäßige Querschnittsabnahme, sondern eine ganz gleichmäßige Konizität, event. bis zur völligen Zuspitzung.

6. Die distalen Hypophysen sind viel hochgradiger hypoplastisch als die proximalen.

7. Die distal und proximal von der Pseudarthrose gelegenen Skelettabschnitte erleiden ebenfalls eine Wachstumsstörung. Bemerkenswert erscheint bei Pseudarthrose des Unterschenkels die Ausbildung einer Coxa valga, sowie einer Hypoplasie der Pfannen- und Schambeingegend der betreffenden Seite, ferner die Ausbildung eines schräg verengten Beckens.

P r o g n o s e.

1. Die Prognose der kindlichen Pseudarthrosen ist sehr schlecht, da den atrophischen Fragmentenden die Fähigkeit der periostalen Knochenneubildung fast ganz abgeht.

2. Die Prognose ist abhängig von dem Grad der Atrophie und damit von der Länge des Bestehens der Pseudarthrose; es haben daher die kongenitalen Pseudarthrosen die schlechteste Prognose.

Digitized by Google

Therapie.

1. Heilung ist nur von operativem Vorgehen zu erwarten.

2. In Anbetracht der geringen osteoplastischen Aktivität der Fragmentenden ist den Methoden der Vorzug zu geben, die durch freie oder gestielte Transplantation gesunden osteoplastischen Gewebes die Knochenneubildung weniger von den resecierten Fragmenten als vom Implantat erwarten.

Literatur.

Agnew, D. Hayes. Principles and Pract. of Surgery. Philadelph. 1878. — d'Arcy-Power, Ununited Fract. in Children. Intern. Journ. of the med. sc. 1892. — Ders., Analysis of 72 cases of ununited fract. occurring in the long bones of children. Med.-chir. Trans. London. 1892. — Bekritzky, Ausgang der Schenkelhalsfrakturen jugendlicher Individuen in Pseudarthrose. Diss. Berlin. 1909. — Blasius, Klin. Ztschr. f. Chir. u. Augenheilk. Bd. 1. 1836. S. 261. — Ders., Monatsschrift f. Geburtskunde. 1858. Bd. XII. — Boeckel, De l'intervention opératoire précoce ou tardive dans les fractures formées. IX. Congr. franç. de Chir. 1895. S. 645. — Braun, Intrauterine Frakturen. Arch. f. klin. Chir. 1886. 3. — v. Bruns, V., Deutsche Klinik. 1861. S. 171. — v. Bruns, P., Lehre von den Knochenbrüchen. D. Chir. Lief. 27. 1886. — v. Büngner, O., Ueber intra partum entstandene Unterschenkelfrakt. Chir. Kongr. 1890. — Chalvet, Bull. de la soc. anat. II. Ser. T. V, p. 49. (Zit. n. Loth. Meyer.) — Chapotin, C., Pseudarthroses du Col de fémur. Paris 1903. — Codivilla, A., Behandlung der Pseudarthrosen usw. Arch. 1910. Bd. 92. — Danzel, Diaphysenresekt. bei Pseudarthr. D. Ztschr. f. Chir. 1874. Bd. 4. S. 277. — Dürst, Ueber Pseudarthrosen. Diss. Bonn. 1896. — Engel, Emil, Kindl. Knochenbrüche unter der Geburt. Diss. Berl. 1905. — Finlay, W. A., Treatment of certain cases of ununited fract. Edinb. med. Journ. 1878. Vol. I. p. 696. (Zit. n. Zbl. f. Chir. V. 1876. S. 485.) — Fritsch, Klinik der geburtshilfl. Operationen. S. 129. — Frölich, M., Traitement des pseudarthroses congénit. par la greffe périostée. Congr. franç. de Chir. 1909. — Ders., Pseudarthrose congénit. de la jambe guéric par une greffe périostée. Soc. de Med. de Nancy. (Ref. Rev. de Chir. Bd. XI. p. 525.) — Große, Pseudarthrose d. l. Unterschenkels. Münch. m. W. 1900. 33. — Ders., Knochenplastik. XXIX. Chir. Kongr. Berlin. 1900. S. 155. — Guersant, Gaz. des Hôpit. 1860. p. 346. — Gurlt, Handb. d. Lehre von den Knochenbrüchen. Berl. 1862. — Haldenwang, Echte Schenkelhalfsfrakt. im kindl. u. jugendl. Alter. Bruns' Beitr. 1908. Bd. LIX. S. 81. — Haudek, M., Kongenit. Defekt der Fibula usw. Ztschr. f. orthop. Chir. Bd. IV. — Heath, P. Maynard, Proc. Roy. Soc. med. Lond. Sect. Children. V. p. 11. (Zit. n. Smith.) — Henning, Pseudarthrosen nach intra partum acquir. Fract. Diss. Münch. 1888. — Hesse, Schenkelhalsbrüche im jugendl. Alter. Beitr. zur path. Anat. u. allg. Path. Jena 1905, VII, Suppl. 618—660. — Hintze, H., Pseudarthrosen und ihre operative Behandlung. Diss. Halle. 1883. — Hoffa, Intra partum erworbene Unterschenkelfraktur. Phys.-med. Ges. Würzburg. (Ref. Berl. klin. W. 1897. Nr. 9. S. 193.) — Ithen, Die intrauterinen Unterschenkelbrüche. Diss. 1885. — Kauert, L., Therapie der Pseudarthrosen durch Osteoplastik. Bruns' Beitr. Bd. 82. S. 150. — Keating, J. M., Cyclopaedia of the Diseases of Children. Edinburgh and London. 1890. — Kirmisson, M., et Auffret Rev. d'orthop. 1899. Nr. 2. (Zit. n. Smith.) — Körber, Knochenbeschädigungen der Früchte. Diss. Würzburg. 1835. — Kotzenberg, 2 Fälle von Pseudarthrosen

Digitized by Google

des Schenkelhalses nach Fraktur im jugendl. Alter. Arch. f. klin. Chir. 1907. Bd. LXXXII. S. 191—202. — Kümmel, W., Mißbildungen der Extremitäten durch Defekt, Verwachsung und Ueberzahl. Bibliotheca med. Cassel. 1895. — Küstner, Die typ. Verletzungen der Extremitätenknochen durch den Geburtshelfer. Halle 1877. — Malagodi, Luigi, Fall von Pseudarthrose des Humerus erfolglos durch Resektion des Bruchendes behandelt. Il Raccoglitore medico 1874. Ref. Zbl. f. Chir. Bd. I. 1874. S. 176. — Mencière, L., Pseudarthrose congén. de l'extr. infér. de la jambe gauche. Gaz. hebdom. de Méd. et Chir. de Paris. 10. III. 1898 — Menke, A., Zur Statistik u. Prognose der Geburtsverletzungen. Diss. Kiel, 1895. — Meyer, Lothar, Ueber Muskelinterposition bei Frakturen als Ursache von Pseudarthrosenbildung. Bruns' Beitr. Bd. 16. S. 353. 1896. — Müller, Handbuch der Geburtshilfe. — Nepveu, De l'atrophie des fragments à la période de croissance dans les pseudarthros. de la jambe. Bull. et mém. de la soc. de chir. de Paris. T. XIII. — Ollier, Traité des résections. T. I. 1885. p. 536. (Zit. n. v. Bruns, Knochenbr.) — Osiander, J. F., Handb. der Entbindungskunst. Bd. 1. Tüb. 1829. S. 639. — Otterbach, Die intra partum erworbenen Unterschenkelbrüche. Diss. Würzbg. 1899. — Reich, A., Die Amputationen im Kindesalter und ihre Folgen für das Knochenwachstum. Habilitationsschr. Bruns' Beitr. Bd. 68. S. 260. — Reichel, P., Behandlung schwerer Formen von Pseudarthrosis. Beitrag zur Behandlung der sog. intrauterinen Frakt. des Unterschenkels. Arch. f. klin. Chir. 1903. Bd. LXXI. S. 639. — Richter, Behandlung nicht geheilter Knochenbrüche bei Kindern. Diss. Göttingen. 1900. — Riether, G., Clavicularfrakturen Neugeborener bei spont. Geburt. Wien. klin. W. Bd. XV. S. 619. — Rimek, Erfolge der operativen Pseudarthrosenbehandlung. Diss. Leipzig. 1896. — Roux, Phil. Jos., Relation d'un voyage fait à Londres en 1814. Paris 1815. — Rydygier, L., Neue Méthode zur Behandlung von Pseudarthr. D. m. W. 1878. Bd. 4. S. 343. — Saint-Cyr, J. J. M., Des fract. intrautér. de la jambe. Thèse Paris. Nr. 532. — Sainton, Revue d'orthop. 1898. p. 399 (zit. n. Saint-Cyr). — Santesson, Fall af ute blifven Kallusbildning etc. Hygien. Sv. läk. sällak. fört 117. (Zit. n. Virch.-Hirsch. Bd. II. 1870. S. 570.) — Scheuer, Pseudarthr. humeri durch Rippenimplantation geheilt. Dem. i. d. fr. Ver. d. Chir. Berlins. 13. 6. 1898. (Ref. Zbl. f. Chir. 1898. Bd. XXV. p. 987.) — Settegast, Bericht aus dem Krankenhaus Bethanien. Arch. f klin. Chir. Bd. XXIV. 1879. S. 668. — Simon, Deutsche Klinik. 1866. S. 298. — Smith, R., Intrauterine fracture. Surg. Gynaecol. and Obstetr. 1913. p. 346. — Socin, Jahresbericht der chir. Klinik zu Basel. 1878. S. 87. — Sperling, Aetiologie der sog. intraut. Frakt. Arth. f. Orth. usw. I. 1. V. 13. — Ders., Ueber die Aetiologie der sog. intraut. Frakt. an den Extremitäten, besonders der Unterschenkelknochen. Ztschr. f. Geb. u. Gynäk. XXIV. 1892. S. 225. — Szygamowski, D. Klinik 1860. S. 349. — Arch. f. klin. Chir. Bd. III. 1862. S. 546. — Viard, Fract. des deux os de la jambe au tiers moyen, chez un enfant de 6 ans; non consolidation de la fracture; fausse articulation. Bull. de la Soc. de Chir. d. Paris. T. IV. 8. (Ref. Zbl. f. Chir. Bd. VI. 1879. S. 647.) — Vilcoq, Fractures intrautérines. Thèse Paris 1888. — Wade and Smith, Dubl. quart. Journ. of med. sc. Vol. 13. 1852. (Zit. n. L. Meyer.) — Waitz, H., Die chir. Klinik d. Univ. zu Kiel 1875. Arch. f. klin. Chir. XXI. 1877. S. 790. — Weiß, A., Operativ behandelte Pseudarthr. D. Ztschr. f. Chir. Bd. LIII. S. 236. — Ders., Zur Kasuistik der Pseudarthr. Diss. Königsberg. 1899. — Woiske, Operationen bei Pseudarthrosen. Diss. Marburg. 1901. — Zippel, Ueber intrauterine und intra partum erworbene Unterschenkelfrakturen. Diss. Leipzig. 1896. (Literaturübersicht.)

Digitized by Google

Namenverzeichnis

zu Band LXXXI—XC.

Ach, A. LXXXIII. 721. (Ileus arteriomesent.)
Ahlfeld, F. LXXXIII. 212. (Handschuhverletzungen und Händedesinfektion.)
Altschul, W. LXXXIV. 421. (Magencarcinom.)
Amelung. LXXXVI. 154. (Myosarkome, primäre, des Magens.)
Andrée, Karl. LXXXV. 115. (Resektion des Ileocoecal-Teiles wegen Invagination durch submuköses Lipom.)
Angerer, O. LXXXIII. 679. (Harnröhrendefekt, Ersatz durch Wurmfortsatz.)
Angerer, O. LXXXIII. 681. (Genu valgum.)
Ascher, F. LXXXI. 555. (Frakturen, schlecht geheilte, mit dem Osteoklasten behandelte.)

Bachrach, R. LXXXVIII. 279. (Dilatation, atonische, des Nierenbeckens und Harnleiters.)
Balas, D. LXXXIV. 61. (Chirurg. Eingriffe in der Bauchhöhle bei Kindern.)
Báron, A. LXXXVIII. 484. (Pathologie, experim. des Magengeschwürs.)
— und Th. Bársony. LXXXIV. 265. (Röntgenuntersuchungen der Hernien.)
— und K. Borszéky. LXXXVIII. 466. (Blutstillung bei Leberoperationen.)
Barreau, E. LXXXIII. 689. (C-Knorpel-Verletzungen.)
Bársony, Th. LXXXVIII. 473. (Röntgenbefunde nach Pylorusausschaltung.)
— und A. Báron. LXXXIV. 265. (Röntgenuntersuchungen der Hernien.)
Baum, E. W. LXXXVII. 568. (Traumatische Affektion des Os lunatum und naviculare carpi.)
Baum, H. L. LXXXVIII. 647. (Basedowsche Krankheit. Experim. Erzeugung.)
Bayer, R. LXXXII. 408. (Basedowthymus.)
— LXXXII. 420. (Sarkom der Scheidehaut des Hodens und Samenstranges.)
— und W. Capelle. LXXXVI. 509. Thymus und Schilddrüse in ihren wechselseitigen Beziehungen zum Morbus Basedowii.)
Beck, B. LXXXIV. 339. (Dickdarmausschaltung.)
Berdnikoff, A. LXXXIX. 362. (Biochem. und biolog. Charakteristik der Streptokokkengruppe und Vaccino-Therapie.)
Bernhard, O. LXXXIII. 431. (Verletzungen beim Wintersport.)
Betke. LXXXV. 521. (Tracheo-Bronchialdrüsentuberkulose, chir. Behandlung.)
— LXXXVIII. 31. (Scapularkrachen.)
Biesenberger, H. LXXXVIII. 551. (Verschlußmethode, neue, für äußere Hohlorganfisteln.)
— LXXXVIII. 566. (Daumenoperation.)
Bigler, W. LXXXIX. 158. (Herzstörungen bei endemischem Kropf.)
— LXXXIX. 269. (Erworbener Riesenwuchs.)
Billeter, A. XC. 423. (Magencarcinome bei Ulcus ventriculi.)
Bircher, E. LXXXIX. 1. (Kropfproblem.)
Blauel und A. Reich. LXXXIII. 225. (Kropferzeugung, künstliche.)
— — LXXXII. 475. (Trachealstenose, künstliche, Einfluß auf die Schilddrüse.)
Bogdánovitsch, M. LXXXIV. 47. (Appendix und weibliche Genitalien.)
Boit. LXXXVI. 150. (Herzbeutelresorption.)
Boljarski, N. LXXXIX. 511. (Diffuse Peritonitis infolge von Appendicitis.)
— LXXXIX. 587. (Leberverletzungen.)

Digitized by Google

Boltjes, K. LXXXIV. 347. (Verwundung, intraperitoneale, der Harnwege.)
Borchardt, M. LXXXVII. 453. (Mastixlösungen.)
Borchers, E. XC. 635 (Ruptur der Sehne d. langen Bicepskopfes.)
Borelius, J. LXXXVIII. 214. (Osteoplastik.)
Boross, E. LXXXIV. 94. (Uretersteine, eingeklemmte.)
Borszéky, K. LXXXIV. 179. (Pylorusausschaltung.)
— und A. Báron. LXXXVIII. 466. (Blutstillung bei Leberoperationen.)
Bossart, A. LXXXIX. 107. (Strumaoperationen, 1400.)
Brandes, M. LXXXII. 651. (Frakturen des atrophischen Femur.)
— LXXXVIII. 580. (Frakturen des atrophischen Femur, Entstehungsmechanismus.)
— und Linzenmeier. LXXXII. 100. (Kongenitale Deformitäten.)
Braun, H. LXXXVI. 314. (Unterbindung der Vena ileocolica bei mesenterialer Pyämie nach Appendicitis.)
Bromberg, Richard. LXXXV. 411. (Nierendiagnostik, funktionelle.)
Brun, H. LXXXIV. 305. (Operationen am Magen und unteren Abschnitt der Speiseröhre.)
Bull, P. LXXXII. 345. (Thrombosen und Embolien nach Appendicitis-Operationen.)
Bundschuh. LXXXV. 58. (Volvulus des Dickdarms.)
— LXXXVI 378. (Stoffel'sche Operation bei spastischer Lähmung.)
Burkhardt. LXXXVIII. 609. (Dauerinfusionen, intravenöse.)
— L. LXXXIII. 642. (Coecum mobile.)

Capelle, W. und R. Bayer. LXXXVI. 509. (Thymus und Schilddrüse, Beziehungen zum Morbus Basedowii.)
Carl, W. LXXXVI. 177. (Anus praeternaturalis definitivus.)
Cederbaum, L. LXXXVIII. 92. (Dermoide und Epidermoide.)
Cholzoff, B. LXXXIX. 382. (Gonorrhoische Erkrankungen. Sero- und Vaccinotherapie.)
Chiari, O. M. LXXXI. 594. (Bronchitis, akute, traumatische.)
Chiari, O. M. LXXXI. 599. (Carotisdrüsentumor.)
Chudovsky, M. LXXXIV. 102. (Blasenbrüche.)

Dam, M. van. LXXXIII. 320. (Blasendivertikel.)
Dandy, W. E. und L. G. Rowntree. LXXXVII. 539. (Peritoneale und pleurale Resorption.)
Dax, R. LXXXVIII. 641. (Paget'sche Knochenerkrankung.)
— LXXXIII. 713. (Lumbalanästhesien.)
Dehn, O. von. LXXXIX. 482. (Röntgendiagnostik eitriger Prozesse im Thorax.)
Denk, J. LXXXIV. 481. (Appendicitis-Operationen.)
Dobrowolskaja, N. LXXXV. 596. (Aneurysmen der Arterien.)
— LXXXVI. 426. (Methode der Venennaht.)
— LXXXIII. 127. (Scharlachrot und Amidoazotoluol.)
— LXXXIX. 428. (Gefäßanastomose.)
— und H. Wiedemann. LXXXIX. 700. (Intraperitoneale Harnblasenrupturen.)
Doerfler, H. LXXXIII. 761. (Dilatation des Thorax.)
Dubs, J. XC. 490. (Stenosierende Atrophie der Prostata.)

Ebner, Ad. LXXXVI. 186. (Retroperitoneale, bes. mesenteriale Lipome.)
Eisenberg, C. LXXXIII. 627. (Divertikel der Flexura sigmoidea.)
— LXXXIII. 684. (Radiusfrakturen.)
— LXXXVIII. 718. (Mesenterialcarcinome.)
Els, H. LXXXVII. 51. (Kniegelenkstuberkulose.)
— LXXXVIII. 157. (Achillotenotomie bei Plattfüßen.
Enderlen. LXXXIII. 593. (Peritonitisfrage.)
Esslinger, Fr. LXXXV. 715. (Rohparaffinöl und Epithelwachstum.)

Färber, E. und G. Freih. v. Saar. LXXXI. 173. (Fußgelenkresektion.)
Fáykiss, F. LXXXII. 596. (Pankreas, akute Entzündung.)
— LXXXIV. 188. (Pankreasresektion und Pankreatoenterostomie.)

Digitized by Google

Finsterer, H. LXXXI. 190. (Chloro-Sarkom des Oberkiefers.)
— LXXXI. 198. (Gleitbrüche des Dickdarms.)
— LXXXI. 240. (Harnblasenbrüche.)
— LXXXI. 266. (Lokalanästhesie bei Magenoperationen.)
— LXXXI. 341. (Circulus vitiosus nach Gastroenterostomie.)
— LXXXI. 361. (Darmverschluß, doppelter.)
Fischer, A. LXXXIV. 106. (Ectopia testis.)
Fischer, M. LXXXV. 696. (Peritonitis, akute, fortschreitende.)
Flesch, M. LXXXII. 236. (Blutzuckergehalt bei Morbus Basedowii und thyreogene Hyperglykämie.)
— LXXXVII. 466. (Hodeneinklemmung.)
Fonyó, J. LXXXIV. 273. (Appendicitis der Frauen.)
Fowelin, H. LXXXIII 56. (Naht der Art. brachialis und femoralis.)
— LXXXIII. 62. (Stichverletzung des Pericards.)
Frangenheim, P. XC. 117. (Ostitis fibrosa (cystica) des Schädels.)
— XC. 139. (Hyperostosen, familiäre, der Kiefer.)
— XC. 153. (Hygrom, intraossales.)
Fraenkel, E. und C. Sick. LXXXV. 687. (Peritonitis, gallige.)
Franz, V. LXXXVIII. 612. (Sublimatinjektionen, intravenöse bei septischen Erkrankungen.)
Freysz, H. XC. 399. (Ruptur des hintern Mittelfells.)
Frising, G. und E. Sjövall. LXXXIII. 1. (Enteritis, phlegmonöse, im Duodenum und Anfangteil des Jejunums.)
Fründ, H. LXXXVII. 208. (Röntgenbehandlung chirurg. Tuberkulosen.)
— LXXXVIII. 423. (Querresektion des Oesophagus.)

Garrè, C. LXXXVII. 1. (Gelenktuberkulose und tuberkul. Spondylitis.)
Gaspero, H. di und E. Streißler. LXXXI. 774. (Kleinhirn-Gliacyste.)
Gebele. LXXXII. 462. (Studienreise, deutsche ärztliche, nach Amerika.)
— LXXXIII. 657. (Prostatacarcinom.)
Gebele. LXXXVIII. 652. (Schilddrüsentuberkulose.)
Geiges, F. LXXXIV. 707. (Klauenhohlfuß.)
Gorinstein, Ch. L. LXXXVI. 229. (Herzbeutelresorption.)
Graef, W. LXXXIII. 173. (Aether- und Isopral-Aether-Narkosen.)
Gramenitzky, Th. LXXXIX. 405. (Gonorrhoische Gelenkerkrankungen, Behandlung.)
Graser. LXXXVIII. 671. (Chirurgie der Lunge und Pleura.)
— LXXXVIII. 736. (Ureterstein, Ureterotomie.)
Grave, A. LXXXVII. 375. (Riesennierensteine.)
Grekow, J. LXXXIX. 291. (Peritonitis, diffuse, eitrige.)
Grützner. LXXXV. 131. (Morbus Banti.)
Gundermann, W. LXXXII. 86. (Ectopia testis perinealis.)
— LXXXIV, 587. (Netz, physiolog. und patholog. Bedeutung.)
— XC. 1. (Magen- und Duodenalgeschwüre.)

Haas, W. XC. 78. (Tuberkelbacillen im Blut bei chirurg. Tuberkul.)
Haeberlin. XC. 99. (Peritonitis im Gefolge der Appendicitis.)
Hacker, v. LXXXVIII. 231. (Blutstillung bei Verletzung der großen Halsgefäße.)
Häcker, R. LXXXVI. 1. (Herzverletzungen.)
Hagemann, R. LXXXII. 1. (Tuberkulose, Diagnose aus den Ausscheidungen.)
Hagmaier, G. O. LXXXVII. 631. (Akute Appendicitis, Operationen.)
Hahn, Otto. LXXXV. 440. (Fußskelettoperationen.)
Hanaoka. LXXXVIII. 444. (Schicksal des Hodens nach Entfernung der Tunica vaginalis und Tunica albuginea.)
Hank. LXXXVIII. 269. (Geschwülste des Samenstranges.)
Hanusa, K. LXXXVII. 342. (Leistenhoden.)
— LXXXVII. 369. (Nekrose des Zahnfortsatzes des Unter- und Oberkiefers.)
Hartert, W. LXXXIV. 546. (Xanthosarkome.)
— XC. 549. (Röntgenbild in der Diagnostik chirurg. Magenerkrankungen.)

Digitized by Google

Hartmann, K. LXXXVIII. 572. (Sarkom nach Trauma.)
Harttung, H. LXXXIII. 135. (Nebennierentumor.)
Hassel, R. LXXXIII. 332. (Mundbodendermoide.)
Hauch. LXXXIII. 294. (Spätblutungen bei Appendicitis.)
Hauswirth, H. LXXXIX. 209. (Myome des Magendarmkanals.)
Helm, H. LXXXI. 425. (Lumbalanästhesie.)
Henschen, K. XC. 373. (Lungenchirurgie.)
Hering, W. LXXXIII. 352. (Luxationen im Kniegelenk.)
Hertle, J. LXXXI. 150. (Polypen am Orificium urethrae.)
Herzog, Th. XC. 464. (Turmschädel.)
Hesse, E. LXXXII. 117. (Netztransplantation.)
— LXXXII. 123. (Gefäßnaht.)
— LXXXV. 591. (Palpatorisches Symptom der Klappeninsufficienz bei Varicen.)
— und M. Hesse. LXXXIX. 611. (Gallensteine.)
— und W. Schaack. LXXXIX. 414. (Sapheno-femorale Anastomose bei Varicen.)
Hilgenreiner, H. LXXXVII. 384. (Fraktur am untern Ende der Tibia und Fibula.)
Hirano, T. LXXXVII. 223. (Einspritzungen ins Lungenparenchym.)
— LXXXVII. 238. (Freie Fascientransplantation zur Deckung von Thoraxwanddefekten.)
— LXXXVII. 252. (Fascienüberpflanzung zur Nahtsicherung von Lungenwunden.)
Hoffmann, A. LXXXVII. 332. (Quere Resektion des Hypopharynx und Oesophagus.)
Hofmann, E. LXXXIX. 250. (Nierentumoren.)
Hofmann, M. LXXXI. 102. (Pharyngotomie.)
— LXXXI. 118. (Stenosen nach Reposition eingeklemmter Dünndarmschlingen.)
Holst, L. v. LXXXVI. 419. (Stereo-Röntgenverfahren.)
Hoeniger, E. LXXXII. 484. (Tracheostenosis thymica.)
Horváth, N. LXXXIV. 27. (Oberschenkeldeformitäten nach Repos. der Lux. cox. cong.)
Hoeßli, H. XC. 168. (Xanthom der Haut und Sehnen.)
Hugel. LXXXIII. 606. (Peritonitis, Behandlung.)
Hugel, K. LXXXIII. 623. (Perforation, mikroskopische, der Gallenblase.)
Hüttl, Th. LXXXIV. 291. (Aktinomykose des Wurmfortsatzes.)

Janssen, P. XC. 111. (Elephantiasis penis-Operation.)
Jaroschy, W. LXXXIII. 379. (Chondrodystrophia foetalis.)
Jehn, W. XC. 290. (Chir. Behandlung der Lungentuberkulose.)
Jerchel, Walter. LXXXV. 419. (Endotheliom des Siebbeins.)
John, V. St. LXXXI. 734. (Hernia parasacralis postoperativa.)
Jourdan, S. LXXXII. 385. (Transperitoneale Operationen an der Wirbelsäule.)
Jüngling, O. XC. 649. (Pseudarthrosen im Kindesalter.)
Iwaschenzoff, G. und W. Lange. LXXXIX. 449. (Salvarsantherapie.)

Kantak, J. LXXXVIII. 380. (Nagelextension.)
Kaeß, W. LXXXII. 253. (Viskosität des Blutes bei Morbus Basedowii).
Kauert, W. LXXXII. 150. (Pseudarthrosen, Osteoplastik.)
Keller, K. LXXXVIII. 586. (Magentuberkulose.)
Keller, R. XC. 451. (Retroperitoneale Duodenalrupturen.)
Kielleuthner. LXXXVIII. 729. (Operation der Nierensteine.)
Kirchenberger, A. LXXXI. 586. (Mittelfußknochenbrüche.)
— LXXXI. 589. (Pleuritis, exsudative, Dauerdrainage unter die Haut.)
Kirschner, M. LXXXVI. 5. (Fascien-Uebertragung.)
Kirschner und H. Ströbel. LXXXIII. 475. (Nervennaht.)
Klaußner, F. LXXXVIII. 696. (Gastropexie.)
Klemm, P. LXXXIV. 352. (Osteomyelitis.)
Klopfer, E. LXXXIV. 499. (Fettransplantation, freie, in Knochenhöhlen.)

Digitized by Google

Klopfer, E. LXXXIX. 434. (Traumatische Epiphysenlösungen.)
Kolaczek, H. XC. 588. (Ostitis fibrosa.)
— XC. 609. (Branchiogenes Cystencarcinom.)
Kolb, K. LXXXII. 331. (Thyreogene Knochentumoren.)
— LXXXVIII. 1. (Pylorusausschaltung.
König, Fritz. LXXXV. 91. (Elfenbeinimplantation.)
Konjetzny, G. E. LXXXV. 455. (Chron. Gastritis und Magenulcus, Magenkrebsentwicklung.)
Kornew, P. LXXXV. 144. (Fascientransplantation.)
Krabbel, Max. LXXXV. 400. (Knochenhöhlenplombierung mit Fett.)
Kranz, P. LXXXII. 180. (Sekretion, innere, Kieferbildung und Dentition.)
Krecke, A. LXXXIII. 668. (Strumektomie.)
Kroh, F. LXXXVIII. 521. (Kavernenchirurgie.)
Kulenkampff, D. LXXXIII. 546. (Ohr. Radikaloperation in Lokalanästhesie.)
Küttner, H. LXXXII. 291. (Struma suprarenalis cystica haemorrhagica.)
Kuzmik, P. LXXXIV. 1. (Venektasien der unteren Extremität.)

Láng, K. LXXXIV. 226. (Stirnhöhleneiterungen.)
Lange, W. und G. Iwaschenzoff. LXXXIX. 449. (Salvarsantherapie.)
Langer, G. XC. 179. (Schädelverletzungen durch elektrischen Starkstrom.)
Läwen, A. LXXXIV. 411. (Ureterolithotomie.)
Lawroff, W. LXXXIX. 466. (Ersatz von Duradefekten durch Fascie.)
Lawrow, W. LXXXIII. 67. (Pleuraempyem.)
Leonhard. LXXXVII 125. (Schulter-, Ellenbogen- und Handgelenkstuberkulose.)
Lexer, K. LXXXVIII. 662. (Fibromatose der Mamma.)
Licini, C. LXXXII. 377. (Magensäfte, Einfluß auf lebende Organgewebe.)
Lieber, M. LXXXI. 61. (Verbrennungen.)
Lindner, H. LXXXII. 321. (Leberresektion.)
Linzenmaier und Brandes. LXXXII. 100. (Kongenitale Deformitäten.)
Liokumowitsch, S. LXXXIX. 637. (Chirurg. Nierenerkrankungen.)
Lischkiewitsch, G. LXXXVI. 238. (Hämoptoe. Entknochung der Brustwand.)
Lobenhoffer, W. LXXXIII. 484. (Scapularkrachen.)
— LXXXVII. 471. (Mesothoriumbehandlung maligner Tumoren.)
— LXXXVIII. 629. (Mesothoriumbehandlung maligner Tumoren.)
Lorenz, H. E. LXXXV. 599. (Branchiogenes Carcinom.)
Lotheissen. LXXXI. 1. (Lebertuberkulose.)
— LXXXI. 42. (Novojodinpaste.)
Luce, G. LXXXII. 155. (Carcinome des Wurmfortsatzes.)

Madlener. LXXXIII. 620. (Peritonitis, gallige.)
Magula, M. LXXXIX. 487. (Stichverletzungen des Magens und Darms.)
Mandel. LXXXIII. 653. (Geschwülste, entzündliche, des Bauches.)
Massenbacher, J. LXXXVIII. 69. (Fascientumoren.)
Matthey, A. L. LXXXIII. 361. (Hernien der Adnexe, eingeklemmte.)
Mau, C. LXXXVIII. 320. (Tuberkelbacillen im Blut bei chirurg. Tuberkulose.)
Menzel, A. LXXXVI. 253. (Mediastinalstarre.)
Meyer, A. W. LXXXIII. 520. (Lokal- und Nervenleitungsanästhesie.)
— LXXXIII. 528. (Frakturen der Gelenke.)
Meyer, F. LXXXIX. 276. (Variköser Symptomenkomplex.)
Meyer, H. LXXXV. 28. (Tuberkulosebehandlung mit Tuberkulin Rosenbach.)
Molineus. LXXXII. 96. (Amputation bei Gangrän.)
Morgenstern, K. LXXXII. 508. (Ankylosen der Interphalangealgelenke.)
Müller, E. LXXXIII. 589. (Klauenhohlfuß.)
Müller, Eugen. LXXXV. 424. (Plattfußoperation.)
Müller, W. LXXXIV. 511. (Lymphangiom.)
Mulley, K. LXXXI. 536. (Frakturen des Radiusköpfchens.)
Mutschenbacher, Th. LXXXIV. 208. (Operationen, plastische.)

Digitized by Google

Nägele, O. LXXXVIII. 356. (Enterostomie.)
Naegeli, Th. XC. 351. (Serologische Reaktion des Blutes nach Thorakoplastik.)
Nägelsbach, E. LXXXIII. 489. (Blutbild nach Strumektomie.)
Nast-Kolb, A. LXXXVI. 387. (Stichverletzung des Herzens.)
Nußbaum, A. LXXXVII. 21. (Hüftgelenkstuberkulose.)
— LXXXVIII. 183. (Arthrodese des Fußgelenks.)

Obál, F. LXXXIV. 201. (Typhlitis.)
Oehler, F. LXXXIX. 223. (Kongenitaler Nierendefekt und Nierendystopie.)
Oehler, J. LXXXIII. 157. (Basedowstruma.)
— LXXXVII. 593. (Rectumcarcinome.)

Pagenstecher, E. LXXXII. 310. (Röntgenverbrennungen.)
Pamperl, R. LXXXVII. 413. (Kropfoperationen.)
Pegger, H. LXXXI. 138. (Abrißfraktur des Trochanter minor.)
Persch, R. LXXXI. 703. (Lungentuberkulose, künstlicher Pneumothorax.)
Perthes, G. XC. 515. (Hirschsprung'sche Krankheit, Colonresektion.)
Peterka, H. LXXXI. 436. (Aethylchloridbzw. Kelennarkose.)
— LXXXI. 490. (Verletzung der Vena jugularis interna.)
— LXXXI. 721. (Kniegelenkstuberkulose.)
— LXXXI. 728. (Recidiv der chir. Tuberkulose.)
Petraschewskaja, G. LXXXIX. 506. (Peritonitis, paratyphöse.)
— LXXXIX. 516. (Magen- und Duodenalgeschwür, perforiertes.)
Petrén, G. LXXXIV. 606. (Lungenembolie nach Operationen.)
Pettenkofer, W. LXXXIII. 615. (Darmparese resp. -paralyse, postoperative.)
Pikin, F. LXXXIX. 502. (Peritonitisbehandlung.)
Pollatschek, E. LXXXIV. 114. (Kehlkopfoperationen.)
Ponomareff, S. LXXXII. 131. (Verletzungen des Kniegelenks.)
— LXXXIX. 682. (Subkut. Nierenrupturen.)
Propping, K. LXXXIII. 369. (Regenerierung des Choledochus.)

Rapp, L. LXXXVII. 576. (Retroperitoneales Ganglioneurom.)
Raskay, D. LXXXIV. 33. (Harnröhrenstrikturen.)
Rauch, F. LXXXV. 654. (Epilepsie. Operative Behandlung.)
— LXXXVI. 403. (Varicositäten und Ulcera cruris, operative Behandlung.)
v. Redwitz, E. LXXXVII. 477. (Gefäßveränderungen am erkrankten Wurmfortsatz.)
— LXXXVIII. 619. (Tetanus, Behandlung.)
— LXXXVIII. 725. (Hernia pectinea.)
Reich, A. LXXXVII. 317. (Mesenterielle Gefäßverschlüsse und Darminfarkte.)
— XC. 619. (Echte Kehlsackbildung.)
— XC. 631. (Schnellende Schulter.)
— und Blauel. LXXXII. 475. (Trachealstenose, künstliche, Einfluß auf die Schilddrüse.)
— — LXXXIII. 225. (Kropferzeugung, künstliche.)
Reimann, G. LXXXV. 633. (Marmorek-Antituberkulose-Serum.)
Retzlaff, O. LXXXIII. 46. (Fremdkörper des Darmes und Wurmfortsatzes.)
Robič, H. LXXXI. 493. (Streifschuß des Herzens.)
Rona, D. LXXXIV. 122. (Lymphangioma cysticum mesenterii.)
Rorschach, H. LXXXIII. 451. (Tumoren der Zirbeldrüse.)
Rosenfeld, H. LXXXIV. 563. (Schenkelhernien, eingeklemmte.)
Rowntree, L. G. und W. E. Dandy. LXXXVII. 539. (Peritoneale und pleurale Resorption. Beziehungen zu der Lagerungsbehandlung.)
Ritter, C. LXXXVIII. 253. (Retrograde Incarceration.)
— LXXXVIII. 490. (Trepanation zur Extraktion von Geschossen aus dem Gehirn.)
Rittershaus. LXXXV. 641. (Leberechinokokken.)

Saar, G. Freih. v. LXXXI. 519. (Abschälungsfraktur des Capitulum humeri.)
— und E. Färber. LXXXI. 173. (Fußgelenkresektion.)

Digitized by Google

Safranek, J. LXXXIV. 126. (Nasenhöhlen und Nasennebenhöhlen, primäre, bösartige Geschwülste.)
Sardemann, E. XC. 157. (Aktinomykose.)
Sauerbruch. XC. 247. (Lungentuberkulose, extrapleurale Plombierung.)
Schaack, W. und E. Hesse. LXXXIX. 414. (Sapheno-femorale Anastomose bei Varicen.)
Schelbert. XC. 410. (Quere Resektion des Larynx und Oesophagus.)
Schiller, K. v. LXXXIV. 151. (Hyperämiebehandlung.)
Schloffer, H. LXXXVI. 265. (Turmschädel.)
Schloeßmann. XC. 531. (Chirurg. Erkrankungen durch Askariden.)
Schmerz, H. LXXXI. 499. (Herzverletzungen.)
— LXXXI. 709. (Lokaler Tetanus.)
— LXXXI. 634. (Röntgenradiotherapie der chirurg. Tuberkulose.)
Schmidt, J. LXXXII. 36. (Hodenchirurgie.)
Schmidt, J. E. LXXXVIII. 301. (Tumoren der Glandula carotica.)
Schmitt, A. LXXXIII. 639. (Coecum mobile.)
— LXXXVIII. 700. (Appendikostomie.)
Schubert, A. LXXXII. 269. (Trachealverdrängung bei Thymus hyperplasticus.)
Schulze, Fr. LXXXII. 207. (Glykosurie bei Morbus Basedow.)
Schumacher. XC. 388. (Operation bei Lungenembolie.)
Schwarz, E. LXXXIV. 537. (Kniegelenkspalt, Verschmälerung bei vollständiger Verlagerung des Meniscus.)
— LXXXVII. 685. (Coxa vara congenita.)
— LXXXVII. 709. (Spontane Epiphysenlösung des Schenkelkopfes.)
— LXXXVIII. 125. (Schenkelhalsfraktur des Kindes.)
Schwarzwald, R. Th. LXXXVIII. 287. (Pyelographie.)
Seemann, LXXXVII. 146. (Wirbelsäuletuberkulose.)
Segale, S. LXXXVII. 259. (Synovialmembran und Gelenkkapsel. Regeneration.)
— LXXXVII. 299. (Regeneration der Kniegelenkkapsel nach Totalexstirpation.)
Seidel, H. LXXXV. 239. (Pankreasnekrose.)
Sick, C. und E. Fraenkel. LXXXV. 687. (Peritonitis, gallige.)
Sievers, R. LXXXV. 1. (Autoplast. Phalangentausch.)
Simon, H. LXXXIII. 149. (Riedel'sche Struma nach Strumektomie.)
Simon, L. LXXXIII. 26. (Magen- und Duodenalulcera.)
Sjövall, E. und G. Frising. LXXXIII. 1. (Enteritis, phlegmonöse, in Duodenum und Anfangteil des Jejunums.)
Smoler, F. LXXXII. 494. (Unterbindung der Carotis communis.)
Sonntag, E. LXXXII. 454. (Serumdiagnostik der Echinococcusinfektion.)
— LXXXVI. 327. (Lebercysten.)
Stassoff, B. LXXXIX. 527. (Kompensatorische Vorgänge bei Darmresektionen.)
— LXXXIX. 621. (Milzstichverletzungen.)
Staub, H. XC. 257. (Röntgendiagnostik bei der mech. Therapie der Lungentuberkulose.)
Steimker, W. LXXXII. 617. (Hernia supravesicalis externa und Hernia ventralis lateralis.)
Stierlin. LXXXVIII. 121. (Décollement traumatique der Bauchdecken.)
Stoecklin, W. LXXXVII. 641. (Frakturen des Capitulum und Collum radii.)
Stoltz, C. LXXXVIII. 452. (Operation der Aneurysmen.)
Strauß, F. LXXXVI. 395. (Unterbindung der Art. iliaca comm. und ext.)
Strauß, N. LXXXVIII. 637. (Lungenembolie als Spätunfallsfolge.)
Streißler, E. LXXXI. 741. (Douglas Abscesse.)
— und H. di Gaspero. LXXXI. 774. (Kleinhirn-Gliacyste.)
Stroebel. LXXXIII. 718. (Micrococcus tetragenes bei Bakteriämien.)
Ströbel, H. LXXXVIII. 704. (Talmaoperation und Cardiolyse.)
— und Kirschner. LXXXIII. 475. (Nervennaht.)
Stubenrauch. LXXXIII. 608. (Enterostomie.)
Stubenrauch, v. LXXXVIII. 712. (Milzpunktion.)
— LXXXVIII. 714. (Netznekrose nach Bauchoperationen.)

Digitized by Google

Syring. LXXXII. 695. (Coecum-Dünndarm-Volvulus in eingeklemmter Hernie.)
— LXXXVII. 88. (Fußgelenkstuberkulose.)

Tyovity, N. LXXXIV. 299. (Magengeschwülste, gutartige.)

Udvarhelyi, K. LXXXIV. 153. (Gehirnabscesse durch Mittelohreiterung.)
Unterberg, H. LXXXIV. 251. (Cystitiden, operative Heilung.)

Valentin, B. LXXXV. 124. (Enchondron der Wirbelsäule.)
— LXXXV. 574. (Fascientransplantation.)
Verebély, T. LXXXIV. 13. (Zottenkropf.)

Walther, H. E. XC. 358. (Phrenikotomie.)
Wegner. LXXXVIII. 273. (Luxation des Fußes im Talocruralgelenk.)
Weil, S. LXXXVIII. 56. (Angiome, peritendinöse.)
Welter, A. LXXXII. 435. (Echinokokkenkrankheit.)
— LXXXV. 45. (Röntgendiagnostik der Dickdarmerkrankungen.)
Wenczel, Th. LXXXIV. 37. (Thrombosen und Embolien nach gynäkolog. Operationen.)
Wenglowski, R. LXXXVIII. 604. (Halsfisteln.)
Wiedemann, H. LXXXIX. 594. (Verdauung und Resorption bei anormalem Gallenzufluß.)
— LXXXIX. 599. (Transplantation d. Papilla Vateri.)
— LXXXIX. 605. (Stichverletzungen der Gallenblase.)
— und N. Dobrowolskaja, LXXXIX. 700. (Intraperitoneale Harnblasenrupturen.)
Willems, W. LXXXVI. 223. (Dermoidcyste der Mesoappendix.)
Wittek, A. LXXXI. 694. (Sonnenbehandlung der chirurg. Tuberkulose.)

Zaaijer, J. H. LXXXIII. 419. (Resektion, transpleurale, eines Cardiacarcinoms.)
Zeidler, H. LXXXIX. 354. (Herzchirurgie.)
Zimmermann, A. LXXXV. 646. (Thoraxkompression mit Stauungsblutungen.)
Zipper, J. LXXXI. 155. (Fett-Transplantation.)
Zondek, M. LXXXII. 288. (Nephrotomie.)
Züllig, J. LXXXII. 531. (Wunddiphtherie.)

Digitized by Google

Sachverzeichnis.

zu Band LXXXI—XC.

Abdomen. 301 perforierende Stichverletzungen des Magens und Darms. LXXXIX. 487. *(M. Magula.)*

Abrißfraktur, isolierte, des Trochanter minor. LXXXI. 138. *(H. Pegger.)*

Abscesse des Gehirns, durch Mittelohreiterung. LXXXIV. 163. *(K. Udvarhelyi.)*

— Douglas-Abscesse, operative Behandlung. LXXXI. 741. *(E. Streißler.)*

Abschälungsfraktur des Capitulum humeri. LXXXI. 519. *(G. Frhr. v. Saar.)*

Achillotenotomie, offene bei schweren Plattfüßen. LXXXVIII. 157. *(H. Els.)*

Adnexe, sog. eingeklemmte Hernien ders. LXXXIII. 361. *(A. L. Matthey.)*

Adrenalinglykosurie und alimentäre Glykosurie bei Morbus Basedow und ihre operative Beeinflussung. LXXXII. 207. *(F. Schulze.)*

Aether- und Isopral-Aether-Narkosen, intravenöse. LXXXIII. 173. *(W. Graef.)*

Aethylchlorid- bzw. Kelennarkose. LXXXI. 436. *(H. Peterka.)*

Aktinomykose. Behandlung mit Röntgenstrahlen. XC. 157. *(E. Sardemann.)*

— des Wurmfortsatzes. LXXXIV. 291. *(Th. Hüttl.)*

Amidoazotoluol und Scharlachrot. LXXXIII. 127. *(N. Dobrowolskaja.)*

Amputation bei Gangrän. LXXXII. 96. *(Molineus.)*

Amputationen und Exartikulationen. Veränderungen des Blutes und der blutbildenden Organe nach dens. LXXXVI. 446. *(W. Schaack.)*

Anästhesie, Lokal- und Nervenleitungs-A. LXXXIII. 520. *(A. W. Meyer.)*

Anastomose der Gefäße s. Venennaht.

— sapheno-femorale bei Varicen. LXXXIX. 414. *(E. Hesse* und *W. Schaack.)*

Aneurysmen, Wahl der Operationsmethode bei dens. LXXXVIII. 452. *(C. Stoltz.)*

— LXXXV. 596. *(N. Dobrowolskaja.)*

Angiome, peritendinöse. LXXXVIII. 56. *(S. Weil.)*

Ankylosen, kongenitale, hereditäre, der Interphalangealgelenke. LXXXII. 508. *(K. Morgenstern.)*

Antituberkulose-Serum Marmorek. LXXXV. 633. *(G. Reimann.)*

Anurie, calculöse, doppelseitige Ureterolithotomie. LXXXIV. 411. *(A. Läwen.)*

Anus praeternaturalis definitivus LXXXVI. 177. *(W. Carl.)*

Appendicitis, akute, Operationen. LXXXVII. 631. *(G. O. Hagmaier.)*

— zirkumskripte und diffuse eitrige Peritonitis im Gefolge ders. XC. 99. *(Haeberlin.)*

— der Frauen. LXXXIV. 273. *(J. Fonyo.)*

— Operationen, Resultate von 601. LXXXIV. 481. *(J. Denk.)*

— — Thrombosen und Embolien nach dens. LXXXII. 345. *(P. Bull.)*

— Diffuse Peritonitis infolge ders. LXXXIX. 511. *(N. Boljarski.)*

— Spätblutungen bei ders. LXXXIII. 294. *(Hauch.)*

— Unterbindung der Vena ileocolica bei mesenterialer Pyämie nach ders. LXXXVI. 314. *(H. Braun.)*

Digitized by Google

Appendikostomie bei schwerer Colitis. LXXXVIII. 700. *(A. Schmitt.)*
Appendix und weibliche Genitalien. LXXXIV. 47. *(M. Bogdánovitsch.)*
Arteria brachialis, partielle Naht ders. und zirkuläre Naht der Arteria femoralis. LXXXIII. 56. *(H. Fowelin.)*
— femoralis. Wahl der Operationsmethode. LXXXVIII. 452. *(C. Stoltz.)*
— — zirkuläre Naht ders. und partielle Naht der Arteria brachialis. LXXXIII. 56. *(H. Fowelin.)*
— iliaca communis und externa. Unterbindung ders. LXXXVI. 395. *(F. Strauß.)*
Arthrodese des Fußgelenks. LXXXVIII. 183. *(Nußbaum.)*
Askariden, chirurg. Erkrankungen. XC. 531. *(Schloeßmann.)*
Atrophie, stenosierende, der Prostata. XC. 490. *(J. Dubs.)*

Bakteriämien, Micrococcus tetragenes als Erreger. LXXXIII. 718. *(Stroebel.)*
Basedow'sche Krankheit. Experimentelle Erzeugung. LXXXVIII. 647. *(H. L. Baum.)*
— — histologisches Bild der Basedowstruma. LXXXIII. 156. *(J. Oehler.)*
— — alimentäre Glykosurie und Adrenalinglykosurie bei ders. und ihre operative Beeinflussung. LXXXII. 207. *(F. Schulze.)*
— — Blutzuckergehalt bei ders. und thyreogene Hyperglykämie. LXXXII. 236. *(M. Flesch.)*
— — Thymus und Schilddrüse in ihren wechselseitigen Beziehungen zu derselben. LXXXVI. 509. *(W. Capelle* und *R. Bayer.)*
— — Viskosität des Blutes bei ders. LXXXII. 253. *(W. Kaeß.)*
Basedowstruma, histologisches Bild. LXXXIII. 156. *(J. Oehler.)*
Basedowthymus, Histologie desselben. LXXXII. 408. *(R. Bayer.)*
Bauchdecken. Décollement traumatique ders. LXXXVIII. 121. *(Stierlin.)*
Bauchgeschwülste, entzündliche. LXXXIII. 652. *(Mandel.)*
Bauchhöhle, chirurgische Eingriffe in ders. bei Kindern. LXXXIV. 61. *(D. Balás.)*
Bauchoperationen. Netznekrose nach dens. LXXXVIII. 714. *(v. Stubenrauch.)*
Bier'sche Stauungshyperämie, zur Behandlung inficierter Verletzungen des Kniegelenks. LXXXII. 131. *(S. Ponomareff.)*
Bicepskopf, Ruptur der Sehne dess. XC. 635. *(E. Borchers.)*
Blasenbrüche. LXXXIV. 102. *(M. Chudovszky.)*
Blasencurettage und zeitweilige Blasenfistel bei rebellischen Cystitiden. LXXXIV. 251. *(H. Unterberg.)*
Blasendivertikel, angeborenes, radikale Behandlung. LXXXIII. 320. *(J. M. van Dam.)*
Blasenfistel, zeitweilige, und Blasencurettage bei rebellischen Cystitiden. LXXXIV. 251. *(H. Unterberg.)*
Blutbild, bei Strumen und Beeinflussung durch Strumektomie. LXXXIII. 489. *(E. Nägelsbach.)*
Blut-Reaktion, serolog., nach der extrapleuralen Thorakoplastik. XC. 351. *(Naegeli.)*
Blutstillung bei Leberoperationen. LXXXVIII. 466. *(K. Borszéky* und *A. Báron.)*
— bei Verletzung der großen Halsgefäße mit Hilfe der Aufklappung des Manubrium sterni. LXXXVIII. 231. *(v. Hacker.)*
Blutveränderung nach Amputationen und Exartikulationen. LXXXVI. 446. *(W. Schaack.)*
Blutviskosität bei Morbus Basedowii. LXXXII. 253. *(W. Kraeß.)*
Blutzuckergehalt bei Morbus Basedowii und thyreogene Hyperglykämie. LXXXII. 236. *(M. Fresch.)*
Branchiogenes Carcinom. LXXXV. 599. *(H. G. Lorenz.)*
— Cystencarcinom, XC. 609. *(H. Kolaczek.)*
Bronchitis, akute, traumatische Entstehung ders. LXXXI. 594. *(O. M. Chiari.)*
Brüche der Harnblase. LXXXIV. 102. *(M. Chudovszky.)* — LXXXI. 240. *(H. Finsterer.)*
Brustwand, Entknochungen ders. bei Hämoptoe. LXXXVI. 238. *(G. Lischkiewitsch.)*

Digitized by Google

Capitulum und Collum radii. Frakturen. LXXXVII. 641. *(W. Stoecklin.)*
— humeri, Abschälungsfraktur. LXXXI. 519. *(G. Frhr. v. Saar.)*
Carcinom, branchiogenes LXXXV. 599. *(H. E. Lorenz.)*
— — Cystencarc. XC. 609. *(H. Kolaczek.)*
— des Hypopharynx. Quere Resektion des Hypopharynx und Oesophagus mit Exstirpation des Larynx. LXXXVII. 332. *(A. Hoffmann.)*
Carcinome des Magens. LXXXIV. 421. *(W. Altschul.)*
— des Wurmfortsatzes. LXXXII. 155. *(G. Luce.)*
Cardiacarcinom, erfolgreiche transpleurale Resektion. LXXXIII. 419. *(J. H. Zaaijer.)*
Cardiolyse u. Talmaoperation. LXXXVIII. 704. *(H. Ströbel.)*
Carotis communis, Unterbindung. LXXXII. 494. *(F. Smoler.)*
Carotisdrüsentumor. LXXXI. 599. *(O. M. Chiari.)*
Chirurgie der Lunge und Pleura. LXXXVIII. 671. *(Graser.)*
Chloro-Sarkom des Oberkiefers. LXXXI. 190. *(H. Finsterer.)*
Choledochus, Regenerierung nach Einlegung eines T-Rohres. LXXXIII. 369. *(K. Propping.)*
Circulus vitiosus, chronischer, nach Gastroenterostomie. LXXXI. 341. *(H. Finsterer.)*
C-Knorpel-Verletzungen. LXXXIII. 688. *(E. Barneau.)*
Chondrodystrophia foetalis, LXXXIII. 379. *(W. Jaroscky.)*
Coecum-Dünndarm-Volvulus in eingeklemmter Hernie. LXXXII. 695. *(Syring.)*
— mobile. LXXXIII. 639. *(A. Schmitt.)* — LXXXIII. 642. *(L. Burkhardt.)*
Colitis, Appendikostomie. LXXXVIII. 700. *(A. Schmitt.)*
Collum und Capitulum radii. Frakturen ders. LXXXVII. 641. *(W. Stoecklin.)*
Colonresektion, abdomino-anale, bei Hirschsprung'scher Krankheit. XC. 515. *(G. Perthes.)*
Coxa vara congenita. LXXXVII. 685. *(E. Schwarz.)*
Curettage der Blase und zeitweilige Blasenfistel bei Cystitiden. LXXXIV. 251. *(H. Unterberg.)*
Cysten der Leber, solitäre, nicht parasitäre. LXXXVI. 327. *(E. Sonntag.)*
Cystencarcinom, branchiogenes. XI. 609. *(H. Kolaczek.)*
Cystitiden, rebellische, Heilung mittelst Blasencurettage und zeitweiliger Blasenfistel. LXXXIV. 251. *(H. Unterberg.)*
Cystitis, Polypenbildung am Orificium urethrae der weiblichen Harnblase. LXXXI. 150. *(J. Hertle.)*

Darminfarkte und mesenterielle Gefäßverschlüsse. LXXXVII. 317. *(A. Reich.)*
Darm- und Magenverletzungen. LXXXIX. 487. *(M. Magula.)*
Darmparalyse resp. -parese, postoperative. LXXXIII. 615. *(W. Pettenkofer.)* — LXXXIII. 615. *(W. Pettenkofer.)*
Darmresektionen, kompensat. Vorgänge bei dens. LXXXIX. 527. *(B. Stassoff.)*
Darmverschluß, doppelter (Kombinationsileus). LXXXI. 361. *(H. Finsterer.)*
Darm- und Wurmfortsatz, Fremdkörper ders. LXXXIII. 46. *(O. Retzlaff.)*
Dauerdrainage unter die Haut bei exsudativer Pleuritis. LXXXI. 589. *(A. Kirchenberger.)*
Dauerinfusionen, intravenöse. LXXXVIII. 609. *(Burkhardt.)*
Daumen, von Geburt abnorm stehender. Operatives Verfahren, um dens. den andern Fingern gegenüberstellbar zu machen. LXXXVIII. 566. *(H. Biesenberger.)*
Décollement traumatique der Bauchdecken. LXXXVIII. 121. *(Stierlin.)*
Defekte der Dura. Ersatz durch Fascie. LXXXIX. 466. *(W. Lawroff.)*
— der Thoraxwand. Deckung durch freie Fascientransplantation. LXXXVII. 238. *(T. Hirano.)*
— der Harnröhre, Ersatz durch Wurmfortsatz. LXXXIII. 679. *(O. v. Angerer.)*
— kongenitale, der Nieren und kongenitale Nierendystopie. LXXXIX. 223. *(J. Oehler.)*
Deformitäten, kongenitale, Bedeutung extrachorialer Fruchtentwicklung für die Entstehung ders. LXXXII. 100. *(Linzenmeier* und *Brandes.)*

Digitized by Google

Dentition, innere Sekretion und Kieferbildung. LXXXII. 180. *(P. Kranz.)*
Dermoidcyste zwischen den Blättern der Mesoappendix. LXXXVI. 223. *(W. Willems.)*
Dermoide und kongenitale Epidermoide. LXXXVIII. 92. *(L. Cederbaum.)*
— des Mundbodens. LXXXIII. 332. *(R. Hassel.)*
Desinfektion der Hände und Handschuhverletzungen. LXXXIII. 212. *(F. Ahlfeld.)*
Dickdarm, Gleitbrüche. LXXXI. 198. *(H. Finsterer.)*
— Ausschaltung, Spätzustände nach ders. LXXXIV. 339. *(B. v. Beck.)*
— Erkrankungen. Röntgendiagnostik. LXXXV. 45. *(A. Welter.)*
— Volvulus. LXXXV. 58. *(Ed. Bundschuh.)*
Dilatation, atonische, des Nierenbeckens und Harnleiters. LXXXVIII. 279. *(R. Bachrach.)*
— starre, des Thorax. LXXXIII. 671. *(H. Doerfler.)*
Divertikel der Blase, angeborenes, radikale Behandlung. LXXXIIII. 320 *(J. M. van Dam.)*
— erworbene, der Flexura sigmoidea. LXXXIII. 627. *(C. Eisenberg.)*
Douglas-Abscesse. operative Behandlung. LXXXI. 741. *(E. Streißler.)*
Dünndarmschlingen im Mesocolonschlitz, chronischer Circulus vitiosus nach Gastroenterostomie. LXXXI. 341. *(H. Finsterer.)*
— eingeklemmte, Stenosen an Stelle der Schnürfurchen nach Reposition ders. LXXXI. 118. *(M. Hofmann.)*
Duodenal- und Magengeschwür, perforiertes. Behandlung. LXXXIX. 516. *(G. Petraschewskaja.)* — LXXXIII. 26. *(L. Simon.)*
— — Experimentelle Erzeugung. XC. 1. *(W. Gundermann.)*
Duodenalrupturen, retroperitoneale, XI. 451. *(R. Keller.)*
Duodenum und Anfangsteil des Jejunums, phlegmonöse Enteritis. LXXXIII. 1. *(G. Frising* und *E. Sjövall.)*
Duodenum und Magen, Mobilisation und Verlagerung dess. bei Operationen am Magen und unteren Abschnitt der Speiseröhre. LXXXIV. 305. *(H. Brun.)*
Duradefekte. Ersatz durch Fascie. LXXXIX. 466. *(W. Lawroff.)*
Dystopie der Nieren, kongenitale und kongenitaler Nierendefekt. LXXXIX. 223. *(J. Oehler.)*

Echinococcusinfektion, Serumdiagnostik. LXXXII. 454. *(E. Sonntag.)*
Echinokokkenkrankheit. LXXXII. 435. *(A. Welter.)*
Echinokokken der Leber, spontane Vereiterung ders. LXXXV. 641. *(Rittershaus.)*
Ectopia testis. LXXXIV. 106. *(A. Fischer.)*
— — perinealis. LXXXIII. 86. *(W. Gundermann.)*
Eiterungen der Stirnhöhle, abscedierende. LXXXIV. 226. *(K. v. Láng.)*
Einspritzungen ins Lungenparenchym. LXXXVII. 223. *(T. Hirano.)*
Elephantiasis penis, operative Behandlung durch Drainage mit implantierten Venenstücken. XC. 111. *(P. Janssen.)*
Elfenbeinimplantation zum Ersatz von Knochen- und Gelenkenden. LXXXV. 91. *(Fritz König.)*
Ellenbogengelenkstuberkulose. Behandlung und Erfolge. LXXXVII. 125. *(Leonhard.)*
Embolien der Lunge als Spätunfallsfolge. LXXXVIII. 637. *(M. Strauß.)*
— — obturierende, postoperative. LXXXIV. 606. *(G. Petrén.)*
— und Thrombosen nach Appendicitis-Operationen. LXXXII. 345. *(P. Bull.)*
— — nach gynäkologischen Operationen. LXXXIV. 37. *(Th. v. Wenczel.)*
Enchondrom der Wirbelsäule. LXXXV. 124. *(Bruno Valentin.)*
Endotheliom des Siebbeins. LXXXV. 419. *(Walter Jerchel.)*
End-zu-Seit-Gefäßanastomose. LXXXIX. 428. *(N. Dobrowolskaja.)*
Enteritis, phlegmonöse im Duodenum und Anfangsteil des Jejunums. LXXXIII. 1. *(G. Frising* und *E. Sjövall.)*

Digitized by Google

Enterostomie, temporäre, bei Peritonitis. LXXXIII. 608. *(v. Stubenrauch.)*
— nach v. Hofmeister's Spicknadelmethode. LXXXVIII. 356. *(O. Nägele.)*
Entknochungen der Brustwand bei Hämoptoe. LXXXVI. 238. *(G. Lischkiewitsch.)*
Entzündung, akute, des Pankreas. LXXXII. 596. *(F. v. Fáykiss.)*
Epidermoide, kongenitale, und Dermoide. LXXXVIII. 92. *(L. Cederbaum.)*
Epiphysenlösung, spontane, (intracapsuläre Schenkelhalsfraktur?) im Kindesalter. LXXXVII. 709. *(E. Schwarz.)*
— traumatische. LXXXIX. 434. *(E. Klopfer.)*
Epilepsie. Operative Behandlung. LXXXV. 654. *(F. Rauch.)*
Epithelwachstum. Einfluß des Rohparaffinöls. LXXXV. 715. *(Fr. Eßlinger.)*
Exartikulationen und Amputationen. Veränderung des Blutes und der blutbildenden Organe nach dens. LXXXVI. 446. *(W. Schaack.)*
Exstirpation der Kniegelenkkapsel, totale, Regeneration nach ders. LXXXVII. 299. *(C. Segale.)*
Extensions- und Flexionsfraktur am unteren Ende der Tibia und Fibula. LXXXVII. 384. *(H. Hilgenreiner.)*
Extremität, untere. Erworbener Riesenwuchs LXXXIX. 269. *(W. Bigler.)*
— — Venektasien ders. LXXXIV. 1. *(P. Kuzmik.)*
— — Zirkulationsstörungen nach Unterbindung der Arteria iliaca communis und externa. LXXXVI. 395. *(F. Strauß.)*

Fascientransplantation, freie. LXXXV. 144. *(P. Kornew.)*
— — zur Deckung von Thoraxwanddefekten. LXXXVII. 238. *(T. Hirano.)*
— — Ersatz von Duradefekten. LXXXIX. 466. *(W. Lawroff.)*
— homoioplastische. LXXXV. 574. *(B. Valentin.)*
— — zur Nahtsicherung von Lungenwunden. LXXXVII. 252. *(T. Hirano.)*
— — gegenwärtiger Stand und die nächsten Aussichten ders. LXXXVI. 5. *(M. Kirschner.)*
Fascientumoren. LXXXVIII. 69. *(J. Massenbacher.)*
Femur, atrophischer, typische Frakturen. LXXXII. 651. *(M. Brandes.)*
— — typische Frakturen desselben. LXXXVIII. 580. *(M. Brandes.)*
— Deformitäten nach Reposition angeborener Hüftgelenksluxationen. LXXXIV. 27. *(M. Horvath.)*
Fett-Transplantation. LXXXI. 155. *(J. Zipper.)*
Fibromatose der Mamma. LXXXVIII. 662. *(K. Lexer.)*
Fibula und Tibia. Extensions- und Flexionsfraktur am unteren Ende derselben. LXXXVII. 384. *(H. Hilgenreiner.)*
Finger, Autoplastischer Phalangentausch. LXXXV. 1. *(R. Sievers.)*
— s. Daumen.
Flexura sigmoidea, erworbene Divertikel. LXXXIII. 627. *(C. Eisenberg.)*
— — und Ileum, Spätzustände nach Dickdarmausschaltung. LXXXIV. 339. *(B. v. Beck.)*
Frakturen des Radiusköpfchens. LXXXI. 538. *(K. Mulley.)*
— des Schenkelhalses des Kindes. LXXXVIII. 125. *(E. Schwarz.)*
— am unteren Ende der Tibia und Fibula. LXXXVII. 384. *(H. Hilgenreiner.)*
— des Mittelfußes, mehrfache, LXXXI. 586. *(A. Kirchenberger.)*
— des Capitulum und Collum radii. LXXXVII, 641. *(W. Stoecklin.)*
— typische, des atrophischen Femur. LXXXII 651. *(M. Brandes.)* — LXXXVIII. 580. *(Brandes.)*
— der Gelenke. LXXXIII. 529. *(A. W. Meyer.)*
— des Radius, irreponible. LXXXIII. 684. *(C. Eisenberg.)*
— schlecht geheilte, mit dem Osteoklasten behandelte. LXXXI. 555. *(F. Ascher.)*
Fremdkörper, Lagebestimmung ders. mit Hilfe des Stereo-Röntgenverfahrens. LXXXVI. 419. *(L. v. Holst.)*
— des Darmes und Wurmfortsatzes. LXXXIII. 46. *(O. Retzlaff.)*
Fuß. Luxation im Talocruralgelenk nach oben. LXXXVIII. 273. *(Wegner.)*

Digitized by Google

Fußfunktion und -wachstum. Einfluß von Fußskelettoperationen auf dies. LXXXV. 440. *(Otto Hahn.)*
Fußgelenk. Arthrodese. LXXXVIII. 183. *(A. Nußbaum.)*
— Resektion mittels Längsschnittes. LXXXI. 173. *(E. Färber* und *G. Freih. v. Saar.)*
— Tuberkulose. Behandlung und Erfolge. LXXXVII. 88. *(Syring.)*
Fußskelettoperationen. Einfluß auf Fußwachstum und -funktion. LXXXV. 440. *(Otto Hahn.)*
Fuß und Hand, pigmentierte riesenzellenhaltige Xantosarkome an dens. LXXXIV. 546. *(W. Hartert.)*

Gallenableitung in versch. Abschnitte des Verdauungstractus. Transplantation der Papilla Vateri. LXXXIX. 599. *(H. Wiedemann.)*
Gallenblase, mikroskopische Perforation. LXXXIII. 623. *(K. Hugel.)*
— Stichverletzungen LXXXIX. 605. *(H. Wiedemann.)*
Gallensteine. LXXXIX. 611. *(E. Hesse* und *M. Hesse.)*
Gallenwege, gallige Peritonitis ohne Perforation ders. LXXXIII. 620. *(Madlener.)*
Gallenzufluß, anormaler, in den Verdauungsapparat. LXXXIX. 594. *(H. Wiedemann.)*
Ganglioneurom, retroperitoneales. LXXXVII. 576. *(L. Rapp.)*
Gangrän, Amputation. LXXXII. 96. *(Molineus.)*
Gastritis, chronische, und Magenkrebsentwicklung. LXXXV. 455. *(G. Ernst Konjetzny.)*
Gastroenterostomie, chronischer circulus vitiosus. LXXXI. 341. *(H. Finsterer.)*
— bei Magenoperationen. LXXXI. 266. *(H. Finsterer.)*
Gastropexie. LXXXVIII. 696. *(F. Klaußner.)*
Gefäßanastomose, End-zu-Seit. LXXXIX. 428. *(N. Dobrowolskaja.)*
— eine das Lumen erweiternde Methode der Venennaht. LXXXVI. 426. *(N. Dobrowolskaja.)*
Gefäßnaht. LXXXII. 123. *(E. Hesse.)*
Gefäßveränderungen am erkrankten Wurmfortsatze. LXXXVII. 477. *(E. v. Redwitz.)*
Gefäßverschlüsse, mesenterielle und Darminfarkte. LXXXVII. 317. *(A. Reich.)*
Gehirnabscesse, durch Mittelohreiterung. LXXXIV. 163. *(K. Udvarhelyi.)*
Gehirn. Primäre Trepanation zum Zweck der Extraktion von Geschossen aus dems. LXXXVIII. 490. *(C. Ritter.)*
Gelenkerkrankungen, gonorrhoische. LXXXIX. 405. *(Th. Gramenitzky.)*
Gelenkkapsel des Knies. Regeneration nach Totalexstirpation. LXXXVII. 299. *(C. Segale.)*
— und Synovialmembran. Regeneration. LXXXVII. 259. *(C. Segale.)*
Gelenktuberkulose und tuberkulöse Spondylitis. Behandlung und Erfolge. LXXXVII. 1. *(C. Garrè.)*
Gelenke, Diagnose und Behandlung einiger Frakturen ders. LXXXIII. 528. *(A. W. Meyer.)*
Gelenk- und Knochenendenersatz durch Elfenbeinimplantation. LXXXV. 91. *(Fritz König.)*
Genitalien, weibliche, und Appendix. LXXXIV. 47. *(M. Bogdánovitsch.)*
Genu valgum. LXXXIII. 681. *(O. v. Angerer.)*
— — adolescentium. Arthrodese des Fußgelenks und Beziehungen zu dems. LXXXVIII. 183. *(A. Nußbaum.)*
Geschwülste, entzündliche, des Bauches. LXXXIII. 652. *(Mandel.)*
— des Magens, gutartige. LXXXIV. 299. *(N. Tyovity.)*
— bösartige, der Nasenhöhle und der Nasennebenhöhlen. LXXXIV. 126. *(J. Safranek.)*
— des Samenstranges. LXXXVIII. 269. *(Hanck.)*
Glandula carotica, Tumoren. LXXXVIII. 301. *(J. E. Schmidt.)*
Gleitbrüche des Dickdarmes. LXXXI. 198. *(H. Finsterer.)*
Glykosurie, alimentäre, und Adrenalinglykosurie bei Morbus Basedow. LXXXII. 207. *(F. Schulze.)*
Gonorrhoische Erkrankungen, Sero- u. Vaccinotherapie. LXXXIX. 382. *(B. Cholzoff.)*

Digitized by Google

Hämoptoe, operative Bekämpfung durch Entknochung der Brustwand. LXXXVI. 238. *(G. Lischkiewitsch.)*
Halsfistel, laterale. LXXXVIII. 604. *(R. Wenglowski.)*
Halsgefäße, große. Blutstillung bei Verletzung ders. mit Hilfe der Aufklappung des Manubrium sterni. LXXXVIII. 231. *(v. Hacker.)*
Händedesinfektion und Handschuhverletzungen. LXXXIII. 212. *(F. Ahlfeld.)*
Handgelenk. Spontane Luxationen und Subluxationen. LXXXVIII. 403. *(H. Burckhardt.)*
— Tuberkulose. Behandlung und Erfolge. LXXXVII. 125. *(Leonhard.)*
Handschuhverletzungen und Händedesinfektion. LXXXIII. 212. *(F. Ahlfeld.)*
Hand und Fuß, pigmentierte riesenzellenhaltige Xanthosarkome an dens. LXXXIV. 546 *(W. Hartert.)*
Harnblase, weibliche, Polypenbildung am Orificium urethrae ders. bei Cystitis. LXXXI. 150. *(J. Hertle.)*
— Brüche. LXXXI. 240. *(H. Finsterer.)*
— Rupturen, intraperitoneale. LXXXIX. 700. *(N. Dobrowolskaja* und *H. Wiedemann.)*
Harnleiter und Nierenbecken. Dilatation, atonische. LXXXVIII. 279. *(R. Bachrach.)*
Harnröhre. Defekt, Ersatz durch den Wurmfortsatz. LXXXIII. 678. *(O. v. Angerer.)*
— Strikturen. LXXXIV. 33. *(D. Ráskay.)*
Harnwege, intraperitoneale Verwundung. LXXXIV. 347. *(M. P. K. Boltjes.)*
Haut und Sehnen. Xanthom ders. XC. 168. *(H. Hoeßli.)*
Hernia parasacralis postoperativa, Myoplastik. LXXXI. 734. *(V. St. John.)*
— pectinea. LXXXVIII. 725. *(E. Freih. v. Redwitz.)*
Hernie, eingeklemmte, Coecum-Dünndarm-Volvulus in ders. LXXXII. 695. *(Syring.)*
Hernien, sog. eingeklemmte, der Adnexe. LXXXIII. 361. *(A. L. Matthey.)*
— Röntgenuntersuchung. LXXXIV. 265. *(A. Báron* und *Th. Bársony.)*
— am Schenkel, eingeklemmte, operative Dauerresultate von dens. LXXXIV. 563. *(H. Rosenfeld.)*
Hernien, seltenere (Hernia supravesicalis externa und Hernia ventralis lateralis). LXXXII. 617. *(W. v. Steimker.)*
Herz, Stichverletzung, durch Herznaht geheilt. LXXXVI. 387. *(A. Nast-Kolb.)*
— Streifschuß ohne Verletzung des Herzbeutels. LXXXI. 493. *(H. Robic.)*
— Verletzungen, Diagnostik LXXXII. 1. *(R. Häckel.)*
— — operativ behandelte. LXXXI. 499. *(H. Schmerz.)*
Herzbeutel, Streifschuß des Herzens ohne Verletzung dess. LXXXI. 493. *(H. Robic.)*
— Resorption, LXXXVI. 229. *(Ch. L. Gorinstein.)* — LXXXVI. 150. *(Boit.)*
Herzchirurgie, traumatische. LXXXIX. 354. *(H. Zeidler.)*
Herznaht, Stichverletzung des Herzens durch dies. geheilt. LXXXVI. 387. *(A. Nast-Kolb.)*
Herzstörungen bei endemischem Kropf. LXXXIX. 158. *(W. Bigler.)*
Hirschsprung'sche Krankheit und abdomino-anale Colonresektion. XC. 515. *(G. Perthes.)*
Hoden, Sarkom dess., der Scheidenhaut und des Samenstranges. LXXXII. 420. *(R. Bayer.)*
— Schicksal dess. nach Entfernung der Tunica vaginalis und albuginea. LXXXVIII. 444. *(Hanaoka.)*
— Chirurgie, Bewertung der konservativen. LXXXII. 36. *(J. C. Schmidt.)*
— Einklemmung. LXXXVII. 466. *(M. Flesch.)*
Hohlorganfisteln, äußere. Verschlußmethode. LXXXVIII. 551. *(H. Biesenberger.)*
Hüftgelenk. Luxationen, kongenitale, nach Reposition ders. entstandene Oberschenkeldeformitäten. LXXXIV. 27. *(M. Horváth.)*
— Tuberkulose. Behandlung und Erfolge. LXXXVII. 21. *(A. Nußbaum.)*
Hygrom, intraossales. XC. 153. *(P. Frangenheim.)*
Hyperämiebehandlung, passive, entzündungswidrige Wirkung ders. LXXXIV. 151. *(K. v. Schiller.)*
Hyperglykämie, thyreogene. LXXXII. 236. *(M. Flesch.)*

Digitized by Google

Hyperostosen, familiäre, der Kiefer. XC. 139. *(P. Frangenheim.)*
Hypopharynxcarcinom. Quere Resektion des Hypopharynx und Oesophagus mit Exstirpation des Larynx wegen dess. LXXXVII. 332. *(A. Hoffmann.)*

Ileocoecalteil. Resektion wegen Invagination durch submuköses Lipom. LXXXV. 115. *(Karl Andrée.)*
Ileum und Flexura sigmoidea (Ileosigmoidostomie), Spätzustände nach Dickdarmausschaltung durch Enteroanastomose zwischen dens. LXXXIV. 339. *(B. v. Beck.)*
Ileus, arteriomesenterialer. LXXXIII. 721. *(A. Ach.)*
Implantation von Elfenbein zum Knochen- und Gelenkendenersatz. LXXXV. 91. *(Fritz König.)*
Incarceration, retrograde. LXXXVIII. 253. *(C. Ritter.)*
Interphalangealgelenke, kongenitale, hereditäre Ankylosen ders. LXXXII. 508. *(K. Morgenstern.)*
Invagination durch submuköses Lipom. Resektion des Ileocoecalteiles. LXXXV. 115. *(Karl Andrée.)*
Isopral-Aether-Narkosen, intravenöse LXXXIII. 173. *(W. Graef.)*
Jahresbericht der Heidelberger chirurgischen Klinik für das Jahr 1912. LXXXVI. Supplementheft.
Jejunum, Anfangsteil dess. und Duodenum, phlegmonöse Enteritis in dems. LXXXIII. 1. *(G. Frising* und *E. Sjövall.)*

Kampferöl, Behandlung der Peritonitis. LXXXIII. 606. *(Hegel.)*
Kavernenchirurgie. LXXXVIII. 521. *(F. Kroh.)*
Kehlkopf und Oesophagus, quere Resektion dess. XC. 410. *(W. Schelbert.)*
Kehlkopfoperationen auf direktem Wege. LXXXIV. 114. *(E. Pollatschek.)*
Kehlsackbildung, echte, operative Behandlung. XC. 619. *(A. Reich.)*
Kelennarkose- bzw. Aethylchlorid LXXXI. 436. *(H. Peterka.)*
Kiefer. Familiäre Hyperostosen. XC. 139. *(P. Frangenheim.)*
Kieferbildung, innere Sekretion und Dentition. LXXXII. 180. *(P. Kranz.)*
Klappeninsufficienz, palpatorisches Symptom ders. bei beginnenden und nicht sichtbaren Varicen. LXXXV. 591. *(E. Hesse.)*
Klauenhohlfuß. LXXXIV. 702. *(F. Geiges.)* LXXXIII. 589. *(E. Müller.)*
Kleinhirn-Gliacyste, operativ geheilte. LXXXI. 774. *(H. di Gaspero* und *E. Streißler.)*
Kniegelenk, Behandlung inficierter Verletzungen dess. mit Bier'scher Stauungshyperämie. LXXXII. 131. *(S. Ponomareff.)*
— Kapsel. Regeneration nach Totalexstirpation. LXXXVII. 299. *(C. Segale.)*
— Luxationen. LXXXIII. 352. *(W. Hering.)*
— Spalt, Verschmälerung dess. bei vollständiger Verlagerung des Meniscus. LXXXIV. 537. *(E. Schwarz.)*
— Tuberkulose. Behandlung und Erfolge. LXXXVII. 51. *(H. Els.)*
— — kindliche. Behandlung. LXXXI. 721. *(H. Peterka.)*
Knochenerkrankung, Paget'sche LXXXVIII. 641. *(R. Dax.)*
Knochenhöhlen, freie Fetttransplantation in dens. LXXX 499. *(E. Klopfer.)*
Knochenhöhlenplombierung mit frei transplantiertem Fett. LXXXV. 400. *(Max Krabbel.)*
Knochentumoren, thyreogene. LXXXII. 331. *(K. Kolb.)*
Knochen- und Gelenkendenersatz durch Elfenbeinimplantation. LXXXV. 91. *(Fritz König.)*
Kombinationsileus, doppelter Darmverschluß. LXXXI. 361. *(H. Finsterer.)*
Komplementbindungsmethode, Serumdiagnostik der Echinococcusinfektion mittelst ders. LXXXII. 454. *(E. Sonntag.)*
Kompression des Thorax mit Stauungsblutungen. LXXXV. 646. *(A. Zimmermann.)*
Kropf s. auch Struma.
— endemischer. Herzstörungen bei dems. LXXXIX. 158. *(W. Bigler.)*

Digitized by Google

Kropferzeugung, künstliche. LXXXIII. 225. *(Blauel* und *A. Reich.)*
Kropfproblem. LXXXIX. 1. *(E. Bircher.)*

Lagerungsbehandlung. Peritoneale und pleurale Resorption in ihren Beziehungen zu ders. LXXXVII. 539. *(W. E. Dandy* und *L. G. Rowntree.)*
Lähmungen, spastische, Stoffel'sche Operation. LXXXVI. 378. *(Ed. Bundschuh.)*
Leber. Cysten, solitäre, nicht parasitäre. LXXXVI. 327. *(E. Sonntag.)*
— Echinokokken. Spontane Vereiterung ders. LXXXV. 641. *(Rittershaus.)*
— Operationen. LXXXVIII. 466. *(K. Borszéky* und *A. Báron.)*
— Resektion. LXXXII. 321. *(H. Lindner.)*
— Tuberkulose. LXXXI. 1. *(G. Lotheissen.)*
— Verletzungen. 109 Fälle. LXXXIX. 587. *(N. Boljarski.)*
Leistenhoden. Operative Behandlung. LXXXVII. 342. *(K. Hanusa.)*
Lipom, submuköses, Resektion des Ileocoecalteiles wegen Invagination durch dass. LXXXV. 115. *(Karl Andrée.)*
Lipombildung, retroperitoneale. LXXXVI. 126. *(Ad. Ebner.)*
Lokalanästhesie bei Magenoperationen. LXXXI. 266. *(H. Finsterer.)*
— bei Radikaloperation des Ohres. LXXXIII. 546. *(D. Kulenkampff.)*
Lokal- und Nervenleitungsanästhesie. LXXXIII. 520. *(A. W. Meyer.)*
Lumbalanästhesie. LXXXI. 425. *(H. Helm.)* — LXXXIII. 713. *(R. Dax.)*
Lunge und Pleura. Chirurgie derselben. LXXXVIII. 671. *(Graser.)*
Lungen, Chirurgie, Experimente zur intrathorakalen. XC. 373. *(K. Henschen.)*
— Embolie als Spätunfallsfolge. LXXXVIII. 637. *(M. Strauß.)*
— — Trendelenburg'sche Operation. XC. 388. *(Schumacher.)*
— — obturierende, als postoperative Todesursache. LXXXIV. 606. *(G. Petrén.)*
— Parenchym, Einspritzungen in dass. LXXXVII. 223. *(T. Hirano.)*
— Tuberkulose, künstlicher Pneumothorax. LXXXI. 703. *(R. Persch.)*
Lungentuberkulose, extrapleurale Plombierung. XC. 247. *(Sauerbruch.)*
— — patholog.-anatom. Grundlagen der chirurg. Behandlung ders. XC. 290. *(W. Jehn.)*
— — Röntgendiagnostik bei der mechanischen Therapie ders. XC. 257. *(H. Staub.)*
— Wunden. Freie Fascienüberpflanzung zur Nahtsicherung. LXXXVII. 252. *(T. Hirano.)*
Luxationen des Fußes im Talocruralgelenk nach oben. LXXXVIII. 273. *(Wegner.)*
— spontane, und Subluxationen im Handgelenk. LXXXVIII. 403. *(H. Burckhardt.)*
— im Kniegelenk. LXXXIII. 352. *(W. Hering.)*
Lymphangiom. LXXXIV. 511. *(W. Müller.)*
Lymphangioma cysticum mesenterii. LXXXIV. 122. *(D. Rocca.)*

Magen, Myosarkome. LXXXVI. 154. *(Amelung.)*
— Carcinom. 612 Fälle. LXXXIV. 421. *(W. Altschul.)*
— — Häufigkeit der sekundären bei dem Ulcus ventriculi. XC. 423. *(A. Billeter.)*
— — Chron. Gastritis und chron. Magenulcus in Bez. zur Entwicklung desselben. LXXXV. 455. *(G. E. Konjetzny.)*
— Darmkanal. Myome desselben. LXXXIX. 209. *(H. Hauswirth.)*
— Erkrankungen, Wertung des Röntgenbildes in der Diagnostik ders. XC. 549. *(W. Hartert.)*
— Geschwülste, gutartige. LXXXIV. 299. *(N. Tyóvity.)*
— Geschwür, Pathologie. LXXXVIII. 484. *(A. Báron.)*
— Operationen, Lokalanästhesie bei dens. LXXXI. 266. *(H. Finsterer.)*
— Säfte, Einfluß ders. auf lebende Organgewebe bei gesundem oder zerstörtem Peritonealüberzug. LXXXII. 377. *(C. Licini.)*
— Tuberkulose, Pathogenese und Therapie LXXXVIII. 586. *(K. Keller.)*
Magen- und Darmverletzungen. LXXXIX. 487. *(M. Magula.)*
Magen- und Duodenalgeschwüre, perforierte. LXXXIX. 516. *(G. Petraschewskaja.)* — LXXXIII. 26. *(L. Simon.)*

Digitized by Google

Magen- und Duodenalgeschwüre. Experimentelle Erzeugung. XC. 1. *(W. Gundermann.)*
Magen und Duodenum, Mobilisation und Verlagerung ders. bei Operationen am Magen und unteren Abschnitt der Speiseröhre. LXXXIV. 305. *(H. Brun.)*
Magnesiumsulfat. Behandlung des Tetanus mit dems. LXXXVIII. 619. *(E. Freih. v. Redwitz.)*
Maligne Tumoren. LXXXVII. 471. Mesothoriumbehandlung ders. *(W. Lobenhoffer.)*
Mamma. Fibromatose LXXXVIII. 662. *(K. Lexer.)*
Manubrium sterni. Aufklappung behufs Blutstillung bei Verletzung der großen Halsgefäße. LXXXVIII. 231. *(v. Hacker.)*
Marmorek-Antituberkulose-Serum. LXXXV. 633. *(G. Reimann.)*
Mastixlösungen. Bakteriologische Untersuchungen. LXXXVII. 453. *(M. Borchardt.)*
Mediastinalstarre, experimentelle. LXXXIII. 253. *(A. Menzel.)*
Meniscus, vollständige Verlagerung dess., Verschmälerung des Kniegelenksspaltes bei ders. LXXXIV. 537. *(E. Schwarz.)*
Mesenterialcarcinome, primäre LXXXVIII. 718. *(C. Eisenberg.)*
Mesenterielle Gefäßverschlüsse und Darminfarkte. LXXXVII. 317. *(A. Reich.)*
Mesoappendix, Dermoidcyste zwischen den Blättern ders. LXXXVI. 223. *(W. Willems.)*
Mesocolonschlitz, chronischer circulus vitiosus nach Gastroenterostomie mit Einklemmung von Dünndarmschlingen in dems. LXXXI. 341. *(H. Finsterer.)*
Mesothoriumbehandlung maligner Tumoren. LXXVII. 471. *(W. Lobenhoffer.)*
— — LXXXVIIII. 629. *(W. Lobenhoffer.)*
Micrococcus tetragenes als Erreger von Bakteriämien. LXXXIII. 718. *(Stroebel.)*
Milzpunktion. LXXXVIII. 712. *(v. Stubenrauch.)*
Milzstichverletzungen, Netztransplantation. LXXXIX. 621. *(B. Stassoff.)*
Mittelfell, hinteres, traumatische Ruptur dess. XC. 399. *(H. Freysz.)*
Mittelfußknochenbrüche, mehrfache. LXXXI. 586. *(A. Kirchenberger.)*
Mittelohreiterung und Gehirnabsceß. LXXXIV. 163. *(K. Udvarhelyi.)*
Morbus Banti. LXXXV. 131. *(Grützner.)*
Mundbodendermoide. LXXXIII. 332. *(R. Hassel.)*
Myome des Magendarmkanals. LXXXIX. 209. *(H. Hauswirth.)*
Myoplastik bei Hernia parasacralis postoperativa. LXXXI. 734. *(V. St. John.)*
Myosarkome, primäre, des Magens. LXXXVI. 155. *(Amelung.)*

Nagelextension. LXXXVIII. 380. *(J. Kantak.)*
Naht der Gefäße. LXXXII. 123. *(E. Hesse.)*
— des Herzens, Stichverletzungen des Herzens durch dies. geheilt. LXXXVI. 387. *(A. Nast-Kolb.)*
— an Nerven. LXXXIII. 475. *(H. Ströbel und Kirschner.)*
— partielle, der Arteria brachialis und zirkuläre Naht der Arteria femoralis. LXXXIII. 56. *(H. Fowelin.)*
Nahtsicherung von Lungenwunden durch freie Fascientransplantation. LXXXVII. 252. *(T. Hirano.)*
Narkose, intravenöse Aether- und Isopral-Aethernarkosen. LXXXIII. 173. *(W. Graef.)*
— Aethylchlorid bzw. Kelen-Narkose. LXXXI. 436. *(H. Peterka.)*
Nasenhöhle und Nasennebenhöhlen, bösartige Geschwülste ders. LXXXIV. 126. *(S. Safranek.)*
Nebennierentumor, extrarenaler. LXXIII. 135. *(H. Harttung.)*
Nekrose des Pankreas, akute. LXXXV. 239. *(H. Seidel.)* — LXXXVII. 729. *(G. Ricker.)*
— des Zahnfortsatzes des Unterkiefers und der Oberkieferbeine. LXXXVII. 369. *(K. Hanusa.)*
Nephrotomie. LXXXII. 288. *(M. Zondek.)*
Nervennaht. LXXXIII. 475. *(H. Ströbel und Kirschner.)*
Nerven- und Lokalleitungsanästhesie. LXXXIII. 520. *(A. W. Meyer.)*

Digitized by Google

Netz, Physiologische und pathologische Bedeutung. LXXXIV. 587. *(W. Gundermann.)*
— Nekrose nach Bauchoperationen. LXXXVIII. 714. *(v. Stubenrauch.)*
— Transplantation, freie, im Dienste der Bauchchirurgie. LXXXII. 117. *(E. Hesse.)*
— — isolierte, bei Milzstichverletzungen. LXXXIX. 621. *(B. Stassoff.)*
Neuroma ganglionare. Retroperitoneales. LXXXVII. 576. *(L. Rapp.)*
Nierenbecken und Harnleiter. Dilatation, atonische. LXXXVIII. 279. *(R. Bachrach.)*
Nierendefekt, kongenitaler und kongenitale Nierendystopie. LXXXIX. 223. *(J. Oehler.)*
Nierendiagnostik, funktionelle. LXXXV. 411. *(R. Bromberg.)*
Nierendystopie, kongenitale u. kongenitaler Nierendefekt. LXXXIX. 223. *(J. Oehler.)*
Nierenerkrankungen, chirurgische. Funktionelle Diagnostik ders. LXXXIX. 637. *(S. Liokumowitsch.)*
Nierenrupturen, subkutane. LXXXIX. 682. *(S. Ponomareff.)*
Nierensteine. Operative Therapie. LXXXVIII. 729. *(Kielleuthner.)*
— Riesen-. LXXXVII. 375. *(A. Grave.)*
Nierentumoren. LXXXIX. 250. *(E. Hofmann.)*
Novojodinpaste. LXXXI. 42. *(G. Lotheissen.)*

Oberkiefer, Chlorosarkom. LXXXI. 190. *(H. Finsterer.)*
Oberkieferbeine. Nekrose des Zahnfortsatzes. LXXXVII. 369. *(K. Hanusa.)*
Oberschenkeldeformitäten, nach Reposition von kongenitalen Hüftgelenkluxationen. LXXXIV. 27. *(M. Horváth.)*
Oesophagus, Querresektion desselben. LXXXVIII. 423. *(H. Fründ.)*
Oesophagus und Larynx, quere Resektion. XC. 410. *(W. Schelbert.)*
Ohr, Radikaloperation in Lokalanästhesie. LXXXIII. 546. *(D. Kulenkampff.)*
Operation der starren Dilatation des Thorax. LXXXIII. 671. *(H. Doerfler.)*
Operation von Plattfüßen, E. Müller'sche. LXXXV. 424. *(Eugen Müller.)*
— Stoffel'sche, zur Beseitigung spastischer Lähmungen. LXXXVI. 378. *(Ed. Bundschuh.)*
Operationen der Appendicitis. LXXXIV. 481. *(J. Denk.)*
— am Fußskelett. Einfluß auf Fußwachstum und -funktion. LXXXV. 440. *(Otto Hahn.)*
— gynäkologische, Thrombosen und Embolien nach dens. LXXXIV. 37. *(Th. v. Wenczel.)*
— des Kehlkopfes auf direktem Wege. LXXXIV. 114. *(E. Pollatschek.)*
— des Kropfes. Funktionsstörungen der Nachbarorgane nach dens. LXXXVII. 413. *(R. Pamperl.)*
— der Leber. Blutstillung b. dens. LXXXVIII. 466. *(K. Borszéky* und *A. Báron.)*
— plastische, LXXXIV. 208. *(Th. v. Mutschenbacher.)*
— bei Aneurysmen. LXXXVIII. 452. *(C. Stoltz.)*
Os lunatum und naviculare carpi. Traumatische Affektion dess. LXXXVII. 568. *(E. W. Baum.)*
Osteoklase schlecht geheilter Frakturen. LXXXI. 555. *(F. Ascher.)*
Osteomyelitis, infektiöse. LXXXIV. 352. *(P. Klemm.)*
Osteoplastik. LXXXVIII. 214. *(J. Borelius.)*
— bei Pseudarthrosen. LXXXII. 150. *(W. Kauert.)*
Ostitis fibrosa des Schädels. XC. 117. *(P. Frangenheim.)*
— — XC. 588. *(H. Kolaczek.)*

Paget'sche Knochenerkrankung. LXXXVIII. 641. *(R. Dax.)*
Pankreas, akute Entzündung. LXXXII. 596. *(F. v. Fáykiss.)*
— Nekrose, akute. LXXXV. 239. *(H. Seidel.)* — LXXXVII. 729. *(G. Ricker).*
— Resektion und Pankreatoenterostomie, experimentelle. LXXXIV. 188. *(F. v. Fáykiss.)*
Papilla Vateri, Transplantation. LXXXIX. 599. *(H. Wiedemann.)*
Perforation, mikroskopische, der Gallenblase. LXXXIII. 623. *(K. Hugel.)*

Digitized by Google

Perforation der Gallenwege, gallige Peritonitis ohne dies. LXXXIII. 620. *(Madlener.)*
Pericard, Stichverletzung dess. und der rechten Pleura. LXXXIII. 62. *(H. Fowelin.)*
Peritoneale und pleurale Resorption Beziehungen zu der Lagerungsbehandlung. LXXXVII. 539. *(W. E. Dandy* und *L. G. Rowntree.)*
Peritonealüberzug, gesunder oder zerstörter, Einfluß der Magensäfte auf lebende Organgewebe bei dems. LXXXII. 377. *(C. Licini.)*
Peritonitis, akute, fortschreitende. LXXXV. 696. *(M. Fischer.)*
— diffuse, infolge Appendicitis. LXXXIX. 511. *(N. Boljarski.)*
— — eitrige. Behandlung. LXXXIX. 291. *(J. Grekow.)*
— gallige. LXXXV. 687. *(C. Sick* und *E. Fraenkel.)*
— — ohne Perforation der Gallenwege. LXXXIII. 620. *(Madlener.)*
— paratyphöse. LXXXIX. 506. *(G. Petraschewskaja.)*
— zirkumskripte und diffuse eitrige, im Gefolge der Appendicitis. XC. 99. *(Haeberlin.)*
— temporäre Enterostomie. LXXXIII. 608. *(v. Stubenrauch.)*
— Behandlung. LXXXIX. 502. *(F. Pikin.)* — LXXXIII. 606. *(Hugel.)*
Peritonitisfrage, Gesichtspunkte und Thesen. LXXXIII. 593. *(Enderlen.)*
Phalangentausch, autoplastischer, bei Riesenzellensarkom der Mittelphalanx. LXXXV. 1. *(R. Sievers.)*
Pharyngotomie, quere, über dem Zungenbein. LXXXI. 102. *(M. Hofmann.)*
Phrenikotomie. XC. 358. *(H. E. Walther.)*
Plattfußoperation, E. Müller'sche. LXXXV. 424. *(Eugen Müller.)*
Plattfüße, offene Achillotenotomie. LXXXVIII. 157. *(H. Els.)*
Pleura, Stichverletzung ders. und des Pericards. LXXXIII. 62. *(H. Fowelin.)*
— und Lunge. Chirurgie ders. LXXXVIII. 671. *(Graser.)*
Pleuraempyem. LXXXIII. 67. *(W. Lawrow.)*
Pleurale und peritoneale Resorption. Beziehungen zu der Lagerungsbehandlung. LXXXVII. 539. *(W. E. Dandy* und *L. G. Rowntree.)*
Pleuritis, exsudative. Dauerdrainage unter die Haut. LXXXI. 589. *(A. Kirchenberger.)*
Pleuropneumolysis thorakoplastica bei Hämoptoe. LXXXVI. 238. *(G. Lischkiewitsch.)*
Plombierung, extrapleurale, bei Lungentuberkulose. XC. 247. *(Sauerbruch.)*
— von Knochenhöhlen mit frei transplantiertem Fett. LXXXV. 400. *(Max Krabbel.)*
Pneumothorax, künstlicher, Behandlung der Lungentuberkulose. LXXXI. 703. *(R. Persch.)*
Polypenbildung am Orificium urethrae der weiblichen Harnblase bei Cystitis. LXXXI. 150. *(F. Hertle.)*
Prostata, stenosierende Atrophie. XC. 490. *(J. Dubs.)*
Prostatacarcinom. LXXXIII. 657. *(Gebele.)*
Prozesse, eitrige, im Thorax. Röntgendiagnostik. LXXXIX. 482. *(O. v. Dehn.)*
Pseudarthrosen im Kindesalter. XC. 649. *(O. Jüngling.)*
— Osteoplastik. LXXXII. 150. *(W. Kauert.)*
Pyämie, mesenteriale, bei Appendicitis, Unterbindung der Vena ileocolica. LXXXVI. 314. *(H. Braun.)*
Pyelographie. LXXXVIII. 287. *(R. Th. Schwarzwald.)*
Pylorusausschaltung. Indikationen und Technik. LXXXIV. 179. *(K. Borszéky.)*
— Röntgenbefunde. LXXXVIII. 473. *(Th. Bársony.)*
Pylorusumschnürung mittels Fascie, Ligamentum teres hepatis und Netz nach Wilms. Ersatzmethode der unilateralen Pylorusausschaltung. LXXXVIII. 1. *(K. Kolb.)*

Querresektion des Oesophagus. LXXXVIII. 423. *(H. Fründ.)*

Radikaloperation des Ohres in Lokalanästhesie. LXXXIII. 546. *(D. Kulenkampff.)*
Radiusfrakturen, irreponible. LXXXIII. 684. *(C. Eisenberg.)*

Digitized by Google

Radiusköpfchen, Fraktur. LXXXI. 538. *(K. Mulley.)*
Recidiv der chirurgischen Tuberkulose. LXXXI. 728. *(H. Peterka.)*
Rectumcarcinome. LXXXVII. 593. *(J. Oehler.)*
Regeneration der Kniegelenkkapsel nach Totalexstirpation. LXXXVII. 299. *(C. Segale.)*
— der Synovialmembran und der Gelenkkapsel. LXXXVII. 259. *(C. Segale.)*
Regenerierung des Choledochus nach Einlegen eines T-Rohres. LXXXIII. 369. *(K. Propping.)*
Resektion, erfolgreiche, transpleurale, eines Cardiacarcinoms. LXXXIII. 419. *(J. H. Zaaijer.)*
— des Fußgelenkes mittelst Längsschnittes; LXXXI. 173. *(E. Färber* und *G. Freih. v. Saar.)*
— quere, des Hypopharynx und Oesophagus mit Exstirpation des Larynx wegen Hypopharynxcarcinom LXXXVII. 332. *(A. Hoffmann.)*
— — des Larynx und Oesophagus. XC. 410. *(W. Schelbert.)*
— des Ileocoecalteiles wegen Invagination durch submuköses Lipom. LXXXV. 115. *(Karl Andrée.)*
— der Leber. LXXXII. 321. *(H. Lindner.)*
— quere, des Oesophagus. LXXXVIII. 423. *(H. Fründ.)*
— des Pankreas und Pankreatoenterostomie. LXXXIV. 188. *(F. v. Fáykiss.)*
— des Darmes. LXXXIX. 527. *(B. Stassoff.)*
Resorption des Herzbeutels. LXXXVI. 150. *(Boit.)* — LXXXVI. 229. *(Ch. L. Gorinstein.)*
— peritoneale und pleurale, Beziehungen zu der Lagerungsbehandlung. LXXXVII. 539. *(W. E. Dandy* und *L. G. Rowntree.)*
— und Verdauung bei anormalem Gallenzufluß. LXXXIX. 594. *(H. Wiedemann.)*
Retroperitoneales Ganglioneurom. LXXXVII. 576. *(L. Rapp.)*
Riesennierensteine. LXXXVII. 375. *(A. Grave.)*
Riesenwuchs, erworbener, der rechten unteren Extremität. LXXXIX. 269. *(W. Bigler.)*
Riesenzellensarkom der Mittelphalanx. Autoplast. Phalangentausch LXXXV. 1. *(R. Sievers.)*
Rohparaffinöl. Einfluß auf Epithelwachstum. *(Fr. Eßlinger.)*
Röntgenbefunde nach Pylorusausschaltung. LXXXVIII. 473. *(Th. Bársony).*
Röntgenbehandlung chirurg. Tuberkulosen. LXXXVII. 208. *(H. Fründ.)* — LXXXI. 634. *(H. Schmerz.)*
— der Aktinomykose. XC. 157. *(E. Sardemann.)*
Röntgendiagnostik bei der mechanischen Therapie der Lungentuberkulose. XC. 257. *(H. Staub.)*
— der Dickdarmerkrankungen. LXXXV. 45. *(A. Welter.)*
— eitriger Prozesse im Thorax. LXXXIX. 482. *(O. v. Dehn.)*
— chirurg. Magenerkrankungen. XC. 549. *(W. Hartert.)*
Röntgenologische Untersuchungen über die Wirkung der Phrenikotomie XC. 358. *(H. E. Walther.)*
Röntgenuntersuchung der Hernien. LXXXIV. 265. *(A. Báron* und *Th. Bársony.)*
Röntgenverbrennungen. LXXXII. 311. *(E. Pagenstecher.)*
Ruptur, traumatische, des hintern Mittelfells. XC. 399. *(H. Freysz.)*
— der Sehne des langen Bicepskopfes. XC. 635. *(E. Borchers.)*
— der Harnblase, intraperitoneale. LXXXIX. 700. *(N. Dobrowolskaja* und *H. Wiedemann.)*
— der Nieren, subkutane. LXXXIX. 682. *(S. Ponomareff.)*

Salvarsantherapie. LXXXIX. 449. *(G. Iwaschenzoff* und *W. Lange.)*
Samenstrang. Geschwülste. LXXXVIII. 269. *(Hank.)*
— Sarkom dess., der Scheidenhaut und des Hodens. LXXXII. 420. *(R. Bayer.)*
Sarkom der Scheidenhaut, des Hodens und des Samenstranges. LXXXII. 420. *(R. Bayer.)*
— nach Trauma. LXXXVIII. 572. *(K. Hartmann.)*

Digitized by Google

Scapularkrachen. LXXXVIII. 31. *(Betke.)*
— LXXXIII. 485. *(W. Lobenhoffer.)*
Schädel. Ostitis fibrosa (cystica). XC. 117. *(P. Frangenheim.)*
Schädelverletzungen durch elektrischen Starkstrom. XC. 179. *(G. Langer.)*
Scharlachrot und Amidoazotoluol. LXXXIII. 127. *(N. Dobrowolskaja.)*
Scheidenhaut, Sarkom ders., des Hodens und des Samenstranges. LXXXII. 420. *(R. Bayer.)*
Schenkelhalsfraktur des Kindes. LXXXVIII. 125. *(E. Schwarz.)*
Schenkelhernien, eingeklemmte, operative Dauerresultate. LXXXIV. 563. *(H. Rosenfeld.)*
Schilddrüse, Einfluß künstlicher Trachealstenose auf dies. LXXXII. 475. *(A. Reich und Blauel.)*
— und Thymus in ihren Beziehungen z. Morbus Basedowii. LXXXVI. 509. (*W. Capelle* und *R. Bayer.*)
Schilddrüsentuberkulose. LXXXVIII. 652. *(Gebele.)*
Schulter, schnellende. XC. 631. *(A. Reich.)*
Schultergelenkstuberkulose. Behandlung und Erfolge. LXXXVII. 125. *(Leonhard.)*
Sehnen und Haut. Xanthom ders. XC. 168. *(H. Hoeßli.)*
Sekretion, innere, Kieferbildung und Dentition. LXXXII. 180. *(P. Kranz.)*
Sepsis. Intravenöse Sublimatinjektionen. LXXXVIII. 612. *(V. Franz.)*
Sero- und Vaccinotherapie der gonorrhoischen Erkrankungen. LXXXIX. 382. *(B. Cholzoff.)*
Serum. Marmorek Antituberkulose-Serum. LXXXV. 633. *(G. Reimann.)*
Serumdiagnostik der Echinococcusinfektion mittelst der Komplementbindungsmethode. LXXXII. 454. *(E. Sonntag.)*
Siebbein, Endotheliom dess. LXXXV. 419. *(Walter Jerchel.)*
Sonnenbehandlung der chirurgischen Tuberkulose. LXXXI. 695. *(A. Wittek.)*
Spätblutungen bei Appendicitis. LXXXIII. 294. *(Hauch.)*
Spicknadelmethode, v. Hofmeister's bei Enterostomie. LXXXVIII. 356. *(O. Nägele.)*
Spiralenschnitt, Rindfleisch-Friedelscher, bei Varikositäten und Ulcera cruris. LXXXVI. 403. *(F. Rauch.)*
Spondylitis, tuberkulöse, und Gelenktuberkulose. Behandlung und Erfolge. LXXXVII. 1. *(C. Garrè.)*
Spontane Epiphysenlösung (intracapsuläre Schenkelhalsfraktur?) im Kindesalter. LXXXVII. 709. *(E. Schwarz.)*
— Vereiterung von Leberechinokokken. LXXXV. 641. *(Rittershaus.)*
Starkstromverletzungen, elektrische, am Schädel. XC. 179. *(G. Langer.)*
Stauungsblutungen bei Thoraxkompression. LXXXV. 646. *(A. Zimmermann.)*
Stauungshyperämie, Bier'sche, bei inficierten Verletzungen des Kniegelenks. LXXXII. 131. *(S. Ponomareff.)*
Stenosen an Stelle der Schnürfurchen, nach Reposition eingeklemmter Dünndarmschlingen. LXXXI. 118. *(M. Hofmann.)*
Stereo-Röntgenverfahren zur Lagebestimmung von Fremdkörpern. LXXXVI. 419. *(L. v. Holst.)*
Stichverletzung des Herzens durch Herznaht geheilt. LXXXVI. 387. *(A. Nast-Kolb.)*
— des Pericards und der rechten Pleura. LXXXIII. 62. *(H. Fowelin.)*
Stichverletzungen des Magens und Darms. LXXXIX. 487. *(M. Magula.)*
— der Gallenblase. LXXXIX. 605. *(H. Wiedemann.)*
— der Milz unter bes. Berücksichtigung der isolierten Netztransplantation. LXXXIX. 621. *(B. Stassoff.)*
Stirnhöhleneiterungen, abscedierende. LXXXIV. 226. *(K. v. Láng.)*
Strikturen der Harnröhren. LXXXIV. 33. *(D. Ráskay.)*
Stoffel'sche Operation spastischer Lähmungen. LXXXVI. 378. *(Ed. Bundschuh.)*
Stomatitis ulcerosa mit Nekrose des Zahnfortsatzes des Unter- und Oberkiefers. LXXXVII. 369. *(K. Hanusa.)*
Streptokokken und Vaccinotherapie. LXXXIX. 362. *(A. Berdnikoff.)*
Struma s. auch Kropf.
Struma des Basedow. LXXXIII. 156. *(J. Oehler.)*

Digitized by Google

Struma, Riedel'sche, nach Strumektomie aufgetreten. LXXXIII. 149. *(H. Simon.)*
— suprarenalis cystica haemorrhagica. LXXXII. 291. *(H. Küttner.)*
Strumaoperationen (1400). LXXXIX. 107. *(A. Bossart.)*
— Funktionsstörungen der Nachbarorgane nach ders. LXXXVII. 413. *(R. Ramperl).*
Strumektomie bei beiderseitigem Kropf. LXXXIII. 668. *(A. Krecke.)*
— Riedel'sche Struma, nach ders. aufgetreten. LXXXIII. 149. *(H. Simon.)*
— Blutbild nach ders. LXXXIII. 489. *(E. Nägelsbach.)*
Studienreise, deutsche, ärztliche, nach Amerika. 1912. LXXXII. 462. *(Gebele.)*
Sublimatinjektionen, intravenöse, bei septischen Erkrankungen. LXXXVIII. 612. *(V. Franz.)*
Subluxationen und spontane Luxationen im Handgelenk. LXXXVIII. 403. *(H. Burckhardt.)*
Symptomenkomplex, variköser, Spiralenschnitt nach Rindfleisch-Friedel. LXXXIX. 276. *(F. Meyer.)*
Synovialmembran und Gelenkkapsel. Regeneration ders. LXXXVII. 259. *(C. Segale.)*

Talmaoperation und Cardiolyse. LXXXVIII. 704. *(H. Ströbel.)*
Talocruralgelenk, Luxation des Fußes nach oben in dems. LXXXVIII. 273. *(Wegner.)*
Tetanus, lokaler. LXXXI. 609. *(H. Schmerz.)*
— Behandlung mit Magnesiumsulfat. LXXXVIII. 619. *(E. Freih. v. Redwitz.)*
Thorakoplastik, Aenderung der serologischen Reaktion des Blutes nach ders. XC. 351. *(Th. Naegeli.)*
Thoraxkompression mit Stauungsblutungen. LXXXV. 646. *(A. Zimmermann.)*
Thorax, Operation der starren Dilatation dess. LXXXIII. 671. *(H. Doerfler.)*
— Röntgendiagnostik eitriger Prozesse in demselben. LXXXIX. 482. *(O. v. Dehn.)*
Thoraxwanddefekte. Freie Fascientransplantation. LXXXVII. 238. *(T. Hirano.)*
Thrombosen und Embolien nach Appendicitisoperationen. LXXXII. 345. *(P. Bull.)*
— — nach gynäkologischen Operationen. LXXXIV. 37. *(Th. v. Wenczel.)*
Thymus hyperplasticus, Trachealverdrängung bei ders. LXXXII. 269. *(A. Schubert.)*
Thyreogene Knochentumoren. LXXXII. 331. *(K. Kolb.)*
Tibia und Fibula. Extensions- und Flexionsfraktur am unteren Ende ders. LXXXVII. 384. *(H. Hilgenreiner.)*
Totalexstirpation der Kniegelenkkapsel, Regeneration. LXXXVII. 299. *(C. Segale.)*
Trachealverdrängung bei Thymus hyperplasticus. LXXXII. 269. *(A. Schubert.)*
Trachealstenose, künstliche, Einfluß ders. auf die Schilddrüse. LXXXII. 475. *(A. Reich* und *Blauel.)*
Tracheo-Bronchialdrüsentuberkulose. Chirurgische Behandlung. LXXXV. 521. *(Betke.)*
Tracheostenosis thymica. LXXXII. 485. *(E. Hoeniger.)*
Transplantation der Fascie. LXXXV. 144. *(P. Kornew.)*
— — zur Deckung von Thoraxwanddefekten. LXXXVII. 238. *(T. Hirano.)*
— — homoioplastische LXXXV. 574. *(B. Valentin.)*
— des Netzes im Dienste der Bauchchirurgie. LXXXIII. 7. *(E. Hesse.)*
— der Papilla Vateri. LXXXIX. 599. *(H. Wiedemann.)*
— von Fett. LXXXI. 155. *(J. Zipper.)*
Trauma. Sarkom nach dems. LXXXVIII. 572. *(K. Hartmann.)*
Trendelenburg'sche Operation bei Lungenembolie. XC. 388. *(Schumacher.)*
Trepanation, primäre, zur Extraktion von Geschossen aus dem Gehirn. LXXXVIII. 490. *(C. Ritter.)*
Trochanter minor, Abrißfraktur, isolierte. LXXXI. 138. *(H. Pegger.)*
Tuberkelbacillen, Nachweis im Blut bei chirurgischer Tuberkulose. LXXXVIII. 320. *(C. Mau.)* — XC. 78. *(W. Haas.)*

Digitized by Google

Tuberkulin Rosenbach. Chirurgische Tuberkulose-Behandlung. LXXXV. 28. *(H. Meyer.)*
Tuberkulose, chirurgische. Diagnose aus den pathologischen Ausscheidungen. LXXXII. 1. *(R. Hagemann.)*
— — Sonnenbehandlung. LXXXI. 694. *(A. Wittek.)*
— — Behandlung mit Tuberkulin Rosenbach. LXXXV. 28. *(H. Meyer.)*
— — Recidiv ders. LXXXI. 728. *(H. Peterka.)*
— — Röntgenbehandlung. LXXXVII. 208. *(H. Fründ.)* — LXXXI. 634. *(H. Schmerz.)*
— — Nachweis von Tuberkelbacillen im strömenden Blut. bei ders. XC. 78. *(W. Haas.)* — LXXXVIII. 320. *(C. Mau.)*
— des Ellenbogengelenks. Behandlung und Erfolge. LXXXVII. 125. *(Leonhard.)*
— des Fußgelenks. Behandlung und Erfolge. LXXXVII. 88. *(Syring.)*
— der Gelenke und tuberkulöse Spondylitis. Behandlung und Erfolge. LXXXVII. 1. *(C. Garrè.)*
— des Handgelenks. Behandlung und Erfolge. LXXXVII. 125. *(Leonhard.)*
— des Hüftgelenks. Behandlung und Erfolge. LXXXVII. 21. *(A. Nußbaum.)*
— des Kniegelenks. Behandlung und Erfolge. LXXXVII. 51. *(H. Els.)*
— — kindliche, Behandlung. LXXXI. 721. *(H. Peterka.)*
— der Leber. LXXXI. 1. *(G. Lotheissen.)*
— der Lunge, Behandlung mittelst künstl. Pneumothorax. LXXXI. 703. *(R. Persch.)*
— des Magens. LXXXVIII. 586. *(K. Keller).*
— der Schilddrüse. LXXXVIII. 652. *(Gebele.)*
— des Schultergelenks. Behandlung und Erfolge. LXXXVII. 125. *(Leonhard.)*
— der Tracheo-Bronchialdrüsen. Chirurgische Behandlung. LXXXV. 521. *(Betke.)*
— der Wirbelsäule. Verlauf und Ausgang. LXXXVII. 146. *(Seemann.)*
Tuberkulöse Spondylitis und Gelenktuberkulose. Behandlung und Erfolge. LXXXVII. 1. *(C. Garrè.)*
Tumor der Carotisdrüsen. LXXXI. 599. *(O. M. Chiari.)*
— der Nebennieren, extrarenaler. LXXXIII. 135. *(H. Harttung.)*
Tumor der Fascien. LXXXVIII. 69. *(J. Massenbacher.)*
Tumoren der Glandula carotica. LXXXVIII. 301. *(J. E. Schmidt.)*
— der Knochen, thyreogene. LXXXII. 331. *(K. Kolb.)*
— der Magenwand, primäre Myosarkome. LXXXVI. 154. *(Amelung.)*
— maligne. Mesothoriumbehandlung. LXXXVI. 471. *(W. Lobenhoffer.)* — LXXXVIII. 629. *(W. Lobenhoffer.)*
— der Zirbeldrüse. LXXXIII. 451. *(H. Rorschach.)*
— der Nieren. Kasuistik. LXXXIX. 250. *(E. Hofmann.)*
Tunica albuginea und Tunica vaginalis Schicksal des Hodens nach Entfernung ders. LXXXVIII. 444. *(Hanaoka.)*
— vaginalis und Tunica albuginea. Schicksal des Hodens nach Entfernung derselben. LXXXVIII. 444 *(Hanaoka.)*
Turmschädel, Pathologie dess. XC. 464. *(Th. Herzog.)*
— operative Behandlung der Sehstörungen bei dems. LXXXVI. 265. *(H. Schloffer.)*
Thymus und Schilddrüse in ihren Beziehungen zum Morbus Basedowii. LXXXIII. 509. *(W. Capelle* und *R. Bayer.)*
Typhlitis, primäre. LXXXIV. 201. *(F. Obál.)*

Ulcera cruris und Varikositäten, Rindfleisch-Friedel'scher Spiralenschnitt. LXXXVI. 403. *(F. Rauch.)*
Ulcus ventriculi, Häufigkeit der sekundären Magencarcinome bei dems. XC. 423. *(A. Billeter.)*
Unterbindung der Arteria iliaca communis und externa, Zirkulationsstörungen an der unteren Extremität nach ders. LXXXVI. 395. *(F. Strauß.)*
— der Carotis communis. LXXXII. 494. *(F. Smoler.)*
— der Vena ileocolica bei mesent. Pyämie nach Appendicitis. LXXXVI. 314. *(H. Braun.)*
Unterkiefer und Oberkieferbeine, Nekrose des Zahnfortsatzes ders. im Anschluß an Stomatitis ulcerosa. LXXXVII. 369. *(K. Hanusa.)*

Digitized by Google

Ureterolithotomie, doppelseitige, bei calculöser Anurie. LXXXIV. 411. *(A. Läwen.)*
Uretersteln. Entfernung durch Ureterotomie. LXXXVIII. 736. *(Graser.)*
Uretersteine, eingeklemmte. LXXXIV. 94. *(E. Boross.)*

Vaccinotherapie der Streptokokkengruppe. LXXXIX. 362. *(A. Berdnikoff.)*
Vaccino- und Serotherapie der gonorrhoischen Erkrankungen. LXXXIX. 382. *(B. Cholzoff.)*
Varicen, beginnende und nicht sichtbare, palpatorisches Symptom der Klappeninsuffizienz bei dens. LXXXV. 591. *(E. Hesse.)*
— sapheno-femorale Anastomose. LXXXIX. 414. *(E. Hesse* und *W. Schaack.)*
— s. Venennaht.
Varikositäten und Ulcera cruris, Rindfleisch-Friedel'scher Spiralenschnitt. LXXXVI. 403. *(F. Rauch.)*
Vena ileocolica, Unterbindung bei mesenterialer Pyämie nach Appendicitis. LXXXVI. 314. *(H. Braun.)*
— jugularis interna, Verletzung. LXXXI. 490. *(H. Peterka.)*
Venennaht, eine das Lumen der Gefäßanastomose erweiternde Methode ders. bei Varicen. LXXXVI. 426. *(N. Dobrowolskaja.)*
— sapheno-femorale Anastomose bei Varicen. LXXXIX. 414. *(E. Hesse* und *W. Schaack.)*
Venektasien der unteren Extremität. LXXXIV. 1. *(P. Kuzmik.)*
Verbrennungen. LXXXI. 61. *(M. Lieber.)*
Verdauung und Resorption bei anormalem Gallenzufluß. LXXXIX. 594. *(H. Wiedemann.)*
Verdauungstractus. Gallenableitung in verschiedene Abschnitte dess. LXXXIX. 599. *(H. Wiedemann.)*
Vereiterung, spontane, von Leberechinokokken. LXXXV. 641. *(Rittershaus.)*
Verlagerung, vollständige, des Meniscus, Verschmälerung des Kniegelenkspaltes bei ders. LXXXIV. 537. *(E. Schwarz.)*
— und Mobilisation des Magens und Duodenums bei Operationen am Magen und unteren Abschnitt der Speiseröhre. LXXXIV. 305. *(H. Brun.)*
Verletzung der großen Halsgefäße. Blutstillung mit Hilfe der Aufklappung des Manubrium sterni. LXXXVIII. 231. *(v. Hacker.)*
Verletzungen des C-Knorpels. LXXXIII. 688. *(C. Barreau.)*
— inficierte, des Kniegelenks. Behandlung mit Bier'scher Stauungshyperämie. LXXXII. 131. *(S. Ponomareff.)*
— beim Wintersport. LXXXIII. 431. *(O. Bernhard.)*
Verschlußmethode, neue, für äußere Hohlorganfisteln. LXXXVIII. 551. *(H. Biesenberger.)*
Verschmälerung des Kniegelenkspaltes bei vollständiger Verlagerung des Meniscus. LXXXIV. 537. *(E. Schwarz.)*
Verwachsungen am Dickdarm. Röntgendiagnostik. LXXXV. 45. *(A. Welter.)*
Verwundung, intraperitoneale, der Harnwege. LXXXIV. 347. *(M. P. K. Boltjes.)*
Viskosität des Blutes bei Morbus Basedowii. LXXXII. 253. *(W. Kaeß.)*
Volvulus des Dickdarms. LXXXV. 58. *(Ed. Bundschuh.)*

Wachstum des Epithels. Einfluß des Rohparaffinöls auf dass. LXXXV. 715. *(Fr. Eßlinger.)*
Wintersportverletzungen. LXXXIII 431. *(O. Bernhard.)*
Wirbelsäule, transperitonealer Weg bei Operationen an ders. LXXXII. 385. *(S. Jourdan.)*
— -Enchondrom, LXXXV. 124. *(Bruno Valentin.)*
— Tuberkulose, Verlauf und Ausgang. LXXXVII. 146. *(Seemann.)*
Wunddiphtherie und Wunddiphtheroid. LXXXII. 531. *(J. Züllig.)*
Wurmfortsatz, Aktinomykose. LXXXIV. 291. *(Th. Hüttl.)*
— primäre Carcinome. LXXXII. 155. *(G. Luce.)*
— Ersatz eines Harnröhrendefektes durch dens. LXXXIII. 678. *(O. v. Angerer.)*
— Gefäßveränderungen bei Erkrankungen dess. LXXXVII. 477. *(E. v. Redwitz.)*
— und Darm, Fremdkörper dess. LXXXIII. 46. *(O. Retzlaff.)*

Digitized by Google

Xanthom der Haut und der Sehnen. XC. 168. *(H. Hoeßli.)*

Xanthosarkome, pigmentierte riesenzellenhaltige, an Hand und Fuß. LXXXIV. 546. *(W. Hartert.)*

Zirbeldrüse, Tumoren. LXXXIII. 451. *(H. Rorschach.)*

Zirkulationsstörungen an der unteren Extremität nach Unterbindung der Arteria iliaca communis und externa. LXXXVI. 395. *(F. Strauß.)*

Zottenkropf. LXXXIV. 13. *(T. v. Verebély.)*

Digitized by Google

Digitized by Google

nen.

t Lugol und

engewebe des
nesterherden,
T. deutlichen
ales Sehnen-
ente.

, noch unver-
erd, hyalin-
ellen. Oben

Digitized by Google

2.



1.

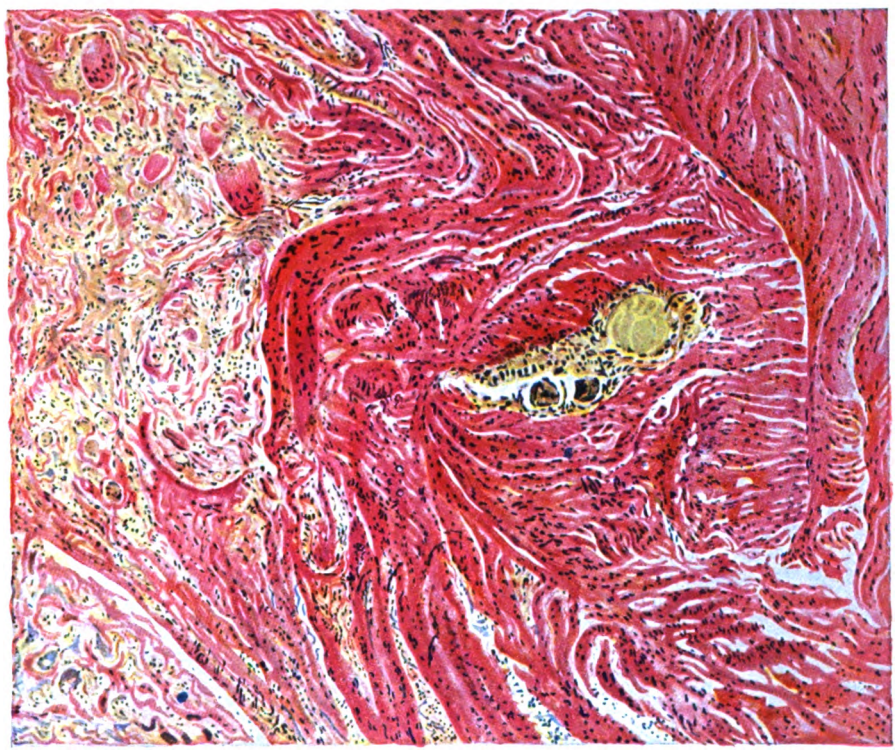

Beiträge zur klinischen Chirurgie. XC.

H. Laupp'sche Buchhandlung in Tübingen.

Druck von H. Laupp jr in Tübingen.

Digitized by Google

Digitized by Google

Digitized by Google

Digitized by Google

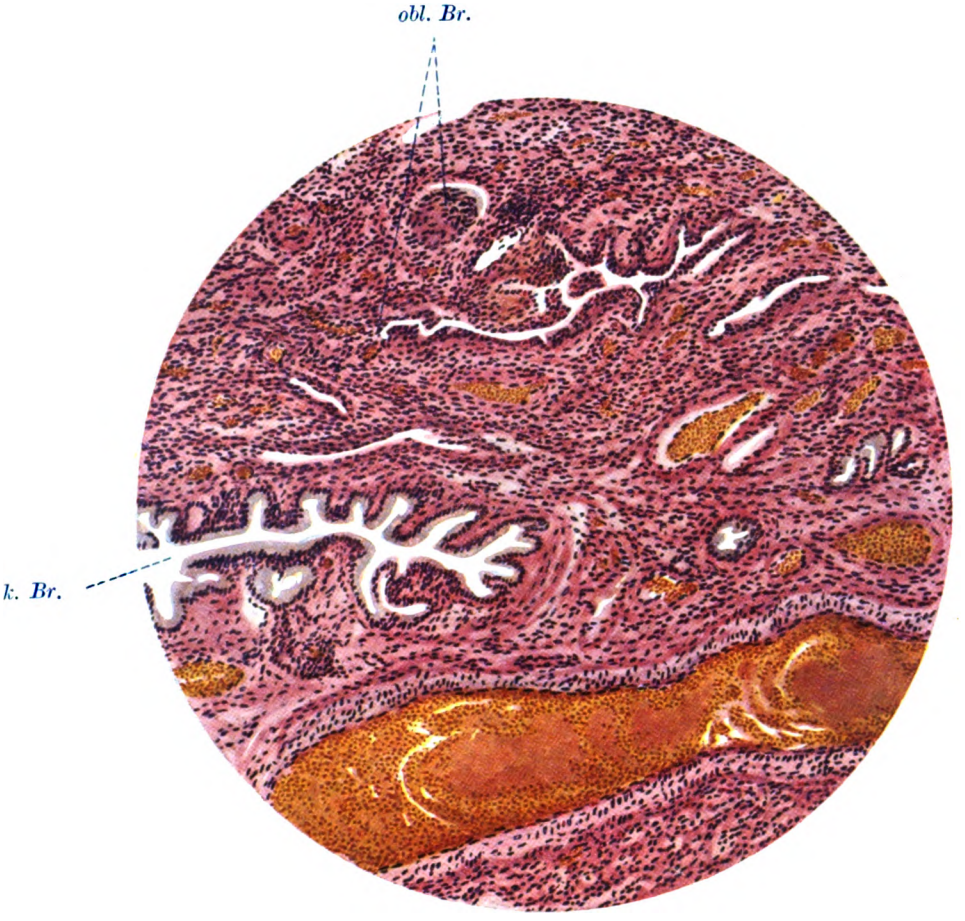

Beiträge zur klinischen Chirurgie. XC.

H. Laupp'sche Buchhandlung in Tübingen.

Druck von H. Laupp jr in Tübingen.

Digitized by Google

Digitized by Google

Digitized by Google

Digitized by Google

1.

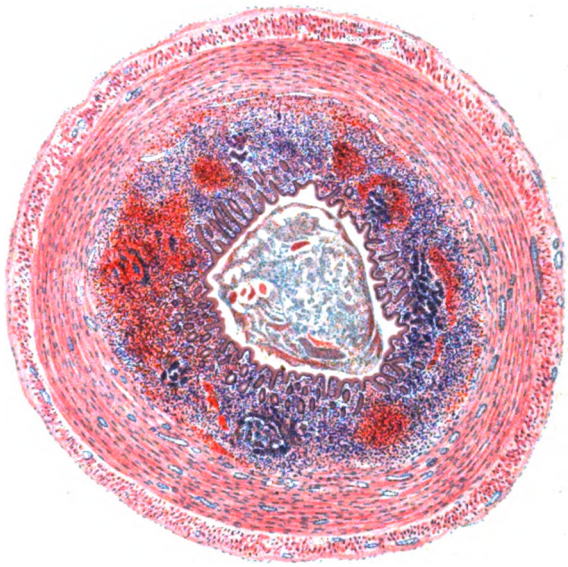

2.

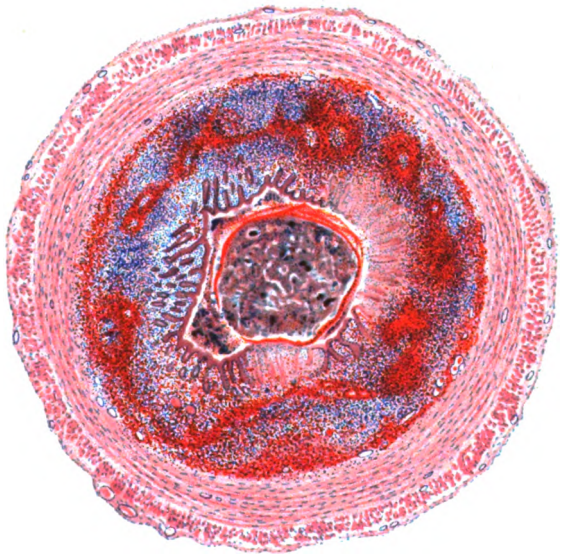

Reichhold & Lang, Lith. Kunstanstalt, G.m.b.H. München.

H. Laupp'sche Buchhandlung in Tübingen.

Digitized by Google

Digitized by Google

Digitized by Google

Digitized by Google

1.

2.

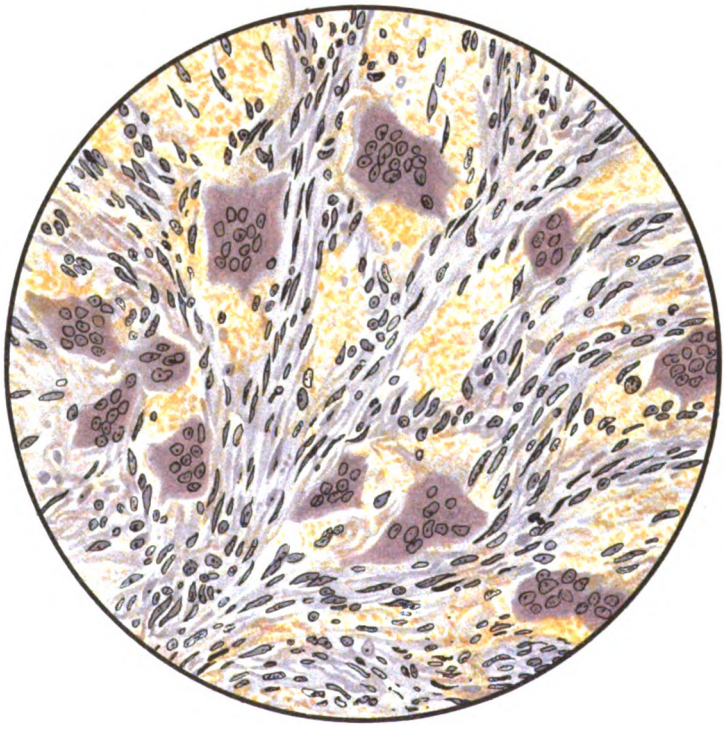

Reichhold & Lang, Lith. Kunstanstalt, G.m.b.H. München.

H. Laupp'sche Buchhandlung in Tübingen.

Digitized by Google

Digitized by Google

Digitized by Google

Digitized by Google

1.

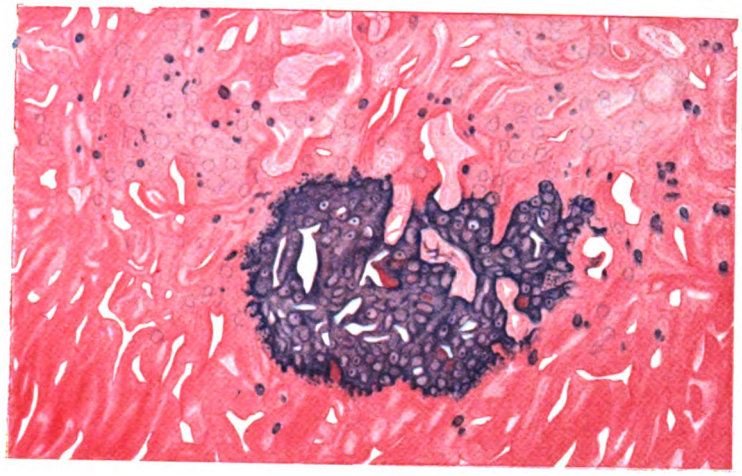

2.

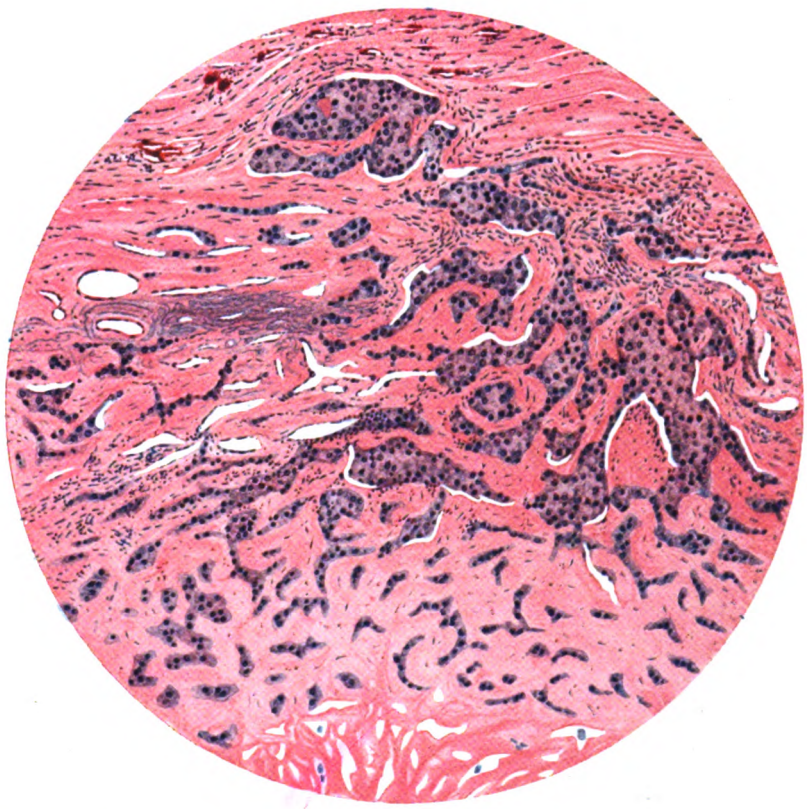

Beiträge zur klinischen Chirurgie. XC.

H. Laupp'sche Buchhandlung in Tübingen.

Druck von H. Laupp jr in Tübingen

Digitized by Google

Digitized by Google

Digitized by Google

Digitized by Google

RD
1
.B85
V.90

Billings Library

193247

SHELVED BY TITLE

Digitized by Google

UNIVERSITY OF CHICAGO
66 456 884

Digitized by Google